This is a digital copy of a book that was preserved for generations on library shelves before it was carefully scanned by Google as part of a project to make the world's books discoverable online.

It has survived long enough for the copyright to expire and the book to enter the public domain. A public domain book is one that was never subject to copyright or whose legal copyright term has expired. Whether a book is in the public domain may vary country to country. Public domain books are our gateways to the past, representing a wealth of history, culture and knowledge that's often difficult to discover.

Marks, notations and other marginalia present in the original volume will appear in this file - a reminder of this book's long journey from the publisher to a library and finally to you.

Usage guidelines

Google is proud to partner with libraries to digitize public domain materials and make them widely accessible. Public domain books belong to the public and we are merely their custodians. Nevertheless, this work is expensive, so in order to keep providing this resource, we have taken steps to prevent abuse by commercial parties, including placing technical restrictions on automated querying.

We also ask that you:

+ *Make non-commercial use of the files* We designed Google Book Search for use by individuals, and we request that you use these files for personal, non-commercial purposes.
+ *Refrain from automated querying* Do not send automated queries of any sort to Google's system: If you are conducting research on machine translation, optical character recognition or other areas where access to a large amount of text is helpful, please contact us. We encourage the use of public domain materials for these purposes and may be able to help.
+ *Maintain attribution* The Google "watermark" you see on each file is essential for informing people about this project and helping them find additional materials through Google Book Search. Please do not remove it.
+ *Keep it legal* Whatever your use, remember that you are responsible for ensuring that what you are doing is legal. Do not assume that just because we believe a book is in the public domain for users in the United States, that the work is also in the public domain for users in other countries. Whether a book is still in copyright varies from country to country, and we can't offer guidance on whether any specific use of any specific book is allowed. Please do not assume that a book's appearance in Google Book Search means it can be used in any manner anywhere in the world. Copyright infringement liability can be quite severe.

About Google Book Search

Google's mission is to organize the world's information and to make it universally accessible and useful. Google Book Search helps readers discover the world's books while helping authors and publishers reach new audiences. You can search through the full text of this book on the web at `http://books.google.com/`

Med Per 182

Soc 160 d 75

Soc 160 d 115

BULLETINS ET MÉMOIRES

DE LA

SOCIÉTÉ DE CHIRURGIE

DE PARIS

BODLEIAN
BODL:LIBR
R
PERIODICALS

Société anonyme d'imprimerie Paul Dupont. Paris, 41, rue J.-J.-Rousseau.

BULLETINS ET MÉMOIRES

DE LA

SOCIÉTÉ DE CHIRURGIE

DE PARIS

PUBLIÉS PAR LES SOINS DES SECRÉTAIRES DE LA SOCIÉTÉ

M. HORTELOUP
Secrétaire général

ET

MM. LE DENTU ET NICAISE
Secrétaires annuels

TOME VII

PARIS

G. MASSON, ÉDITEUR

LIBRAIRE DE L'ACADÉMIE DE MÉDECINE

Boulevard Saint-Germain et rue de l'Éperon

EN FACE DE L'ÉCOLE DE MÉDECINE

1881

BIENFAITEURS

DE LA SOCIÉTÉ DE CHIRURGIE.

René Duval, fondateur d'un prix annuel de 100 francs.

Edouard Laborie, fondateur d'un prix annuel de 1,200 francs.

Vulfranc Gerdy, fondateur d'un prix biennal de 2,000 francs.

Pierre-Charles Huguier, donateur d'une rente annuelle de 1,000 francs. destinée à favoriser les publications scientifiques de la Société.

Demarquay, fondateur d'un prix biennal.

Paul Guersant, — Lenoir, — Payen, — Velpeau, — Gerdy, — baron Larrey, donateurs de livres pour la bibliothèque de la Société.

PRÉSIDENTS

DE LA SOCIÉTÉ DE CHIRURGIE

DEPUIS SA FONDATION.

MM.

1844. — A. Bérard.
1845. — Michon.
1846. — Monod.
1847 — Lenoir.
1848. — Robert.
1849. — Cullerier.
1850. — Deguise père.
1851. — Danyau.
1852. — Larrey.
1853. — Guersant.
1854. — Denonvilliers.
1855. — Huguier.
1856. — Gosselin.
1857. — Chassaignac.
1858. — Bouvier.
1859. — Deguise fils.
1860. — Marjolin.
1861. — Laborie.
1862. — Morel-Lavallée.

MM.

1863. — Depaul.
1864. — Richet.
1865. — Broca.
1866. — Giraldès.
1867. — Follin.
1868. — Legouest.
1869. — Verneuil.
1870. — A. Guérin.
1871. — Blot.
1872. — Dolbeau.
1873. — Trélat.
1874. — Maurice Perrin.
1875. — Le Fort.
1876. — Houel.
1877. — Panas.
1878. — Félix Guyon.
1879. — S. Tarnier.
1880. — Tillaux.
1881. — de Saint-Germain.

SOCIÉTÉ NATIONALE DE CHIRURGIE.

COMPOSITION DU BUREAU POUR L'ANNÉE 1881

Président.....	MM. DE SAINT-GERMAIN.
Vice-président.....	LABBÉ.
Secrétaire général.....	HORTELOUP.
Secrétaires annuels....	LE DENTU et NICAISE.
Trésorier.....	BERGER.
Archiviste.....	TERRIER.

MEMBRES HONORAIRES.

MM. Blot.
Boinet.
Bouley (H.).
Cloquet (J.).
Deguise.
Depaul.
Gosselin.
Guérin (Alphonse).
Houel.
Larrey (baron).
Le Fort (Léon).

MM. Legouest.
Maisonneuve.
Marjolin.
Monod.
Perrin (Maurice).
Panas.
Paulet.
Richet.
Ricord.
Rigaud, de Nancy.
Simonin, de Nancy.

MEMBRES TITULAIRES.

MM. Anger (Théophile).
Berger.
Cruveilhier.
Delens.
Desormeaux.
Desprès.
Dubrueil.
Duplay.
Farabœuf.
Forget.
Gillette.
Giraud-Teulon.
Guéniot.
Guyon (Félix).
Horteloup.
Labbé (Léon).
Lannelongue.
Le Dentu.
Lucas-Championnière.
Magitot.
Monod.
Nepveu
Nicaise.
Périer.
Polaillon.
de Saint-Germain.
Sée (Marc).
Tarnier.
Terrier.
Terrillon.
Tillaux.
Trélat.
Verneuil.

MEMBRES CORRESPONDANTS

NATIONAUX.

MM. Ancelet, à Vailly-sur-Aisne (Aisne).
Arlaud, directeur du service de santé de la marine à Toulon.
Aubrée, professeur à l'École de médecine de Rennes.
Avat (D'), chirurgien de l'hospice d'Aix (Savoie).
Azam, professeur à l'École de médecine de Bordeaux.
Azéma, à l'île de la Réunion.
Baizeau, médecin inspecteur de l'armée.
Baudon, médecin-major de l'armée.
Beau, à Brest.
Benoit, professeur à la Faculté de Montpellier.
Berchon, directeur du service sanitaire de la Gironde, à Pauillac.
Bérenger-Feraud, médecin principal de la marine.
Bœckel, à Strasbourg.
Bœckel (Jules), à Strasbourg.
Boissarie, à Sarlat.
Bouchacourt, professeur à l'École de médecine de Lyon.
Bouisson, professeur à la Faculté de médecine de Montpellier.
Bourgeois, à Étampes (Seine-et-Oise).
Bourguet, chirurgien de l'hôpital d'Aix (Bouches-du-Rhône).
Cazin, à Boulogne.
Champenois, médecin principal de l'armée.
Chapplain, professeur à l'École de médecine de Marseille.
Chauvel, professeur agrégé au Val-de-Grâce.
Chedevergne, professeur à l'École de médecine de Poitiers.
Chipault, à Orléans.
Closmadeuc, chirurgien de l'hôpital de Vannes.

MM. Colson, à Noyon.
Courty, professeur à la Faculté de Montpellier.
Cras, professeur à l'École navale de Brest.
Dauvé, médecin principal de l'armée.
Debrou, chirurgien de l'Hôtel-Dieu d'Orléans.
Decès (J.-B.), chirurgien en chef de l'Hôtel-Dieu de Reims.
Delacour, directeur de l'École de médecine de Rennes.
Delore, professeur suppléant à l'École de médecine de Lyon.
Denucé, professeur à l'École de médecine de Bordeaux.
Desgranges, professeur à l'École de médecine de Lyon.
Devalz, à Bordeaux.
Dezanneau, professeur à l'École de médecine d'Angers.
Diday, ex-chirurgien de l'Antiquaille à Lyon.
Drouineau, chirurgien des hôpitaux civils de La Rochelle.
Duboué, chirurgien à Pau.
Dubreuilh (Ch.), chirurgien de la Maternité de Bordeaux.
Duménil, chirurgien des hôpitaux de Rouen.
Duplouy, professeur à l'École navale de Rochefort.
Ehrmann, à Mulhouse.
Faucon, à Amiens.
Fleury, professeur à l'école de Clermont.
Gaujot, professeur au Val-de-Grâce.
Gayet, professeur suppléant à l'École de médecine de Lyon.
Gross, professeur à la Faculté de Nancy.
Herrgott, professeur à la Faculté de médecine de Nancy.
Heurtaux, professeur adjoint à l'École de médecine de Nantes.
Houzé de l'Aulnoit, professeur à la Faculté de médecine de Lille.
Houzelot, chirurgien en chef de l'hôpital de Meaux.
Hue (Judes), à Rouen.
Jouon, professeur à l'École de médecine de Nantes.
Koeberlé, à Strasbourg.
Lannelongue, professeur à l'École de médecine de Bordeaux.
Letiévant, chirurgien en chef de l'Hôtel-Dieu de Lyon.
Lizé, chirurgien de la Maternité du Mans.
Mascarel, à Châtellerault (Vienne).
Maunoury, chirurgien de l'hôpital de Chartres.
Maunoury, fils, chirurgien de l'hôpital de Chartres.
Michel, professeur à la Faculté de médecine de Nancy.
Molière (Daniel), chirurgien-major désigné de l'Hôtel-Dieu de Lyon.
Monteils, à Mende (Lozère).
Mordret, chirurgien au Mans.
Mourlon, médecin-major de l'armée.
Notta, chirurgien de l'hôpital de Lisieux.
Ollier, chirurgien en chef honoraire de l'Hôtel-Dieu de Lyon.
Orré, professeur à l'École de médecine de Bordeaux.

MM. PAMARD, chirurgien en chef de l'Hôtel-Dieu d'Avignon.
PAQUET, Lille.
PARISE, professeur à la Faculté de médecine de Lille.
PATRY, à Sainte-Maure (Indre-et-Loire).
PAYAN, chirurgien de l'Hôtel-Dieu d'Aix, en Provence.
PHILIPPEAUX, à Lyon.
PILATE, chirurgien adjoint de l'hôpital d'Orléans.
PIRONDI, chirurgien de l'hôpital de Marseille.
POINSOT, Bordeaux.
PONCET, médecin-major de l'armée.
PRAVAZ, à Lyon.
PRESTAT, chirurgien de l'Hôtel-Dieu de Pontoise.
PUEL, à Figeac.
RAIMBERT, à Châteaudun.
ROCHARD, inspecteur général de la marine à Paris.
RIBELL, chirurgien de l'hospice de la Grave à Toulouse.
ROUX, de Marilles.
SALMON, chirurgien de l'hôpital de Chartres.
SARAZIN, médecin-major de l'armée.
SÉDILLOT, membre de l'Institut (Académie des sciences), professeur honoraire de la Faculté de Strasbourg (Paris).
SILBERT, à Aix.
SISTACH, à Bône (Algérie).
SPILLMANN, médecin-major de l'armée.
STOLZ, doyen de la Faculté de médecine de Nancy.
SURMAY, à Ham.
THOLOZAN, médecin principal de l'armée (Perse).
THOMAS (Louis), à Tours.
VÉDRÈNES, médecin principal de 1re classe de l'armée.
VIARD, à Montbard (Côte-d'Or).
VIBERT, chirurgien de l'Hôtel-Dieu de Le Puy.

MEMBRES ASSOCIÉS ÉTRANGERS.

6 janvier 1864..... — ADAMS-ROBERT, Dublin
11 août 1875..... — BOWMANN, Londres.
7 janvier 1880.... — DEROUBAIX, Liège.
5 janvier 1870.... — DONDERS, Utrecht.
24 août 1852..... — GRIMM, Berlin.
5 janvier 1870.... — HELMHOLTZ.
30 juillet 1856..... — LANGENBECK, Berlin.
7 janvier 1880.... — LISTER, Londres.
10 janvier 1877..... — LONGMORE, Netley-Southampton.
10 janvier 1877..... — MICHAUX, Louvain.
6 janvier 1864..... — PAGET (James), Londres.
31 décembre 1862.. — PIROGOFF, Russie.
30 juillet 1856..... — PORTA, Pavie.
11 août 1875..... — RIZZOLI, Bologne.
31 décembre 1862.. — ROKITANSKY, Vienne.
6 juillet 1859..... — SCANZONI, Wurzbourg.
3 janvier 1866..... — VANZETTI, Padoue.

MEMBRES CORRESPONDANTS ÉTRANGERS.

10 janvier 1877..... — ALBERT, Vienne.
10 janvier 1877..... — AMABILE, Naples.
9 janvier 1878..... — ARLT, Vienne.
8 janvier 1868..... — BARBOSA, Lisbonne.
13 janvier 1869..... — BARDELEBEN, Berlin.
26 novembre 1845. — BASSOW, Moscou.
31 décembre 1862.. — BACK, Fribourg-en-Brisgau.
8 janvier 1879..... — BIGELOW, Boston.
31 octobre 1851.... — BIRKETT, Londres.
3 janvier 1865..... — BILLROTH (TH.), Vienne.
6 juillet 1859..... — BLASIUS, Halle.
17 septembre 1851. — BORELLI, Turin.
10 janvier 1877..... — BRYANT, Londres.
3 janvier 1865..... — BROWN-SÉQUARD.
13 janvier 1869.... — BROODHURST, Londres.
13 janvier 1864.... — BRUNS (Victor), Tübingen.
mars 1867..... — BUREN (VAN), New-York.
22 décembre 1852.. — BURGRŒVE, Gand.
31 décembre 1861... — COOTE (Holmes), Londres.
31 décembre 1862.. — CORNAZ, Neufchâtel.
11 août 1875..... — CORRADI, Milan.
6 juillet 1859..... — CREDE, Leipzig.
3 juin 1857..... — CROCQ, Bruxelles.
3 janvier 1865.... — EMMERT (F. G.), Berne.
8 janvier 1862..... — ESMARCH, Kiel.
6 juillet 1859..... — FABRI, Ravenne.
9 octobre 1853.... — FLEMING, Dublin.
6 juillet 1859..... — FRIEDBERG (H.), Berlin
9 janvier 1879..... — GALLI, Lucques.
13 janvier 1864.... — GAMGEE (Samson), Birmingham.
13 janvier 1869.... — GAUTIER, Genève.
13 janvier 1864.... — GHERINI, Milan.

9 janvier 1879 .... — Gritti, Milan.
3 janvier 1865.... — Gurtl (E.), Berlin.
29 août 1855..... — Hammer, Saint-Louis (Missouri).
26 décembre 1855.. — Hannover, Copenhague.
15 septembre 1852. — Hewett (Prescott), Londres.
30 octobre 1851.... — Heyfelder (fils), Saint-Pétersbourg.
3 janvier 1865..... — Holmes, Londres.
2 janvier 1865.... — Humphry (G. M.), Cambridge.
31 décembre 1862.. — Hutchinson (J.), Londres.
13 janvier 1869.... — Krassowki, Saint-Pétersbourg.
6 juillet 1859..... — Larghi, Bologne.
6 juillet 1859..... — Mac-Leod, Glascow.
22 octobre 1856.... — Mayor (fils), Genève.
8 janvier 1868..... — Mazzoni, Rome.
13 janvier 1864.... — Melchiori (Giovanni), Milan.
3 janvier 1865.... — Neudörfer, Prague.
11 août 1875 ..... — Otis (G.), Washington.
8 janvier 1868.... — Pemberton, Birmingham.
8 janvier 1862.... — Piachaud, Genève.
4 octobre 1848.... — Pitha, Prague.
6 juillet 1859..... — Ried, Iéna.
9 janvier 1878.... — Reverdin, Genève.
7 janvier 1880.... — Rose, Zurich.
11 août 1875..... — Rouge, Lausanne.
7 janvier 1880.... — Saboia, Rio-Janeiro.
2 janvier 1856.... — Sand-Cox, Birmingham.
31 décembre 1862.. — Sangalli, Pavie.
10 janvier 1877..... — Saxtorph, Copenhague.
31 décembre 1862.. — Simon (Gust.), Rostock.
mars 1867..... — Simon (John), Londres.
3 janvier 1865.... — Stephen-Smith, New-York.
6 juillet 1869 ..... — Soupart, Gand.
31 décembre 1862.. — Sperino (Casimir), Turin.
31 décembre 1862.. — Testa, Naples.
6 juillet 1869..... — Thompson (Henry), Londres.
7 janvier 1880..... — Tilanus, Amsterdam.
mars 1867..... — Wells (Spencer), Londres.
8 janvier 1868..... — Wilms, Berlin.

PRIX DE LA SOCIÉTÉ DE CHIRURGIE.

La Société de chirurgie dispose de quatre prix : LE PRIX DUVAL, LE PRIX LABORIE, LE PRIX GERDY et LE PRIX DEMARQUAY ; *les deux premiers sont annuels, les deux derniers sont biennaux.*

Le prix DUVAL a été fondé par Jacques-René Duval, membre de la Société de chirurgie de Paris. Le 12 juillet 1854, la Société a pris la décision suivante : « La Société de chirurgie de Paris, après une donation de M. Duval, fonde à titre d'encouragement un prix annuel de la valeur de 100 francs, en livres, pour l'auteur de la meilleure thèse de chirurgie, publiée en France dans le courant de l'année. Autant que possible, les recherches doivent porter sur un seul sujet, et s'appuyer sur des observations recueillies par l'auteur lui-même dans un service d'hôpital.

« Tous les auteurs, anciens et modernes, qui ont traité le même sujet devront être indiqués ainsi que la source précise des citations.

« Sont seuls admis à concourir, les docteurs ayant rempli les fonctions d'internes définitifs dans les hôpitaux, ou ayant un grade analogue dans les hôpitaux militaires ou de la marine. »

Les thèses soutenues depuis le 1er novembre de l'année 1876 jusqu'au 1er novembre de l'année 1877 seront seules admises à concourir. Les candidats devront adresser franco deux exemplaires de leur thèse au secrétariat de la Société avant le 1er novembre 1877.

Le prix Édouard LABORIE a été fondé par madame veuve Laborie, le 6 mai 1868. Il est annuel et de la valeur de 1,200 francs.

La Société a pris en 1868 les décisions suivantes :

« Le prix Édouard Laborie sera décerné chaque année dans la séance solennelle de la Société (deuxième mercredi de janvier) à l'auteur du meilleur travail *inédit* sur un sujet quelconque de chirurgie adressé à la Société pendant l'année courante.

« Les auteurs sont libres de choisir les sujets de leurs mémoires ; toutefois, la Société indiquera tous les six ans un sujet de mémoire pris parmi les points de la chirurgie dont le docteur Laborie s'est plus particulièrement occupé.

« Tous les docteurs et élèves en médecine, français et étrangers, sont admis à prendre part au concours.

« Les mémoires écrits en français, en latin, en anglais ou en allemand, devront être envoyés (affranchis) à M. le Secrétaire général de la Société de chirurgie de Paris, 3, rue de l'Abbaye, avant le 1er novembre de chaque année.

« Les manuscrits doivent être adressés dans les formes académiques, c'est-à-dire non signés, mais portant une épigraphe reproduite sur la suscription d'une lettre renfermant le nom, l'adresse et les titres du candidat. »

Le prix Gerdy a été fondé par Vulfranc Gerdy, en souvenir de son frère P.-N. Gerdy, membre de la Société de chirurgie. Ce prix, fondé le 26 novembre 1873, est biennal et de la valeur de 2,000 francs.

Aux termes du testament, la Société doit indiquer la question à traiter par les concurrents.

La Société a décidé que la question serait toujours donnée deux années à l'avance, et que, d'ailleurs, les compétiteurs devraient se soumettre aux règles déjà adoptées pour le prix Laborie.

Le prix Demarquay a été fondé par Jean-Nicolas Demarquay, qui a légué à la Société de chirurgie une somme de 10,000 francs. Le prix est biennal. Le sujet, indiqué par la Société, est donné deux années à l'avance.

Après un rapport du Secrétaire général, lu en comité secret, le 16 décembre 1874, la Société a également décidé que *les membres titulaires* de la Société de chirurgie de Paris seraient *seuls exclus* des concours pour les prix Laborie et Gerdy.

La Société de chirurgie reçoit régulièrement les publications périodiques suivantes :

Abeille médicale. — Annales de gynécologie. — Archives générales de médecine et de chirurgie. — Art dentaire. — Bulletin général de thérapeutique médicale et chirurgicale. — Écho de la presse médicale française et étrangère. — France médicale. — Gazette hebdomadaire. — Gazette des hôpitaux. — Gazette obstétricale de Paris. — Journal de médecine et de chirurgie pratique. — Médecine contemporaine.— Moniteur thérapeutique. — Mouvement médical. — Progrès médical. — Recueil d'ophtalmologie. — Revue de thérapeutique médico-chirurgicale. — Revue scientifique de la France et de l'étranger. — Revue médicale de l'Est. — Sud médical. — Tribune médicale. — Union médicale. — Union pharmaceutique.

Alger médical. — Bordeaux médical. — Bulletin de la Société de médecine d'Angers. — Bulletin médical du Nord de la France. — Bulletin de la Société médicale de l'Aube. — Bulletin de la Société de médecine de la Sarthe. — Gazette médicale de Bordeaux. — Gazette médicale de Strasbourg. — Journal de médecine de l'Ouest. — Journal de la section de médecine de la Société académique de la Loire-Inférieure. — Lyon médical. — Mémoires de la Société de médecine de Nancy. — Marseille médical. — Montpellier médical. — Revue médicale de Toulouse. — Société médicale de Reims. — Revue médicale et pharmaceutique du Midi.

Bulletin de l'Académie royale de médecine de Belgique. — Centralblatt für Chirurgie. — Annales de la Associacion Larrey (Mexico). — The Boston Medical and Surgical Journal.—British Medical (London).—Comptes rendus de la Société de chirurgie de Moscou.— Gazzetta medica italiana lombardia (Milan). — L'Independente (Florence). — The Practitioner (London). — Medicinische chirurgische Rundschau (Vienne). — Medicinische Wiener Wochenschrift.

BULLETINS ET MÉMOIRES

DE LA

SOCIÉTÉ DE CHIRURGIE.

NOUVELLE SÉRIE.

Séance du 29 décembre 1880.

Présidence de M. TILLAUX.

Le procès-verbal de la séance précédente est lu et adopté.

Correspondance.

La correspondance comprend :

1° Les journaux hebdomadaires paraissant à Paris.

2° Le *Bulletin de l'Académie de médecine.* — Le *Marseille médical* — Le *Lyon médical.* — La *Revue médicale.* — Le *Journal de médecine.* — Le *Journal de thérapeutique.* — La *Revue mensuelle de médecine et de chirurgie;*

3° *British medical.* — La *Gazette de santé militaire de Madrid ;*

4° *Kystes de l'iris,* par le Dr Masse, de Bordeaux (commission, MM. Nicaise, Périer, Giraud-Teulon).

5° M. le baron Larrey présente, de la part des auteurs :

1° *La Peste en Turquie,* par le Dr Tholozan ;

2° *Projet d'organisation du service de santé de la compagnie interocéanique de Panama.*

3° *De la cautérisation dans les affections intrathoraciques,* par le Dr Antonin Martin.

6° M. le Dr Lannelongue offre à la Société un volume intitulé : *Abcès froids et tuberculose osseuse.*

A l'occasion du procès-verbal.

M. GILLETTE, dit qu'il continue, à Bicêtre, ses expériences sur l'élongation des nerfs et qu'il en communiquera bientôt les résultats.

Mais il désire, dès maintenant, rassurer ses contradicteurs sur le traumatisme des nerfs et de la moelle, et donner l'assurance que sa pratique n'est pas dangereuse.

Rapport

par M. Terrillon.

Au nom d'une commission, composée de MM. Nepveu, Delens, Terrillon, rapporteur, je viens vous rendre compte d'une note que M. le professeur Simonin, de Nancy, nous a adressée dernièrement. Cette note est intitulée :

Faits récents de dilatation rapide du canal de l'urètre chez la femme.

En 1872, M. Simonin a lu, à la Société de médecine de Nancy, un travail sur le même sujet, cherchant à démontrer l'innocuité de cette dilatation pendant l'anesthésie produite par le chloroforme.

Cette méthode, déjà décrite par A. Cooper, avait reçu peu d'applications avant la communication de M. Simonin. Depuis cette époque, nous la voyons appliquée fréquemment par Simon d'Heidelberg, qui l'emploie comme procédé d'exploration, et par d'autres chirurgiens, ainsi qu'il résulte d'une discussion à la Société de chirurgie.

D'après M. Simonin, cette méthode, prise dans son sens le plus général, doit remplacer les autres opérations préliminaires nécessitées par l'extraction d'un corps étranger, d'un calcul ou de débris de calcul dans la vessie. La taille chez la femme deviendrait ainsi une opération très rare.

En effet, par la dilatation rapide au moyen d'un spéculum ani, dont l'ouverture peut être graduée à volonté, on peut donner à l'urètre de 23 à 24 millimètres de diamètre. Cet élargissement du canal permettrait de faire passer un instrument de 68 à 70 millimètres de circonférence, sans déchirer les parois du canal.

D'après lui, les inconvénients seraient nuls, ou à peu près; l'incontinence n'existerait pas après cette dilatation, et les douleurs elles-mêmes seraient le plus souvent passagères.

Telles étaient, énoncées rapidement, les conclusions de son premier travail.

M. Simonin nous donne actuellement deux observations que je vais analyser rapidement.

Dans la première, il s'agit d'une femme atteinte d'une cystite

rebelle, chez laquelle on diagnostiqua une hypertrophie concentrique des parois de la vessie avec diminution considérable de la capacité de cet organe. Pour assurer le diagnostic, on endormit la malade ; la dilatation rapide fut pratiquée et l'exploration, au moyen du doigt, permit de reconnaître la réalité de l'affection. M. Simonin n'hésita pas à pratiquer, quelque temps après, la même exploration pour démontrer la réalité du diagnostic devant MM. E. Stoltz et Bernheim. Ces deux séances n'eurent aucune suite fâcheuse et il n'y eut pas d'incontinence.

Je n'ai pas ici à juger l'opportunité de l'exploration, je me contente de signaler les résultats heureux de la méthode.

La seconde observation est moins concluante au point de vue de la méthode, et elle fournit à l'auteur une réflexion finale qui lui fait diminuer un peu la confiance qu'il avait dans l'innocuité de la dilatation du canal de l'urètre.

Une femme de 41 ans, portant deux calculs très résistants d'un poids total de 18 grammes, fut soignée, en 1878, dans le service de clinique chirurgicale de Nancy. Après la première séance de dilatation rapide, le calcul se brisa dans les tenettes et les fragments ne purent être extraits que partiellement ; ils étaient durs et à bord irréguliers. Neuf séances furent ensuite nécessaires pour enlever ces fragments; ces séances furent espacées en trois ou quatre jours d'intervalle. Il y eut, à la suite des premières, une incontinence qui céda, de la cystite violente et des douleurs vives qui furent attribuées autant à la dilatation, qu'à la présence des fragments et au passage des instruments. M. Simonin en conclut, comme je l'ai déjà dit, que, malgré l'innocuité ordinaire de la dilatation rapide et répétée, il est nécessaire de surveiller avec soin les suites de l'opération, au moins dans quelques cas.

Malheureusement ces deux faits ne suffisent pas pour tirer des conclusions rigoureuses, aussi je m'abstiens de commentaires plus complets, en vous proposant :

1° D'adresser des remerciements à l'auteur ;

2° De déposer son travail dans les archives ;

3° De présenter M. Simonin, selon son désir, sur la liste des membres correspondants nationaux.

Discussion.

M. Desprès. La Société a déjà étudié, il y a trois ans, la dilatation du col de la vessie chez la femme ; et cette méthode a été considérée comme bonne, quand il s'agit d'extraire de petits calculs.

Les uns, ont préconisé la dilatation brusque, les autres, et je suis de ce nombre, ont pensé que la dilatation lente était préférable.

Bref, on a dit à peu près tout ce qu'il y avait à dire sur ce point.

M. Sée. Je me suis servi plusieurs fois des embouts de Simon pour faire la dilatation de l'urètre. L'introduction de ces instruments est très facile sous l'influence du chloroforme. Lorsqu'on arrive aux embouts les plus gros, il faut quelquefois faire un petit débridement sur l'orifice de l'urètre. Consécutivement à cette opération, je n'ai jamais observé, ni accident, ni incontinence d'urine. Dans certains cas de cystite chronique, lorsqu'il y a ténesme du col, j'ai obtenu des résultats avantageux de la dilatation. La dilatation a encore l'avantage de rendre facile l'exploration avec le doigt de toute la face interne de la vessie.

M. Terrillon. J'ai fait la dilatation brusque chez une femme, qui avait un cancer de l'utérus avec ténesme vésical très douloureux que rien ne calmait; j'ai obtenu par ce procédé une amélioration notable.

M. Cruveilhier. Puisque M. Terrillon signale une application de la dilatation extemporanée de l'urètre, je ne ferai qu'indiquer le fait suivant :

Chez une dame de 27 ans, j'ai été amené à pratiquer la dilatation urétrale à l'effet de rendre possible la suture des deux lèvres d'une fistule vésico-vaginale. La fistule située au niveau du point de réflexion de la muqueuse vaginale, sur la paroi antérieure du col utérin, était cachée par un repli de la muqueuse vaginale.

Après avoir employé plusieurs procédés pour faire saillir la lèvre postérieure de la fistule, tels que abaissement du col utérin, dépression du vagin à l'aide de diverses valves, élévation du col de la matrice, j'eus l'idée de faire la dilatation extemporanée de l'urètre et de cette façon, soit avec le doigt, soit avec un instrument de médiocre volume, une curette de Récamier, je pus suturer les parois de la fistule.

L'opération dura deux heures et demie, et n'aurait pu être terminée si je n'avais pratiqué la dilatation forcée de l'urètre.

Je dois ajouter que, malgré la fixation d'une sonde à double courbure, les urines s'écoulèrent entre la sonde et les parois du canal; cette incontinence dura huit jours.

Actuellement la malade conserve ses urines, mais il m'a été impossible de retirer les fils, la malade refusant de se soumettre à la chloroformisation et toute tentative de la section des fils étant rendue impossible par la position de la fistule.

Les conclusions mises aux voix sont adoptées.

Rapport

par M. Sée.

Messieurs, le docteur Dieu, médecin en chef de l'hôpital de Sétif, vous a fait parvenir, par l'intermédiaire de notre collègue, M. Perrin, une observation sur laquelle vous avez chargé une commission composée de MM. Perrin, Delens et Sée, de vous présenter un rapport. Elle est intitulée :

Observation de paraplégie survenue à la suite de l'irritation produite par un calcul de l'urètre. — Extraction du calcul. — Guérison.

En voici les principaux détails :

Un militaire de 23 ans contracta, en 1879, une blennorrhagie, dont il était guéri à la fin du mois suivant. Au mois d'octobre de la même année, il eut plusieurs accès de fièvre intermittente, qui cédèrent au sulfate de quinine.

Depuis plusieurs mois, le malade s'apercevait que la grosseur de son jet d'urine diminuait, lorsque, au commencement de janvier 1880, il se sentit mouillé en marchant; il ne pouvait plus retenir son urine, qui tombait goutte à goutte dans son pantalon. Quand il urinait volontairement, son jet était très rétréci, projeté sans force et tombait presque à ses pieds. Il ne souffrait, du reste, en aucune manière.

On essaya le cathétérisme avec une sonde de trousse, mais sans succès. Le lendemain, 29 janvier, M. Dieu explora l'urètre avec des bougies à boule ; un obstacle infranchissable existait à 12 centimètres du méat; je ne pus parvenir ce jour-là, dit l'auteur, à entrer la plus fine bougie. La vessie, cependant, se vidait bien, les urines étaient acides et contenaient du mucus.

M. Dieu fut plus heureux deux jours après : il réussit, le malade étant dans un bain depuis une heure, à introduire dans la vessie une bougie conductrice, qui n'était pas trop serrée dans le canal, et qu'il laissa à demeure. Dans la nuit, le malade eut un violent accès de fièvre.

Le 1er février, M. Dieu retira la bougie et donna du sulfate de quinine; l'accès ne se renouvela pas. Après une tentative infructueuse le 3 février, la bougie conductrice de l'urétrotome de Maisonneuve fut introduite le 5 et fixée en place.

M. Dieu, croyant à l'existence d'un rétrécissement serré, songea à pratiquer l'urétrotomie interne. Mais il fut arrêté dès le début de son opération, ne parvenant pas à faire pénétrer dans la vessie le conducteur vissé sur la bougie. Son doigt, porté dans le rectum, sentit le bec de l'instrument buttant contre la prostate, qui était augmentée de volume. Des tentatives répétées restèrent infructueuses, mais ne don-

nèrent lieu à aucun accident; rien de notable le 6 février. Le 7, à 6 heures du soir, violent accès de fièvre qui dure 2 heures. Le 8, dans la matinée, le malade alors sans fièvre s'aperçoit qu'il ne peut pas remuer les orteils; à midi, il a un nouvel accès de fièvre. Le 9, à deux heures du soir, en voulant se lever, il ne peut se tenir debout, encore moins marcher; deux camarades le soutiennent, mais ses jambes fléchissent et il tombe dans la salle. Couché dans son lit, il peut fléchir lentement la cuisse sur le bassin et la jambe sur la cuisse; mais il ne déploie qu'une force très faible pour exécuter ces mouvements. On s'en assure en appliquant une main contre la plante du pied; un très faible effort suffit pour empêcher l'extension du membre fléchi. La sensibilité est intacte; les mouvements réflexes comme à l'état sain. Rien d'anormal du reste.

M. Dieu diagnostique une *paraplégie réflexe urinaire*, déterminée très probablement par l'irritation *produite pour la tentative d'urétrotomie.*

Pensant que le meilleur moyen de guérir cette paraplégie est de rétablir le cours normal des urines, M. Dieu essaye de rendre au canal son calibre normal au moyen de la dilatation; il réussit à introduire successivement les bougies nos 7, 8 et 9 de la filière Charrière.

Pendant les opérations, il éprouve la sensation d'un corps rugueux contre lequel frotte la bougie. D'autre part, en appuyant sur le périnée au niveau du point rétréci, il a la sensation d'un petit corps dur, logé dans la profondeur des parties. Il diagnostique alors un *calcul de l'urètre formé derrière un rétrécissement.*

En l'absence des instruments spéciaux nécessaires pour l'extraction ou le broyement des calculs uréthraux, il projette de refouler le corps étranger dans la vessie. La dilatation du canal ne peut dépasser le n° 9; mais le malade urine mieux et, dès le 15, la paraplégie décroît; il se tient maintenant debout et fait un ou deux pas dans la salle, soutenu par deux camarades. Le chirurgien essaye de refouler le calcul avec une grosse sonde métallique, cette manœuvre est douloureuse et reste infructueuse.

Le 20, le malade peut se tenir debout contre son lit, son état général est excellent.

Le 22, M. Dieu pratique l'urétrotomie externe avec le conducteur, enlève le calcul et place une grosse sonde à demeure dans le canal.

Le calcul, formé de phosphate de chaux, avait la forme d'un clou de girofle, et mesurait un centimètre dans le sens de la longueur; son extrémité antérieure renflée avait environ 3 millimètres de diamètre.

Les suites de l'opération furent des plus simples; en même temps que la plaie se cicatrisait, la parésie disparaissait graduellement. Le 15 mars la plaie était fermée, le malade urinait à plein jet et se promenait avec une canne; quand enfin il quitta l'hôpital le 8 avril, sa santé ne laissait rien à désirer.

Plusieurs détails me paraissent, dans cette observation curieuse,

mériter de fixer un instant votre attention. C'est d'abord cette circonstance d'une blennorrhagie, qui n'a duré que six à sept semaines sans offrir de caractère spécial, et qui donne lieu, au bout de quelques mois, à un rétrécissement tellement serré qu'il ne laisse passage qu'aux bougies les plus fines, et tellement réfractaire à la dilatation que le chirurgien se voit forcé de s'arrêter à la bougie n° 9 de la filière Charrière et de tenter l'urétrotomie interne. Ce rétrécissement est compliqué d'une prostate volumineuse, qui arrête le bec du conducteur métallique de l'urétrotome, ce qui décide notre confrère à renoncer à l'urétrotomie interne ; on ne voit pas trop pourquoi, attendu que, si le conducteur est arrivé jusqu'à la prostate, il a traversé le rétrécissement, situé en avant d'elle, à 12 centimètres du méat, et rien n'empêchait une des lames de l'instrument de Maisonneuve de suivre le même chemin. Si le chirurgien avait pris un parti différent, il aurait peut-être élargi suffisamment les voies au calcul existant en arrière du rétrécissement pour lui permettre d'être expulsé pendant la miction, attendu que ce calcul ne mesurait que 3 millimètres de diamètre dans sa portion la plus volumineuse.

L'urétrotomie interne est incontestablement moins grave que l'urétrotomie externe, même avec conducteur, à laquelle M. Dieu eut recours plus tard, à la vérité avec le plus grand succès.

Non seulement cette tentative d'urétrotomie interne échoua, mais elle eut encore de fâcheuses conséquences : outre un violent accès de fièvre qui survint le surlendemain de l'opération, et qui se renouvela le jour suivant, il y eut un affaiblissement très grand des membres inférieurs. Le malade ne put se tenir debout, encore moins marcher.

Soutenu par deux camarades, il sent ses genoux fléchir sous lui, et il ne peut détacher ses pieds du sol. Ce n'est pas que les muscles cessent d'obéir aux ordres de la volonté ; mais ils se contractent lentement et sans énergie. En se reportant au titre de l'observation, on voit que M. Dieu attribue cette parésie à l'irritation produite par le calcul, dans le corps de l'observation, à la tentative d'urétrotomie. La première explication est inadmissible, puisque nous voyons l'état du malade s'amender dès le 15 février, alors que le calcul était encore en place. Dans tous les cas, il s'agirait là d'une de ces paralysies dites urinaires provoquées, sans lésion de la moelle, par une irritation de la muqueuse des voies urinaires, c'est-à-dire d'une de ces paralysies réflexes dont le nombre a prodigieusement décru depuis que les autopsies ont été faites avec plus de soin, mais qu'il est impossible de nier d'une manière absolue en présence de certains faits, où l'on voit la paralysie se

développer à la suite d'une lésion périphérique, dont elle suit pas à pas l'évolution pour disparaître avec elle. L'observation de M. Dieu doit-elle grossir le nombre de ces faits rares, ou bien faut-il n'y voir qu'un cas de faiblesse extrême succédant à plusieurs accès de fièvre très violents? Votre rapporteur n'oserait se prononcer à cet égard.

Il vous propose de remercier M. Dieu pour son intéressante observation, et de la déposer aux *Archives de la Société*.

Discussion.

M. Le Dentu. Les faits analogues à celui qui vient de faire le sujet du rapport de M. Sée, sont rares. Tout le monde n'est pas disposé à les rattacher à une paralysie réflexe. Dans quelques cas pourtant cette explication est la seule à donner. J'ai vu l'année dernière un rétrécissement simple de l'urètre, chez un homme très nerveux, s'accompagner des signes évidents de la paralysie des membres inférieurs. Il y avait de plus un atrophie des muscles du mollet et de la cuisse d'un côté. Les téguments étaient aussi anesthésiés par places. J'ai constaté qu'il n'y avait pas d'affection médullaire concomitante; et qu'il n'existait aucun phénomène de paralysie du côté des membres supérieurs. La vessie se contractait parfaitement. En somme, j'ai analysé ce cas avec une grande minutie, et je suis resté convaincu que la paralysie des membres inférieurs était sous la dépendance du rétrécissement. J'ai pratiqué la divulsion, et à partir du moment où le rétrécissement a été guéri, la paralysie et l'atrophie musculaire ont diminué; peu à peu la paralysie disparut. Y a-t-il eu là une paralysie réflexe? Y a-t-il eu une névrite ascendante? Je n'en sais rien, je me borne à constater le fait.

Autre fait: je pratique l'extraction d'un calcul, et le lendemain l'opéré présente une hémianesthésie incomplète. Comment expliquer ce phénomène sans invoquer l'action du traumatisme opératoire?

M. Sée. Les faits que M. Le Dentu vient de citer sont curieux et diffèrent de la paraplégie urinaire. Dans les observations que j'ai consultées, il n'est pas dit que le trouble de la contraction fût plus marqué d'un côté que de l'autre; c'était une paraplégie véritable, égale des deux côtés.

M. Le Dentu. Chez les individus qui ont des calculs de la vessie, il y a souvent des crampes et des contractures dans les membres

inférieurs. Or, puis qu'il y a des contractures réflexes, on peut aussi admettre qu'il y a des paralysies réflexes.

Les conclusions mises aux voix sont adoptées.

Élections.

La Société vote pour le renouvellement du bureau.

M. de Saint-Germain est élu *président* par 27 suffrages sur 29 votants.

M. Labbé est élu *vice-président* par 15 voix. M. Giraud-Teulon obtient 12 voix.

M. Le Dentu est nommé *premier secrétaire annuel.*

M. Nicaise est nommé *second secrétaire annuel.*

MM. Giraud-Teulon et Sée sont nommés *membres du comité de publication.* Le secrétaire général fait partie de droit de ce comité.

M. Terrier est maintenu dans ses fonctions de *bibliothécaire-archiviste.*

M. Berger est aussi maintenu comme *trésorier.*

Présentation de pièces.

Coxalgie récente; cavité tuberculeuse de la tête du fémur; lésions peu accusées de la synoviale,

par M. LANNELONGUE.

Messieurs, je viens d'avoir l'occasion, qui se rencontre assez rarement, de faire l'autopsie d'une coxalgie dont le début ne remontait qu'à peu de temps, et j'ai l'honneur de vous présenter les pièces anatomiques qui proviennent de cette autopsie. Avant de vous en faire la description et de vous faire part, en même temps, de quelques réflexions sur l'affection tuberculeuse des os, permettez-moi de vous exposer le fait clinique en peu de mots.

Alice Germain-Thomas, âgée de 3 ans 1/2, est amenée dans mon service le 12 octobre 1880. Elle est atteinte de coxalgie du côté droit. Ses antécédents pathologiques sont peu nombreux. Nourrie par sa mère, elle n'a pas souffert et elle a commencé à marcher vers le onzième mois. Plus tard, elle n'a eu qu'une rougeole sans complications, à l'âge de dix-huit mois. Pas de gourmes, pas d'engorgements ganglionnaires. Ses parents paraissent jouir d'une bonne santé. Vers le

mois d'août 1880, sa mère remarqua que l'enfant se fatiguait plus vite qu'auparavant pendant la marche ; pourtant l'enfant ne paraissait pas souffrir et ne se plaignait pas. Dans les premiers jours de septembre, elle boita pendant quelques jours, puis la claudication cessa. Enfin vers la fin du mois de septembre, la claudication reparut et l'enfant se plaignit en même temps de quelques douleurs dans la jambe. C'est dans ces conditions que la mère la conduisit à l'hôpital Trousseau, et nous la prîmes dans le service ; elle fut placée salle Sainte-Eugénie, n° 9.

L'examen de l'enfant fit reconnaître très vite une coxalgie strumeuse ordinaire. Le membre présente un amaigrissement plus prononcé à la cuisse qu'à la jambe, peu considérable cependant. Il offre un allongement apparent ; il est un peu fléchi sur le tronc et on ne peut le redresser complètement. En le mettant dans la flexion, on ne peut produire la rotation en dehors ainsi que l'abduction. Enfin, il existe une douleur à la pression sur la tête du fémur sur le grand trochanter. Je n'insiste pas davantage sur ces phénomènes, ce sont ceux qui se trouvent être l'expression classique de la coxalgie vulgaire.

Pendant quelques jours, l'enfant fut tenue au repos absolu dans son lit. Mais, plus tard, reconnaissant que la flexion du membre s'accentuait davantage, je pris le parti d'appliquer un appareil inamovible en redressant légèrement le membre, c'est-à-dire en le plaçant dans l'extension. Ce redressement fut facile sous le chloroforme. L'appareil silicaté fut bien supporté et l'enfant se trouvait très bien, lorsque, le 20 décembre, elle fut prise de diphthérie. Elle succomba, malgré la trachéotomie, le 26 décembre.

Autopsie. — Hanche du côté malade. Les parties molles, jusqu'à la capsule, n'offrent rien d'anormal ; la surface externe de la capsule est tout à fait saine ; on l'incise circulairement à son insertion sur la cavité cotyloïde et on examine l'intérieur de l'articulation d'abord. Il n'y a pas de traces de liquide épanché. La tête du fémur joue bien dans sa cavité et dans tous les sens.

Synoviale. — Sur certains points, la synoviale paraît saine, mais sur d'autres régions, la synoviale présente un épaississement déjà fongueux. La région où cette transformation de la synoviale s'est accomplie est principalement la région inférieure et postérieure. Ces fongosités, qui sont rougeâtres et papillaires, partent du col fémoral, près de la tête du fémur. En même temps, le ligament rond est rouge, très vasculaire et un peu fongueux lui-même. La capsule est un peu épaissie dans les points fongueux.

La tête du fémur n'offre aucune déformation apparente, pas plus que la cavité cotyloïde. Les cartilages ont conservé, sur bien des points, leurs caractères physiques ; pourtant, dans certaines parties de la tête du fémur, le cartilage est aminci et son élasticité est moindre.

Coupe du fémur. — En faisant au couteau une coupe médiane de la tête et du col du fémur d'abord, on découvre les lésions suivantes : Entre le cartilage d'encroutement et le cartilage épiphysaire, dans le noyau osseux de la tête du fémur, on trouve ce noyau rouge avec des

aréoles qui nous ont paru dilatées en les comparant avec le côté sain. Mais ce qui appelle tout de suite l'attention, c'est l'existence d'une cavité du volume d'un petit haricot. Cette cavité est placée dans la tête du fémur, immédiatement au-dessous du cartilage épiphysaire, à la partie inférieure de cette tête. Elle ne communique pas avec la jointure; elle est séparée par une épaisseur d'os de deux millimètres environ. Cette cavité est remplie pas une substance caséeuse concrète; une mince membrane la tapisse. Autour de la cavité, le tissu osseux présente une zone rouge; mais, en quelques points, des fongosités partent de la membrane qui tapisse l'anfractuosité et arrivent à la surface de l'os, où elles se continuent avec la synoviale épaissie. Il n'existe pas de séquestre.

Le reste du col fémoral offre une teinte rouge à la coupe, sans qu'on puisse dire, à l'œil nu, qu'il existe de l'ostéite raréfiante proprement dite.

Corps du fémur. — Il existe un peu d'ostéite productive sur le fémur, au-dessous du col fémoral.

Le canal médullaire est ouvert par une coupe longitudinale de l'os. Ce canal n'est pas agrandi; dans la moelle, on découvre, en les fragmentant avec la pointe d'un scalpel, de petits points brillants demi-transparents, disséminés dans le tissu médullaire. Ce sont des granulations; par places, le tissu médullaire est un peu plus sec et décoloré, légèrement anémié. Enfin, dans l'épiphyse inférieure du fémur, la moelle est d'un jaune clair.

Dans l'autre fémur, dans les corps vertébraux, dans le sternum, dans un des humérus, nous ne trouvons pas de lésions du même ordre.

L'encéphale est normal, et, dans les poumons, nous avons compté trois noyaux crétacés, dont l'un a le volume d'un gros pois. Il n'existe pas d'autres tubercules et les plèvres n'offrent pas de granulations.

En résumé, les pièces que je viens de mettre sous les yeux de la Société et qui proviennent d'une coxalgie scrofuleuse récente, ne datant que de quelques mois, mettent en relief un fait important. Il existe peu de désordres dans la jointure, dans la synoviale ou la capsule, et encore faut-il ajouter que ces désordres sont consécutifs. Le fait saillant, important, est celui de l'existence d'une cavité pleine d'un mastic jaunâtre dans la tête du fémur. Cette cavité est une cavité tuberculeuse, et c'est autour d'elle qu'existe l'ostéite raréfiante; c'est également de ses parois que partent les fongosités qui se continuent dans la synoviale, ainsi que vous pouvez vous en convaincre. Je dois ajouter que nous avons constaté l'existence de granulations dans la moelle du fémur et non dans les autres os.

Je pourrais, en ce moment, faire, sur ce fait, deux hypothèses qui se seraient réalisées l'une ou l'autre, si l'enfant n'avait pas été frappé de diphthérie. Il aurait guéri ou il serait mort. La première

hypothèse n'eût pas été irréalisable, j'en suis convaincu, car je considère que les tuberculoses locales sont parfaitement et souvent curables. Dans le mémoire que j'ai eu l'honneur de vous offrir il y a huit jours sur les abcès froids et la tuberculose osseuse, je crois avoir établi ce fait, après beaucoup d'autres auteurs, d'ailleurs.

La seconde hypothèse, celle de la mort du sujet, et celle qui se serait présentée avec le plus de probabilités. Mais la mort ne serait survenue qu'après de nombreux mois, des années même, et par suite de complications locales nouvelles ou survenant dans des organes importants, les poumons, l'encéphale, etc.

Quoi qu'il en soit, si, dans ces dernières circonstances, nous avions été appelés à faire l'autopsie de l'enfant, nous n'aurions peut-être pas reconnu la tuberculose locale aussi aisément. Il est même probable qu'on n'aurait pas pu la découvrir sans le secours du microscope. C'est qu'en effet, selon toutes les apparences, la caverne se serait ouverte dans la jointure ; l'ostéite raréfiante de la tête du fémur, poursuivant son œuvre de destruction, n'eût pas tardé à amener la disparition partielle ou totale du cartilage d'encroûtement ; des ulcérations osseuses se seraient formées à la surface de l'os, et, dans ces parties détruites, des fongosités ou des liquides sanieux auraient rempli les vides existants. Parallèlement à ces lésions qui se seraient certainement étendues du côté du col du fémur et du corps de l'os, la synoviale, la capsule fibreuse, les parties molles seraient devenues le siège d'altérations fongueuses compliquées de suppurations. En un mot, on aurait eu sous les yeux le tableau des désordres des tumeurs blanches ordinaires, dans lequel il est le plus souvent impossible de retrouver une trace de la lésion primitive. C'est pour suppléer à cette impossibilité qu'il est devenu si important, aujourd'hui, d'étudier avec le plus grand soin les lésions des synoviales ou des parois des abcès froids ; on y trouvera le plus souvent des tubercules élémentaires.

A ce point de vue, l'autopsie de ce fait, où l'affection n'avait encore qu'une courte durée, me paraît avoir un intérêt réel.

Mais il est un autre point que je ne ferai qu'effleurer en ce moment, me proposant d'y revenir ultérieurement.

A l'autopsie des sujets qui ont succombé par le fait de tumeurs blanches véritablement tuberculeuses, comme la précédente, il n'est pas rare de trouver, sur d'autres os que ceux qui sont atteints des désordres qui ont amené la mort, des granulations tuberculeuses dans la moelle du canal médullaire ou dans le tissu spongieux. Ainsi, par exemple, un enfant est atteint de coxalgie suppurée et on trouve, dans l'humérus, dans le sternum, surtout dans les corps vertébraux, des granulations tuberculeuses. Or,

pendant la vie du sujet, rien n'est venu révéler l'existence de ces granulations. Elles existaient pourtant depuis un certain temps, mais à l'état latent, sans provoquer de douleur, sans donner lieu à un signe quelconque appréciable.

On pourrait, en effet, se demander comment il en serait autrement, au moins pendant un certain temps, et quels seraient les motifs qui pourraient les faire soupçonner, lorsqu'on les voit se développer de la manière la plus insidieuse et la plus obscure dans la plupart des autres organes. Aussi n'est-ce pas à ces granulations qu'on doit et qu'on peut rapporter les symptômes qui se produisent alors, mais aux incidents d'un autre ordre qui s'y rattachent promptement ou plus tardivement. L'ostéite raréfiante est l'incident le plus ordinaire et j'ajouterai le plus fâcheux; c'est elle qui devient vite la source de toute la série des désordres dont nous avons parlé plus haut et qui conduisent à la désunion des jointures, après avoir préalablement plus ou moins détruit le squelette des articulations.

Telles sont, Messieurs, les quelques réflexions que je voulais vous soumettre sur les granulations tuberculeuses, après vous avoir communiqué les pièces provenant d'un sujet coxalgique.

M. Marjolin. La présentation de M. Lannelongue est fort intéressante. Le fait qu'il vient de signaler, à savoir : que l'affection tuberculeuse peut siéger longtemps sur les os, sans donner lieu à aucun phénomène appréciable, est très important, au point de vue du pronostic, et semblerait devoir éloigner les chirurgiens de faire des opérations, des résections que l'on pratique habituellement dans ces cas.

Il est très rare de pouvoir surprendre au début les altérations de la coxalgie; il faut pour cela que les enfants succombent accidentellement à quelque affection intercurrente. Dans ces cas, j'ai rencontré une véritable synovite. Le petit malade de M. Lannelongue avait-il ressenti des douleurs sourdes? Les parents étaient-ils tuberculeux ?

M. Lannelongue. Rien n'indique la présence des granulations tuberculeuses dans l'os pendant un certain temps. Quand on fait des autopsies de cette espèce, on trouve souvent des granulations dans des os éloignés, tels que le sternum, le fémur du côté opposé; et quand on ne trouve rien dans les os, on rencontre les granulations dans les parties molles.

Rapport

par M. Delens

Sur le concours pour le prix Duval.

Commission : MM. Marjolin, Sée, Ledentu, Gillette, Delens, rapporteur.

Messieurs,

Le prix Duval, destiné, comme vous le savez, à récompenser la thèse de doctorat d'un interne des hôpitaux, excite chaque année l'ambition d'un certain nombre d'internes de Paris et de la province. Cette année, cependant, les cinq concurrents, qui vous ont adressé un exemplaire de leur thèse inaugurale, sont tous d'anciens internes de Paris. Nous sommes loin, du reste, de nous en plaindre.

Ces cinq candidats sont, par ordre alphabétique : MM. Chevallereau, Charles Leroux, Eug. Monod, T. Piéchaud et Segond.

Les travaux qu'ils ont soumis à votre appréciation, sont des œuvres sérieuses et méritent tous de fixer votre attention.

I. M. Chevallereau a pris pour sujet de thèse : *les Paralysies oculaires consécutives à des traumatismes cérébraux.* Ce sujet est à peu près neuf, car, jusqu'ici, les faits de paralysie des muscles moteurs du globe de l'œil, avec ou sans fracture du crâne, sont restés, et en petit nombre, disséminés dans les publications scientifiques, sans avoir été l'objet d'aucun travail spécial. M. Chevallereau a pu cependant, dans le service de M. Panas et dans d'autres services où il a passé comme interne, recueillir un certain nombre de faits de ce genre. Il est arrivé à réunir ainsi dix-huit observations.

Le lieu d'origine de la sixième paire, le long trajet de ce nerf, son faible volume, les rapports qu'il affecte avec le sommet du rocher et la paroi externe du sinus caverneux, expliquent bien, ainsi que l'indique l'auteur, la fréquence plus grande des paralysies du muscle droit externe.

Les observations ont également servi à M. Chevallereau à montrer que rien n'autorise à placer dans la région du *pli courbe* un centre moteur de l'œil, mais que le filet qui anime la paupière supérieure semble pourtant avoir réellement cette origine. Les paralysies des muscles de l'œil, d'origine traumatique, reconnaissent habituellement pour cause une lésion des noyaux d'origine des nerfs ou des troncs eux-mêmes.

Cette thèse renferme des remarques anatomiques et cliniques

intéressantes, mais quelques-unes des observations présentent, ainsi que le reconnaît M. Chevallereau, quelque incertitude dans leur étiologie.

II. *Les amputations et les résections chez les phtisiques* ont fourni à M. Charles Leroux les motifs d'une thèse d'une certaine étendue, et dont les conclusions arrivent à confirmer l'opinion de la majorité des chirurgiens sur cette question, à savoir que, d'une manière générale, les amputations et les résections donnent des résultats définitifs mauvais ou médiocres chez les phtisiques, et que, le plus souvent, on n'obtient chez eux que des *succès opératoires.*

M. Leroux, analysant une centaine d'observations, a pu démontrer par les chiffres la mortalité moins grande des amputations comparée à celle des résections. Il a fait voir que les résections donnaient rarement une cicatrisation complète et que, d'autre part, l'hygiène, et notamment le séjour au bord de la mer, dans les établissements analogues à celui de Berck-sur-Mer, pouvaient procurer la guérison dans bon nombre de cas de tumeurs blanches et de manifestations scrofuleuses.

III. La consciencieuse *Étude clinique sur les indications de l'urétrotomie externe*, de M. Eugène Monod, peut faire le pendant des travaux analogues sur l'urétrotomie interne inspirés par M. le professeur Guyon.

M. Monod pense que l'urétrotomie externe sans conducteur est une excellente opération dans les lésions traumatiques graves de l'urètre et qu'elle doit être pratiquée d'emblée. Sur cette question tous les chirurgiens, à peu près, sont d'accord aujourd'hui.

Mais l'urétrotomie externe sur conducteur, dont Syme a voulu généraliser l'emploi, n'a pour M. Monod, ses indications que lorsqu'il existe des rétrécissements compliqués de fistules anciennes avec indurations périnéales profondes.

Il s'élève, avec raison, contre l'application de cette opération à tous les cas de rétrécissements, et l'étude attentive des statistiques lui a montré que l'urétrotomie interne, lorsqu'elle est *pratiquée suivant des règles précises*, est, à la fois, moins grave et plus simple dans ses suites.

L'urétrotomie externe reste applicable aux cas où un rétrécissement traité antérieurement par l'incision interne se trouve, après récidive, réfractaire à la dilatation.

IV. La thèse de M. Piéchaud sur *la Ponction et l'incision dans les maladies articulaires*, est un exposé intéressant et rapide d'une question relativement nouvelle en chirurgie ou qui, du moins, a pris une importance considérable depuis les travaux de Lister. Jarjavay et Thévenot, son interne, avaient déjà vanté les heureux

effets de l'incision dans ces cas; mais dans ces dernières années, les chirurgiens mieux armés contre les complications possibles, ont pu oser bien davantage.

On trouve réunies dans la thèse de M. Piéchaud un certain nombre d'observations empruntées aux publications, et une série de faits qui lui ont été communiqués par M. le professeur Saxtorph ; mais les observations recueillies par M. Piéchaud lui-même sont en fort petit nombre. Néanmoins,on ne peut nier l'intérêt qui s'attache à cette étude.

V. M. Paul Segond a publié sur *les Abcès chauds de la prostate et le phlegmon périprostatique* un travail considérable, et auquel des observations nombreuses, une bibliographie étendue et des planches très soignées donnent une incontestable valeur.

M. Segond s'est attaché, avant tout, à bien limiter son sujet. Il a éliminé tout ce qui se rapporte à la fonte tuberculeuse de la prostate et, analysant minutieusement 115 observations dont il donne le résumé, il a présenté un tableau complet des différentes espèces de prostatite.

C'est surtout par la multiplicité des détails cliniques et anatomo-pathologiques que la thèse de M. Segond a de la valeur et c'est pour cette raison, aussi, qu'il est impossible d'en donner ici le résumé et que nous devons nous contenter d'en signaler les qualités.

En résumé, Messieurs, les cinq thèses dont nous n'avons pu vous donner, par ce rapide aperçu, qu'une bien faible idée, sont des travaux sérieux, méritant tous d'être encouragés et la commission, obligée par le règlement de limiter son choix à un nom unique, regrette de ne pouvoir en récompenser plusieurs.

Les conclusions du rapport seront lues dans le comité secret.

A cinq heures et demie la Société se forme en comité secret.

Le Secrétaire,

POLAILLON.

Séance du 5 janvier 1881.

Présidence de M. TILLAUX.

Le procès-verbal de la séance précédente est lu et adopté.

Correspondance.

La correspondance comprend :

1° Les journaux périodiques publiés à Paris ;

2° Le *Bulletin de l'Académie de médecine.* — Les *Archives de médecine.* — Le *Lyon médical.* — Le *Bulletin de thérapeutique.* — La *Revue de laryngologie.* — La *Revue médicale de Toulouse.* — Le *Bulletin médical du Nord.* — La *Revue médicale.* — La *Gazette d'ophthalmologie.* — La *Revue scientifique ;*

3° Le *British medical.* — La *Gazette médicale italienne-lombarde.* — L'*Index medicus.* — Le *Journal d'Athènes ;*

4° *La gastrotomie*, par le Dr Tempesti, de Pise ;

5° *Nouveau procédé pour la restauration de la sous-cloison des fosses nasales*, par le Dr Demons, de Bordeaux, candidat au titre de membre correspondant.

Communication.

Considérations cliniques sur la hernie ombilicale étranglée,

par M. Terrier.

Messieurs, dans les dernières séances qui ont précédé les vacances, j'ai été rapporteur d'un certain nombre d'observations de hernies inguino-crurales étranglées et opérées tardivement. Or, dans ces divers rapports, je me suis efforcé de faire prévaloir une règle de conduite, adoptée par la plupart des membres de notre Société, à savoir: qu'un chirurgien, appelé auprès d'un malade porteur d'une hernie étranglée, ne doit le quitter que lorsque la hernie a été réintégrée dans la cavité abdominale, soit par le taxis, soit par une opération.

Cet axiome de thérapeutique chirurgicale ne doit pas s'appliquer seulement aux hernies inguino-crurales, mais bien à toutes les hernies et, par conséquent, aux hernies ombilicales.

Comme vous le savez, la thérapeutique des hernies ombilicales étranglées a été l'objet d'une discussion fort animée à la Société de chirurgie, en 1861 [1]. Huguier soutint, en s'appuyant sur une statistique contestable, qu'il valait mieux s'abstenir que de faire la kélotomie. Mais ce jugement fut combattu par Goyrand (d'Aix), MM. Maurice Perrin, Legendre, Laurent (de Langres), et surtout par M. le professeur Richet.

Dans son Traité (1865), M. le professeur Gosselin pense, à juste titre, croyons-nous, que la gravité du pronostic, dans la hernie ombilicale étranglée, a été singulièrement assombrie, et cela sans preuves bien certaines à l'appui de cette opinion ; aussi croit-il,

[1] *Bulletin de la Société de chirurgie*, 2e série, t. II, p. 357, 661, 701, 708, 718 et 725, 1861.

jusqu'à démonstration du contraire, que, dans les 48 premières heures, l'étranglement ombilical, bien traité, n'est pas plus grave que les autres[1]. Si l'on a eu de nombreux insuccès, ajoute-t-il, c'est qu'on a opéré trop tard, et il faudrait savoir le résultat d'opérations faites les 2e, 3e et 4e jours.

M. S. Duplay, dans sa thèse d'agrégation[2], après avoir discuté la question de l'opération, propose : la dilatation ou le débridement de l'anneau sans ouvrir le sac (A. Cooper, Richet, Th. Bryant), ou bien encore le débridement de l'anneau par une très petite ouverture du sac, comme le conseille Th. Bryant[3]. Ce ne serait qu'en dernier lieu qu'on se résoudrait à faire la kélotomie suivant les règles habituelles. Nous nous empressons d'ajouter qu'il nous est aujourd'hui impossible d'accepter ces principes, qui alors semblèrent fort rationnels.

Nous ne ferons que signaler les deux thèses de MM. Girodolle[4] et E. Lafon[5], qui toutes deux tendent à faire prévaloir les idées d'abstention formulées par Huguier et acceptées par M. le professeur Verneuil.

La question fut de nouveau discutée dans le sein de la Société de chirurgie, en 1875, et cela à propos d'une observation de kélotomie ombilicale suivie de succès, due à M. A. Desprès[6].

Tandis que nos collègues, MM. Maurice Perrin et Le Dentu, plaident en faveur de l'intervention chirurgicale, M. le professeur Verneuil tend à rester partisan des opinions de Huguier. Ce chirurgien distingué a peu de confiance dans le taxis et la kélotomie. « Si l'on ne touche pas à la hernie, dit-il, on perd 25 malades sur 100, dans le cas contraire, la mortalité serait de 98 0/0.

Et cependant, des observations de kélotomie suivies de guérison furent encore apportées à la Société par MM. Maurice Perrin, qui rappela le fait de Hutin[7], Alphonse Guérin[8] et Nicaise[9]. Aussi, dans son article sur la hernie ombilicale, P. Marduel[10] conseille-t-il d'opérer l'omphalocèle étranglée, et cela par les méthodes ordinaires, avec ou sans ouverture du sac, si l'étranglement ne

[1] *Leçons sur les hernies abdominales*, p. 445 et 456, Paris, 1865.
[2] *De la hernie ombilicale*, th. d'agrég. en chir., Paris, 1866.
[3] *Guy's hosp. reports*, 3e série, vol. VII, p. 70, 1861.
[4] Th. de Paris, n° 77, 1869.
[5] Th. de Paris, n° 198, 1869.
[6] *Bulletin de la Société de chirurgie*, 1875, t. I, p. 346, nouv. série.
[7] *Bulletin de la Société de chirurgie*, 1875, t. I, p, 369, nouv. série.
[8] *Bulletin de la Société de chirurgie*, 1876, t. I, p. 357, nouv. série.
[9] *Bulletin et mémoire de la Société de chirurgie*, nouv. série, t. III, p. 83, 1877.
[10] *Nouveau dictionnaire de médecine et de chirurgie pratique*, t. XXIV, p. 483 et suiv., 1877.

date que de 48 heures, en ouvrant toujours le sac, si les accidents sont plus anciens. Il n'est pas besoin d'insister sur la valeur pratique de ces conseils; toutefois, nous pensons qu'il vaut toujours mieux ouvrir le sac herniaire.

Enfin, dans une bonne thèse, soutenue, en 1880, à la Faculté de Paris, l'auteur, M. le Dr Abel Loupie, plaide vivement en faveur de l'intervention hâtive dans l'omphalocèle étranglée et soutient que, dans ces cas, la kélotomie présente des chances de succès absolument analogues à celles qu'elle offre dans les autres hernies. Telle est aussi l'opinion que nous essaierons de défendre.

Nous appuyant sur l'innocuité relative des plaies péritonéales, à la condition que celles-ci soient faites en prenant des précautions spéciales; n'oubliant pas que, dans certain nombre de cas, on a pu non seulement sectionner le péritoine dans une petite étendue, mais l'ouvrir largement et plonger la main dans la cavité abdominale pour lever un étranglement interne ou rompre une bride comprenant l'intestin, nous n'avons pu assister en spectateur impassible aux accidents déterminés par une hernie ombilicale étranglée. Si, dans un cas, notre tentative n'a pas été suivie de succès, dans deux autres cas la guérison a été très nette et très rapide.

Obs. I [1]. Bardel (Marie-Marguerite), âgée de 77 ans, entre dans le service de l'infirmerie le 19 janvier 1879. Cette femme porte depuis fort longtemps, plus de 20 ans, dit-elle, une hernie ombilicale volumineuse et *irréductible*. Cette irréductibilité serait aussi fort ancienne, au dire de la malade.

Cette tumeur, gênante par son volume, a déterminé à plusieurs reprises des accidents passagers de rétention des matières, avec ballonnement du ventre et nausées; toutefois, ces accidents ne duraient jamais plus de 1 ou 2 jours. Normalement, la hernie était soutenue par une pelote concave de 20 centimètres de diamètre.

Le 17 janvier, cette femme fut prise de douleurs de ventre, eut quelques coliques et les gaz ne furent plus expulsés par l'anus. Le lendemain 18, persistance des accidents et, en plus, nausées et quelques vomissements. La malade ne fut portée à l'infirmerie que le 19 au soir.

Le 20, on constatait l'existence d'une tumeur volumineuse, arrondie, ayant 20 centimètres de diamètre, et dont la plus grande partie était située au-dessus de la cicatrice ombilicale. La portion la plus saillante de la tumeur se trouvait sur la ligne médiane, à 8 centimètres au-dessus de l'ombilic, qui restait enfoncé et placé en bas et un peu à droite de la masse principale de la tumeur. La peau était intacte, sauf en bas et à droite, où il existait une zone d'érythème paraissant dû à la pression exercée par la large pelote concave du bandage que por-

[1] Recueillie par M. Defontaine, interne du service.

tait la malade. La tumeur, indolore à la palpation, sonore dans toute son étendue, était molle et dépressible dans toutes ses parties. La palpation y faisait naître de nombreux gargouillements sans que la malade accusât de douleurs. Anorexie complète, soif vive, vomissements de toutes les substances ingérées. Température 37°.

La journée et la nuit suivante furent assez calmes; il y eut une garde-robe, mais il ne s'échappa pas de gaz par l'anus. Quelques vomissements fécaloïdes pendant la nuit.

Le 21, même état local, pas de douleurs, température 37°. La journée fut bonne, pas de douleurs, facies presque normal. Le soir, la température était de 36°,8.

Dans la nuit, aggravation des accidents, douleurs vives, coliques, agitation, vomissements fécaloïdes. La malade eut une deuxième selle.

Le 22, la tumeur était devenue très douloureuse et avait notablement augmenté de volume. Le facies altéré, la peau sèche, peu mobile sur les parties sous-jacentes.

En présence de cette subite aggravation des accidents, je me décidai, non sans hésitation, à rechercher s'il était possible de découvrir la cause de ces phénomènes d'étranglement herniaire, ayant d'ailleurs peu d'espoir de réussir, vu l'énorme volume de la masse et son irréductibilité ancienne.

Incision verticale des téguments sur la ligne médiane et longue de 10 centimètres; cette incision passait à gauche de l'ombilic, dévié à droite comme nous l'avons dit plus haut. Section du tissu cellulo-graisseux jusqu'au sac à parois fibreuses, qui est ouvert dans toute l'étendue de la plaie cutanée.

On voit alors l'épiploon, et le doigt pénètre dans une vaste cavité où l'on sent des anses intestinales.

Dans le but d'obtenir du jour, de la partie moyenne de l'incision verticale je fais partir une nouvelle incision, tranversalement dirigée à gauche et perpendiculaire à la première. Cette incision a 6 centimètres de long; elle est faite moitié par le bistouri, moitié avec des ciseaux à pointes mousses.

L'épiploon qui recouvre toutes les parties est divisé entre deux ligatures et ses deux bouts sont placés aux angles de la plaie verticale.

Nous mettons alors à nu trois anses intestinales, dirigées transversalement, un peu congestionnées, et accolées entre elles par des adhérences celluleuses faciles à déchirer avec le doigt ou à sectionner avec des ciseaux. On arrive ainsi à leur bord mésentérique et on constate qu'elles sont supportées par une portion du mensentère, portion longue de 3 à 4 centimètres et qui sort de l'abdomen par une large ouverture dans laquelle pénètre facilement le doigt.

Le sac ou mieux la loge dans laquelle se trouvent ces trois anses intestinales, est nettement séparée par des cloisons fibreuses, sortes d'adhérences anciennes, d'une autre loge placée à droite de la première.

Une incision pratiquée à droite de l'incision verticale et de façon à prolonger horizontalement l'incision faite sur le côté gauche, conduit

dans un sac, qui tout d'abord paraît entièrement indépendant du premier et qui renferme un peu de liquide rougeâtre et des anses intestinales légèrement congestionnées.

Les deux loges ouvertes, on voit très bien que les mêmes anses intestinales passent de l'une dans l'autre et que la cloison, interposée entre les deux loges, n'est formée que par des adhérences résistantes qui compriment l'intestin, le resserrent et diminuent suffisamment son calibre pour gêner le cours des matières, sans produire toutefois d'étranglement proprement dit.

Ces adhérences sont divisées, à l'aide des ciseaux, jusqu'au mésentère, et le cloisonnement des deux loges détruit, il ne reste plus qu'une cavité unique qui paraît être le sac herniaire primitif, cloisonné ultérieurement par des néoformations inflammatoires. Dans cette cavité, existent toujours les trois anses intestinales, se portant de droite à gauche et qui ont été détachées les uns des autres. L'anse moyenne peut seule être réduite dans la cavité abdominale, du reste le doigt introduit dans le collet du sac pénètre facilement dans le ventre, et sent une anse intestinale qui se dirige en bas et semble pénétrer dans un autre sac à ouverture très large.

La plaie est fermée par des sutures d'argent. Pansement phéniqué incomplètement fait, n'ayant pas encore les pièces du pansement de Lister.

La malade fort affaiblie avons-nous dit, ne put supporter le choc opératoire et mourut dans la journée, après avoir eu de nouveaux vomissements d'aspect fécaloïde.

L'*autopsie* fut faite au bout de 24 heures.

Le grand épiploon ramassé en corde, était fixé à l'anneau ombilical par toute son extrémité inférieure.

L'anse réduite pendant l'opération, facile à reconnaître, vu son état congestif, se continuait avec le bout supérieur de l'intestin grêle, mais présentait une sorte d'anneau rétréci dont les bords étaient congestionnés, et qui avait dû être le siège d'une constriction assez énergique et prolongée.

L'intestin décrivait le trajet suivant : Le bout supérieur, sorti de l'abdomen par l'anneau, se continuait avec une anse se portant, en haut et à gauche, dans le tissu cellulaire sous-cutané, y décrivant les 3/4 d'une circonférence de 6 centimètres de diamètre, et retournant vers la ligne médiane pour former les trois circonvolutions découvertes pendant l'opération.

L'intestin rentrait ensuite dans l'abdomen par l'orifice herniaire, mais au lieu d'être libre dans la cavité péritonéale, on le voyait s'engager aussitôt en avant du péritoine, dans le tissu cellulaire sous-péritonéal, en arrière des muscles de la paroi abdominale antérieure. Il descendait ainsi jusqu'au milieu de la ligne s'étendant de l'ombilic au pubis, puis remontait et se continuait enfin avec le bout inférieur de l'intestin grêle. Il existait donc, indépendamment du sac sous-cutané, un autre sac propéritonéal, et la partie d'intestin, qui y était engagée, présentait un calibre moitié moindre que celui offert par l'intestin grêle à l'état normal. Il n'y avait pas de traces de péritonite généralisée.

Étant donnée la complexité de la disposition des anses dans un sac cloisonné sous-cutané, puis dans un sac propéritonéal, il n'est pas difficile de comprendre le facile arrêt des matières et les difficultés que nous avons rencontrées, difficultés, il faut bien le dire, qui ne nous ont que médiocrement étonné. Enfin, il faut tenir grand compte et du retard apporté dans l'opération et du grand âge de la malade (77 ans), pour en expliquer la mort rapide, et en quelque sorte sous l'influence du choc traumatique.

Obs. II. — M. Pel..., boulanger, se lève le 12 janvier 1879, à 4 heures 1/2 du matin, et ressent une gêne à la région de l'épigastre, ce qui ne l'empêche pas de manger, comme d'habitude, et le matin et à midi. Toutefois, la sensation de gêne au creux épigastrique s'accentue et, le soir, M. P... se sent mal à l'aise.

Il prend deux potages et les vomit.

La nuit est calme, mais sans sommeil.

Le 13, le déjeuner est rejeté ; il n'y a pas de coliques, le ventre est un peu ballonné.

L'après-midi, M. P... se couche et vomit tout à coup, sans efforts, des matières alimentaires noirâtres.

Le Dr Lelion, appelé auprès du malade, reconnaît une tumeur périombilicale, sonore, diagnostique une hernie ad-ombilicale et cherche à la réduire par le taxis.

Je vois le malade à 9 heures du soir et constate, un peu au dessus de la cicatrice ombilicale, une tumeur du volume d'un gros œuf de poule, empâtée à sa périphérie, lisse et rénitente à son centre. Cette tumeur est douloureuse à la pression et présente, à la percussion, une sonorité parfaitement nette, surtout à son centre.

Avec mon ami le Dr Lelion, je diagnostique une hernie ad-ombilicale étranglée et je propose l'opération, qui est acceptée.

L'opération a lieu à 9 heures 1/2 du soir, c'est-à-dire 24 heures environ après les premiers vomissements, et après, au plus, 26 heures d'étranglement.

Le malade est anesthésié par le chloroforme.

Section verticale de la peau, parallèle à la ligne blanche, à 1 centimètre en dehors, à droite et au-dessus de l'ombilic ; en bas, la section cutanée est ensuite dirigée vers la droite, et par conséquent prend la forme d'un L. Après avoir mis à découvert des masses graisseuses lobulées et assez volumineuses, on arrive sur un sac très épais : l'ouverture du sac ne donne pas de liquide, mais fait apercevoir aussitôt une anse intestinale fortement congestionnée. L'anneau fibreux qui étreint cette anse est fortement serré, et je suis obligé de faire trois débridements, deux en bas et un en dehors et à gauche, pour libérer l'intestin.

L'intestin est attiré un peu au dehors, et au niveau de l'étranglement, on constate l'existence d'un sillon fort accusé ; toutefois, l'anse intestinale, longue de 3 centimètres environ paraît, saine.

Après avoir bien essuyé l'intestin avec un linge fin et chaud, et m'être assuré qu'il ne s'écoule plus de sang des lèvres de la plaie, j'opère la réduction de l'anse intestinale.

Deux sutures profondes, sont placées au niveau du collet du sac, de façon à l'obturer autant que possible; ces sutures sont faites avec du fil d'argent; quatre sutures superficielles sont placées au-dessus. En un mot, je tente la réunion par première intention du collet du sac et des téguments.

Pansement simple, avec de l'eau et de l'eau-de-vie, parties égales.

Pendant la nuit le malade prend du grog glacé.

14 *juillet.* — Nuit très calme, pas de douleurs abdominales, pas de coliques, pas de nausées ni de vomissements. Le tympanisme persiste, on introduit une sonde dans le rectum, ce qui évacue quelques gaz. Rétention d'urine depuis la veille, qui cesse vers midi.

T. 37°,3. — Pouls 84.

Le pansement est renouvelé.

Le soir, tuméfaction légère des bords de la plaie, j'enlève un point de suture cutanée du milieu. Douleurs et vomissements nuls, évacuations de gaz spontanées, urines faciles.

T. 38°,9. — Pouls 96.

15 *juillet.* — Ventre souple, nombreuses évacuations de gaz par l'anus, état général excellent. J'enlève un 2e point de suture pour laisser évacuer un peu de pus accumulé sous la peau.

Pouls 80. — T. 38°,2. — Lait et grog glacés.

Le soir, on enlève un 3e point de suture.

T. 38°,4. — Pouls 88.

16 *juillet.* — La réunion des téguments ne s'est pas faite, et j'enlève le dernier point de suture pour faciliter l'écoulement du pus, qui a notablement augmenté depuis la veille. Une petite escharre cutanée se montre sur le bord de la plaie.

État général excellent. — T. 37°,3 le matin, 37°,9 le soir. — Lait, bouillon, poisson. — Pouls 76 à 80.

Les urines, examinées, ne contiennent ni sucre ni albumine.

17 *juillet.* — Les points de suture profonde sont retirés. État général parfait. Localement, il y a un peu d'induration inflammatoire vers la partie externe de la plaie à droite.

T. 37°,9. — Pouls 84.

Le soir T. 37°,7. — Pouls 88.

18 *juillet.* — Nuit parfaite; le ventre est souple, le malade s'alimente bien. La plaie bourgeonne un peu. Pas de selles depuis l'opération.

T. 37°,4. — Pouls 76.

19 *juillet.* — Première garde-robe, facilitée par un lavement simple. L'escharre de la lèvre externe de la plaie s'élimine, il y a un peu de décollement autour du sac dénudé et qui se nécrose.

20 *juillet.* — Même état. Suppuration de bonne nature assez abondante.

21 *juillet.* — État excellent. La plaie bourgeonne bien, sauf au centre où existe le sphacèle du sac herniaire.

22 *juillet.* — J'excise une partie du sac sphacèlé. Suppuration moindre.

La température de ces derniers jours est de 37° le matin, 37°,5 le soir ; le pouls à 76 soir et matin.

La plaie se cicatrise lentement, les escharres de la peau et du sac retardant fatalement cette cicatrisation qui ne fut complète qu'au bout d'un mois.

Depuis, M. Pel.... porte une ceinture avec une pelote convexe, mais la hernie ne s'est pas reproduite.

Deux points sont surtout à relever dans cette observation : la bénignité relative des accidents, dus à l'étranglement ; la non-réunion de la plaie suivie du sphacèle d'un de ses bords et du sac herniaire. Nous reviendrons plus loin sur ces remarques.

Obs. III. — Mme C..., 45 ans, porte, depuis l'année 1861, une tumeur au niveau de l'ombilic; cette tumeur se serait montrée après une couche ; notons de suite que la malade présente un embonpoint exagéré.

En 1863, fausse-couche, suivie d'accidents péritonitiques assez sérieux, ayant nécessité longtemps le repos au lit.

Le 2 octobre 1879, nouveaux accidents d'inflammation péri-utérine, avec production d'un abcès, qui s'ouvrit tardivement dans le vagin. La malade dut garder le lit pendant six semaines, et a beaucoup maigri à la suite de cette maladie (près de 40 livres?).

Le 14 février 1880, étant en pleine santé, la malade est prise d'accidents d'étranglement herniaire, immédiatement après avoir déjeuné. Le Dr Edouard Lamarre (de Saint-Germain), appelé auprès de Mme C..., constate l'omphalocèle, et réduit facilement la hernie. Il prescrit le port d'une ceinture avec plaque ombilicale, ce qui fut fait.

Le 4 avril, à 10 heures du matin, Mme C... ressent quelques coliques et des douleurs d'estomac. Le Dr Lamarre, appelé aussitôt, constate que la hernie est sortie et la fait facilement rentrer. La malade put se lever quelques heures après.

Le 10 juillet 1880, à 2 heures, après une garde-robe normale et sans efforts, Mme C... ressent de vives coliques vers l'ombilic et des crampes d'estomac ; elle n'a pas l'ombre de nausées, ni de malaise général. Le Dr Edouard Lamarre arrive à 3 heures auprès de la malade, constate que la hernie est sortie, et qu'elle forme une tumeur assez dure et douloureuse au toucher. Une tentative de taxis ne peut faire rentrer l'intestin.

Une deuxième tentative, faite avec l'aide du Dr Gautet, ne réussit pas mieux.

La malade est mise au bain pendant une heure ; pendant ce temps, les douleurs furent intenses, les coliques vives, mais il n'y eut ni nausées, ni vomissements. Une troisième tentative de taxis forcé avec anesthésie chloroformique fut faite sans résultats à 6 heures 1/2. Ajoutons que, malgré l'anesthésie, il n'y eut pas de vomissements, ni même de nausées au réveil.

Je fus appelé auprès de Mme C..., par mon excellent ami le Dr E. Lamarre, et je la vis à 10 heures 1/2 du soir à Saint-Germain-en-Laye.

Au niveau de l'ombilic, existait une tumeur arrondie, aplatie, volumineuse, peu sonore à la percussion et de consistance pâteuse. C'était évidemment un large gâteau épiploïque, au milieu duquel devrait se trouver une anse intestinale, vu la sonorité qu'on entendait à la percussion. Au centre de cette masse, existait un point rénitent, fluctuant, à peine sonore, ou plutôt d'une sonorité douteuse, qui était situé au-dessous de la cicatrice ombilicale.

Les téguments étaient œdématiés, surtout vers l'hypogastre, mais cet œdème était attribué par le Dr E. Lamarre aux énergiques tentatives de taxis qui avaient été faites dans la journée.

La tumeur ombilicale était très douloureuse à la pression ; de vives coliques survenaient par moments et se faisaient surtout sentir vers la région ombilicale.

Depuis l'apparition des accidents, Mme C. n'avait pas rendu de matières, ni de gaz par l'anus, et elle se plaignait de nombreuses éructations, gazeuses ; pas de nausées, pas de vomissements.

En présence des accidents actuels, il n'était plus permis d'hésiter sur le diagnostic de hernie ombilicale entéro-épiploïque ; de plus, le Dr E. Lamarre nous affirmait que l'épiploon était en partie irréductible depuis longtemps.

L'opération proposée et acceptée fut faite à 11 heures 1/2, c'est-à-dire 9 heures 1/2 après les premiers phénomènes d'étranglement.

L'anesthésie fut lente et arrêtée un instant par un vomissement copieux, constitué par les matières alimentaires ingérés au déjeuner.

Incision verticale, de 6 centimètres de long, sur le milieu de la tumeur, au niveau de sa partie rénitente et fluctuante. J'arrive très facilement jusque dans le sac, qui était presque adhérent aux téguments ; ce sac contient une notable quantité de liquide séreux à peine coloré par du sang, puis une masse épiploïque considérable. Écartant un peu l'épiploon, je découvre bientôt une longue anse intestinale très congestionnée et située très profondément, car les parois abdominales de la malade offrent une épaisse couche de tissu adipeux.

La section des téguments et du sac est augmentée par en bas et surtout par en haut, à l'aide des ciseaux mousses, puis transversalement en dehors, pour ouvrir largement le sac herniaire.

L'anse intestinale étranglée apparut alors d'un rouge foncé et infléchie sur elle-même ; elle était libre de toute adhérence au sac herniaire et le doigt arrivait très profondément (à plus de 10 centimètres) à l'anneau fibreux qui lui avait donné issue. Cet anneau était fort étroit, très profondément caché, aussi eus-je beaucoup de peine à le débrider d'abord en dehors, puis en haut et à gauche, enfin directement en haut.

Avant de réduire l'intestin, je l'attire un peu au dehors et je constate que l'anse étranglée a au moins 12 centimètres de long, qu'elle est

très congestionnée, enfin qu'elle présente un sillon net au niveau du point où a porté l'étranglement.

D'ailleurs, rien ne contre-indique la réduction, mais avant de la faire, j'ai soin de placer deux pinces hémostatiques sur des vaisseaux de l'épiploon qui donnaient un peu de sang, puis de bien nettoyer l'anse herniée et le sac avec de la solution phéniquée forte (au 20°).

La réduction fut faite peu à peu, et aussitôt qu'elle fut opérée, je plaçai mon doigt dans l'anneau, de façon à l'observer entièrement et je fis de nouveau la toilette du sac herniaire avec la solution phéniquée. Une petite éponge fut substituée à mon doigt. Les portions exhubérantes d'épiploon furent liées avec de la soie phéniquée et réséquées. J'enlevai alors l'éponge et je plaçai un tube à drainage, préalablement plongé dans la solution forte; ce tube pénétrait donc jusqu'au niveau de l'anneau débridé. Quatre fils de soie phéniquée réunirent les bords de la section cutanée verticale. Deux fils ceux de la section horizontale. Un petit tube à drainage fut placé sous les sutures de l'incision verticale.

Pansement de Lister.

L'opération faite d'après la méthode de Lister, sauf la pulvérisation, avait duré 1 heure.

Au réveil, Mme C... ne souffrait plus de douleurs abdominales, ni de coliques. Le reste de la nuit fut assez bon, il y eut un peu de sommeil.

11 *juillet.* — État général, très bon, quelques légères coliques, pas de nausées, pas de vomissements.

Pouls 98. — T. 38°,1.

Le soir, 100 pulsations. — T. 38°,1.

La malade a pris du grog froid et de la glace.

12 *juillet.* — Nuit bonne. La malade rend des gaz par l'anus.

Pouls 84. — T. 38°.

Le soir, pouls 88. — T. 38°,2.

État général excellent.

13 *juillet.* — J'enlève 2 points de suture de l'incision verticale dont les bords sont en partie réunis. En bas de l'incision, il y a tendance au sphacèle des téguments.

Pouls 84. — T. 37°,45.

Le soir, 84. — T. 37°,9.

L'état de la malade est aussi satisfaisant que possible, elle commence à s'alimenter.

14 *juillet.* — Matin, pouls 80.

Soir, pouls 84°. — T. 37°,5.

15 *juillet.* — J'enlevai le reste des points de suture et le tube à drainage sous-cutané, laissant en place le tube profond, qui laisse écouler quelques gouttes de sérosité à moitié coagulée. Toute la branche horizontale de l'incision est réunie par première intention, tandis que la partie inférieure de l'incision verticale offre des bords qui se sphacèlent et se désunissent superficiellement.

16 *juillet.* — Le soir, pouls 88. T. 37°,9. Première garde-robe facilitée à l'aide d'un lavement.

17 *juillet.* — La température remonte à 38°, ce qui me paraît tenir à l'inflammation déterminée par l'élimination des escharres de la plaie, élimination qui produit un peu de suppuration.

18 *juillet.* — La température retombe à 37°,5 et n'a plus varié depuis.

Mme C... a pu se lever trois semaines après son opération, sa plaie n'étant pas encore tout à fait guérie. La cicatrisation complète n'eut lieu en effet qu'au bout de six semaines.

Depuis cette époque, Mme C... est très bien portante et la hernie ne s'est pas reproduite, toutefois la malade porte une ceinture abdominale avec pelote en caoutchouc au niveau de l'ombilic.

En fait, sur trois observations de hernies ombilicales étranglées, j'ai pu obtenir deux succès, sans employer de méthode particulière ni de procédés spéciaux.

Dans les trois cas, j'ai largement ouvert le sac herniaire, croyant fort utile de me rendre un compte exact de la cause de l'étranglement et de l'état des viscères herniés.

Cette large ouverture faite, soit par une incision verticale, soit mieux par une incision en *L*, j'ai dû une fois disséquer les anses intestinales réunies par des brides et les libérer des parois du sac, sans d'ailleurs obtenir un résultat favorable. Dans les deux autres cas, je suis tombé sur une entérocèle pure et sur une entéro-épiplocèle. L'entérocèle n'offrait aucunes adhérences anormales ; quant à l'entéro-épiplocèle, elle présentait des adhérences épiploïques très étendues, si bien que l'intestin était comme entouré d'une lame d'épiploon qu'il fallut dissocier pour découvrir l'anse étranglée.

Les parties à inciser pour arriver au sac herniaire ont été fort minces dans deux cas, et cela paraît être la règle pour les hernies qui ont déjà quelque ancienneté. Dans le fait de M. P..., au contraire, les enveloppes étaient fort épaisses et graisseuses ; il est vrai que la hernie était plutôt ad-ombilicale qu'ombilicale.

Une fois seulement le sac contenait un liquide séreux quelque peu coloré par le sang, c'était dans le cas de Mme C..., et des tentatives énergiques de taxis avaient été faites.

Le sac ouvert, comme dans toutes les hernies, j'allai à la recherche de l'étranglement et je portai sur ce point l'instrument tranchant, sans me beaucoup préoccuper s'il s'agissait de brides celluleuses, de collet séreux ou fibreux. Toujours est-il que, dans deux cas, il y avait un étranglement très serré, et que j'eus une certaine peine à introduire mon bistouri boutonné entre l'anneau et l'intestin hernié.

Au lieu de pratiquer un seul débridement, j'en fis deux ou trois petits, et, grâce à ce moyen j'eus très peu de sang, je pus facilement libérer l'intestin et l'attirer au dehors pour vérifier l'état de l'anse

qui, dans le cas de Mme C..., ne mesurait pas moins de 12 centimètres de longueur.

Dans les deux observations où j'ai rencontré de l'épiploon, j'ai réséqué tout ce qui pouvait me gêner pendant l'opération, après avoir fait des ligatures multiples avec de la soie phéniquée. Au cas où la partie d'épiploon ne serait pas adhérente, je serais tout disposé à la lier en un ou plusieurs faisceaux et à la réduire dans la cavité abdominale. C'est d'ailleurs ce procédé que j'utilise dans toutes les hernies inguino-crurales, c'est celui que j'emploie normalement dans les opérations d'ovariotomie, alors que l'épiploon est adhérent aux parois kystiques, et qu'on déchire ces adhérences avec les doigts, pour libérer le kyste.

Avant de réduire l'anse herniée, j'ai eu soin de la laver avec une solution alcoolisée ou phéniquée et de l'essuyer, soit avec un linge fin, soit mieux, avec une éponge phéniquée : d'ailleurs cette manière de faire est toujours suivie dans les hernies que j'opère.

On procède alors à la réduction et, celle-ci opérée, je maintiens un doigt, ou une éponge phéniquée, dans l'anneau, l'obturant mécaniquement, pendant que je m'assure de l'hémostase de l'incision, et que je nettoie bien la plaie cutanée et l'intérieur du sac, dont je m'efforce de réséquer la plus grande partie si faire se peut.

Dans tous les cas, j'ai tenté la réunion par première intention des téguments, une fois celle du collet du sac et des téguments, à l'aide de sutures profondes et superficielles, comme on l'a conseillé depuis Hutin (1853). Sauf dans le 3e cas, où j'ai utilisé le pansement de Lister, cette réunion a manqué presque totalement, ce qui tient au peu de vitalité des parties réunies, et surtout au mode de pansement utilisé ; mais dans le 3e cas, cette réunion parut se bien faire pendant les 48 premières heures, et réussit même dans une assez grande étendue. Mais il survint un accident, qui semble assez fréquent dans ces opérations, et qui résulte très certainement de la mince épaisseur et du peu de vascularité des parties sectionnées. Les téguments, voire même le sac, se sphacélèrent en partie, alors même, je le répète, que la réunion par première intention était en grande partie obtenue. C'est là une cause de retard dans la cicatrisation et dans la guérison rapide des opérés, cause à laquelle il est difficile de remédier.

J'ai dit que la réunion par première intention pouvait manquer par suite du mode de pansement adopté, c'est qu'en effet elle ne me paraît logiquement faite que lorsqu'on utilise les précautions acceptées généralement aujourd'hui, à savoir : le drainage des parties profondes, comme on l'a fait à Bordeaux, et comme le conseille le professeur Lister.

Enfin, il est un point sur lequel je ne saurais trop insister, c'est l'importance de l'intervention chirurgicale rapide. Dans notre deuxième observation les accidents dataient au plus de 36 heures ; dans la troisième, il n'y avait que 9 heures d'étranglement. Dans la première, au contraire, les phénomènes avaient plusieurs jours de durée, ce qui est une condition détestable ; de plus, la hernie offrait un énorme volume ; enfin il existait une hernie propéritonéale, qui fut méconnue, et qui serait peut-être la première signalée à l'ombilic, d'après les recherches de Kronlein [1].

Des observations et des remarques qui précèdent, nous croyons pouvoir conclure que, dans les hernies ombilicales étranglées, il est parfaitement indiqué d'intervenir activement, et cela le plus tôt possible. Que la kélotomie peut se faire ici sans qu'il soit nécessaire d'employer des méthodes opératoires différentes de celles qu'on utilise pour la pratiquer dans la région inguino-crurale.

Nous ferons cependant une restriction à cette proposition dans ce qu'elle a de trop général.

En effet, les hernies ombilicales très volumineuses et irréductibles depuis longtemps présenteront le plus souvent des difficultés opératoires telles qu'on pourra hésiter à agir activement. C'est d'ailleurs là une remarque faite par la plupart des chirurgiens et sur laquelle il est inutile d'insister plus longuement. Ajoutons cependant que, grâce aux méthodes nouvelles de pansement, grâce surtout aux minutieuses précautions qu'on prend dans ces opérations, il sera possible de tenter encore la kélotomie dans des cas où l'intervention chirurgicale paraissait jadis absolument contre-indiquée.

Discussion.

M. Polaillon. J'ai pratiqué depuis quelques mois trois opérations de hernie ombilicale étranglée. Ces observations ressemblent d'une manière frappante à celle que M. Terrier vient de nous communiquer ; comme lui, j'ai eu deux guérisons sur trois opérées. Voici ces faits en abrégé :

Obs. I. — F... (Elisabeth), âgée de 41 ans, exerçant la profession de lingère, porte une hernie ombilicale depuis dix-huit ans. Cette femme a eu des couches nombreuses et possède, en outre, un embonpoint considérable.

Sa hernie sortait et rentrait facilement et n'était pas maintenue par un bandage. Elle n'avait jamais occasionné d'accidents jusqu'à une

[1] *Arch. fur Klin. Chir.* B. XXV, fasc. 34 traduction dans les *Arch. Gén. de Med.*, otobre et novembre 1880.

époque qui remonte à dix-neuf mois. Depuis cette époque la hernie s'est étranglée trois fois. La malade étant venue dans mon service de la Pitié, j'ai pu, dans ces trois cas, réduire la hernie par le taxis, une fois sans chloroforme, deux fois pendant le sommeil anesthésique. Au moment de la dernière réduction, la malade était enceinte. Depuis les accidents d'étranglement, elle portait, d'après mon conseil, une ceinture avec pelote.

Le 13 septembre 1879, la hernie sortit, sans que la malade pût la faire rentrer. Trois jours après, le 16 septembre, elle vint à la Pitié, salle Saint-Jean, n° 8.

Le ventre est ballonné. Il y a, depuis trois jours, une constipation absolue et une absence complète d'expulsion de gaz. Vomissements glaireux. La hernie est grosse comme le poing. Elle est formée par une masse assez molle, donnant la sensation de l'épiploon. Elle est à demi sonore et médiocrement douloureuse. En déprimant les tissus, on peut enfoncer le doigt jusqu'à l'anneau ombilical, où l'on sent une résistance caractéristique. La peau qui recouvre la hernie est mince et violacée. Il est évident que nous avons affaire à une hernie entéro-épiploïque et que les accidents de l'étranglement affectent une marche lente et bénigne.

Nous pratiquons un taxis léger sans résultat.

Comme le peu de gravité des accidents généraux nous permet d'attendre, et que nous avons quelque espoir d'obtenir une réduction spontanée, si la congestion de l'épiploon venait à diminuer, nous prescrivons un bain et des cataplasmes glacés *loco dolenti;* mais nous nous abstenons de donner un purgatif.

Le 17 *septembre.* Etat stationnaire. Pas de vomissements.

Le 18 *septembre.* Il n'y a pas eu de vomissements ; mais l'absence des selles et des gaz est toujours la même; le ventre est plus ballonné ; la peau de la face, du tronc et des membres est cyanosée; le pouls est fréquent et petit. Il ne nous paraît pas prudent d'attendre davantage.

A dix heures du matin, nous pratiquons la kélotomie ombilicale avec les précautions de la méthode antiseptique. Une incision semi-lunaire est faite sur la moitié gauche de la tumeur. Immédiatement au-dessous de la peau, nous rencontrons une grosse masse d'épiploon sain. Nous déplions, nous étalons cet épiploon et, à son centre, nous trouvons une anse intestinale rouge, distendue par des gaz, qui ne peut se réduire sous la pression du doigt. Nous pratiquons alors, avec le bistouri de Cooper, un débridement multiple sur la moitié gauche de l'anneau ombilical, et après nous être assuré que l'intestin est sain, nous le réduisons. Le paquet épiploïque formait un bouchon au niveau de l'anneau; nous le lions au ras de celui-ci avec un fil de catgut et nous le réséquons au-dessus de la ligature. Après avoir soigneusement lavé la plaie avec l'eau phéniquée au 20°, nous rapprochons les lèvres de l'incision et nous faisons quatre sutures métalliques. Pansement de Lister.

Aussitôt après la réduction, la malade rend des gaz par l'anus, et, au bout d'un quart d'heure elle a une selle abondante liquide.

A cinq heures du soir, l'opérée est dans un calme parfait. Pouls, 86. Temp. 37°,2. Elle a eu plusieurs selles dans la journée avec des coliques assez vives.

19 *septembre*. Matin : pouls 86. Température 37°. — Soir : pouls 84. Température, 37°,8. Bouillon, potages; vin de Bagnols. Une pilule d'opium pour le soir.

20 *septembre*. Pansement. La réunion paraît obtenue. Deux fils d'argent sont enlevés. Pouls 86. Température 37°,2.

22 *septembre*. Pansement. Les deux derniers fils sont enlevés. La réunion par première intention est complète dans la profondeur, mais une petite portion de la peau sur la lèvre droite de l'incision se mortifie. Pouls 78. Température 37°,3.

24 *septembre*. Depuis l'opération, la malade a chaque jour deux ou trois selles diarrhéiques avec coliques.

28 *septembre*. La malade se lève.

1er *octobre*. La petite escharre de la peau s'élimine. Il reste une petite plaie bourgeonnante grande comme une pièce de 50 centimes, qui se cicatrice rapidement. La malade demande à retourner chez elle. Elle devra porter continuellement une ceinture avec plaque et pelote ombilicale.

Obs. II. — La nommée H... (Françoise), âgée de 44 ans, entre le 11 décembre 1879 dans mon service de la Pitié, salle Saint-Jean, n° 21.

Il y a trente-six heures, cette femme, après avoir pris son repas du soir, se sentit mal à l'aise et se mit à vomir ce qu'elle avait mangé. Dans la nuit suivante, elle ressentit des douleurs au niveau de l'épigastre et de l'ombilic. En portant la main vers la région ombilicale, elle fut étonnée d'y trouver une tumeur du volume d'un œuf de poule, qu'elle essaya à plusieurs reprises de faire rentrer.

Des vomissements, d'abord alimentaires, puis muqueux et bilieux, se produisent dans les journées du 10 et 11 décembre.

Le 12 décembre, à la visite du matin, je trouve une hernie ombilicale irréductible, non douloureuse, sonore, élastique, recouverte d'une peau très rouge et amincie. Le ventre, très peu ballonné, n'est presque pas douloureux. Le pouls est lent; la température est normale. Les vomissements sont peu abondants. La malade paraît rendre des gaz par l'anus.

Un lavement purgatif ayant été administré provoque l'expulsion de deux selles abondantes.

13 *décembre*. Amélioration. Nous pratiquons, sans résultat, un taxis modéré.

14 *décembre*. Pas de vomissements fécaloïdes, pas de signes aigus d'étranglement. Cependant la hernie reste dans le même état, et il n'y a pas de gaz rendus par l'anus.

15 *décembre*. Légère teinte cyanosée de la peau. Pouls 106; température 35°,8, Ballonnement dans la région sus-ombilicale. L'expectation n'est plus de mise.

Opération. — Incision courbe, à droite de l'ombilic, longue de 7 centimètres. Le sac contient un peu de sérosité citrine et une anse intes-

tinale longue de 6 centimètres, violacée, fortement serrée au niveau de l'anneau. Je débride l'anneau gauche en deux points, en bas et en haut. L'intestin, ayant été examiné et bien lavé, est réduit. J'applique ensuite deux points de suture profonde pour fermer l'anneau, et quatre points de suture superficielle pour rapprocher les lèvres de l'incision. Pansement de Lister. Couche de ouate sur le ventre. Bandage autour de l'abdomen.

Dans la journée qui a suivi l'opération, la malade a rendu des gaz par l'anus et n'a plus eu de vomissements.

16 *décembre.* — Pouls, 80. Température, 37°,9. Lait comme aliment.

17 *décembre.* Pouls 78. Température 37°,2.

18 *décembre.* Pansement. La réunion immédiate paraît obtenue. L'état général est très bon.

23 *décembre.* Pansement. Trois points de suture sont enlevés. Une partie de la peau amincie, qui recouvrait la hernie, s'est sphacélée; mais les parties profondes sont réunies. Purgation à l'huile de ricin, suivie de selles normales.

24 *décembre.* J'enlève les deux points de suture profonde.

27 *décembre.* Ablation du dernier point de suture superficielle.

Les jours suivants, l'escharre de la peau s'élimine et la plaie, qui en résulte, est pansée avec des compresses phéniquées.

Le 13 janvier 1880, la malade quitte l'hôpital. Elle devra porter une ceinture abdominale [1].

Obs. III. — La nommée Joséphine V..., âgée de 46 ans, couturière, entre le 5 juillet 1880 dans mon service de la Pitié. Elle portait depuis plusieurs années une grosse hernie ombilicale irréductible et maintenue tant bien que mal par une ceinture.

Le 6 juillet, à la visite du matin, je constate que la hernie est volumineuse comme les deux poings, recouverte d'une peau violacée et amincie. Elle est sonore, douloureuse à la pression, de consistance élastique. Depuis un nombre de jours que la malade ne peut pas bien fixer, la hernie a augmenté de volume; mais depuis trente-six heures les vomissements ont apparu, bilieux d'abord, puis fécaloïdes. Absence complète d'émission de gaz par l'anus. Ballonnement modéré du ventre. Le pouls est faible; teinte cyanosée de la peau.

Les signes de l'étranglement sont manifestes, bien qu'il s'agisse d'une hernie habituellement irréductible; l'état général est grave. Aussi nous décidons-nous à faire immédiatement l'opération.

Opération d'après la méthode Listérienne.

La malade étant complètement endormie par le chloroforme, nous faisons quelques tentatives de taxis qui n'amènent pas la moindre réduction.

L'incision de la peau ouvre immédiatement le sac. Celui-ci contient une grande quantité d'anses d'intestin grêle, d'une couleur rouge vio-

Ces deux observations ont été lues à la Société de Médecine de Paris, le 24 avril 1880.

lacée. Il n'y a ni liquide ni épiploon. Nous repoussons cette masse d'intestin en bas et à droite, et nous arrivons sur l'anneau ombilical. Nous glissons avec précaution le bistouri de Cooper entre notre ongle et cet anneau et nous faisons un débridement multiple en haut et à droite. Une portion des intestins herniés peut alors se réduire dans le ventre ; mais des adhérences solides, anciennes, maintenaient accolées au sac plusieurs des anses qui formaient la masse herniée. Disséquer ces adhérences et rentrer ensuite l'intestin nous a paru être une chose plus nuisible qu'utile pour le succès de l'opération. Comme l'étranglement était levé, nous préférâmes laisser dans le sac les anses adhérentes et refermer exactement l'incision de la peau par une suture métallique.

Pansement de Lister.

Après l'opération, la malade rendit des gaz et des selles par l'anus. Mais au bout de deux jours il y eut un vomissement bilieux, le ventre se ballonna et devint douloureux. Une péritonite se développa et le 9 juillet, à six heures du soir, la malade succomba.

L'autopsie ne put être faite.

En publiant les deux premières observations (*in Union médicale*, n° 116; 1880; p. 388) que l'on vient de lire, j'avais déjà établi « que l'on peut opérer la hernie ombilicale étranglée, lorsque son volume est petit ou moyen, à peu près avec les mêmes chances de succès que les hernies étranglées dans les autres points de l'abdomen ». Les observations de M. Terrier viennent corroborer mon opinion. Mais lorsque la hernie est très volumineuse, lorsque les anses intestinales offrent des adhérences anciennes et qu'on ne peut pas tout réduire, l'opération offre bien peu de chances de succès. Il est, en effet, difficile d'éviter qu'une inflammation ne se développe pas dans le sac que l'on est obligé de refermer sur les anses intestinales irréductibles, et qu'ensuite l'inflammation ne gagne pas tout le péritoine.

La peau amincie, qui forme le sac de la hernie ombilicale, a de la tendance à se sphacéler consécutivement à l'opération. Dans deux de mes opérations ce sphacèle a eu lieu ; mais il n'a pas eu de conséquence fâcheuse, parce que la réunion immédiate était faite dans la profondeur, et que, par suite, le péritoine se trouvait à l'abri de l'introduction de matières septiques.

M. Verneuil. Il y a une douzaine d'années, l'opération de la hernie ombilicale étranglée a été discutée devant la Société, et l'opinion que j'ai émise était basée sur les faits connus à cette époque. Depuis lors, il est incontestable que l'opération de la hernie ombilicale étranglée a bénéficié, comme tant d'autres opérations, des progrès considérables qui se sont accomplis dans la chirurgie. Je ne suis donc plus disposé à soutenir la pratique

que je soutenais autrefois ; mais il est nécessaire de séparer, au point de vue de l'indication et du pronostic, les petites hernies des grosses hernies ombilicales. Celles-ci sont rebelles à la kélotomie. Par la thérapeutique ordinaire, qui s'adresse à la péritonite herniaire, on obtient assez de succès pour qu'on ne doive pas les opérer. J'insiste surtout sur les dangers du taxis en pareil cas, et je ne crains pas de déclarer qu'il faut toujours s'abstenir de le pratiquer. Mais je reconnais qu'il y a un assez grand nombre d'opérations heureuses, pour que l'on considère l'intervention comme parfaitement indiquée dans les hernies petites ou moyennes.

M. Trélat. Je demande à rappeler à la Société comment la doctrine courante sur les hernies ombilicales s'est implantée. Les chirurgiens avaient remarqué que la péritonite herniaire est plus fréquente et plus rapide dans les hernies ombilicales que dans les autres. Puis Malgaigne était venu édifier sa théorie de la péritonite comme cause d'étranglement, d'où la conséquence de ne pas toucher aux hernies ombilicales étranglées. Mais, avec les progrès du temps, les choses ont changé et la chirurgie moderne bénéficie de l'excellence des nouveaux procédés. S'il était vrai que les hernies ombilicales sont, en effet, toujours atteintes de péritonite, on opérerait dans de mauvaises conditions ; mais en analysant les cas, on arrive à trouver des hernies ombilicales récentes qui rentrent dans le cadre des hernies opérables. En intervenant avant l'inflammation, on a des succès, comme MM. Terrier et Polaillon viennent d'en citer.

Mais il y a une restriction à faire : la hernie ombilicale est habituellement et rapidement atteinte de péritonite. Il y a à cela plusieurs raisons : la hernie ombilicale n'a pas de sac ; elle a des enveloppes minces qui font corps avec la peau, d'où leur tendance au sphacèle signalée par M. Polaillon ; elle siège sur les parties convexes de l'abdomen et est en butte à toutes sortes de contusions et d'irritations. Dans ces conditions, on arrive à dire qu'il faut diviser les hernies ombilicales en trois catégories : 1° les hernies récentes offrant les phénomènes courants de l'étranglement ; elles doivent être opérées par la kélotomie précoce ; 2° les hernies volumineuses, anciennes, non réductibles, dans lesquelles il y a de l'inflammation et pas d'étranglement, s'abstenir de l'opération ; 3° les hernies anciennes, irréductibles, dans lesquelles il vient de se faire une entérocèle récente qui est le siège d'étranglement, comme dans la troisième observation de M. Polaillon ; dans ce cas, je crois que l'opération est encore ce qu'il y a de mieux à tenter.

Proposition pour la nomination d'un membre honoraire.

Une demande de dix membres ayant été adressée à M. le président dans le but de décerner le titre de membre honoraire à M. Simonin, de Nancy, une commission, composée de MM. Verneuil, Périer et Berger, est nommée pour faire un rapport.

Cette commission, après avoir délibéré, fait le rapport suivant par la voix de M. Verneuil :

Après avoir examiné les motifs qui ont poussé dix membres de la Société à demander l'élévation de M. Simonin au titre de membre honoraire, nous avons adopté cette demande. Par conséquent la commission propose de décerner le titre de *membre honoraire* à M. Simonin, professeur à la Faculté de médecine de Nancy, ancien directeur de l'École secondaire de cette ville, membre correspondant de l'Académie de médecine.

M. le président annonce que la Société votera sur cette proposition dans la prochaine séance.

ÉLECTIONS.

La Société procède à l'élection de quatre membres correspondants.

1er tour : 28 votants ; majorité 15.

M. Pilate obtient	25 voix.
M. Vibert	22
M. Maunoury	16
M. Cauvy	14
M. Demons	10
M. Dezanneau	9
M. Turgis	7
M. Dianoux	2
M. Napieraliki	2
M. Follet	1
M. Lemée	1
M. Gallerand	1

En conséquence, MM. Pilate, Vibert et Maunoury, ayant obtenu la majorité des suffrages, sont proclamés membres correspondants.

2e tour de scrutin pour la nomination d'un membre correspondant.

25 votants ; majorité 13.

M. Cauvy obtient	12 voix.
M. Dezanneau	8

M. Demons . . . . . 3 voix
M. Turgis 2

La majorité n'ayant été obtenue par aucun des candidats, le scrutin recommence.

3e tour : 24 votants ; majorité 13.

M. Dezanneau obtient . . . . . 13 voix.
M. Cauvy. 8
M. Demons. 2

En conséquence, M. Dezanneau ayant obtenu la majorité des suffrages est proclamé membre correspondant.

Rapport

Sur les Mémoires présentés pour le prix LABORIE,

par M. BERGER, rapporteur

Au nom d'une commission composée de MM. Périer, de Saint-Germain, Lannelongue, Farabeuf et Berger.

Deux mémoires vous ont été remis cette année pour le concours du prix Laborie, l'un d'eux est intitulé : *Des opérations palliatives chez les cancéreux, œsophagotomie externe, Gastrostomie, Entérotomie, Colotomie lombaire, Gastro-entérotomie.*

Le second a pour titre : *Recherche sur l'épithéliome calcifié des glandes sébacées.*

Ces mémoires, fort intéressants tous les deux, et qui font preuve de longues et consciencieuses recherches, sont peu comparables : le premier est un travail fondé sur l'interprétation de statistiques recueillies avec soin ; le second est une œuvre toute personnelle dans laquelle l'auteur fait l'histoire détaillée et complète d'une variété de tumeurs jusqu'à présent peu connue.

L'auteur du premier mémoire s'est proposé de rechercher la valeur et de déterminer les indications des opérations au moyen desquelles on est appelé à rétablir le passage, l'accès ou l'issue, des conduits naturels oblitérés ou menacés d'une oblitération prochaine par une cause d'ailleurs inopérable. A ce propos l'on pourrait dire qu'il a volontairement restreint le champ que semble indiquer le titre « d'opérations palliatives chez les cancéreux », car d'autres interventions palliatives sont motivées par des cancers de sièges variés, et l'on pourrait même dire que toutes les opérations pratiquées sur les cancéreux doivent être envisagées comme des

opérations palliatives, destinées à procurer au malade une survie plus ou moins longue, sans pouvoir lui assurer une guérison définitive. Nous ne nous opposons pas, sous ces réserves, à ce qu'on adopte l'acception plus restreinte de l'opération palliative, que l'auteur a du reste indiquée, en énumérant en sous-titre les opérations qu'il passe en revue.

Nous ne pouvons entrer dans le détail des chapitres successifs où l'auteur examine la valeur de l'œsophagotomie externe, de la gastrostomie, de l'entérotomie, de la colotomie lombaire, de la gastro-entérotomie, de la trachéotomie en cas de cancer. On voit, d'après cette énumération, que l'intervention dans le cas de rétrécissement cancéreux, soit de la partie supérieure, soit de la partie inférieure du tube digestif, occupe la plus large part de ce travail. Chacune de ces opérations a été étudiée dans les résultats qu'elle a fournis ; ceux-ci, rassemblés dans une casuistique des plus complètes, sont analysés et interprétés avec soin. Les causes de l'insuccès, les accidents qui ont déterminé la mort dans les cas malheureux, deviennent pour l'auteur le point de départ de considérations générales sur lesquelles nous aurons à revenir. Les statistiques enfin sont réunies en tableaux synoptiques, où l'on reconnaît aussitôt l'œuvre d'un écrivain familier à la bibliographie française et étrangère. Parmi les chapitres heureux, nous devons relever particulièrement celui qui a trait à la gastrostomie pratiquée pour le rétrécissement de l'œsophage ; l'auteur y fonde sur l'examen des faits l'opinion que cette opération, grâce aux modifications qu'a subies son manuel opératoire et surtout à la conviction, où l'on est, qu'il faut la réserver pour les sujets qui ne présentent point encore de lésions viscérales secondaires et qui ne sont pas encore trop affaiblis, est presque aussi favorable, au point de vue du succès opératoire, chez les cancéreux que chez les non-cancéreux atteints de rétrécissement cicatriciel de l'œsophage.

Mais notre devoir de critique nous force à nous appesantir surtout sur les parties de ce mémoire, qui prêtent à quelques objections, et de ce nombre sont les considérations générales, d'ailleurs fort intéressantes et bien présentées, qui en sont la conclusion. Les statistiques, réunies par l'auteur, montrent que les résultats des opérations palliatives chez les cancéreux sont d'autant plus favorables que les malades avaient été opérés à une époque moins avancée, avant la généralisation de l'affection cancéreuse et l'apparition de ses manifestations viscérales. Elles font voir que la création d'une voie nouvelle ouverte à l'ingestion des aliments, à l'introduction de l'air, à l'évacuation des matières, en supprimant le contact de ces corps étrangers avec la surface de la lésion organique, cause d'irritation incessante accrue encore par les efforts

journaliers de catéthérisme, retarde la marche du cancer qui évolue bien plus lentement, au rectum, par exemple (ce fait a été depuis longtemps avancé par les auteurs anglais et par Allingham), lorsque la colotomie lombaire a ouvert une issue artificielle aux matières intestinales.

Ces avantages sont-ils suffisants pour justifier dès à présent les deux propositions suivantes qui, pour l'auteur, en seraient la conséquence légitime :

« Dans les cas de rétrécissement cancéreux de l'œsophage, le chirurgien doit intervenir, même lorsque le rétrécissement est encore perméable à la sonde, si les tentatives de déglutition provoquent des efforts de vomissements.

« Pour les rétrécissements du rectum, nous croyons, dit l'auteur, que la pratique des chirurgiens anglais doit être imitée, et qu'il ne faut pas hésiter à faire la colotomie lombaire, alors même que le rétrécissement est encore perméable aux sondes et aux matières fécales, lorsque la défécation s'accompagne de douleurs violentes et d'hémorragies. »

Ces deux conclusions nous paraissent beaucoup trop absolues. L'on considère encore en France les opérations palliatives, telles que la gastrostomie ou l'établissement d'un anus artificiel dans le cas de cancer, comme des extrémités redoutables non seulement à cause de leurs dangers, non seulement à cause de l'infirmité nouvelle et dégoûtante au prix de laquelle elles débarrassent le patient d'une partie de ses souffrances, mais surtout par la certitude où nous sommes que ces inconvénients et ces dangers ne peuvent assurer au malade qu'une survie misérable et de courte durée en attendant une catastrophe inévitable. Aussi est-on généralement d'accord à en reculer le plus possible l'emploi, les réservant pour les cas où l'obstruction des voies naturelles, complète ou presque complète, force la main au chirurgien.

Doit-on abandonner cette réserve ? Bien des années se passeront, sans doute, avant que la discussion, sans cesse ouverte sur ce point, apporte enfin la solution à cette question. Les statistiques opératoires, celles qu'a réuni l'auteur, pourront contribuer à l'élucider ; mais elles ne sauraient nous montrer qu'un des côtés du problème : il faudrait aussi savoir quelle est, dans la majorité des cas, la marche du cancer abandonné à lui-même ; si l'obstruction commençante se complète fatalement, et dans quel nombre de cas, avant que la terminaison fatale ne soit rendue imminente par la cachexie et la généralisation ; s'il n'y a pas plus d'avantages, lorsque l'arrêt des matières ou l'impossibilité de l'alimentation n'est pas complète, à s'adresser aux moyens médicaux pour soulager le malade, plutôt que de recourir à une de ces graves opérations, qui

ne se justifient que par la nécessité immédiate ou par la possibilité d'un succès thérapeutique.

D'ailleurs, la colotomie lombaire, à laquelle l'auteur donne la préférence dans le traitement des cancers du rectum, l'emporte-t-elle, comme il le croit, sur l'anus artificiel par la méthode de Littré ? Il invoque la gravité moins grande de l'opération ; mais ses statistiques mêmes donnent la même mortalité pour l'une et pour l'autre. La facilité plus grande que l'on a pour placer un appareil destiné à recevoir les matières et pour prendre les soins de propreté à la région lombaire, est-elle une raison plus valable? Mais c'est le contraire qui pourrait plutôt être admis. Reste la survie plus longue qui fait suite à la colotomie, mais il faut remarquer que celle-ci est faite de bonne heure, primitivement en quelque sorte, par les chirurgiens anglais, tandis que l'entérotomie a toujours été pratiquée presque *in extremis* en France, et qu'il n'est pas étonnant, dès lors, que les malades, opérés à une époque avancée de l'évolution cancéreuse, aient survécu moins longtemps que ceux dont l'intestin avait été ouvert dès le début des accidents.

Ces quelques objections ont, d'ailleurs, pour unique but de rappeler que la méthode statistique, en apportant un utile concours à la solution des grandes questions chirurgicales, est impuissante à les résoudre à elle seule. Sous cette réserve, nous donnons une pleine approbation à l'utile travail que nous venons d'analyser sommairement et que nous espérons voir bientôt publier.

Le second mémoire, *Recherches sur l'épithéliome calcifié des glandes sébacées*, prête à moins de discussions.

En 1872, M. Trélat avait présenté à la Société anatomique une tumeur de cette nature qu'il avait enlevée ; M. Ranvier émit pour la première fois l'hypothèse que la petite tumeur crétacée et osseuse, que l'on avait sous les yeux, provenait d'une modification survenue dans un kyste sébacé.

Cette origine des tumeurs osseuses ou calcaires de la peau, après les belles recherches dont nous venons de suivre l'exposition avec le plus grand intérêt, en examinant les dessins histologiques que l'auteur a produits à l'appui de son travail, nous paraît désormais incontestable.

L'épithéliome calcifié des glandes sébacées se développe principalement à la face ou au cou; il peut envahir d'emblée les glandes sébacées ou être consécutif à un athérome (on sait que les kystes sébacés eux-mêmes présentent une tendance à la crétification de leur membrane d'enveloppe qui, ainsi que l'auteur l'établit, n'est nullement conjonctive, mais épithéliale). Ces tumeurs se développent surtout dans l'enfance; celles que l'on observe chez les adultes, remontent presque toujours à cette époque de la vie.

Elles s'accroissent lentement, atteignent rarement un grand volume, envahissent peu les tissus voisins, ne déterminent jamais l'infection générale, la métastase ganglionnaire et la cachexie. La peau qui les recouvre, ne s'altère jamais que par distension; ce sont donc des tumeurs bénignes et ce caractère est confirmé par l'absence de récidive, qui est constante après l'ablation, qui est le règle de leur traitement.

Il n'en est pas moins vrai qu'anatomiquement, ce sont de véritables épithéliomes pavimenteux, qui débutent par une prolifération des cellules épithéliales des glandes sébacées.

Ces cellules tendent à devenir atypiques ; elles revêtent les caractères des cellules de l'épithélioma lobulé, mais elles sont arrêtées dans leur évolution par l'envahissement calcaire. Du reste, de nouvelles cellules calcifiées se développent aux dépens des cellules géantes dans diverses parties de la tumeur. Ces cellules calcifiées sont identiques à elles-mêmes, non seulement dans la même tumeur, mais dans toutes celles qui ont été soumises à l'examen.

La trame qui entoure les lobules épithéliaux naît de la membrane glandulaire épaissie; elle peut s'ossifier, se transformer en os vrai avec canaux de Havers et moelle osseuse ; cette ossification procède toujours du tissu fibreux sans l'intermédiaire du cartilage.

Enfin l'envahissement de la tumeur se fait par un processus identique à celui des autres épitheliomes ; il n'en diffère que par une acuité bien moindre.

Deux points de pathologie générale sont soulevés et très ingénieusement discutés dans ce mémoire. D'une part, le rôle des cellules géantes à noyaux multiples; les faits, observés par l'auteur, le portent à croire que les cellules épithéliales peuvent dériver de la segmentation de ces masses protoplasmiques, et viennent ainsi à l'appui de la doctrine de M. Robin sur la genèse des épithéliomes miliaires. La cellule géante serait donc une forme que peuvent revêtir des éléments ayant une nature et une destinée bien différentes ; cette forme indique seulement une grande activité dans la segmentation des noyaux qui s'opère rapidement, tandis que la segmentation du protoplasma est retardée.

L'autre question est soulevée par la bénignité de la marche de cette variété d'épithéliomes. L'auteur pense qu'elle réside dans la nature même des cellules du néoplasme. Ces cellules peuvent avoir une vitalité, une fécondité extrême et par conséquent un pouvoir infectant considérable ; tel est le cas pour les vrais carcinomes. Or les facultés génératrices de la cellule épithéliale sont faibles, de là ces proliférations misérables qui s'éteignent au lieu de s'accroître et succombent à la régression et à la calcification, avant que la tumeur ait envahi autour d'elle et se soit frayé jour dans les espaces

lymphatiques du tissu cellulaire ou dans les vaisseaux ; c'est le cas de l'épithéliome pavimenteux calcifié des glandes sébacées. Ainsi l'on se trouve ramené à la théorie de la spécificité des éléments dans les néoplasmes, idée si longtemps combattue par tous ceux qui ne voyaient dans les tumeurs que l'arrangement réciproque des éléments anormalement développés.

Ces questions sont trop grosses de discussions pour que nous les soulevions à notre tour. Dirons-nous en terminant l'analyse de ce mémoire, fondé sur onze observations personnelles et appuyé sur les beaux dessins que nous mettons sous les yeux de la Société, que nous n'avons qu'un regret, c'est que le sujet choisi par l'auteur ait été plus un travail d'anatomie pathologique qu'un sujet de chirurgie proprement dit? Encore devons-nous faire remarquer qu'il a fait une œuvre utile, même au point de vue chirurgical, en fixant nos opinions sur la nature des tumeurs osseuses de la peau et en ajoutant une contribution de plus à l'histoire des polyadénomes des glandes sébacées.

La Société se forme en comité secret pour discuter les conclusions du rapport sur les mémoires présentés pour le prix Laborie.

Le Secrétaire,

POLAILLON.

Séance du 12 janvier 1881.

Présidence de M. TILLAUX.

Le procès-verbal de la séance précédente est lu et adopté.

Correspondance.

La correspondance comprend :

1° Les journaux périodiques publiés à Paris ;

2° Le *Bulletin de l'Académie de médecine.* — Le *Moniteur de thérapeutique.* — Le *Journal des sciences médicales de Lille.* — Le *Lyon médical.* — Le *Recueil d'ophtalmologie.* — Le *Journal de médecine.* — La *Revue médicale.* — La *Revue médicale de l'Est.* — La *Gazette médicale de Strasbourg ;*

4° La *Gazette médicale italienne-lombarde.* — Le *Practitionner.* — *British medical ;*

4° Lettres de remerciement de MM. Vibert, Pilate, Maunoury, Dezanneau, nommés membres correspondants ;

5° Note sur un voyage scientifique, par le Dr Fort ;

6° Plusieurs brochures adressées par le Dr Simonin, de Nancy ;

7° De la *Septicémie* (article extrait du *Dictionnaire des sciences médicales*), offert par M. le Dr Chauvel.

M. le secrétaire général lit le travail suivant :

Note sur la compression élastique appliquée au traitement des anévrismes artériels,

par M. Poinsot, de Bordeaux, membre correspondant.

Le désir de ne point occuper une trop large place dans les Bulletins m'avait engagé à n'envisager, dans la statistique que je présentais à la Société, que les faits véritablement probants.

La question ayant été mise à l'ordre du jour, et M. le professeur Verneuil ayant rappelé dans la discussion plusieurs faits malheureux, je crois devoir à la Société d'indiquer très rapidement sur quelles bases reposait ma statistique personnelle. Je ne voudrais pas que mes collègues pussent supposer que, dans une question sur laquelle j'appelais leur attention bienveillante, j'ai, ou bien été trop incomplet, ou bien dissimulé les faits défavorables.

Ainsi que le disait M. le professeur Verneuil, 47 faits de compression élastique ont été publiés (je ne parle ici que du procédé de Reid et nullement de la compression élastique intermittente, telle que l'ont employée Gersung, Billroth, Esmarck, etc.). C'est sur ces 47 faits, mais après éliminations nécessaires, que j'ai constitué ma statistique. En voici l'indication très sèche que l'on trouvera dans les Tableaux ci-joints.

Les quarante-sept faits, considérés dans leur ensemble et sans discussion, fournissent dix-huit insuccès et deux morts.

Je demande à la Société et à M. le professeur Verneuil, qui les a cités, la permission de revenir sur ces deux cas malheureux.

Je prends d'abord le fait de Weir (de New-York), obs. 38 du tableau I.

Weir, dans un premier mémoire, publiant un succès de la compression élastique et analysant les faits connus, était arrivé à cette conclusion que les insuccès s'expliquaient par la trop courte durée

des applications de la bande. « L'arrêt du sang, disait-il, doit être absolu et maintenu pendant plusieurs heures. » Je dirai, en passant, que c'est là une erreur manifeste, *la durée moyenne des applications étant moindre pour les cas heureux que pour les insuccès*[1]. Cependant, sur cette conviction, Weir, chez un second malade, ayant vu une première application de 2 heures 1/4 demeurer sans résultat, n'hésita pas à faire une deuxième application qu'il prolongea pendant 6 heures 50 minutes. Ce fut là une exagération grave, un emploi illogique de la méthode et tout à fait en désaccord avec son principe : les accidents, qui ont pu en résulter, ne prouvent pas plus contre la compression élastique, que le fait d'avoir vu se développer une eschare sous un compresseur serré au point de se briser, n'a empêché la compression indirecte d'être considérée comme absolument innocente. L'auteur lui-même a reconnu son tort et déclaré que c'était une pitié (*a pity*) d'avoir ainsi prolongé l'application de la bande. Que ce fait demeure donc comme un enseignement ; qu'il serve à montrer que la compression élastique, comme toute méthode de traitement, demande à être employée avec discernement, faute de quoi elle peut devenir dangereuse ; mais on conviendra qu'il ne saurait entrer dans une statistique destinée à établir la valeur de la compression élastique appliquée avec mesure.

Si on alléguait que c'est le refoulement brusque du sang de tout un membre, bien plus que la durée de l'application du bandage, qui doit être mis en cause, que le cœur a été surmené par l'élévation brusque de la tension artérielle, je répondrais qu'une première application, faite deux jours avant et ayant duré 2 heures 1/4, n'avait déterminé aucun accident. Je répondrais en outre que, sur les quarante-sept observations réunies par moi, trois fois on a noté un athérome artériel, et une fois des lésions vasculaires, une affection cardiaque et l'existence de deux anévrismes sur une autre artère : dans aucun de ces cas, le refoulement du sang n'a entraîné de complication menaçant la vie du sujet.

Le second cas de mort appartient à M. Rivington (Obs. 46, tab. III). Il est, si j'ose dire, encore moins démonstratif contre la méthode que le fait de M. Weir.

Un homme de 58 ans entre à London-hospital avec une tumeur volumineuse, située à la partie supérieure de la jambe et dont l'apparition remonte à six semaines. Cette tumeur fut prise pour un abcès et ouverte avec le bistouri : il se déclara une hémorragie considérable qui s'arrêta par la compression directe. Au moment

[1] Cette durée moyenne est de 87 minutes pour les cas heureux et de 107 pour les applications demeurées sans résultat.

L. A

Nos d'ordre.	NOM du chirurgien.	AGE et sexe du malade.	ÉTAT des artères.	TRAITEMENT antérieur.	NOMBR app
1	W. Reid.	Homme, 37 ans, marin.	?	Flexion et compression mécanique.	Une a 50
2	Wagstaffe.	Garçon de cabaret, 32 ans.	? Anévrisme traumatique.	»	Une a 1
3	Bradley.	Homme, 35 ans.	? Anévrisme spontané.	»	1re app 50 mi 2e app 1 h.
4	Fred.-A. Heath.	Homme, 29 ans.	? Anévrisme spontané.	»	Une a 1
5	Th. Smith.	Homme, 45 ans.	Artères saines. Anévrisme spontané.	»	Une a 1
6	Th. Smith.	?	?	»	Deux a
7	Tyrrell.	Homme, 36 ans, épicier.	? Anévrisme spontané.	»	Une a 50
8	Sidney Jones.	Homme, 31 ans.	? Anévrisme spontané.	»	1re appl dant 2e appl dant
9	Heath.	Homme, 36 ans.	Artères flexueuses. Anévrisme spontané.	Compression indirecte; flexion.	Une a 6
10	Campbell.	Homme, 31 ans.	Artères atteintes d'athérome. Anévrisme spontané.	»	Quatre
11	Barwell.	Homme, 49 ans.	Athérome artériel. Anévrisme spontané.	»	1re appl dant 2e appl dant
12	Croft.	Femme, 43 ans.	? Anévrisme spontané.	Applications de glace	Une a 1
13	Manifold.	Homme, 24 ans.	? Anévrisme spontané.	»	1re appl dant 2e appli
14	Thomas Smith.	Homme, 42 ans.	? Anévrisme spontané.	Compression digitale; ligature de la fémorale.	Une 50

Compression instrumentale; sa durée	Résultats. — Époque de la solidification.	Remarques.	Indications bibliographiques.
Jusqu'au lendemain soir.	Guérison. Solidification immédiate.	Mort d'une autre affection 11 mois après.	*The Lancet*, 1875, vol. II, 25 septembre, p. 448; cité par WAQUET.
30 heures.	Guérison.	»	*The Lancet*, 1879, vol. II, 30 septembre, p. 461; cité par WAQUET.
Nulle.	Insuccès.	La compression instrumentale fut faite entre les deux applications.	*British med. Journal*, 1876, p. 571; cité par WAQUET.
2 jours, par précaution	Guérison.	»	*The Lancet*, 1876, vol. II, p. 688; cité par WAQUET.
2 heures.	Guérison.	»	*The Lancet*, 1877, vol. I, p. 750; cité par WAQUET.
?	Insuccès.	»	*Ibidem*; cité par PETIT.
»	Guérison.	»	*The Lancet*, 1877, vol. I, p. 940; cité par WAQUET.
4 h. 30 m.	Guérison. Solidification en 1 h. 17 m. après la 2e application.	»	*British med. Journal*, 1877, 20 octobre, p. 562; cité par PETIT.
»	Insuccès.	Ligature de la fémorale avec insuccès. Deuxième ligature; guérison.	*British med. Journal*, 1877, 21 juillet, p. 77; cité par PETIT.
Après chaque application.	Insuccès.	Ligature de la fémorale; guérison.	*The Lancet*, 1878, vol. I, 19 janvier, p. 86; cité par PETIT.
»	Insuccès.	Ligature de la fémorale; guérison.	*The Lancet*, 1878, vol. I, 26 janvier, p. 123; cité par PETIT.
»	Guérison. Solidification en 5 h. 50 m.	»	*The Lancet*, 1878, vol. I, p. 85; cité par PETIT.
4 heures. Flexion pendant 8 jours.	Guérison. Solidification après 8 jours.	Dès la première application, la tumeur avait durci; ce durcissement continua sans interruption après la deuxième.	*The Lancet*, 1878, vol. I, 19 janvier, p. 86; cité par PETIT.
»	Insuccès.	La compression fut cessée à cause des douleurs.	*The Lancet*, 1877, vol. II, p. 806; cité par PETIT.

I. Amé

Nos d'ordre.	NOM du chirurgien.	AGE et sexe du malade.	ÉTAT des artères.	TRAITEMENT antérieur.	NOMBRE E de applica
1	W. Reid.	Homme, 37 ans, marin.	?	Flexion et compression mécanique.	Une appl 50 min
2	Wagstaffe.	Garçon de cabaret, 32 ans.	? Anévrisme traumatique.	»	Une appl 1 he
3	Bradley.	Homme, 35 ans.	? Anévrisme spontané.	»	1re applic 50 minut 2e applic 1 h. 5 m
4	Fred.-A. Heath.	Homme, 29 ans.	? Anévrisme spontané.	»	Une appl 1 he
5	Th. Smith.	Homme, 45 ans.	Artères saines. Anévrisme spontané.	»	Une appl 1 he
6	Th. Smith.	?	?	»	Deux app
7	Tyrrell.	Homme, 36 ans, épicier.	? Anévrisme spontané.	»	Une appl 50 min
8	Sidney Jones.	Homme, 31 ans.	? Anévrisme spontané.	»	1re applica dant 1 h 2e applicat dant 49
9	Heath.	Homme, 36 ans.	Artères flexueuses. Anévrisme spontané.	Compression indirecte; flexion.	Une appl 6 heu
10	Campbell.	Homme, 31 ans.	Artères atteintes d'athérome. Anévrisme spontané.	»	Quatre app
11	Barwell.	Homme, 49 ans.	Athérome artériel. Anévrisme spontané.	»	1re applica dant 70 2e applicat dant 5 h
12	Croft.	Femme, 43 ans.	? Anévrisme spontané.	Applications de glace	Une appl 1 he
13	Manifold.	Homme, 24 ans.	? Anévrisme spontané.	»	1re applica dant 45 2e applicat
14	Thomas Smith.	Homme, 42 ans.	? Anévrisme spontané.	Compression digitale; ligature de la fémorale.	Une app 50 min

MPRESSION rtive; sa durée instrumentale.	RÉSULTATS. — Époque de la solidification.	REMARQUES.	INDICATIONS bibliographiques.
Jusqu'au lendemain soir.	Guérison. Solidification immédiate.	Mort d'une autre affection 11 mois après.	*The Lancet*, 1875, vol. II, 25 septembre, p. 448; cité par WAQUET.
30 heures.	Guérison.	»	*The Lancet*, 1879, vol. II, 30 septembre, p. 461; cité par WAQUET.
Nulle.	Insuccès.	La compression instrumentale fut faite entre les deux applications.	*British med. Journal*, 1876, p. 571; cité par WAQUET.
2 jours, par précaution	Guérison.	»	*The Lancet*, 1876, vol. II, p. 688; cité par WAQUET.
2 heures.	Guérison.	»	*The Lancet*, 1877, vol. I, p. 750; cité par WAQUET.
?	Insuccès.	»	*Ibidem*; cité par PETIT.
»	Guérison.	»	*The Lancet*, 1877, vol. I, p. 940; cité par WAQUET.
4 h. 30 m.	Guérison. Solidification en 1 h. 17 m. après la 2e application.	»	*British med. Journal*, 1877, 20 octobre, p. 562; cité par PETIT.
»	Insuccès.	Ligature de la fémorale avec insuccès. Deuxième ligature; guérison.	*British med. Journal*, 1877, 21 juillet, p. 77; cité par PETIT.
Après chaque application.	Insuccès.	Ligature de la fémorale; guérison.	*The Lancet*, 1878, vol. I, 19 janvier, p. 86; cité par PETIT.
»	Insuccès.	Ligature de la fémorale; guérison.	*The Lancet*, 1878, vol. I, 26 janvier, p. 123; cité par PETIT.
»	Guérison. Solidification en 5 h. 50 m.	»	*The Lancet*, 1878, vol. I, p. 85; cité par PETIT.
4 heures. Flexion pendant 8 jours.	Guérison. Solidification après 8 jours.	Dès la première application, la tumeur avait durci; ce durcissement continua sans interruption après la deuxième.	*The Lancet*, 1878, vol. I, 19 janvier, p. 86; cité par PETIT.
»	Insuccès.	La compression fut cessée à cause des douleurs.	*The Lancet*, 1877, vol. II, p. 806; cité par PETIT.

Nos d'ordre.	NOM du chirurgien.	AGE et sexe du malade.	ÉTAT des artères.	TRAITEMENT antérieur.	NOMBRE d appli
15	Herbert. W. PAGE.	28 ans, charretier.	? Anévrisme spontané.	Compression avec tourniquet.	1re applic dant 1 2e applic dant 1 3e applic dant 1
16	James LANE.	Homme, 28 ans.	? Anévrisme à la suite d'un effort.	»	Une ap 1 h
17	O. BLOCH.	Homme, tailleur de pierres.	? Anévrisme accidentel.	»	Une ap 1 h
18	J. HUTCHINSON.	Homme, 57 ans, charpentier.	? Anévrisme spontané.	Iodure de potassium.	Une ap 1 h
19	J. HUTCHINSON.	Homme, 26 ans.	? Anévrisme spontané.	»	Une ap 1 h
20	J. HUTCHINSON.	Homme, adulte.	? Anévrisme spontané.	»	1re applic dant 1 h 2e applic dant 2 h
21	Th. SMITH.	Médecin.	?	»	Une applic aussi lo le malad supporte
22	Morrant BAKER.	Homme, 40 à 50 ans.	?	»	1re applic dant 1 h 2e applica
23	MAUNDER.	?	?	?	Une applic indicatio rée.
24	MAUNDER.	?	? Anévrisme traumatique.	?	Une applic indicatio rée.
25	MAC-DOUGALL.	?	?	?	Une applic indicatio rée.
26	BRYANT.	Homme, 47 ans.	? Anévrisme spontané.	Compression indirecte (digitale, instrumentale).	Deux ap chacune à 3 jou valle.
27	NORTON.	?	Lésions vasculaires; 2 anévrismes sur l'artère fémorale opposée. Affection cardiaque.	?	?

COMPRESSION ...ive; sa durée		RÉSULTATS. — Époque de la solidification.	REMARQUES.	INDICATIONS bibliographiques.
...	instrumentale.			
	24 heures. 24 heures. 24 heures.	Insuccès.	Guérison par la ligature de la fémorale.	*The Lancet*, 1878, vol. I, p. 416; cité par PETIT.
re.	8 à 10 heures.	Insuccès.	Guérison par la ligature de la fémorale.	*The Lancet*, 1878, vol. I, p. 682; cité par PETIT.
/2.	1 heure.	Guérison. Solidification après 6 h. 1/2.	La compression fut encore continuée plusieurs jours.	*Revue des Sciences médicales*, XV, fasc. 1, p. 294.
es.	»	Guérison. Solidification en 4 heures.	Le malade a été revu 1 mois 1/2 après.	*The Lancet*, 1879, vol. II, p. 9.
	Par prudence.	Guérison. Solidification immédiate.	»	*The Lancet*, 1878, vol. II, p. 879.
res.	Probablement. »	Guérison. Solidification en 7 heures.	Deux ans auparavant, la compression indirecte avait amené la solidification en 13 jours.	*The Lancet*, 1878, vol. II, p. 880.
	9 heures.	Guérison. Solidification en 9 heures.	»	*Ibidem*.
...tes.	1 h. 30 m. »	Guérison. Solidification en 40 minutes après la 2e application.	Les deux applications furent faites à un intervalle de 1 heure 1/2.	*Ibidem*.
	?	Insuccès.	La guérison fut amenée par 10 heures de compression digitale.	*Ibidem*.
	?	Insuccès.	Guérison par la ligature.	*Ibidem*.
	?	Guérison.	»	*Ibidem*; cité par PAGE.
	Aucune compression.	Insuccès.	Ligature de la fémorale; gangrène du pied 4 jours après l'opération, c'est-à-dire 7 à 8 jours après la deuxième application	*Ibidem*.
	?	Insuccès.	»	*Ibidem*.

Nos d'ordre.	NOM du chirurgien.	AGE et sexe du malade.	ÉTAT des artères.	TRAITEMENT antérieur.	NATURE ET des applicati
28	HEWETSON.	Homme, 36 ans.	Artères saines. Anévrisme spontané.	»	Une appli 1 h. 1(
29	Th. SMITH.	Homme, 48 ans.	? Anévrisme spontané.	Deux applications de la bande élastique sans succès.	1re applicat dant 1 he 2e applicati dant 1 h. 3e applicati dant 1 h.
30	DAN. THORNTON.	Soldat, 37 ans.	? Anévrisme spontané.	»	Une appli 1 heu
31	RAMOS D'ABREU.	?	?	»	Une applica pendue d'un 1/4
32	HAMILTON.	Homme, 42 ans.	? Anévrisme spontané	»	Une appli 1 heu
33	C. HEATH.	Homme; 37 ans, cabaretier.	? Anévrisme spontané.	»	1re applicat dant 3 h. 2e applicati dant 3 h.
34	C. HEATH.	Homme, 52 ans, charbonnier.	? Anévrisme spontané.	»	Une appli 3 heu
35	SIDNEY JONES.	?	?		Une appli 1 heu
36	CROFT.	Homme, 37 ans.	? Anévrisme spontané.	»	Une appli 1 heu
37	GOODSALL.	Homme, 30 ans, mineur.	? Anévrisme spontané.	»	Une appli 3 h. 55
38	WEIR.	Nègre, 32 ans.	Cœur gras. Anévrisme spontané.	»	1re applicat dant 2 h. 2e applicatio après, pen 50 m.
39	W. REVINGTON.	Soldat, 44 ans.	? Anévrisme spontané.	Compression directe.	Une appli 1 heu

COMPRESSION …écutive; sa durée		RÉSULTATS. — Époque de la solidification.	REMARQUES.	INDICATIONS bibliographiques.
…ale.	instrumentale.			
…res.	»	Guérison. Solidification en 6 heures.	»	*The Lancet*, 1879, vol. II, p. 81.
…utes. » »	2 h. 15 m. Quelques heures. Alternant avec la compression élastique.	Insuccès.	Les applications furent faites successivement le même jour. Après l'insucces, ligature de la fémorale, qui échoue. Deuxième ligature; mort.	*The Lancet*, 1879, vol. II, p. 121.
»	30 heures.	Guérison. Solidification en 30 heures.	»	*The Lancet*, 1879, vol. II, p. 238.
»	»	»	Le malade ne voulut pas continuer l'application.	*Correio medico de Lisboa*, 8 juin 1878.
…ques …res.	Avec flexion.	Insuccès.	»	*Ohio medical Recorder*, 1877, juin, vol. II, n° 1, p. 41.
» »	Insupportable. Flexion pendant 6 heures.	Guérison. Solidification après 48 heures.	Entre les deux applications, faites à 5 jours d'intervalle, on avait eu recours, sans succès, à la flexion et à la compression digitale.	*The Lancet*, 1880, vol. I, 21 février, p. 289.
»	3 heures.	Guérison. Solidification immédiate.	»	*Ibidem*.
…ne dé…née.	»	Guérison.	»	*Ibidem*.
…0 m.	»	Guérison. Solidification en 2 h. 1/2.	»	*Ibidem*.
»	»	Guérison.	»	*The Lancet*, 1880, vol. I, p. 770.
» »	1 h. 30 m. 30 minutes.	»	Le malade succombe le lendemain avec les signes du shock.	*The Lancet*, 1880, vol. II, 10 juillet, p. 61.
…res.	»	Guérison. Solidification en 3 heures.	»	*The Lancet*, 1880, vol. II, 16 octobre, p. 609.

II. Anév

Nos d'ordre.	NOM du chirurgien.	AGE et sexe du malade.	ÉTAT des artères.	TRAITEMENT antérieur.	NOMBRE ET des applicat
40	Th. WRIGHT.	Homme, 31 ans.	? Anévrisme spontané.	Compression indirecte avec tourniquet, sac de plomb.	Une appl 2 h.
41	FLEMING.	Homme, 28 ans.	? Anévrisme spontané.	Compression directe pendant plusieurs semaines ; compression indirecte pendant 9 jours.	1re applicat dant 1 he 2e applicat dant 50 m
42	WEIR.	?	? Anévrisme traumatique.	Plusieurs applications défectueuses du bandage élastique.	Une appl 2 h.
43	STAPLES.	Homme, adulte.	Artères saines. Anévrisme spontané.	»	Une appl 30 min
44	POINSOT.	Homme, 36 ans.	Artères saines. Anévrisme spontané.	»	1re applicat dant 55 m 2e applicat dant 1 h.

III. Anévris

Nos d'ordre.	NOM du chirurgien.	AGE et sexe du malade.	ÉTAT des artères.	TRAITEMENT antérieur.	NOMBRE ET des applicat
45	CORNISH.	Homme, 20 ans, cultivateur.	? Anévrisme traumatique.	»	Une appli 1 heu
46	RIVINGTON.	Homme, 58 ans, ouvrier.	? Anévrisme spontané à developpement très rapide.	Pas encore de diagnostic, incision avec le bistouri. Plus tard, nouvelle ponction exploratrice.	1re applicat dant 1 he 2e applicat dant 1 h.

IV. Anév

Nos d'ordre.	NOM du chirurgien.	AGE et sexe du malade.	ÉTAT des artères.	TRAITEMENT antérieur.	NOMBRE E des applica
47	SIDNEY JONES.	?	?	?	Une appl 1 heu

IX.

COMPRESSION ...utive; sa durée		RÉSULTATS. — Époque de la solidification.	REMARQUES.	INDICATIONS bibliographiques.
.	instrumentale.			
	5 jours.	Guérison.	»	*The Lancet*, 1867, vol. I, 3 février, p. 163; cité par PETIT.
	Probable.	Insuccès.	Guérison par la ligature.	*British med. Journal*, 1877, 6 octobre, p. 474; cité par PETIT.
	3 heures.	Guérison. Solidification constatée au bout de 3 heures.	»	*Revue des Sciences médicales*, XV, fasc. 1, p. 298.
	30 minutes.	Guérison. Solidification en 24 heures.	»	*The Lancet*, 1879, vol. II, p. 791.
	5 heures. 6 heures.	Insuccès.	La compression indirecte, continuée pendant 30 jours, échoue également.	Observation personnelle.

...ale antérieure.

COMPRESSION ...écutive; sa durée		RÉSULTATS. — Époque de la solidification.	REMARQUES.	INDICATIONS bibliographiques.
...ale.	instrumentale.			
»	7 h. 40 m.	Guérison. Solidification immédiate.	»	*The Lancet*, 1878, vol. I, 16 février, p. 235; cité par PETIT.
» . 30 m.	24 heures. »	Solidification après la 2e application; mais le lendemain gangrène du pied.	Après la première application, continuation des battements. La deuxième application est faite pour parer à une hémorragie.	*The Lancet*, 1880, vol. II, 16 octobre, p. 608.

...res.

COMPRESSION ...écutive; sa durée		RÉSULTATS. — Époque de la solidification.	REMARQUES.	INDICATIONS bibliographiques.
...tale.	instrumentale.			
»	Probablement nulle.	Insuccès.	»	*The Lancet*, 1880, vol, I, p. 289.

de l'entrée dans l'hôpital, le chirurgien de service pratique une ponction exploratrice, qui donne issue à une grande quantité de sang. On demeure longtemps hésitant entre un cancer pulsatile et un anévrisme. Le malade se refusant absolument à l'amputation, Rivington, dans l'incertitude de la nature véritable du mal, se décide pour le traitement par la compression. L'application du tourniquet étant très pénible, il a recours à la compression élastique pendant une heure, sans que les battements et le souffle soient modifiés. Le lendemain, le caillot qui fermait l'incision faite à l'anévrisme se détache et il se produit une hémorragie formidable. On applique d'abord le tourniquet, puis la bande élastique qu'on laisse pendant une heure et demie. L'hémorragie s'arrête et la tumeur cesse de battre. Mais, dès le lendemain, la gangrène envahissait les orteils, et, dans les jours suivants, elle gagnait en hauteur. Le malade, refusant toujours l'amputation, meurt le quatrième jour. L'autopsie fit voir qu'il s'agissait bien réellement d'un anévrisme de la tibiale antérieure.

« Ce cas, dit Rivington, était défavorable à la compression élastique. L'appareil d'Esmarck fut seulement appliqué, la première fois, dans le but d'éviter, s'il était possible, l'amputation ou le procédé moins heureux de l'ouverture d'un sac volumineux avec ligature des deux bouts, et la deuxième fois *dans le but d'arrêter une hémorragie, de parer à un danger immédiat*, de donner au malade une chance de sauver un membre qu'il estimait plus que la vie. » En réalité, il s'agit bien ici de l'application du bandage d'Esmarck sur un membre atteint d'anévrisme, mais non dans le but de guérir cet anévrisme même.

Pour cette seule raison, le fait mériterait d'être éliminé. La nécessité de cette exclusion s'impose, quand on songe que le volume, l'état d'inflammation de la tumeur, les diverses tentatives d'intervention, dont elle avait été l'objet, l'avaient, dès le début, faitre garder comme rebelle à tous les modes habituels de traitement, et que l'amputation avait paru la ressource unique à la plupart des chirurgiens consultés. Qu'on tire de ce fait une contre-indication à l'emploi de la compression élastique dans le cas d'anévrisme très volumineux et enflammé, je l'accorde pleinement, mais je ne vois aucune application à faire aux anévrismes exempts de complications.

Ainsi, sur deux cas de mort, une fois la méthode a été appliquée imprudemment et poussée au delà des limites acceptées ; une autre fois il s'agit d'un cas exceptionnel, dans lequel l'appareil d'Esmarck a dû d'être employé surtout à cause de son action hémostatique. Dans le premier cas, on s'est trompé dans l'application ; dans le

second, on s'est trompé sur l'indication, mais les deux faits doivent être également mis à l'écart.

Il reste alors quarante-cinq faits avec dix-huit insuccès; encore beaucoup de ces derniers ne sont-ils pas imputables à la méthode. Par exemple, dans quatre cas (Obs. 3, 6, 26 du tableau I, 47 du tab. IV), après l'ablation de la bande élastique, le membre a été abandonné à lui-même, et il n'y a point eu cette compression consécutive qui fait partie intégrante du procédé de Reid et sans laquelle toute application est nécessairement incomplète, inefficace. Une fois (Obs. 31, tab. I), la compression élastique fut abandonnée après un laps de temps trop court. Dans trois observations (Obs. 14, 23, 24 du tab. I), il est seulement fait mention de l'insuccès : l'auteur n'indique ni le mode d'application, ni le traitement consécutif, s'il y en eût un.

Ces huit faits étant défectueux ou obscurs, j'ai cru devoir les rejeter. C'est ainsi que j'ai été conduit à établir ma statistique de trente-sept faits avec vingt-sept guérisons, soit 72,97 0/0 de succès, sans aucun accident grave directement attribuable à la compression élastique.

M. Sée a élevé des doutes sur la valeur de semblables statistiques en rappelant que les succès sont toujours publiés de préférence aux revers. Je ferai remarquer que, pour la compression élastique, la plupart des faits ont été communiqués au sein des sociétés savantes anglaises, où les opinions adverses se trouvaient en présence. Ainsi qu'on peut s'en convaincre par un coup d'œil jeté sur les tableaux ci-joints, le même chirurgien a souvent mis au jour en même temps des succès et des revers. Si donc ceux-ci se trouvent en nombre moindre, il faut, je crois, en faire honneur à la méthode plutôt que de l'attribuer à une sélection partiale des faits.

J'espère que la Société me pardonnera l'étendue de cette note en faveur de l'importance de la question.

A propos du procès-verbal.

Discussion sur la hernie ombilicale étranglée.

M. Desprès. Je suis de l'avis de M. Terrier sur l'indication de la kélotomie dans les petites hernies ombilicales étranglées. L'ouverture du sac me paraît la seule méthode à employer. Il y a cinq ans, j'ai communiqué à la Société une observation de hernie ombilicale étranglée opérée par l'ouverture du sac. Jusque-là il n'y avait pas eu dans nos Bulletins un seul exemple de guérison.

Il s'agissait dans ce fait d'une femme de quatre-vingts ans qui était dans une situation alarmante. J'avais remarqué, à la Société anatomique, que toutes les pièces de hernies ombilicales opérées présentaient un débridement en haut et à gauche, et une péritonite qui était manifestement partie du point débridé. Me trouvant en présence d'une hernie ombilicale étranglée, je voulus faire autre chose que ce débridement qui produisait la péritonite. J'ai donc essayé de débrider sans ouvrir le sac. J'étais, d'ailleurs, persuadé que l'étranglement dans la hernie ombilicale était dû à une bride. Je coupai la bride; mais je ne pus pas réduire la hernie. J'ouvris alors le sac. Je trouvai une adhérence de l'intestin, que je détruisis et je pus réduire. La guérison eut lieu. La malade n'a succombé que six ans plus tard à une bronchopneumonie.

Quand j'ai présenté cette observation, j'ai insisté sur ce point que la hernie ombilicale était étranglée par inflammation. L'opinion de Malgaigne sur ce point est absolument vraie. Dans les deux observations de M. Terrier, où il y a eu guérison, il s'agissait de petites hernies ombilicales étranglées par inflammation, parce que M. Terrier a fait des débridements multiples, c'est-à-dire petits. Ce sont là des cas exceptionnellement heureux: hernies petites, étranglées depuis peu de temps et sans phénomènes inflammatoires intenses. Nous ne devons pas nous appuyer sur ces faits pour dire, d'une façon générale, que la hernie ombilicale étranglée doit être opérée comme les autres. Ce dire engagerait les chirurgiens à faire l'opération dans un certain nombre de hernies ombilicales volumineuses, et à aller au-devant d'un insuccès certain. Aucun chirurgien n'a guéri par l'opération une grosse hernie ombilicale étranglée. C'est pour ces dernières que le précepte posé par Huguier doit être maintenu. J'ai vu des hernies ombilicales abandonnées à elles-mêmes se réduire sous l'influence des bains, d'un taxis modéré, quelquefois d'un purgatif. Dans un cas, que j'ai observé avec le docteur Gellé, et où il s'agissait d'une grosse hernie avec un amincissement très notable des téguments, j'ai constaté que la hernie était étranglée par inflammation. Il y avait de la péritonite herniaire; la malade mourut le soir même. Chez une malade de mon service qui avait une hernie ombilicale irréductible, avec de l'inflammation, et qui mourut après avoir présenté un peu de péritonite, je constatai, à l'autopsie, des adhérences du gros intestin aux parois du sac et des adhérences anciennes du petit intestin au gros intestin; les gaz passaient; il n'y avait pas d'étranglement véritable. Si on avait entrepris une opération en pareil cas, qu'aurait-on fait? On n'aurait pu que détacher les adhérences et rentrer dans la cavité abdominale un intestin enflammé. Il n'est pas impossible d'obtenir

la guérison de ces grosses hernies ombilicales étranglées par des moyens médicaux, tels que la glace, les sangsues, un large vésicatoire autour de la hernie, les grands bains. Dans la plupart des observations, ou manque de renseignements sur l'état de l'intestin et la véritable cause de l'étranglement.

En résumé, la kélotomie à ciel ouvert est une bonne opération pour les petites hernies ombilicales ; mais pour toutes les grosses hernies étranglées, les observations que nous possédons jusqu'ici, n'autorisent pas à intervenir chirurgicalement. Je préfère pour elles le traitement médical.

M. Duplay. La seule hernie ombilicale, que j'aie guéri, était une hernie dans laquelle j'avais fait l'opération sans ouvrir le sac. Par conséquent, il ne faudrait pas établir comme règle générale qu'il faut ouvrir le sac dans les hernies ombilicales étranglées.

Je ne suis pas tout à fait de l'avis de M. Desprès quand il condamne absolument l'opération pour les grosses hernies ombilicales, et quand il dit qu'avec les moyens antiseptiques on ne peut pas mieux réussir. Voici un exemple qui prouve le contraire : j'ai opéré dernièrement une hernie ventrale, contenant une énorme masse épiploïque et une grosse anse d'intestin. Cette hernie, consécutive à une plaie sur la partie latérale gauche de l'abdomen, présenta des phénomènes d'étranglement ; je me décidai à intervenir. Je fis une longue incision au niveau même de la hernie, je parvins à disséquer le sac et à arriver sur le collet ; je ne pus réduire, et force fut d'ouvrir le sac ; je trouvai un intestin inversé, replié sur lui-même ; après l'avoir redressé, je le replaçai dans le ventre. Je réséquai ensuite une portion d'épiploon. Bref la malade guérit. Ce fait peut être comparé à un cas de hernie ombilicale des plus graves. Je suis persuadé que si j'avais opéré sans les précautions antiseptiques, cette femme aurait succombé.

M. Trélat. M. Desprès semble conclure qu'il n'y avait pas d'étranglement, parce qu'on a fait de petits débridements. Je ne saurais adopter une pareille manière de voir, moi qui ne fais que des débridements multiples et peu étendus, et qui suis bien convaincu d'avoir opéré des hernies étranglées.

M. Desprès dit qu'on court au-devant d'insuccès, en opérant de grosses hernies ombilicales étranglées. Mais c'est là une question de diagnostic. Il ne faut pas faire la kélotomie, quand il s'agit de hernies enflammées qui réclament un autre traitement. Mais quand il y a étranglement véritable, on aura beau donner de l'huile de ricin et des bains, on n'y fera rien. La meilleure thérapeutique est de faire l'opération.

M. Desprès a dit qu'il avait opéré une hernie étranglée par inflammation. Si M. Desprès a voulu dire que les parois de l'intestin

adhéraient aux parois du sac, c'est ce que j'ai dit il y a quelques années. M. Desprès me combattait alors, à propos de cette même pratique, qu'il suit aujourd'hui.

En résumé, nous sommes tous d'accord sur la nécessité de la kélotomie pour les petites hernies ombilicales étranglées. Lorsqu'il s'agit de grosses hernies, s'il n'y a pas de phénomènes menaçants, il faut bien se garder d'opérer ; mais, lorsqu'il se produit des phénomènes aigus d'étranglement, il n'y a pas autre chose à faire que d'opérer.

M. Desprès. Il faut distinguer, dans les hernies, deux espèces d'adhérences : celles que l'on peut décoller, et celles qu'il faut couper. Je veux parler ici des fausses membranes de la péritonite adhésive. Dans les petites hernies ombilicales, on rencontre parfois de ces fausses membranes. Toutes les hernies ombilicales s'étranglent par inflammation ; presque tous les malades sont pris de leur étranglement à la suite d'une indigestion, ou d'une bronchite qui provoque la toux quinteuse. Dans la hernie ombilicale, l'étranglement n'est jamais comme dans la hernie crurale, l'anneau est toujours large.

M. Terrier. MM. Polaillon, Verneuil, Trélat, Duplay sont de mon avis pour opérer les petites hernies ombilicales étranglées. M. Verneuil a fait une restriction pour les grosses hernies ombilicales, surtout pour celles qui présentent les signes d'un étranglement chronique. Pour mon compte, comme dans ces cas l'issue est fatale, j'opérerai. Il suffit qu'il y ait une opération heureuse, pour que l'opinion à cet égard soit modifiée.

M. Desprès a observé un cas de hernie ombilicale étranglée, il l'a opérée et il l'a guérie. Il en conclut, d'une façon absolue, que toutes les hernies ombilicales s'étranglent par inflammation et jamais par l'anneau. Or, mes observations prouvent que la hernie s'est étranglée brusquement à la suite d'un effort. M. Desprès dit que les petites hernies doivent être opérées et que les grosses hernies ne doivent pas l'être. Mais j'ai opéré une hernie volumineuse avec succès. M. Desprès dit qu'il donne des bains. Mais il n'y a pas longtemps que, dans une discussion de ce genre, j'ai dit que les bains ne servaient de rien. M. Desprès dit qu'il faut réduire. Mais M. Verneuil ne veut pas de taxis. Quant à moi, je crois qu'il vaut mieux ouvrir le sac, surtout depuis que l'ouverture de la cavité abdominale peut être faite sans danger. Je suis comme M. Trélat, de ma vie je n'ai levé un étranglement en faisant un débridement étendu; je ne fais que des débridemenis multiples, étendus de quelques millimètres.

Élection.

La Société vote par *oui* et par *non*, sur le titre de membre honoraire à décerner à M. Simonin, de Nancy.

Sur 29 votants, M. Simonin obtient l'unanimité des suffrages.

En conséquence M. Simonin est proclamé *membre honoraire*.

Lecture.

Élongation du nerf sciatique,

par M. Blum.

Commission : MM. Farabeuf, Delens, Gillette.

La séance est levée.

Le Secrétaire,

Polaillon.

Séance annuelle du 19 janvier 1881.

Présidence de M. Tillaux.

M. le président Tillaux prononce le discours suivant :

Messieurs et chers collègues,

Lorsqu'une société est aussi florissante que la Société de chirurgie, c'est une tâche facile et agréable à remplir, pour le Président, que celle d'en présenter un compte moral. Grâce à l'activité et au talent des membres qui la composent, notre compagnie s'est depuis longtemps placée et se maintient à la tête des Sociétés savantes de notre pays. Si j'ai parfois éprouvé quelque embarras à régler nos ordres du jour, cela était dû, non pas à la disette, mais bien à la surabondance des matériaux. Plusieurs d'entre vous ont dû attendre des mois entiers, avant que la parole pût leur être donnée pour d'importantes communications. La discussion sur la laparotomie est suspendue depuis plusieurs semaines, et de nombreux travaux adressés par nos correspondants nationaux n'ont pu encore voir le jour.

Beaucoup de confrères étrangers à la Société, voulant participer à votre vie scientifique, vous ont adressé de sérieux travaux ; je

suis heureux de pouvoir féliciter MM. les rapporteurs qui ont, avec beaucoup de zèle, rempli la mission dont ils étaient chargés. Les rapports ont été nombreux cette année, et ce n'est pas l'une des moindres preuves de l'activité d'une société savante.

Aussi, Messieurs, grâce à la richesse de nos séances, avons-nous l'honneur de voir autour de nous de plus en plus nombreux les représentants de la presse médicale; ils contribuent puissamment à répandre et à vulgariser vos travaux par leurs comptes rendus fidèles et toujours empreints de sympathie.

D'ailleurs, dans un instant, M. Polaillon, votre secrétaire annuel, qui a si remarquablement rempli ses délicates fonctions, fera repasser devant vos yeux les sujets si variés dont vous vous êtes occupés.

Ce que je ne saurais trop louer, Messieurs, c'est la parfaite courtoisie qui a toujours présidé à vos discussions sans en diminuer l'ardeur. Pas le plus léger nuage n'est venu troubler la sérénité de nos séances.

Vos bulletins sont au courant et formeront un volume de plus de 700 pages. Le nombre des abonnés, sans être encore considérable, a sensiblement augmenté.

Si l'argent est le nerf de la guerre, c'est aussi celui des Sociétés savantes. Je n'ai encore que de bonnes nouvelles à vous donner à cet égard. Vous avez entendu dernièrement le rapport de votre trésorier, M. Berger, dont le dévouement à vos intérêts est au-dessus de tout éloge ; nos bénéfices ont dépassé 3,000 francs cette année et nous sommes en mesure d'effectuer de nouveaux placements. Ainsi donc, de bons travaux, de bonnes finances, tel est le résumé de notre situation.

Pourquoi faut-il, Messieurs, que j'apporte une ombre à ce riant tableau en vous rappelant la perte cruelle qu'a faite la Société, en la personne de Broca ! Votre bureau accompagna notre collègue à sa dernière demeure, et votre président prononça en votre nom, sur sa tombe, quelques paroles rappelant, aussi bien qu'il le put, l'immensité de la perte que venaient de faire la science et l'humanité.

Nous avons eu la douleur de perdre également un de nos correspondants nationaux, le Dr Bernard, d'Apt (Vaucluse).

Nous nous sommes adjoint deux nouveaux collègues, MM. Nepveu et Ch. Monod, qui ont été nommés membres titulaires. Ce n'est pas avec de pareils choix, que la Société verra diminuer son prestige.

Trois de nos collègues titulaires ont sollicité et obtenu le titre de membres honoraires. Ce sont MM. Marjolin, Perrin et Panas.

Nous espérons bien néanmoins qu'ils ne nous priveront pas de leurs précieuses lumières.

La Société a voulu également témoigner à M. le Dr Simonin, de Nancy, la haute estime qu'elle professe pour sa personne en lui conférant l'honorariat.

Enfin, Messieurs, parmi les nombreux candidats au titre de membre correspondant national, vous en avez choisi quatre qui méritaient cet honneur à tous égards. Ce sont :

MM. Pilate, d'Orléans.
Vibert, du Puy.
Maunoury, de Chartres.
Dezanneaux, d'Angers.

Pour atteindre le nombre réglementaire de ses membres titulaires, la Société devra s'adjoindre deux nouveaux collègues, plaisir dont je n'ai pas voulu priver votre nouveau président, mon ami, M. de Saint-Germain. Ce sera son don de joyeux avènement.

Vous n'ignorez pas, Messieurs, que l'âme d'une société savante, c'est son secrétaire général. Laissez-moi vous dire, au risque de blesser sa modestie, que le titulaire actuel de ce poste difficile apporte à l'accomplissement de ses fonctions une activité et une intelligence qui ont pu être égalées, mais à coup sûr jamais dépassées. Vous ne sauriez trop vous féliciter de votre choix.

Enfin, mes chers collègues, que vous dirai-je en terminant, si ce n'est que par mon assiduité à présider vos séances, j'ai essayé de me montrer reconnaissant et digne de l'honneur que vous m'aviez fait en m'appelant au fauteuil. Cet honneur, n'est-il pas le plus grand auquel puisse aspirer un chirurgien.

Compte rendu des travaux de la société pendant l'année 1880,

par M. Polaillon, secrétaire annuel.

Messieurs, après les grandes discussions sur les pansements antiseptiques qui avaient marqué l'année précédente, vous avez accordé, en 1880, une place moins large dans l'ensemble de vos travaux aux questions générales de la chirurgie ; vous avez surtout consacré votre temps à l'étude des maladies des systèmes et des organes.

Grâce aux expériences de M. Terrillon, l'anesthésie chirurgicale s'est enrichie d'un nouvel agent, le bromure d'éthyle. En projetant sur la peau un jet de ce liquide pulvérisé, la sensibilité cutanée disparaît très rapidement et complètement. La propriété de ne pas s'enflammer au contact d'un fer rouge, constatée par MM. Périer, Terrillon et Nicaise, lui donne une grande supériorité sur les pulvérisations d'éther. Aussi le bromure d'éthyle sera-t-il certainement adopté par les chirurgiens français comme *anesthésique local.* Mais on doit encore réserver son emploi comme *anesthésique général.* Les faits favorables de M. Terrillon sont atténués par un autre fait, communiqué par M. Berger, dans lequel le sommeil s'est accompagné de phénomènes assez inquiétants d'asphyxie, et les expériences quelque peu divergentes de nos deux collègues doivent encore faire réfléchir. Chez les femmes en travail le bromure d'éthyle donne, d'après M. Lucas-Championnière, des résultats à peu près analogues à ceux du chloroforme, seulement son odeur est sensiblement plus désagréable pour la patiente et les assistants.

Le bromure d'éthyle constitue-t-il donc un progrès sur les autres agents connus pour procurer l'anesthésie générale ?

Vous n'avez pas voulu répondre à cette question par l'affirmative, surtout depuis que M. Trélat a conseillé d'administrer le chloral à l'intérieur avant la chloroformisation pour avoir un sommeil plus rapide, plus tranquille, plus sûr sous le rapport des dangers de l'asphyxie, et puisque, même sans chloroforme, on peut obtenir une anesthésie, suffisante aux grandes opérations, en associant le chloral à l'extrait thébaïque, d'après le procédé de M. Surmay, ou à la morphine d'après celui de M. Trélat.

M. Lannelongue vous a démontré que certains *abcès froids* ont pour origine un dépôt tuberculeux dans le tissu cellulaire. Cette affection, qui se rencontre surtout chez les enfants qui portent une inflammation osseuse chronique, avait déjà été signalée sous le nom de gomme scrofuleuse ; mais son anatomie pathologique et sa pathogénie n'avaient jamais été présentées avec la précision et la netteté que l'on rencontre dans le travail de M. Lannelongue ; jamais on n'avait mieux fait comprendre la relation qui existe entre le petit amas tuberculeux du début et l'abcès froid qui en est la conséquence ; jamais on n'avait mieux étudié la membrane limitante de cet abcès qui peut, suivant l'âge de la lésion, présenter des particularités diverses dans sa couleur, son aspect et sa constitution. La discussion qui suivit cette importante communication porta principalement sur le traitement des abcès froids en général. M. Lannelongue avait dit qu'il décortiquait la poche des abcès tuberculeux, et qu'il réunissait par première intention ; puis faisant

une incursion dans le domaine des abcès par congestion, il avait conseillé leur ouverture précoce, des lavages phéniqués avec une solution au 5me et l'établissement d'un gros drain. MM. Verneuil, Desprès et Le Dentu contestèrent les avantages de l'ouverture précoce des abcès par congestion, au moins chez les adultes. Ils préfèrent, dans ces cas, une temporisation poussée jusqu'à ses limites extrêmes et n'interviennent que lorsque le foyer est sur le point de s'ouvrir spontanément. M. Nicaise adopte une conduite intermédiaire, afin de ne pas laisser à ces abcès le temps de fuser au loin et de produire des désordres irrémédiables. Enfin M. Lucas-Championnière, pourtant si partisan de l'acide phénique, met en garde contre l'absorption des solutions phéniquées injectées dans ces vastes cavités, et rappelle que des accidents d'intoxication carbolique ont été observés dans ces cas.

A l'égal des abcès froids, strumeux ou autres, les ulcères vénériens, qui ont pris un caractère phagédénique, font le désespoir des praticiens et des malades par leur interminable durée. Vous avez vu, par la pratique de M. Lannelongue et de M. Trélat, que la décortication ou la rugination de la poche purulente suivie de la suture des surfaces cruentées offrait le moyen de guérir un abcès froid en peu de jours. M. Marc Sée a cherché à réaliser un progrès analogue pour les ulcères virulents. En détruisant exactement toute la surface de l'ulcère par le raclage et la cautérisation au thermocautère, il transforme cette plaie fongueuse, indurée, envahissante en une plaie louable, rouge, bourgeonnante et qui marche rapidement vers la cicatrisation.

La puissance de cicatrisation des bourgeons charnus de bonne nature vous rappellera naturellement le parti que M. Verneuil en a tiré pour la réunion des plaies suppurantes, qu'il appelle la *réunion immédiate secondaire*. Cette méthode a donné à notre éminent collègue des résultats remarquables dans l'oblitération des fistules vésico-vaginales. Elle est susceptible d'un grand nombre d'applications aussi heureuses.

Dans le domaine de la thérapeutique des maladies virulentes, je signalerai les essais de M. Terrillon sur le traitement de la syphilis par des injections sous-cutanées de sublimé dissout dans une préparation de peptone, et la guérison d'une pustule maligne par M. Chipault, d'Orléans, à l'aide d'injections sous la peau d'une solution au 4/1000 de teinture d'iode, d'après le procédé de Davaine.

Les *fractures* et les *luxations* ont fait naître d'importants travaux. M. Duplay a appelé l'attention sur certaines fractures de la tête du péroné, produites par arrachement pendant une flexion violente du genou en dedans, et a signalé un accident qui aggrave

singulièrement le pronostic de cette fracture, c'est la déchirure du nerf musculo-cutané et la paralysie persistante qui en résulte. MM. Maurice Perrin, Berger et Terrier ont rencontré des faits analogues. Dans le cas de M. Berger et dans celui de M. Terrier, la fracture de l'extrémité supérieure du péroné avait été produite par un choc direct. Au lieu d'une paralysie, M. Terrier vit se développer chez son malade une véritable névrite du nerf musculo-cutané avec contracture des muscles de la jambe, hyperesthésie et troubles trophiques. Enfin, M. Verneuil, dans une fracture de jambe, portant sur l'extrémité supérieure du péroné et sur le tibia immédiatement au-dessous de sa tubérosité, a aussi constaté des paralysies et des altérations de la nutrition.

M. Desprès vous a entretenu d'une fracture double de la mâchoire inférieure et des difficultés de la consolidation chez un homme privé de dents.

M. Berger vous a montré un jeune garçon de 13 ans qui, après une fracture du frontal à droite avec issue du cerveau, portait une cicatrice à laquelle se transmettaient les mouvements de l'encéphale. A l'exception d'un peu de paresse intellectuelle, la parole et les fonctions cérébrales n'étaient pas entravées.

M. Dubrueil vous a adressé plusieurs observations, à l'aide desquelles il se propose de prouver que l'on peut abréger la durée du traitement des fractures des membres. Mais M. Desprès a fait remarquer avec raison que si l'on peut, de très bonne heure, supprimer les appareils dans les fractures de l'avant-bras et faire lever hâtivement les malades qui ont une fracture de la jambe, on ne peut pas considérer ces malades comme réellement guéris. La guérison n'a lieu que lorsque les blessés peuvent se servir de leur membre devenu solide; or, il n'y a aucun moyen capable d'abréger le temps nécessaire au travail physiologique de la consolidation des fractures.

La valeur comparative de l'appareil plâtré, de l'appareil de Scultet et de l'appareil de Dupuytren dans les fractures de l'extrémité inférieure de la jambe avec déplacement du pied a occupé quelques instants la Société. MM. Le Fort, Labbé et Desprès sont des partisans exclusifs de l'appareil plâtré. Mais M. Desprès ayant avancé qu'il avait toujours réduit le déplacement, et qu'on pouvait toujours le réduire en employant le chloroforme, MM. Farabeuf, Labbé et Marc Sée citèrent des faits où la fracture s'était montrée absolument irréductible malgré tous leurs efforts. Moi-même, quittant la plume du secrétaire, j'ai apporté la preuve de cette irréductibilité sous la forme d'une pièce anatomique qui représentait une fracture du péroné avec déplacement du pied en dehors. Or, pendant la vie, toutes mes tentatives de réduction, faites pendant

le sommeil chloroformique, avaient échoué, et l'appareil de Dupuytren, appliqué dans la pensée d'amener une réduction progressive, n'avait pas mieux réussi. Cependant M. Nicaise, dans un cas analogue, avait obtenu une réduction graduelle et lente à l'aide de l'appareil Scultet, renouvelé tous les jours, et M. Marjolin, faisant appel aux souvenirs de sa longue pratique, revendiqua pour l'appareil de Dupuytren des succès incontestables, dont il avait été témoin. Aussi, M. Trélat, résumant le débat, n'eut-il pas de peine à démontrer que l'appareil plâtré a des avantages supérieurs dans les cas de fracture bien réduite ; mais que, si on n'a pas pu réduire, mieux vaut encore recourir aux appareils facilement renouvelables de Scultet ou de Dupuytren, que d'appliquer un appareil plâtré sur une fracture avec déformation.

Le redressement de la jambe vicieusement consolidée a fait le sujet de deux communications intéressantes : M. Duplay, après avoir cherché inutilement à rompre le cal, fut obligé de recourir à la résection cunéiforme du tibia, et obtint un beau succès. M. Le Dentu, ayant affaire à un cal moins solide, atteignit le but en rompant le cal au moyen de l'appareil de M. Collin pour le genu valgum; mais il avait dû faire subir à cet appareil quelques modifications importantes. Prenant alors la parole sur ces faits, M. Verneuil a été amené à conclure que les progrès accomplis dans l'ostéoclasie rendent de plus en plus rares les indications de l'ostéotomie, mais que cette dernière opération reste pourtant la seule ressource dans certains cas.

Enfin, ne quittons pas ce chapitre, sans mentionner la belle opération de M. Delens, qui dégagea le nerf radial enclavé dans un cal de l'humérus, et rendit aux muscles, qu'anime ce nerf, les fonctions qu'ils avaient perdues.

Sous le nom de *luxation congénitale du genou*, M. Guéniot vous a fait connaître un déplacement du tibia, chez le nouveau-né, dans lequel la face antérieure de la jambe vient toucher la face antérieure de la cuisse. Ce déplacement, d'après la judicieuse remarque de MM. Lannelongue et Marc Sée, est un renversement de la jambe en avant, plutôt qu'une luxation véritable. Il se produit d'une manière lente, pendant le cours de la vie intra-utérine, sous l'influence de la pression musculaire de l'utérus. Il se réduit facilement et se maintient réduit par des moyens très simples. Son pronostic n'est donc pas grave, et le retour de la forme, comme celui des fonctions, ne se fait pas attendre au delà de quelques semaines. Comme si les faits rares s'appelaient l'un l'autre, à quelque temps de là, M. E. Périer adressa à la Société un nouveau fait de renversement de la jambe sur la cuisse. M. Guéniot fut naturellement chargé d'en rendre compte.

Vous devez à M. Lannelongue un fait bien constaté de *luxation congénitale de la rotule*, et à M. Le Dentu une observation de *luxation simultanée des deux genoux*. A droite le déplacement avait été considérable et les nerfs sciatiques poplités avaient été lésés. Des douleurs névralgiques, une paralysie incomplète, des eschares au pied et au mollet, l'atrophie des muscles, furent les conséquences de ces désordres.

La présentation, par M. Desprès, d'un malade, chez lequel notre collègue avait traité une fracture intercondylienne du coude avec luxation en arrière par l'écharpe simple et qui, au 45e jour, jouissait de mouvements étendus, fut l'étincelle qui ralluma la discussion sur la *mobilisation et l'immobilisation des articulations malades*. Durant le cours de l'année précédente, M. Verneuil avait soulevé cette haute question de thérapeutique, et avait condamné la mobilisation des articulations malades dans le but d'éviter l'ankylose. Convaincu que l'immobilisation prolongée ne peut par elle-même déterminer l'ankylose, et que celle-ci est le résultat des désordres amenés par l'inflammation, il combattit les idées de M. Desprès sur le traitement des fractures du coude sans appareil inamovible. Il s'efforça de démontrer que le danger, qui menace ces fractures, est l'inflammation de l'article, et que l'immobilité étant le meilleur antiphlogistique à lui opposer, il faut immobiliser le coude et l'immobiliser longtemps; puis, lorsque la consolidation est faite et que l'inflammation n'est plus à craindre, les mouvements fonctionnels reviennent d'eux-mêmes sous l'influence de la mobilisation naturelle ou physiologique. MM. Marc Sée, Lannelongue et Marjolin insistèrent pour montrer la nécessité de réduire les fractures du coude et de les maintenir réduites par un appareil, qui peut varier dans sa confusion, mais qui assure toujours le principe de l'immobilité. Sans doute, la gêne des mouvements ne sera pas évitée dans tous les cas, car si l'on peut se mettre à l'abri des raideurs qui dépendent de l'arthrite, on ne peut empêcher, surtout chez les enfants, l'exubérance du cal qui, d'après la juste remarque de M. Lannelongue, déforme les surfaces articulaires, et, plus tard, altérera ou empêchera leurs fontions.

Bientôt les répliques de M. Desprès élargissent la discussion. Il ne s'agit plus seulement des fractures du coude, mais de toutes les fractures articulaires ou près des articulations. L'immobilisation est de nouveau battue en brèche. M. Desprès ne place pas d'appareil, s'il ne peut agir directement sur les fragments. M. Lucas-Championnière traite les fractures articulaires sans immobilisation, toutes les fois qu'il le peut, et obtient ainsi un résultat meilleur. M. Trélat n'immobilise que le temps nécessaire à la formation du cal provisoire. M. Le Fort, touchant cette question dans un excel-

lent discours en réponse à M. Verneuil, dit qu'il faut se préoccuper de mobiliser les articulations voisines, dès que l'on sait que la consolidation est en partie effectuée. Enfin, tous conviennent qu'on ne possède pas un assez grand nombre de faits bien observés pour trancher définitivement le différend. Chacun garde ses positions et la discussion reste ouverte.

Les *maladies organiques des os et des articulations* ont fourni à vos séances un contingent fort respectable de communications et de présentations.

M. Delens trépane l'extrémité supérieure du tibia pour une ostéite condensante à forme névralgique et guérit son malade. MM. Périer, Lucas-Championnière, Cruveilhier et Duplay approuvent cette pratique non seulement dans les abcès enkystés des os, mais aussi dans l'ostéite douloureuse, et citent plusieurs succès. MM. Desprès et Verneuil indiquent les circonstances où il faut ajouter à la trépanation la perforation de l'os et l'établissement d'un drain.

M. Le Fort vous apporte le fait d'une coxalgie suraiguë, d'origine osseuse, qui a amené la mort en quatre jours avec des lésions septicémiques du péricarde et du cœur. M. Lannelongue ampute la cuisse chez deux enfants pour une ostéomyélite aiguë du tibia. Il sauve ses deux malades contre toute attente, en supprimant le foyer septicémique qui infectait l'économie. Dans un troisième cas d'ostéomyélite du fémur, il désarticule la hanche, mais le malade succombe. L'intervention avait été trop tardive.

Vous devez encore à M. Lannelongue une autre désarticulation de la cuisse pour un ostéosarcome du fémur. Son opéré guérit. Il est juste de rapprocher de ce fait une troisième désarticulation de la cuisse, exécutée par M. Gross, pour un sarcome du muscle triceps. Ce fut un succès opératoire, mais le néoplasme se reproduisit avant la cicatrisation des lambeaux.

Dans un rapport très étudié, à propos de l'extraction d'un corps étranger du genou par M. Houzel, M. Nepveu a réuni toutes les opérations d'arthrotomie pour arthrophytes qui ont été pratiquées dans ces derniers temps. Parmi ces faits figure une intéressante observation tirée du service de M. Verneuil. Comme conclusion, M. Nepveu arrive à établir que la taille articulaire qui, avant 1867, donnait 19 0/0 de mort, en donne moins de 3 0/0 depuis qu'on emploie la méthode antiseptique.

Vous avez pu constater, sur des malades qui vous ont été présentés, le résultat heureux de plusieurs opérations. C'est d'abord trois résections du coude, l'une par votre secrétaire, les deux autres par MM. Berger et Marc Sée ; c'est ensuite une résection du tibia

et du péroné, par M. Le Dentu, pour une fracture du péroné compliquée de luxation du pied en dehors ; une amputation partielle de la main par M. Marc Sée; une résection sous-périostée de 14 centimètres de l'extrémité inférieure du tibia, par M. Pamard, chez un homme âgé de 41 ans, qui était affecté d'une ostéite suppurée : la portion enlevée du tibia s'est reproduite.

Enfin, en terminant cette revue des affections des systèmes osseux et articulaire, n'oublions pas de mentionner le rapport de M. Farabeuf sur deux mémoires de M. Larger, relatifs l'un aux *causes de la déformation du moignon à la suite des amputations du pied,* l'autre à des *recherches anatomiques et statistiques sur ces mêmes amputations,* et le travail de M. Poinsot sur la *résection du tarse* ou *tarsotomie dans le pied bot varus ancien* et incurable par toute autre méthode.

Les *hémorragies,* les *ligatures d'artères,* les *anévrismes* ont occupé plusieurs de vos séances.

M. Fleury, de Clermont, a appelé votre attention sur les blessures artérielles de la main et du pied. Lier d'emblée l'humérale ou la crurale est pour lui la règle invariable, lorsqu'on n'a pas pu se rendre maître de l'écoulement du sang par les hémostatiques ordinaires. Sans contester les succès que notre confrère a pu obtenir par cette méthode, M. Desprès a bien fait ressortir ce qu'elle avait de trop radical. La ligature des artères dans la plaie ou le plus près possible de la plaie est, dans tous les cas, une pratique préférable.

Dans le but de combattre une hémorragie par coup de feu dans l'oreille droite, M. Demons a été forcé de faire, à trois jours d'intervalle, la ligature des deux artères carotides primitives. L'opéré n'eut aucun trouble de la parole, de la sensibilité ni de la motilité; mais il devint très faible, ne pouvant avaler et respirer qu'avec peine, et il s'éteignit doucement quinze heures après l'opération. La ligature double de la carotide pour hémorragie a toujours été suivie de mort, mais on l'a vue réussir lorsqu'elle est pratiquée pour une tumeur vasculaire du cou et de la tête. M. Cruveilhier vous a rappelé que, dans le premier cas, la mort tient à la perturbation brusque qui survient dans la circulation encéphalique, tandis que, dans le second, la circulation collatérale ayant eu le temps de s'établir, la vie n'est pas suspendue. Même lorsqu'une seule des carotides est liée pour une hémorragie, tantôt des accidents se produisent, comme dans les trois faits de M. Desprès, tantôt ces accidents manquent, comme dans l'observation de M. Cruveilhier. Or, d'après M. Le Fort, l'absence des accidents cérébraux est un fâcheux symptôme, parce qu'il indique que la circulation cérébrale

n'est pas interrompue et, par suite, que l'hémorragie n'est pas arrêtée définitivement.

Rapprochons de ces faits le malade que vous a présenté M. Delens, malade guéri d'un anévrisme de l'origine de la carotide par la ligature de cette artère entre la poche et les capillaires. Chez ce malade, aucun phénomène morbide n'avait suivi la ligature.

Une discussion sur le meilleur procédé de *ligature de l'artère axillaire au-dessous de la clavicule* a été soulevée par M. Farabeuf. En se plaçant peut-être un peu trop exclusivement au point de vue de l'anatomie, M. Farabeuf redoute les difficultés qui peuvent naître de la présence des collatérales axillaires et de la crosse de la veine céphalique. Aussi conseille-t-il de se rapprocher le plus possible de la clavicule, de faire l'incision parallèlement à cet os, d'ouvrir la gaîne du muscle sous-clavier et de lier l'artère tout à fait au-dessous de la clavicule. Vous avez adopté ce procédé, sauf quelques modifications. MM. Chauvel et Tillaux blâment l'incision de la gaîne du sous-clavier et professent de faire la ligature au-dessous de ce muscle. M. Tillaux considère que le point de repère principal est le bord supérieur du petit pectoral, et fait une incision un peu oblique à partir du sommet de l'apophyse coracoïde. S'il rencontre la crosse de la veine céphalique, il s'en sert comme d'un guide pour arriver sur l'artère et surtout pour éviter de blesser la veine axillaire. Quant à la crainte de faire la ligature trop près des collatérales, MM. Verneuil et Sée font voir que cette crainte est quelque peu chimérique, depuis que les chirurgiens emploient la méthode antiseptique qui évite la suppuration des plaies et provoque la réunion immédiate.

M. Poinsot vous a communiqué une observation d'anévrisme de l'artère fémorale qui, après avoir été traité sans succès par la bande d'Esmarch, suivant la méthode de Reid, fut guéri par la ligature. Malgré cet échec, M. Poinsot est d'avis que la compression par la bande d'Esmarch est un moyen innocent et facilement accepté par les malades. Mais M. Verneuil met en garde contre les dangers possibles de cette méthode en citant deux cas suivis de sphacèle des extrémités et de mort ; et M. Sée rappelle que la compression ne doit pas durer plus d'une demi-heure de suite.

Enfin le bilan des maladies vasculaires se complète par deux observations d'anévrisme artérioso-veineux, l'un de l'artère sous-clavière, l'autre du pli du coude, le premier dû à M. Posada Arango, le second à M. José Pereira Guimaraês.

Les murs de cette enceinte retentissent encore de la brillante discussion sur le *traitement de l'épithélioma lingual.* Vous vous souvenez de la condamnation sévère portée par M. Verneuil contre

l'usage qui consiste à traiter cette affection par l'iodure de potassium, le mercure et les cautérisations superficielles. Aussi, lorsque notre éminent collègue eut été amené à conclure qu'il fallait renoncer à ces traitements illusoires et nuisibles pour recourir d'emblée à l'opération de tout cancroïde lingual bien reconnu, vous l'avez unanimement approuvé, car il exprimait une opinion qui est dans l'esprit de tous les membres de cette compagnie.

Mais si vous vous accordez tous sur l'indication d'enlever un cancroïde au début, bien circonscrit et sans complication, les divergences commencent lorsqu'il s'agit d'attaquer un cancroïde qui s'accompagne de dégénérescence ganglionnaire et qui envahit le plancher de la bouche. Dans ces circonstances, MM. Trélat, Le Fort, Guyon, Desprès, Maurice Perrin préfèrent s'abstenir. Au contraire, MM. Verneuil, Labbé, Th. Anger, Terrillon pensent que l'on peut encore rendre de grands services aux malades, mais à la condition d'agir par la région sus-hyoïdienne et d'enlever très largement tout le mal et tous les ganglions suspects. Grâce à ces vastes opérations, vous avez obtenu plusieurs succès. Parmi eux, je citerai la belle opération de M. Cruveilher qui, ayant affaire à un épithélioma de la langue et du plancher de la bouche, sectionna le maxillaire inférieur sur la ligne médiane pour se donner de l'espace, et enleva toute la langue et toutes les parties molles de la région sus-hyoïdienne à l'exception de la peau. Le malade guéri vous a été présenté plus de 14 mois après l'opération.

Quant aux moyens d'exérèse, vous les choisissez parmi ceux qui mettent le mieux à l'abri des hémorragies. M. Labbé fait la ligature préalable des deux linguales et sectionne la langue avec de forts ciseaux. M. Verneuil se sert volontiers du thermocautère. L'anse galvanique a été quelquefois mise à contribution. Mais vous convenez à peu près tous que le meilleur instrument pour les ablations de la langue est l'écraseur linéaire de Chassaignac. C'est lui qui prévient le mieux l'écoulement sanguin, à la condition de le faire agir avec une extrême lenteur. Le seul inconvénient de cet instrument est la difficulté que l'on éprouve souvent pour passer la chaîne dans les points convenables. M. Le Dentu a surmonté ces difficultés à l'aide d'une aiguille conductrice spéciale.

Avec son esprit si profondément critique, M. Desprès est venu contester que la guérison soit réelle après l'ablation, précoce ou tardive, d'un cancer de la langue. Le mal, dit-il, revient toujours dans le délai de deux ou trois années, et si la récidive manque, c'est qu'on n'avait pas affaire à un cancer, mais à une tumeur d'une autre nature. Ce pronostic est manifestement trop sombre. Des faits de guérison, qui se maintenaient depuis quatre, cinq et

même huit années, ont été apportés par MM. Delens, Verneuil, Le Dentu, Trélat, et souvent le microscope a montré qu'il n'y avait pas eu erreur de diagnostic. On a donc le droit d'appeler guérison la longue survie que l'opération procure souvent aux malades qui sont affectés d'un cancroïde de la langue.

La *rétention de la salive parodienne* à la suite d'une oblitération du canal de Sténon, soit par un calcul, soit par une cicatrice, était connue, mais, avant le mémoire de M. Terrier, on ne savait pas que cet accident pût être la conséquence d'une inflammation de la muqueuse, où ce canal vient s'ouvrir. Dans le cas de M. Terrier, il s'agissait d'une aphthe développée sur l'orifice du canal de Sténon. Dans un autre cas, cité par M. Desprès, il y avait aussi une inflammation probablement de nature aphtheuse. M. Verneuil fit remarquer que, dans ces circonstances, le spasme du canal devait avoir une grande part pour amener la rétention. Le fait, envoyé par M. Demons, d'une oblitération congénitale du canal de Warthon produisant la grenouillette chez un nouveau-né, rentre dans le même cadre.

Avant de quitter la région buccale, mentionnons le perfectionnement apporté par M. Le Fort à la restauration de la sous-cloison dans le bec-de-lièvre compliqué, et le procédé mis en usage par M. Trélat pour rapprocher plus efficacement les ailes du nez dans cette même opération. Mentionnons encore les rapports de M. Magitot sur une observation de *kyste suppuré du maxillaire supérieur*, due à M. Redier, et sur un mémoire du Dr Aguilhon relatif à l'ostéo-périostite-alvéolaire, qu'il appelle à tort la *gingivite expulsive*. Ce mémoire a mérité l'honneur d'être publié dans vos Bulletins.

Un mémoire de M. Ch. Abbadie sur la *ténotomie partielle des muscles de l'œil dans le but de combattre le développement de la myopie progressive* a provoqué de la part de M. Giraud-Teulon un de ces savants rapports auxquels il vous a habitués. Après avoir réfuté victorieusement les idées admises par l'auteur sur la compression du nerf optique par le muscle droit externe dans les mouvements exagérés de convergence des yeux, M. Giraud-Teulon a montré que cette doctrine est en contradiction avec la cause réelle de la myopie progressive, laquelle a pour point de départ une insuffisance des muscles droits internes. Cela étant bien établi, M. Giraud-Teulon a ensuite loué M. Abbadie d'avoir voulu remédier à la myopie progressive en restaurant une opération moins souvent proposée qu'il ne convient, opération qui consiste à affaiblir le muscle droit externe par la section des quatre cinquièmes de son insertion tendineuse à la sclérotique.

Vous avez entendu une observation de M. Chauvel, qui tend à

établir un rapport manifeste entre la *névrite des nerfs optiques* et l'inflammation aiguë de la moelle épinière ; vous avez vu une belle restauration de la paupière inférieure par la méthode italienne exécutée par M. Berger ; vous avez examiné avec intérêt, sur un petit malade présenté par M. Guéniot, deux tumeurs symétriques occupant les cornées, tumeurs que j'ai attribuées à une aberration dans la formation de l'œil. Telles sont les affections oculaires qui vous ont été soumises.

Les affections de l'ouïe ne comprennent qu'une discussion sur l'*extraction des corps étrangers du conduit auditif*, à propos d'un travail de M. Roustan. M. Desprès, qui fut le rapporteur, n'eut pas de peine à établir que le meilleur et le premier moyen à employer consiste dans l'injection d'eau tiède, car vous convenez tous de la supériorité de ce procédé. Mais MM. de Saint-Germain, Terrier et Verneuil montrèrent qu'il y a des cas, où l'injection ne saurait suffire, et où on est obligé de recourir à des instruments tels que pinces, crochets, curettes articulées, etc.

Vous avez ajouté à l'histoire des *corps étrangers du tube digestif* des faits aussi curieux qu'instructifs. C'est d'abord M. Lannelongue qui met sous vos yeux dix-huit corps étrangers retirés de l'œsophage chez des enfants, et qui esquisse leur histoire pathologique. C'est ensuite M. Bernard et M. Roustan, de Cannes, qui envoient deux observations de corps étranger du rectum, la première relative à une tige de bois, l'autre à une bougie stéarique longue de 25 centimètres. Dans ces deux cas, les corps étrangers purent être extraits avec des pinces par les voies naturelles. L'extraction fut moins simple dans le fait devenu célèbre que M. Verneuil vous a communiqué. Vous avez encore présente à votre souvenir l'opération compliquée qu'il a dû entreprendre : laparotomie pour déloger l'énorme morceau de bois, qui avait remonté au niveau du détroit supérieur, et pour le repousser de haut en bas ; rectotomie linéaire pour faciliter l'introduction des instruments, qui devaient servir à le retirer par les voies naturelles. L'opéré a guéri sans le moindre accident.

Vos Bulletins contiennent cette année des renseignements précieux sur le traitement des *hernies étranglées* et des *occlusions intestinales*.

Les observations de M. Cabadé et de M. Guillaume ont fourni à M. Terrier l'occasion de condamner la temporisation quand on est appelé à intervenir pour une hernie étranglée, et à M. Desprès celle de rappeler les signes fondamentaux qui caractérisent l'é-

tranglement. Cependant M. Berger fit bien voir que ces signes sont quelquefois trompeurs, et, en particulier, que l'absence d'émission gazeuse peut se rencontrer dans la péritonite sans étranglement. Dans l'observation de M. Guillaume, l'intestin perforé au niveau du point étranglé fut avivé, suturé et réduit dans l'abdomen. Cette conduite hardie reçut l'approbation de MM. Trélat, Terrier et Desprès. M. Verneuil ne l'adopte que lorsqu'il s'agit d'une plaie intestinale produite accidentellement et présentant des bords nets; mais lorsque la perforation est le résultat d'un étranglement, lorsqu'on ne peut pas bien reconnaître quelles sont les limites de l'altération des tuniques, il trouve plus sage de laisser l'intestin au fond du sac sans le suturer à la peau.

Dans un mémoire magistral, M. Bourguet, d'Aix, a soumis à votre jugement si compétent la conduite à tenir dans l'étranglement des hernies compliquées d'adhérences anciennes et d'irréductibilité. Il fait remarquer que l'association de l'étranglement et de la péritonite herniaire, jointe aux anciennes adhérences des viscères entre eux et avec le sac, n'a pas seulement pour conséquence d'entraver et de compliquer le diagnostic, elle place encore le chirurgien dans une situation embarrassante relativement au meilleur mode d'intervention. Pour lui, l'intervention doit être la règle toutes les fois que l'on constate une prédominance marquée des signes de l'étranglement sur ceux de l'inflammation. Avec M. Bourguet, M. Le Dentu pense que l'on peut d'abord essayer un taxis modéré. Il se fonde sur ce fait que, dans une hernie irréductible étranglée, c'est souvent une nouvelle anse qui sort et s'étrangle; or, cette hernie surajoutée peut être réduite par le taxis. Mais il n'insiste pas sur cette manœuvre et, si elle échoue, il procède immédiatement à la kélotomie. MM. Verneuil et Terrier considèrent, au contraire, que dans ces cas tout essai de taxis est dangereux, et conseillent l'opération d'emblée. Une fois le sac ouvert, M. Verneuil débride et laisse l'intestin en place, sans essayer de détruire les adhérences. M. Terrier va plus loin : il pense qu'il vaut mieux libérer l'intestin, puis le réduire.

Un fait très complet, dû à M. Nicaise, de rétrécissement de l'intestin grêle, dans lequel l'administration intempestive d'un purgatif produisit une oblitération et la mort, a été le point de départ de la discussion sur le *traitement des occlusions intestinales*. L'établissement d'un anus contre nature n'est, dans ce cas, qu'une opération palliative. M. Marc Sée posa la question de savoir s'il n'y avait pas lieu d'agir plus radicalement, de faire la laparotomie, de détruire l'agent constricteur, et si, l'on rencontrait un rétrécissement ou une tumeur cancéreuse de l'intestin, de réséquer la partie malade et de suturer ensuite les deux bouts de l'intestin. En 1843,

Reybard avait, le premier, exécuté une opération semblable, et son audacieuse tentative avait été suivie de succès. Pourquoi ne trouverait-elle pas des imitateurs? On peut beaucoup oser dans ces cas désespérés. Déjà, une opération heureuse de laparotomie pour une occlusion intestinale par bride épiploïque vous avait été communiquée, au commencement de l'année, par M. J. Bœckel. D'autres faits de laparotomie ont été apportés à la discussion, trois par M. Berger, deux par M. Trélat. Les opérés n'ont pas survécu; et M. Trélat, cherchant la cause de ces revers, montra qu'elle tient habituellement à une intervention trop tardive, alors que les malades sont déjà en proie à la péritonite. « Tout individu, dit-il, qui, sans hernie extérieure, offre des symptômes d'étranglement interne, doit être opéré sur le champ par laparotomie, que j'appellerai extemporané, comme l'on opère sur le champ un malade qui porte une hernie étranglée. » M. Trélat s'efforça, en outre, de spécifier quelles sont les circonstances tirées du diagnostic probable du siège et de la nature de l'obstacle, de l'état du pouls et de la température, qui doivent indiquer ou contre-indiquer l'opération. Parmi ces circonstances, le jeune âge est sans contredit une des plus favorables. C'est ainsi que s'explique le succès de M. Blum dans un cas de hernie inguino-interstitielle étranglée chez un garçon de 15 ans. Notre confrère fit la laparotomie, dégagea l'intestin, et bien qu'il y eut un commencement de péritonite, bien que la méthode de Lister n'ait pas été employée, le malade guérit. M. Gillette, dans son rapport, a bien mis en évidence tous ces points. Beaucoup d'entre vous sont inscrits pour prendre la parole sur la laparotomie, et cette discussion est loin d'être close.

Poursuivant le cours de ses études sur la restauration des malformations de l'urèthre, M. Duplay est venu vous exposer un procédé opératoire nouveau pour la *guérison de l'épispadias* et vous a montré ses merveilleux résultats sur deux épispades opérés. Dans le même ordre d'idées, M. Th. Anger vous a fait connaître l'opération qu'il avait conçue pour recouvrir la muqueuse vésicale dans une extrophie.

La substitution du thermocautère au bistouri dans l'opération de l'uréthrotomie externe simplifie tellement l'opération, que M. Verneuil a voulu vulgariser cette pratique en apportant une note à votre tribune.

Quelle est la meilleure manière de lier le cordon après la castration ? Telle est la question que vous vous êtes posée après la lecture du rapport de M. Terrillon sur le mémoire de M. Monod, relatif à la *castration dans l'ectopie inguinale du testicule*. La ligature isolée des éléments du cordon a les préférences de M. Desprès, parce

qu'elle expose moins aux tétanos, et de MM. Marjolin et Panas, parce qu'elle met mieux à l'abri des hémorragies consécutives. Mais M. Terrier répond que les tétanos peuvent se produire aussi bien après la ligature isolée qu'après la ligature en masse. MM. Guyon, Nicaise, ont toujours fait la ligature en masse sans avoir des hémorragies consécutives, et M. Lucas-Championnière, après avoir lié tout le cordon avec un fil de catgut et avoir suturé la peau par dessus, a obtenu une réunion immédiate.

Le rapport de M. Périer sur une *taille rectale* faite par M. Simonin, de Nancy, pour extraire un calcul enchâtonné, le rapport de M. Nepveu sur une observation fort rare de *kyste dermoïde du testicule*, par M. Pilate, et une observation de *tumeur congénitale du scrotum*, par M. Lannelongue, terminent la liste des travaux sur les organes génito-urinaires de l'homme.

Ce même ordre d'affections, chez la femme, n'a pas présenté une moindre importance. M. Terrillon signale que, vers le 3e ou le 4e mois de la grossesse, on rencontre quelquefois une *cystite*, légère dans ses manifestations, qui ne dépend ni d'une uréthrite, ni d'une rétroversion utérine, et dont la cause unique est l'état de gravidité. M. Desprès nie que la grossesse seule puisse jamais produire une cystite. Mais M. Cauvy, de Béziers, adresse une nouvelle observation indiscutable de cystite de la grossesse, et MM. Guéniot, Le Dentu et Tarnier, fouillant dans leurs souvenirs, en citent des exemples. Selon M. Guéniot, le mot irritation du col de la vessie exprimerait peut-être plus exactement l'état des choses. Indépendamment de ces cystites passagères des femmes enceintes, M. Guyon appelle l'attention sur une espèce d'inflammation vésicale, qui a pour cause l'accouchement et surtout l'accouchement laborieux. cystites post-puerpuérales, qui n'ont rien de commun avec les premières et qui se caractérisent par leur intensité et leur interminable durée.

A propos d'un fait rare de *fistule urétéro-vaginale*, qu'il fut impossible de reconnaître pendant la vie, M. Duplay a montré les difficultés qui entourent quelquefois le diagnostic de cette affection.

Quel est le meilleur mode opératoire qu'il convient d'adopter pour l'*excision du col utérin*, d'une part, et pour l'*amputation de l'utérus inversé*, d'autre part? Questions qui se ressemblent et que vous avez largement discutées. Dans l'un comme dans l'autre cas, vous proscrivez l'instrument tranchant et vous n'accordez votre confiance qu'aux moyens qui mettent le mieux à l'abri des hémorragies.

En rendant compte d'une ablation du col pratiquée par M. Eustache, de Lille, M. Guéniot fait voir combien le thermocautère est difficile à manier dans la cavité vaginale, à moins qu'on ne

puisse abaisser l'utérus vers la vulve, comme M. Faucon le conseille. MM. Desprès et Trélat n'ont pas de peine à démontrer que l'instrument, qui donne les meilleurs résultats, est l'anse galvanique. M. Marc Sée redoute les atrésies du col après l'emploi des instruments cautérisants. Mais l'expérience a prouvé, d'après M. Guéniot, que les rétrécissements et surtout les oblitérations du col sont excessivement rares, quel que soit le procédé d'exérèse.

Pour l'amputation de l'utérus inversé, le choix du procédé est encore plus important en raison de la gravité de l'opération. L'écraseur linéaire a donné un succès entre les mains de M. Delens. Mais cet instrument expose à ouvrir le cul-de-sac péritonéal que l'utérus entraîne avec lui, avant que des adhérences protectrices ne se soient établies. Il est beaucoup plus sûr de faire usage d'instruments ligateurs à action lente. M. Poinsot, après avoir tracé un sillon avec le thermocautère dans le point qu'il voulait sectionner, plaça un tube de caoutchouc fortement serré ; au bout de dix jours l'utérus tomba et la malade guérit. M. Périer imagina de remplacer la ligature avec un fil de caoutchouc par une ligature avec un fil de soie, lequel est soumis à une traction élastique progressivement croissante. Notre collègue appliqua ce procédé deux fois avec succès ; l'utérus se détacha le 14e jour chez l'une des malades, et le 18e chez l'autre. Par une particularité, qui reste encore inexpliquée, dans ces deux cas, le tissu utérin s'est mortifié et s'est détaché à quelques millimètres au-dessus du point lié. A l'occasion de ces faits, M. Desprès fit connaître une observation fort remarquable d'inversion totale de l'utérus chez une femme vierge. L'utérus était volumineux et enflammé. Notre collègue ne se décida à opérer que sur les instances pressantes de la malade. Il appliqua un clamp serré avec des liens de caoutchouc. La septicémie emporta l'opérée. Faire l'ablation totale de l'utérus ou amputer seulement une portion de l'utérus inversé, constituent, d'après M. Desprès, des opérations tellement différentes au point de vue du pronostic, qu'il n'est pas besoin d'invoquer des questions d'instruments ou de procédés pour expliquer les succès et les revers.

Il ne me serait pas possible, sans allonger encore ce compte-rendu déjà trop long, de vous rappeler toutes les *tumeurs* de natures si diverses qui vous ont été présentées. Je citerai seulement un kyste huileux de la queue du sourcil par M. Demons ; un autre kyste huileux de l'orbite par M. Berger ; un lipome de la main par MM. Viardin et Houel ; une tumeur kystique de la parotide par M. Notta ; un polype naso-pharyngien par M. Cruveilhier ; une hypertrophie unilatérale partielle du membre supérieur par M. Ni-

caise ; une macrodactylie éléphantiasique par M. Lannelongue ; plusieurs tumeurs du corps thyroïde, l'une par M. Vedrènes, les autres par MM. Terrillon et Monod, qui en avaient pratiqué l'ablation, opération périlleuse, jugée naguère comme impraticable.

Enfin, je terminerai par l'énumération des *instruments* nouveaux ou perfectionnés, qui ont été soumis à votre appréciation : une pince à dents de scie par M. Lucas-Championnière, un dacryotome caché par M. Giraud-Teulon, un fixateur linguo-maxillaire par M. de Saint-Germain, un instrument analogue pour ouvrir la bouche et la maintenir ouverte par M. Trélat, un hystéromètre curvimètre par M. Terrillon. D'autres instruments ont été présentés par des confrères étrangers à la Société, tels sont : un écraseur linéaire modifié par M. Desprez, une pince à phimosis et une filière pour les sondes des voies lacrymales par M. Maurel, un œil artificiel par M. Parent, un sclérotome par M. Parenteau, une serretelle par M. Parineau.

Tel a été, Messieurs, le vaste champ de vos travaux. Depuis les humbles questions d'appareils à fracture, jusqu'aux opérations les plus délicates et les plus graves, tout ce qui touche à la chirurgie provoque vos études et quelquefois passionne vos débats. Les communications et les mémoires affluent à votre tribune, et on peut dire avec un légitime orgueil que l'autorité de la Société de chirurgie va grandissant.

Mes dernières paroles, Messieurs, en quittant les fonctions de secrétaire annuel, seront des paroles de reconnaissance et de remerciment pour vous tous, qui m'avez aidé dans l'accomplissement de ma tâche.

ÉLOGE

De M. le Dr **Léon-Clément VOILLEMIER**, membre honoraire de la Société de chirurgie, chirurgien de l'Hôtel-Dieu, professeur agrégé à la Faculté de médecine, membre de l'Académie de médecine, commandeur de la Légion d'honneur,

par M. le Dr Horteloup, secrétaire général.

Messieurs, en prenant la parole, pour la première fois, comme secrétaire général dans une de nos séances annuelles, je ne puis éloigner de mon esprit cette pensée d'un de nos plus grands mo-

ralistes : « Les meilleurs livres sont ceux que chaque lecteur croit qu'il aurait pu faire. »

En effet, lorsque, simple auditeur, je venais écouter mes prédécesseurs vous retracer la vie, les travaux d'un collègue, d'un maître regretté, rien ne me semblait plus simple. Un style clair et précis, des appréciations savantes, des anecdotes bien choisies et surtout bien dites, donnaient à leurs notices un charme et une valeur dont le souvenir m'a cruellement fait sentir ma présomption d'avoir accepté l'honneur que vous avez bien voulu me faire en me confiant une tâche semblable.

Pardonnez-moi, Messieurs, ce sentiment de crainte, je ne suis pas le premier à qui vous l'ayez entendu exprimer, mais, pour le surmonter, j'ai compté sur votre bienveillance, dont vous m'avez donné une grande preuve en m'élevant à un poste que je considérerai toujours comme un des grands honneurs de ma carrière.

Je dois, dans cette séance, vous entretenir d'un de nos collègues, sur lequel les appréciations ont été bien différentes; doué de qualités précieuses, qui lui ont permis de s'élever dans les premiers rangs de notre profession, il n'a pas recherché, au milieu de ses pairs, le charme que donne à la vie une affectueuse confraternité. Il avait éveillé bien des susceptibilités, soulevé quelquefois des inimitiés qui l'avaient éloigné de nous, et lorsque, vers la fin de sa vie, on voulait le ramener à ces souvenirs, sa réponse était invariable : « *J'ai oublié tout cela.* » Devons-nous accepter cette parole qui, certainement, n'était pas dite sans amertume? je ne le crois pas ; le temps a passé, emportant les hommes et leurs rancunes, nous pourrons aujourd'hui porter un jugement impartial, qui sera certainement plus vrai.

M. Léon-Clément Voillemier est né le 5 octobre 1809, à Vignory (Haute-Marne), où son père occupait la place de receveur ambulant des droits réunis, position qu'il quitta, peu de temps après la naissance de son fils, pour celle de receveur particulier des contributions indirectes à la Charité-sur-Loire. Ce fut dans cette petite ville que M. Voillemier passa toute son enfance et commença ses premières études classiques sous la direction d'un ecclésiastique.

M. Voillemier père était un homme instruit, imbu d'idées élevées; mais une famille assez nombreuse, deux garçons et une fille, ne lui eût certainement pas permis de donner à ses fils une instruction suffisante pour embrasser des carrières libérales, si leurs aptitudes, vraiment exceptionnelles, ne leur eussent ouvert gratuitement, à Paris, les portes de la pension Mouron-Bellaguet.

Cette pension suivait les cours du collège Bourbon, aujourd'hui lycée Fontanes, où l'on ne recevait que des externes ; mais, con-

trairement à ce que nous voyons de nos jours, il y avait peu d'externes libres, presque tous étaient internes dans des pensions particulières, qui cherchaient une légitime renommée dans les nombreux succès de leurs élèves. Aussi voyait-on souvent ces pensions se disputer les élèves distinguées, et, pour se les attacher définitivement, les prendre comme boursiers.

Un frère aîné de M. Voillemier, de 4 ans plus âgé que lui, avait fait, dans ces conditions, ses études à la pension Mouron-Bellaguet. Véritable modèle de dévouement dans le professorat, auquel il consacra toute son existence, M. Jules Voillemier n'avait pas encore terminé ses classes qu'il donnait déjà des répétitions à des camarades moins avancés ; aussi s'empressa-t-il d'appeler auprès de lui son jeune frère dont il dirigea les études avec une sollicitude toute paternelle.

Au moment où M. Voillemier, ses études terminées, se disposait à retourner à la Charité, éclata la Révolution de Juillet, appelant à la défense de la Charte toute la jeunesse libérale. MM. Voillemier se firent remarquer aux premiers rangs des combattants,et prirent une part active aux trois grandes journées qui envoyaient mourir en exil ce prince que, quinze ans auparavant, Paris accueillait avec tant d'enthousiasme.

Contraste bizarre, ces deux jeunes gens, presque des enfants, qui venaient d'aider à renverser le trône du roi de France, avaient eu un oncle guillotiné pour avoir crié : Vive le Roi !

De retour à la Charité, M. Voillemier entra dans une étude de notaire, mais copier des minutes eut peu d'attrait pour lui ; aussi abandonna-t-il l'étude aux grands regrets de ses parents. Son caractère indépendant, difficile à diriger, les effrayait à un tel point qu'ils firent tout leur possible pour le faire entrer au séminaire, espérant qu'une règle sévère pourrait peut-être le discipliner.

La grâce divine peut toucher tous les cœurs ; mais M. Voillemier refusa obstinément de tenter semblable aventure et, malgré la certitude de ne recevoir aucun secours de sa famille, il revint à Paris avec l'intention d'embrasser une carrière libérale, comptant sur sa solide instruction littéraire pour subvenir aux besoins les plus pressants.

Ses débuts furent pénibles ; il eut de durs moments à traverser, enfin, grâce à la recommandation du proviseur du collége Bourbon, il put donner quelques répétitions, qui lui permirent de sortir de la misère.

Rien n'engageait M. Voillemier à faire de la médecine ; une raison même aurait pu l'en détourner : son frère aîné avait commencé ses études médicales, mais certaines répugnances invincibles l'avaient obligé de les abandonner. De son court passage à l'école, M. Jules

Voillemier avait conservé d'agréables relations avec un groupe d'étudiants qui, presque tous, devinrent des maîtres et parmi lesquels il introduisit son frère.

C'était dans cette réunion d'élite que M. Voillemier passait une grande partie de ses soirées; causeur aimable et spirituel, sachant beaucoup, aimant la discussion qu'il soutenait avec beaucoup de verve, il fut vite accueilli et recherché par ces hommes de talent. Un, entre autres, dont l'avenir paraissait devoir être des plus brillants, affectionnait particulièrement M. Voillemier. Charmé par sa mémoire prodigieuse, par sa rapidité à comprendre et à s'assimiler les sujets les plus difficiles, il l'engageait vivement à étudier la médecine, lui faisant remarquer qu'il n'avait pas à se préoccuper de la question d'argent, car, à titre de récompense nationale, un décret royal de novembre 1831, avait accordé aux étudiants combattants de Juillet, une dispense des droits universitaires. M. Voillemier hésita longtemps, mais un jour, ainsi qu'il se plaisait à le raconter, assistant à des exercices de médecine opératoire, il fut si vivement intéressé qu'il comprit tout l'attrait d'une science qui donne une telle autorité à ceux qui l'exercent; il se décida, cédant ainsi aux conseils de son ami qui devint pour lui le plus utile des maîtres, cet ami était Lenoir.

De terribles souffrances, au milieu desquelles le talent et l'amitié de M. Voillemier ne lui firent pas défaut, obligèrent Lenoir à quitter prématurément son service de l'hôpital Necker ; aussi peu d'entre nous l'ont-ils connu et, cependant, sa mémoire est toujours restée chère à la *Société de Chirurgie*, non pas seulement comme membre fondateur et bienfaiteur de la Société, mais parce qu'il a été un des chirurgiens dont elle peut à plus juste titre s'honorer. « C'était un praticien remarquable par la justesse de son coup « d'œil, par la sûreté de son diagnostic, par la sagacité avec la- « quelle il saisissait les indications et par ce mélangé de har- « diesse et de prudence qui faisait reconnaître en lui la double « influence de ses deux maîtres Blandin et Marjolin.

« Comme opérateur, il ne le cédait à aucun autre. Il maniait « les instruments avec une élégance et une précision admi- « rable, sans précipitation comme sans lenteur, sans trouble comme « sans indifférence, ne cherchant pas à briller, mais seulement « à être utile. »

Ce portrait que peut être quelques-uns d'entre vous, Messieurs, ont déjà reconnu, a été tracé par Broca et permet, dans sa merveilleuse concision, de bien saisir l'influence que Lenoir dut exercer sur son élève.

Inscrit comme étudiant en 1833, M. Voillemier fut nommé le

deuxième externe en 1835 et deux ans après, interne, le troisième sur la liste.

En 1839, il obtint à la Faculté le prix Monthyon avec un mémoire intitulé : *Histoire de la fièvre puerpérale ou fièvre pyogénique*, observée en 1838 à l'hôpital de la Clinique.

Le titre de ce mémoire indique l'idée théorique que le jeune interne cherchait à faire prévaloir : la fièvre puerpérale est une maladie générale dont le caractère anatomique est la présence du pus dans l'économie, le point où on le trouve n'a aucune importance; ces idées sont bien opposées à celles que les recherches contemporaines nous ont fait admettre, mais ce mémoire est intéressant à lire, car on y trouve déjà la netteté et la précision qui se rencontreront dans ses autres publications.

M. Voillemier soutint, en 1842, sa thèse sur les fractures de l'*extrémité inférieure du radius;* ce travail qui contenait des idées entièrement nouvelles sur la transversalité de la fracture, la pénétration des fragments qui peut amener l'éclatement du fragment inférieur, l'engrenement (pénétration réciproque) venait modifier l'anatomie pathologique de cette lésion qu'un de nos plus savants correspondants semblait, dix ans auparavant, avoir établie définitivement. On peut sans crainte d'éxagération, affirmer que cette thèse a fait époque dans l'histoire de cette fracture que le génie de Dupuytren avait fait sortir de l'ombre.

M. Voillemier ne se présenta pas aux concours de l'adjuvat ou du prosectorat et, lorsqu'on le vit se faire inscrire, en 1843, pour le concours de l'agrégation, on ne soupçonnait nullement s'il pouvait être un concurrent redoutable

Dès les premières épreuves, le doute n'existait plus ; parlant avec facilité et élégance, connaissant à fond la littérature classique, sachant admirablement exposer et diviser son sujet, argumentateur serré, il s'imposa de suite et le concours se terminait par la nomination de MM. Gosselin, Voillemier, Giraldès et Marchal de Calvi, les deux premiers nommés à l'unanimité. Il était difficile de trouver un jury plus éclectique, deux chirurgiens et deux.... érudits. C'est dans ce concours que M. Voillemier eut à traiter comme sujet de thèse : de la Claudication. La définition admise de la claudication était l'*action de boiter*, désignation vague et insignifiante; dans le dictionnaire en 30 le sujet était traité en une demi-page, le Dictionnaire en 15 ne donnait même pas le mot, et sauf un travail de M. Sédillot, on peut dire que la question était entièrement à faire.

M. Voillemier s'en tira à son honneur, et, de cette thèse date une définition réellement scientifique de cette infirmité : la *claudication consiste dans l'inégalité des oscillations du corps pendant la marche;* elle eût été complète si, comme l'a parfaitement indiqué,

depuis, un de nos savants collègues, il y eût ajouté quelques mots sur la périodicité invariable des phénomènes.

L'année suivante, un nouveau concours nommait chirurgiens du bureau central: MM. Voillemier et Gosselin.

Ce double succès, remporté avec un tel compétiteur, pouvait permettre à M. Voillemier d'aspirer à la plus haute situation de notre profession ; chargé, pendant trois ans, comme agrégé, d'un cours de clinique chirurgicale, puis de la suppléance à la mort de Blandin et de Marjolin, il avait fait preuve d'un véritable talent de professeur, aussi n'hésitât-il pas à prendre part au célèbre concours de 1851, d'où sortit vainqueur M. Nélaton. Il est très probable, me disait, il y a peu de jours, son ancien compétiteur, l'éminent chirurgien de la Charité, que Voillemier serait arrivé au professorat si le concours n'eût pas été aboli; mais la nomination directe lui enleva toute espérance de parvenir à cette position. Son esprit mordant n'était pas fait pour lui conquérir les amitiés indispensables à ce mode de nomination, et son passage à la direction des hôpitaux, qui aurait pu lui créer des sympathies, ne fut, au contraire, que l'occasion de griefs auxquels des intérêts personnels donnèrent une importance considérable.

Ce furent les événements de 1848 qui amenèrent M. Voillemier à la tête de l'administration des hôpitaux; en relation avec tous les chefs de l'opposition active et militante, ayant leurs grandes entrées au *National*, M. Voillemier et son frère Jules Voillemier étaient désignés pour recueillir leur part dans ce remaniement des places, résultat inévitable de tout bouleversement gouvernemental.

M. Jules Voillemier fut nommé conservateur du musée des médailles à la Monnaie; mais, chose exceptionnelle, et qu'on ne reverra jamais, même sous la République, il adressait, six mois après son installation, un rapport au ministre, proposant de supprimer la place qui n'était, disait-il, qu'une sinécure.

Le rapport ne fut pas pris en considération.

Avec le Dr Dumont, notre confrère Voillemier fut adjoint à M. le Dr Thierry, délégué à la direction des hôpitaux.

Jamais révolution ne fut accueillie avec plus d'enthousiasme par le corps médical que celle de 1848: la loi sur l'exercice de la médecine, proposée en 1847 par le gouvernement, avait justement effrayé les médecins ; aussi ne trouve-t-on, dans tous les journaux de l'époque, que des paroles de joie et d'espérance. Profession, science, tout devait y gagner; l'affection, la concorde devaient remplacer la plus parfaite désunion qui régnait dans notre corporation, si, du moins, nous nous en rapportons à un de nos plus célèbres journalistes. « Dans la clientèle, écrivait-il, chacun cherche à supplanter son voisin; dans la science, celui-ci ne travaille que

pour contredire celui-là; dans le monde, c'est à qui dénigrera son rival. » Pas plus que moi, Messieurs, vous ne prendrez au sérieux cette phrase qui peut-être ferait sourire même celui qui l'a écrite, mais j'ai voulu vous donner la note élevée de l'enthousiasme; les plus modérés se contentaient d'espérer un projet de loi plus libérale, et d'avancer que désormais nous n'avions plus rien à redouter pour l'institution du concours et le droit d'association.

Hélas, tous ces beaux rêves se sont vite envolés, peu de ces espérances ont été réalisées; nous sommes encore régis par la loi de 1803, et, l'an dernier, nous n'avons pas encore pu faire reconnaître d'utilité publique l'Association des médecins de France.

La nomination d'un délégué à la direction des hôpitaux était un événement considérable, qui modifiait de fond en comble un système d'administration contre lequel le corps médical des hôpitaux protestait depuis plusieurs années, et dont la suppression allait peut-être permettre d'obtenir des réformes indispensables.

Le système d'administration qui, en 1848, dirigeait les hôpitaux et hospices de Paris, remontait à 1801. La révolution avait détruit l'organisation des hôpitaux, et ce ne fut pas sans peine que l'on put reconstituer sur une base solide cette administration. Un homme dont le nom est resté célèbre dans l'histoire de la municipalité parisienne, le comte Frochot, vint mettre fin à un état de crise qui avait éprouvé si cruellement l'administration hospitalière de Paris, et, dans un travail remarquable, posa les bases de la nouvelle administration.

M. Frochot regardait comme impossible de confier à un seul homme la direction de tous les services qui devaient ressortir d'une aussi grande administration. « Vouloir réunir, disait-il, toutes ces directions dans les mêmes mains, elles seront toutes négligées. La force et le temps manquent au zèle et au talent. Comment porter sur l'avenir une pensée que le présent envahit tout entière, et quels moments restent pour réfléchir à celui qui est toujours pressé d'agir. »

Il voulait mettre à la tête de l'administration une force centrale qui « fût aussi inaltérable dans ses éléments, que la faiblesse humaine peut le permettre, et qui, dépositaire de la volonté déterminée, la défendît contre toutes les influences »; aussi, proposait-il de former un conseil « inaccessible, disait-il, à l'intrigue comme à l'intérêt, ayant pour garants les lumières, les vertus, la probité, et pour salaire, l'estime, la gloire et le bien qu'il aura fait »; conseil ayant toute la direction, et pouvant faire exécuter ses délibérations par une commission chargée de la direction du mouvement journalier.

Le 27 nivôse an IX (17 janvier 1801), les consuls, acceptant les

propositions du rapport, signaient un arrêté instituant la nouvelle administration des hospices civils de Paris, et le 5 ventôse an IX (24 février 1801), M. Frochot installait ce célèbre conseil général, qui devait, après avoir dirigé, non sans succès, les hôpitaux pendant un demi-siècle, être renversé dans une tourmente révolutionnaire éclatant un 24 février, jour anniversaire de son installation.

En remettant entre les mains du conseil général des hôpitaux, tous les services dépendant de cette administration, M. Frochot lui avait rappelé qu'une de ses premières pensées devait se porter sur l'organisation du corps médico-chirurgical, pour lui donner l'importance et la place digne du rôle considérable qui lui incombait.

Une année ne s'était pas écoulée, que le conseil général publiait un règlement qui organisait de la façon suivante le corps chirurgical :

A la tête de chaque grand hôpital, était placé un chirurgien en chef ayant sous ses ordres des chirurgiens ordinaires, des chirurgiens de seconde classe nommés pour six ans et des internes nommés pour quatre ans; quelques années plus tard on instituait des chirurgiens adjoints.

Le conseil avait rencontré de sérieuses difficultés pour constituer son personnel, aussi n'avait-il pas songé à en préparer un mouvement régulier, et les chirurgiens en chef ainsi que les chirurgiens ordinaires étaient inamovibles et nommés à vie. Mais lorsque les années arrivant, il devint indispensable de remplacer certains chirurgiens qui ne pouvaient plus faire leurs services, il fallut recourir à un procédé toujours brutal et souvent injuste, la révocation; Pelletan, chirurgien en chef de l'Hôtel-Dieu, arrivant un matin pour faire son service, recevait un avis du conseil lui annonçant qu'il n'était plus rien à l'Hôtel-Dieu et que Dupuytren, son chirurgien adjoint, était nommé chirurgien en chef.

Les nominations de chirurgiens en chef étaient faites par le ministre de l'intérieur qui choisissait sur une liste de cinq noms désignés par le conseil général au scrutin secret, soit parmi les adjoints de l'hôpital ou se trouvait la vacance, soit parmi les chirurgiens des autres hôpitaux.

On retrouverait aujourd'hui peu des procès-verbaux des séances du conseil général remontant à cette époque, l'incendie ayant presque entièrement détruit ces précieux documents, et, il serait difficile de savoir comment on procédait, si une bonne fortune, que nous devons à l'amour de Malgaigne pour les recherches historiques, n'eût sauvé du désastre le procès-verbal de la séance dans laquelle fut arrêtée la liste sur laquelle le ministre devait choisir le remplaçant de Pelletan.

Un premier tour du scrutin donna le plus grand nombre de voix,

à Boyer et à Antoine Dubois, à égalité de suffrages, puis ensuite à Dupuytren et, après, à Marjolin. Un second tour désigna Richerand. La liste fut donc ainsi composée : Boyer, Antoine Dubois, Dupuytren, Marjolin et Richerand.

Il était difficile, ajoute Malgaigne, « de former une liste répondant plus nettement aux sentiments de l'opinion publique ; au-dessus de Dupuytren brillaient deux hommes, ils eurent le pas sur lui. Boyer avait déjà refusé l'Hôtel-Dieu, une première fois ; d'ailleurs il portait comme Antoine Dubois, la tache indélébile d'avoir été attaché à l'empereur, le choix de Dupuytren s'imposait donc à la signature du ministre. »

Il suffit d'évoquer ces souvenirs, pour faire comprendre combien ce système de remplacement et de nomination pouvait donner de déplorables résultats ; aussi, dès 1816, demandait-on plusieurs modifications qui firent l'objet des règlements de 1829 et 1839.

Ces règlements supprimaient toutes les distinctions de chirurgiens en chef, ordinaires, adjoints, de seconde classe et n'admettaient plus dans les hôpitaux qu'une seule classe de chirurgiens, pris parmi les membres anciens ou en exercice du bureau central, qui devaient être nommés au concours ; ces règlements, particulièrement celui de 1839, était d'une grande importance, puisqu'ils posaient en principe que, pour entrer dans les hôpitaux, il fallait être nommé au concours ; mais ils contenaient un article 27, qui devait pendant longtemps être une cause de lutte violente entre le conseil général et le corps médico-chirurgical hospitalier. Cet article 27 était ainsi conçu : « Les médecins et chirurgiens des hôpitaux et hospices sont nommés pour cinq ans », lorsque les cinq ans étaient écoulés, le conseil général pouvait les réélire tant qu'à l'époque de leur réélection ils n'avaient pas accompli : les médecins leur soixantième année et les chirurgiens leur cinquantième.

Cette réélection quinquennale était une menace constante, suspendue sur la tête des chefs de service ; aussi fut-elle vivement attaquée dans plusieurs rapports présentés par ce que l'on nommait les commissions médicales.

Le règlement de 1829 avait, en effet, décidé que, tous les ans, les médecins, chirurgiens et pharmaciens des hôpitaux nommeraient une commission composée de sept membres chargée de présenter au conseil général un rapport dans lequel devaient être exposées toutes les observations relatives aux services des hôpitaux ; ce rapport était adressé au conseil général qui, après l'avoir discuté, le faisait imprimer avec la réponse qu'il voulait bien lui faire.

M. Paul Dubois, rapporteur de la commission de 1839, après avoir énuméré toutes les modifications que l'on pouvait désirer dans les différents hôpitaux, avait critiqué, avec un remarquable

talent, cet article 27 et en avait réclamé la suppression. Le conseil général avait répondu à ce beau et chaleureux plaidoyer par des arguments sans valeur.

En 1843, la commission, dans un rapport dont je ne puis faire l'éloge, car j'ai l'honneur de porter le nom du rapporteur, avait encore démontré toute l'iniquité de cette réélection quinquennale et détruit victorieusement toute la réponse faite par le conseil général au rapport de M. Paul Dubois ; mais, en outre, elle avait exprimé ses regrets sur l'absence complète de relations entre les chefs du service et les membres du conseil général. Toutes les demandes des médecins ou chirurgiens, toutes les réclamations arrêtées, examinées par la commission administrative étaient ensuite transmises au conseil général qui, nouveau conseil des Dix, rendait d'immuables arrêts sans avoir entendu les intéressés.

La lecture du rapport produisit une vive émotion ; le conseil général refusa de le faire imprimer, mais les médecins, chirurgiens et pharmaciens, réunis en assemblée générale, en votèrent l'impression.

Deux ans plus tard, le rapporteur, soumis à la réélection, n'était pas réélu ; heureusement sa position indépendante lui permit de parler haut et d'obtenir sa réélection.

Cet aperçu rétrospectif permet de comprendre combien déplaisait ce rouage administratif et avec quelle espérance on accueillit la nomination de MM. Thierry, Dumont et Voillemier constituant la délégation mise provisoirement à la tête de l'administration, avec mission de constituer les services relatifs aux hôpitaux et hospices.

Le premier arrêté des délégués fut de supprimer le conseil général et de transformer les membres de la commission administrative en chefs de division.

Dans les premiers jours de mars, la nouvelle direction convoqua les chefs de service pour les consulter sur les réformes à introduire dans les hôpitaux ; une commission, présidée par M. Velpeau, et ayant pour rapporteur M. Tardieu, répondit avec empressement à cet appel.

Elle demandait : un directeur général assisté d'un conseil consultatif, dont la moitié des membres appartiendrait au corps médical des hôpitaux ; l'entrée de droit dans les hôpitaux, et par ordre de nomination des médecins et chirurgiens du bureau central, nommés exclusivement au concours ; la suppression de la réélection quinquennale ; la retraite à 60 ans ; le recrutement de tout le personnel du service de santé parmi les membres du bureau central *sans acception d'aucune spécialité*.

Ce remarquable rapport où l'on reconnaît la merveilleuse précision de son auteur, comprenait 24 propositions dans lesquelles étaient exposées toutes les réformes nécessaires.

Malgré ce véritable programme, malgré l'appui moral que donnait l'adhésion du service de santé, il faut croire que les trois délégués ne purent parvenir à s'entendre, car le gouvernement désigna, en septembre, une nouvelle commission chargée de lui présenter un règlement.

Cette commission, présidée par le préfet de la Seine, et comprenant douze membres dont cinq médecins et un pharmacien, n'arriva même pas à formuler un projet de règlement, et, le 10 janvier 1849, l'Assemblée nationale votait, sans discussion, le projet ministériel sur l'organisation de l'Assistance publique.

Cette loi de janvier 1849, qui régit encore l'Assistance publique, était une loi incomplète, car, si elle place à la tête de l'administration un directeur responsable avec un conseil de surveillance, elle ne donne pas à l'administration les ressources nécessaires à son indépendance, situation fausse dont on peut voir aujourd'hui tous les inconvénients.

Un des paragraphes spécifiait que les médecins, chirurgiens et pharmaciens seraient nommés au concours et ne pourraient être révoqués que par le ministre ; mais ce ne fut qu'en 1853, par un arrêté spécial rendu après de longues discussions, auxquelles prit une part active le rapporteur de 1843, que la réélection fut définitivement supprimée et que la limite d'âge fut fixée à 65 ans révolus pour les médecins et 60 pour les chirurgiens.

Le rôle des trois délégués ne fut donc pas très important, et d'après les procès-verbaux, échappés à l'incendie, que j'ai pu parcourir, M. Voillemier ne joua qu'un rôle effacé. Sauf le rétablissement de la 4e année d'internat, supprimée en 1842, qui fut demandé par une lettre signée de plusieurs internes, parmi lesquels se trouve le nom de Broca ; sauf quelques arrêtés insignifiants, les délégués ne furent occupés qu'à expédier les affaires courantes ; aussi lorsqu'ils quittèrent l'administration, l'un conseiller municipal, l'autre avec la direction d'une caisse de retraite, le troisième avec sa nomination de chirurgien d'un hôpital en construction, leur départ ne dut-il laisser que peu de regrets.

M. Voillemier attendit, jusqu'en 1854, l'ouverture de l'hôpital Lariboisière et perdit ainsi cinq années de service sérieux dans les hôpitaux. Cette nomination avait été tout à fait irrégulière, car n'ayant pas encore fini son temps de bureau central, M. Voillemier ne pouvait pas se faire nommer chirurgien titulaire, aussi souleva-t-elle de nombreuses récriminations qui ne furent pas étrangères

à la rédaction du règlement que nous déclarons aujourd'hui accepter en entrant dans la société des chirurgiens des hôpitaux.

Dès qu'il fut à la tête d'un grand service chirurgical, M. Voillemier dirigea spécialement ses recherches sur les maladies des voies urinaires ; recueillant avec grand soin toutes les pièces pathologiques qu'il rencontrait, même dans les services étrangers, il put réunir une collection des plus intéressantes qui fait aujourd'hui partie du musée Dupuytren ; aussi lorsque M. Rayer institua, en 1862, les cours complémentaires, désigna-t-il M. Voillemier pour celui des maladies des voies urinaires.

Un traité complet devait être le résultat de ces nombreuses recherches ; malheureusement la mort vint surprendre M. Voillemier avant qu'il ait pu terminer cette œuvre importante, et seules les maladies de l'urètre ont été publiées.

Les maladies de la vessie étaient en voie de préparation ; plusieurs chapitres : l'hypertrophie de la prostate, les corps étrangers de la vessie, la description des principales tailles étaient écrits. Remis entre les mains de M. Le Dentu, ils trouveront place dans le savant volume que termine notre sympathique collègue.

Je connais peu d'ouvrages scientifiques dont la lecture soit plus attachante que celle de ce traité, on sent que M. Voillemier en l'écrivant n'a pas dû avoir un moment d'hésitation ; tout avait dû être pesé, discuté, résolu par des recherches cliniques approfondies et, lorsqu'il prit la plume, son livre devait être fait entièrement dans sa tête.

Le style simple, élégant, précis, l'absence de surcharges de bibliographie, si à la mode de nos jours, des observations bien complètes où l'on reconnaît l'ancien élève de Louis, des descriptions très exactes permettent de placer ce livre à côté de nos meilleurs ouvrages classiques.

Pour écrire un livre semblable « il fallait, a dit un de nos plus savants collègues, être doué à un haut degré de cet esprit critique qui fait discerner le bon et le mauvais; il fallait, enfin, posséder ce sens chirurgical exquis qui ne s'acquiert que par l'expérience et la pratique de la chirurgie générale ».

Cette appréciation est vraie; car M. Voillemier, en se plaçant toujours au point de vue clinique, a eu surtout pour objectif le chirurgien au moment critique de la décision.

Toute la partie relative au traitement des rétrécissements est remarquablement traitée, il fait bien comprendre comment agissent les différents procédés et dans quelles circonstances il faudra recourir plutôt à l'un qu'à l'autre.

M. Voillemier fait jouer un rôle considérable aux phénomènes inflammatoires dans la dilatation des rétrécissements : placez une

bougie dans un rétrécissement, de manière à le remplir sans le forcer, on éprouve après quelques instants plus de peine à l'en retirer qu'on n'en a eu à l'y mettre, mais si on laisse la bougie en place pendant plusieurs jours jusqu'à ce qu'un écoulement muco-purulent se soit établi dans le canal, on est tout surpris de pouvoir la remplacer par une autre beaucoup plus volumineuse. Que s'est-il donc passé ? Ce n'est pas, comme on le disait, en vertu d'une force expansive que le rétrécissement s'est élargi, mais il se produit, dit M. Voillemier, une destruction, ou, mieux, la résorption interstitielle d'une partie de ses éléments, travail auquel il donne le nom d'inflammation atrophique pour la distinguer de l'inflammation ulcérative produite par le procédé de Hunter. Toute cette théorie peut être discutée, mais elle est présentée avec un grand talent et donne l'explication de ces terribles accidents qui sont souvent le résultat du mauvais choix d'un procédé.

M. Voillemier était peu partisan de l'urétrotomie interne, qui l'effrayait ; il la regardait, réduite à elle-même, comme un moyen palliatif incapable de procurer une guérison de longue durée et encore moins une guérison radicale, aussi ne la conseillait-il que dans les cas de rétrécissement cicatriciel trop résistant pour être vaincu par la divulsion.

Sous ce nom, M. Voillemier a fait connaître un nouveau procédé de dilatation rapide, méthode que Perreve, Michelena, Holt avaient cherché à faire accepter, mais leurs instruments avaient l'inconvénient d'opérer un écartement plus considérable dans un sens que dans l'autre. Le divulseur était mieux combiné, car, conservant toujours sa forme cylindrique, son action est repartie également sur tous les points de la circonférence de l'urètre.

Cet instrument contribuera certainement à faire conserver dans la thérapeutique des voies urinaires un procédé que de nombreux insuccès auraient relégué dans l'oubli.

Les poches urinaires, l'infiltration d'urine, les fistules urinaires sont étudiées avec une merveilleuse exactitude, permettant de suivre le processus de ces lésions, qui souvent forment une suite non interrompue d'accidents.

Tout en voulant rester clinicien, M. Voillemier savait être historien, et plusieurs pages peuvent être citées comme des modèles. L'historique de la dilatation et de la cautérisation des rétrécissements, celle de l'urétrotomie interne et externe, celle de la ponction de la vessie, montrent avec une grande précision les différentes phases par lesquelles ont passé ces procédés.

Je quitte à regret l'examen de cet excellent ouvrage ; on reconnaît en le lisant combien il est profitable, pour la science et pour les malades, de voir des chirurgiens développer des points limités

de notre art et former ainsi cette classe élevée d'hommes spéciaux qui seront toujours acceptés parmi nous. Espérons qu'en haut lieu on finira par comprendre qu'on ne s'improvise pas spécialiste, qu'on ne le devient qu'au prix de longues années d'études, et que vouloir reconnaître la spécialité qui ne repose pas sur une sérieuse pratique générale, constitue un sérieux danger pour les malades et un amoindrissement de notre profession.

Ce fut en 1853 que M. Voillemier fut nommé membre de la Société de Chirurgie, où il prit part à quelques-unes de nos grandes discussions, celle de l'urétrotomie interne, celle de l'hygiène hospitalière, où il se fit le défenseur des grands hôpitaux, celle de la syphilis héréditaire.

Cette question fut portée à votre tribune à la suite d'un remarquable mémoire de M. Cullérier, où ce savant syphiligraphe vint soutenir que l'hérédité paternelle de la syphilis n'existait pas et qu'un père syphilitique engendre des enfants sains, exempts de syphilis.

Cette communication souleva un étonnement général ; mais personne n'était en mesure de répondre en apportant des faits positifs ; on critiqua plutôt qu'on ne réfuta, et M. Voillemier, dans une argumentation très serrée, termina en disant : « Si on acceptait les idées de M. Cullérier, on ne serait plus, en réalité, que l'enfant de sa mère, le père ne serait plus que *l'occasion*. » Le mot est spirituel, mais il n'a pas suffi pour détruire le beau travail de M. Cullérier.

Les recherches, réclamées pour sa thèse inaugurale, attirèrent toujours M. Voillemier vers l'étude des traumatismes osseux ; un mémoire sur les *fractures par pénétration*, un autre sur les *fractures par arrachement* lui permirent d'exposer plus complètement certaines propositions qu'il avait indiquées dans sa thèse. Son travail sur les *fractures verticales du sacrum*, sur les *fractures de l'aile du sacrum par écrasement* resteront des modèles de descriptions que l'on consultera toujours avec profit.

M. Voillemier n'entra que tard à l'Académie de médecine : porté, en 1872, le sixième sur la liste, il arriva en ballotage avec Dolbeau, mais, en 1873, la section de médecine opératoire le plaça en première ligne et assura son succès.

Cette nomination était juste et, si elle s'était fait attendre, on pourrait trouver la cause de ce retard dans des raisons un peu étrangères à l'examen des titres.

Très spirituel, mais d'un esprit mordant et railleur, M. Voillemier éloignait les sympathies, il effrayait par des théories qu'il n'aurait jamais mises en pratique.

Pour le plaisir de dire une plaisanterie, rien ne l'arrêtait, pas même son intérêt personnel ; passant son second examen, M. Piorry lui demanda : « Qu'est-ce que c'est que la plessimétrie ? » A peine la

question était-elle posée que la réponse arrivait : « Je ne connais pas cette maladie. » Il fallut toute l'influence des autres juges, satisfaits des réponses du candidat, pour calmer la colère de l'irritable examinateur.

M. Voillemier reconnaissait lui-même combien son esprit caustique et frondeur lui avait causé de préjudice; et, portant son regard sur l'avenir de son jeune fils, il se promettait de réprimer soigneusement en lui toute tendance à la raillerie, car il avait appris à ses dépens combien cette arme facile à manier fait de cruelles et sanglantes blessures.

La Rochefoucauld définit ainsi la raillerie : « C'est un air de gaîté qui remplit l'imagination et qui lui fait voir en ridicule les objets qui se présentent, l'humeur y mêle plus ou moins de douceur ou d'âpreté. » Il faut reconnaître que M. Voillemier y mêlait un peu d'âpreté; son regret de n'être pas arrivé à une position à laquelle il pensait que son talent lui permettait d'aspirer; peut-être aussi les déceptions éprouvées par son maître et ami Lenoir, dont il avait partagé toute l'amertume, l'avaient rendu peu indulgent. Il critiquait vivement et ses appréciations, colportées parce qu'elles étaient spirituelles, arrivaient souvent à un but qu'il n'avait pas visé.

A l'égard de ses élèves, M. Voillemier était tout autre. Bon, serviable, heureux de pouvoir les diriger dans leurs études et dans la clientèle, il n'hésitait pas, lorsqu'il connaissait parmi eux des infortunes, à leur venir en aide avec une exquise délicatesse. Une seule chose, me racontait en riant un de ses élèves, eût pu le rendre jaloux, c'était la taille, aussi aurait-il été tenté de toujours prédire un brillant avenir à un élève de haute stature.

M. Voillemier était, en effet, d'une taille au-dessous de la moyenne; une main très fine, un pied microscopique lui donnaient un cachet de distinction, que complétait toujours une mise très soignée. Sa physionomie, vive et animée, était le véritable miroir de son caractère; des yeux doux et une bouche moqueuse.

Très recherché dans le monde, M. Voillemier était arrivé de bonne heure à une grande situation de clientèle; partout il était traité comme un véritable ami. Zélé, assidu auprès de ses malades, il oubliait souvent de réclamer ses honoraires et jamais il ne voulut se prêter à ces transactions d'argent qui déconsidèrent une profession.

Son désintéressement n'allait pas cependant jusqu'à admettre ces marchandages si fréquents chez les gens du monde, et d'un mot il savait les arrêter. Un jour, se présente dans son cabinet un malade atteint d'une affection qui exigeait une exploration souvent pénible pour le patient, mais toujours très désagréable pour le

chirurgien. La consultation terminée, une somme des plus ordinaires est demandée au client qui voulait s'acquitter; récrimination du malade, qui trouve le chiffre exagéré; alors, sans rien répondre, M. Voillemier lui met le double de la somme dans la main, et faisant le geste de se déshabiller : « Voulez-vous, lui dit-il, m'en faire autant ? »

L'heure de la retraite arriva en 1873, et ce fut pas sans une certaine résistance que M. Voillemier quitta l'Hôtel-Dieu; l'année précédente, en récompense des services qu'il avait rendus pendant le siège, il avait été promu au grade de commandeur de la Légion d'honneur.

Toujours actif, d'une santé excellente, M. Voillemier semblait devoir vivre longtemps, mais, le 12 janvier 1878, après une matinée consacrée à ses malades, il s'amusait à suivre les jeux de ses enfants, lorsqu'il perdit connaissance; il était frappé mortellement. Le lendemain, sortant du coma, il fit signe qu'on lui donnât de quoi écrire, il ne traça qu'un mot mais un mot énergiquement expressif, qui prouvait qu'il ne se faisait aucune illusion; ce fut tout : vingt-quatre heures après, il rendait le dernier soupir.

M. Voillemier n'a pas beaucoup écrit, mais il avait horreur de la banalité; aussi ne se décidait-il à prendre la plume que lorsque un fait bien observé lui permettait de pouvoir en tirer des conclusions intéressantes et surtout neuves.

Digne élève de Lenoir, il affectionnait toutes les opérations délicates qui exigeaient l'adresse et l'élégance. Il a laissé un récit intéressant de restauration des organes génitaux atteints d'une affection heureusement rare, l'éléphantiasis. Le scrotum et la verge ne formaient plus qu'une tumeur considérable ayant 110 centimètres de circonférence dans un sens et 50 dans l'autre, dont fut enlevée une masse ne pesant pas moins de trois kilogrammes. L'opération, habilement combinée, fut faite avec un grand succès et permit à M. Voillemier de montrer que l'état morbide de la peau, qui doit fournir les lambeaux, n'est pas une contre-indication et qu'au lieu de disséquer complètement le lambeau supérieur destiné à recouvrir la verge, il est bien préférable de le laisser adhérent à la face dorsale du pénis.

D'un esprit ingénieux M. Voillemier apporta souvent, dans différents procédés, d'heureuses modifications : ainsi dans l'amputation sus-malléolaire, la construction d'un lambeau postérieur, contenant tout le tendon d'Achille; dans le traitement des fistules péniennes, la suture des lambeaux avivés non par leur face profonde mais par leur face cutanée; dans la ponction de la vessie, il a conseillé la voie sous-pubienne qui, dans certains cas d'hypertrophie et de rétraction de la vessie, devra rendre un vrai service.

A l'hôpital, M. Voillemier était un chef intéressant, il voyait vite et un véritable sens clinique le conduisait sûrement au diagnostic.

On peut dire que M. Voillemier appartenait à la grande école chirurgicale, et un de ses élèves dont nous saluions, il y a peu de jours, le beau et légitime succès, me disait : « Si j'ai fait de la chirurgie, c'est à Voillemier que je le dois ; il savait la faire aimer en en montrant toujours le côté élevé. »

Ne penserez-vous pas comme moi, Messieurs, qu'un tel jugement est un bel éloge, et qu'y ajouter un mot ne pourrait que l'amoindrir.

Proclamation des prix.

M. le secrétaire annuel proclame les noms des lauréats, auxquels les prix de la Société de chirurgie ont été décernés :

1° Prix Duval à M. le docteur Segond, pour sa thèse *sur les abcès de la prostate ;*

2° Prix Laborie partagé entre M. le docteur Malherbe, de Nantes, pour son mémoire sur *l'épithélioma calcifié des glandes sébacées,* et M. le docteur Henri Petit, pour son travail sur les *opérations palliatives chez les cancéreux.*

La séance est levée.

Le secrétaire,

Polaillon.

Séance du 26 janvier 1881.

Présidence de M. Tillaux.

Le procès-verbal de la séance précédente est lu et adopté.

Correspondance.

La correspondance comprend :

1° Les *Journaux hebdomadaires publiés à Paris ;*

2° *Bulletin de l'Académie de Belgique. — L'Art dentaire. — Revue médicale. — Revue d'oculistique. — Revue médicale de l'Est. — Marseille médical. — Lyon médical. — Tribune médicale. — Journal de thérapeutique ;*

3° *British medical journal;*

4° *Hernie ombilicale étranglée. — Opération. — Sutures phéniquées. — Réduction;*

5° *Observation de macrodactylie éléphantiasique*, par le Dr Cazin, de Boulogne, membre correspondant;

6° *Leçons cliniques sur les maladies des voies urinaires*, par M. Félix Guyon (M. le président adresse des remerciements au nom de la Société);

7° *Du traitement de l'otorrhée purulente*, par le Dr Émile Menière;

8° *De la gastrotomie* (extrait de la *Revue des Sciences médicales*), par le Dr Henri Petit;

9° Des lettres de remerciements de MM. les docteurs Segond et H. Petit, lauréats de la Société.

Installation du bureau.

M. Tillaux, président sortant, remercie ses collègues de l'honneur qu'ils lui ont fait en l'appelant il y a un an au fauteuil de la présidence.

M. de Saint-Germain, président pour 1881, prononce l'allocution suivante :

Messieurs,

La tradition veut que le nouveau président remercie ses collègues de l'honneur qu'ils lui ont fait en le nommant.

Se soustraire à cette douce obligation, serait de la part de tout autre un manque d'usage. Ce serait de la mienne une véritable ingratitude.

J'ai sous les yeux la liste de mes prédécesseurs, livre d'or de notre Société, et cette succession de noms célèbres ou illustres serait bien faite pour m'inspirer de l'orgueil, si, en me comparant à mes devanciers, je ne demeurais convaincu qu'à votre bienveillance seule je dois l'insigne honneur de vous présider.

Je n'ai jamais compté, je ne compte que des amis dans cette enceinte.

Cette sympathie qui, à défaut d'autres titres, m'a fait ce que je suis, ne me fera point défaut, j'en suis sûr, dans le courant de cette année, et je m'efforcerai de m'en rendre digne en vous promettant tout ce que je puis vous offrir, une vive reconnaissance et un profond dévouement.

Je crois être l'interprète de tous les membres de la Société, en vous proposant de voter des remerciements aux membres du bureau sortant.

A propos du procès-verbal.

M. Kœberlé. Je n'ai jamais opéré de hernies ombilicales étranglées, mais il m'est arrivé plus d'une fois, dans le cours d'une gastrotomie, de réséquer en entier un sac de hernie ombilicale plus ou moins volumineuse, avec son collet. En pareil cas il faut prolonger l'incision de la ligne blanche au-dessus du sac, exciser largement toutes les parties constituantes de la poche, bien régulariser les bords de l'incision et affronter le mieux possible. Grâce à ces précautions et à l'emploi d'un bandage contentif que la malade doit porter pendant six mois ou un an, on évite les éventrations ultérieures. Du reste, sur un nombre de plus de 400 gastrotomies simples, je n'ai observé cet accident consécutif que trois ou quatre fois.

Rapport

Sur une observation de tumeur musculaire de la cuisse, communiquée par M. Larger;

par M. Farabeuf.

Messieurs,

Un de nos plus actifs correspondants de fait, bien qu'il ne le soit pas encore de droit, le Dr Larger, de Maisons-Laffitte, nous a présenté un malade en avril 1880, malade dont il nous a lu et laissé l'observation. Il s'agissait d'une tumeur de la face antérieure de la cuisse droite, tumeur d'origine traumatique, contractile, etc., que le présentateur hésitait à qualifier myome ou hernie musculaire.

M. Larger voulut bien tenir compte de mon opinion qui fut : rupture sus-rotulienne du muscle droit antérieur et tumeur consécutive par dilatation lente ou par rupture de l'aponévrose. Il m'écrivit le 22 avril qu'après nouvel examen il acceptait le diagnostic : tumeur consécutive à une rupture.

Voici en abrégé l'histoire du malade.

En février, cet homme vigoureux de 26 ans glisse en voulant franchir un ruisseau et ne réussit à se rétablir debout que par un effort violent de la cuisse droite, effort immédiatement suivi d'une chute définitive précédée d'une douleur assez considérable pour déterminer une syncope. Néanmoins, le blessé reprit ses sens, se releva, rentra chez lui tout seul en boitant, et, après un repos très court, alla dîner chez un ami.

Les jours suivants, le malade tout en marchant difficilement souffrait peu et vaquait à ses occupations. Cependant un gonflement général de toute la cuisse s'était produit peu d'instants après

la chute, le malade avait éprouvé quelques symptômes généraux d'hémorragie abondante et une vaste ecchymose s'était montrée sur toute la surface de la cuisse.

Quand le gonflement eut disparu, le malade reconnut qu'il portait une tumeur indolente devant le milieu de la cuisse. En avril, vous avez vu cette tumeur « ovoïde à grand axe vertical de 11 centimètres, à petit axe transversal de 9, située à la partie antérieure et médiane de la cuisse droite, dépassant légèrement en bas le milieu de celle-ci, et remontant en haut jusque vers la pointe du triangle de Scarpa ».

Cette tumeur aurait très notablement augmenté depuis le jour où le malade l'a sentie pour la première fois.

Elle reste indolente, même pendant la marche ; molle au repos, elle durcit sous l'influence de la volonté ou de l'électricité, prend alors un relief plus accusé et fait entendre au sthétoscope un frémissement musculaire. Enfin, il est impossible de la faire disparaître par la pression des doigts qui n'arrivent à sentir aucun orifice, aucun pédicule.

Messieurs, je ne m'attarderais pas davantage sur ce fait qui pour moi est des plus simples, si nous possédions une doctrine bien assise sur les hernies musculaires, et s'il ne me paraissait pas possible, avec votre concours, d'apporter quelque lumière sur cette question.

Voulez-vous me permettre d'abord de jeter un coup d'œil anatomo-physiologique sur les rapports des muscles avec leurs aponévroses ?

Sans doute, puisqu'en réalité il faut toujours partir de l'anatomie et de la physiologie pour interpréter justement les faits pathologiques d'ordre mécanique.

Les muscles, isolés ou rassemblés en groupe, sont tous engainés dans des aponévroses à peu près inextensibles d'une résistance variable suivant les individus et les régions.

Généralement, les muscles sont assez loin de remplir leurs manchons aponévrotiques. Aussi, lorsque par le raccourcissement dû à sa contraction un muscle grossit, n'exerce-t-il qu'une pression faible ou nulle de l'intérieur vers l'extérieur, même lorsque le sujet est bien musclé, c'est-à-dire a des muscles plein ses aponévroses. S'il en était autrement, la compression des aponévroses entraverait le raccourcissement des muscles et, par conséquent, diminuerait l'étendue des mouvements.

Supposons deux groupes musculaires antagonistes d'un même segment de membre, des fléchisseurs placés devant l'os et des extenseurs derrière, le tout dans une même gaine aponévrotique générale plus ou moins cloisonnée.

Si le segment de membre est flasque, c'est-à-dire si le contenant fibreux est trop grand pour le contenu musculaire, point de difficulté : les muscles qui se contracteront ont toute liberté de se raccourcir et de grossir en remontant dans leurs gaines vers l'insertion fixe.

Si, dans un cas tout à fait différent, les muscles d'un sujet vigoureux remplissent tout à fait les aponévroses, il reste difficile de comprendre que la contraction d'un de ces muscles puisse par son action dilatatrice faire éclater une aponévrose. En effet, quand le groupe fléchisseur, par exemple, se contracte, deux cas se présentent : ou bien cette contraction est sans effet sur les leviers osseux maintenus immobiles par un agent quelconque ; dans ce cas, le muscle se borne à se tendre et à durcir, mais sans changer notablement de diamètre transversal ; ou bien la contraction est suivie d'un mouvement de flexion pendant lequel on peut observer que les muscles fléchisseurs en se raccourcissant grossissent et dilatent leur loge aponévrique.

Cette dilatation se fait aux dépens de la loge des muscles extenseurs qui s'allongent et s'amincissent, à mesure que la flexion se produit. Il y a donc une espèce de jeu de complaisance entre les loges des groupes musculaires antagonistes que l'on pourrait exprimer ainsi : quand un muscle se raccourcit et grossit, il tire à lui la couverture que lui cède volontiers son antagoniste, allongé et aminci par l'action même du premier.

Je doute très fort qu'un mouvement quelconque, non suivi de rupture musculaire, puisse déterminer une dilatation aponévrotique assez brusque pour qu'il y ait rupture de l'enveloppe fibreuse. Aucune preuve n'a jamais été fournie d'un fait pareil.

Mais admettons, quelle qu'en soit l'hypothèse causale, une solution de continuité aponévrotique, que peut-il arriver ? Examinons d'abord un membre au repos, c'est-à-dire sans contractions. Si le sujet a des muscles grêles ne remplissant pas les aponévroses, aucune hernie ne semble possible.

Ce qui n'est pas comprimé ne tend pas à sortir. Si, au contraire, les muscles sont énormes et à l'étroit, peut-être y aura-t-il hernie. Mais a-t-on vu de ces hernies saillantes sur un membre au repos ? J'en cherche une bonne observation.

Il n'est pas rare de voir les gaines aponévriques rompues, incisées ou excisées par le traumatisme ou l'action chirurgicale.

Je demande qu'on observe ces cas, abstraction faite de ceux où un gonflement inflammatoire intérieur a déterminé une tension considérable et passagère, et que l'on dise s'il existe vraiment un cas de hernie musculaire saillante au repos sur un sujet non replet, et consécutive à une simple rupture ou incision aponévrotique ?

Examinons maintenant les suites d'une rupture hypothétique d la gaine d'un muscle, lorsque ce muscle se contracte.

N'oublions pas que cette contraction toujours suivie de durcis sement, de rigidité, par augmentation de tension, peut être accom pagnée ou non de raccourcissement et de grossissement, suivan que l'insertion du muscle est laissée libre ou immobilisée.

Supposons que l'aponévrose fémorale soit rompue au niveau d moyen adducteur et que celui-ci fasse hernie pendant le repos Écartons un peu les jambes du blessé, et supposons que la tumeu molle, chassée au dehors par la pression intérieure, offre un certai volume. Que va-t-il arriver, si en même temps que nous nous oppo serons au rapprochement des genoux, nous commandons au ma lade de contracter son muscle? Sans doute que celui-ci, en s tendant sans pouvoir se raccourcir, cessera de faire hernie. D même la hernie devra disparaître si l'on produit une tension pas sive en exagérant l'écartement des cuisses.

Mais peut-être est-il raisonnable d'admettre que, chez des sujet replets, si un muscle à gaine rompue est libre d'atteindre so maximum de raccourcissement physiologique, il peut faire herni au moment de la contraction.

Je ne connais aucune observation dans laquelle l'exploration mé thodique et rationnelle que je viens d'indiquer ait été faite.

Je pense que la plupart des hernies musculaires observées, sinon toutes, étaient des hernies, ou plutôt des dilatations aponévrotique brusques ou lentes de la gaine d'un muscle préalablement rompu en totalité ou en partie.

Voici un malade qui porte en dedans de la cuisse une tumeu musculaire sans pédicule, sans orifice sensible, lentement dévelop pée, rarement très brusquement; j'écarte légèrement les jambe du malade et, les maintenant écartées, je lui dis de rapprocher le genoux : la tumeur grossit, durcit et remonte ! J'écarte au maxi mum la cuisse malade et la tumeur ne disparaît pas. Ce n'est pa une hernie, c'est un globe musculaire consécutif à une rupture.

Voilà le malade de M. Larger, avec sa tumeur préfémorale qui s meut à volonté, sans influencer en rien la rotule, et qui ne dispa raît pas quand on fléchit la jambe. Est-ce qu'une hernie musculair peut exister sur un muscle distendu au maximum, même dans le limites physiologiques ?

J'en ai dit assez pour attirer votre attention, Messieurs, sur c chapitre de la chirurgie anatomique jusqu'ici assez mal rempli e qui demande de bonnes observations.

Permettez-moi d'ajouter en terminant que les considérations qu j'ai fait entendre tout à l'heure sur le rôle des loges aponévroti-

Soc. d'imp. Paul DUPONT, rue J.-J.-Rousseau, 41. — 30.1.81. *Le Gérant :* G. MASSON

ques permettent peut-être de donner la vraie théorie de la conicité des moignons.

Les muscles de la cuisse amputée près de l'aine, sur cet homme vigoureux, pourquoi se rétractent-ils si peu et ne découvrent-ils pas l'os ? Parce que, coupés courts, ils ne peuvent que se rétracter peu et aussi parce que, remplissant leurs cornets aponévrotiques, ils ne peuvent s'y retirer loin.

Les muscles de cette jambe flasque, amputée près des malléoles, pourquoi se sont-ils raccourcis beaucoup primitivement ? Parce qu'ils ont été coupés longs et ont trouvé place dans des gaines aponévrotiques larges. Un colimaçon, quand il s'est retiré le plus loin possible dans sa coquille, ne peut s'y enfoncer davantage que s'il diminue de volume.

Une fois qu'un moignon est taillé, et taillé suffisant, peut-il devenir conique ultérieurement autrement que par l'amaigrissement et l'amincissement des muscles, par la perte de volume du contenu, le contenant aponévrotique restant invariable et cessant alors d'exercer cette pression périphérique qui est le seul obstacle au retrait considérable dont sont capables les muscles libres ? N'avez-vous pas vu toujours la conicité secondaire coïncider avec l'amaigrissement, et les pansements compressifs seuls propres à l'entraver.

Je borne, Messieurs, ces réflexions et je vous prie, en terminant, de déposer l'observation de M. Larger aux archives et de vous rappeler son nom aux prochaines élections des membres correspondants.

Les conclusions du rapport de M. Farabeuf sont adoptées.

Rapport

Sur diverses observations de corps étrangers dues à MM. Bezzi, de Modène, Bureau, de Paris, Dumas fils, de Montpellier, Bernard, de Cannes ;

par M. VERNEUIL.

Messieurs,

La discussion sur les corps étrangers de l'oreille, à laquelle vous vous êtes livrés à la fin de l'année dernière, a stimulé l'activité de plusieurs de nos confrères ; certains d'entre eux m'ont envoyé des notes plus ou moins complètes qui méritent de vous être communiquées.

En voici un résumé :

M. le Dr Bezzi, professeur de clinique chirurgicale à l'Université de Modène, rappelle qu'il a publié, en 1864, un procédé pour extraire *les corps étrangers du conduit auditif.*

Ce procédé consiste, après avoir couché convenablement le patient, à remplir le conduit avec du mercure ; quelquefois le corps étranger surnage immédiatement et sort de lui-même. S'il est retenu par une cause quelconque, au moins il est séparé de la membrane du tympan par une couche de mercure, qui rend moins dangereuses les manœuvres d'extraction.

M. le Dr Bureau, alors qu'il exerçait à la campagne, a vu des larves de la mouche commune pénétrer dans le conduit auditif de moissonneurs qui s'étaient endormis en plein air. Quand avec des pinces il tentait de saisir ces vers, ceux-ci se retiraient aussitôt dans le fond du conduit et se dérobaient ainsi à la vue.

M. Bureau eut alors l'idée d'enduire de miel l'orifice externe du conduit et d'attendre quelques instants ; les larves, s'étant avancées vers l'extérieur, s'embarrassèrent dans le miel et furent facilement prises avec des pinces.

M. Dumas fils, de Montpellier, a eu deux fois l'occasion d'extraire des corps étrangers des fosses nasales :

Premier fait. — Il y a un an on m'amena un petit garçon de 3 à 4 ans, qui s'était enfoncé dans la narine droite un haricot. Celui-ci avait suivi le plancher des fosses nasales et s'était engagé sous le cornet inférieur. En cherchant à saisir avec une pince l'extrémité accessible de son grand diamètre, je sentis qu'il glissait en arrière sans rencontrer de résistance. Le manuel opératoire s'indiquait dès lors. J'introduisis un stylet mousse dans la narine et, appuyant avec douceur sur le corps étranger, je le poussai jusqu'à ce qu'il tombât dans le pharynx où il fut avalé, l'enfant n'ayant pas voulu ouvrir la bouche.

Le *deuxième fait* est plus intéressant. Il a rapport à un corps étranger que l'on ne pouvait pas songer à faire cheminer ainsi.

Au commencement de ce mois, on m'apporta une petite fille âgée de 2 ans, qui s'était introduit un *bouton de bottine* dans la narine gauche. Il s'était engagé très haut sous les os propres du nez. La muqueuse était déjà tuméfiée au devant du bouton, et une tuméfaction très appréciable à l'extérieur indiquait le refoulement au dehors de l'os nasal du côté gauche.

Le bouton, ainsi enchassé, s'offrait au regard par sa surface lisse et arrondie. Une petite pince à polypes glissa à trois reprises. Ne pouvant le refouler d'arrière en avant, à cause de l'indocilité de l'enfant, j'eus l'idée d'essayer de saisir le corps étranger avec la pince de Hunter ou de Hales munie du stylet de Civiale, pour l'extraction des corps étrangers de l'urètre. Le bouton fut solidement saisi et extrait dès la première tentative.

Ces deux faits démontrent, en résumé, qu'on ne saurait établir

un procédé unique d'extraction des corps étrangers des fosses nasales.

Enfin M. Bernard, de Cannes, nous fait connaître un nouveau cas d'extraction d'épingle à cheveux de la vessie d'une femme. Il y avait trois mois que l'introduction avait eu lieu. M. Bernard eut la chance de saisir d'emblée la partie courbe de l'épingle avec des pinces hémostatiques et de l'amener par des tractions jusqu'au méat urinaire; mais la résistance des bords du méat s'opposa à l'extraction immédiate. M. Bernard passa un fil dans l'anse métallique, et le lendemain, se servant de ce conducteur laissé en place depuis la veille, il anesthésia la malade, renouvela ses tractions, amena de nouveau le corps étranger jusqu'au méat et pratiqua sur ce dernier deux débridements postéro-latéraux qui facilitèrent le dernier temps de l'opération. La malade se remit rapidement.

Cette épingle, que je vous présente, est partiellement incrustée. La partie courbe et les pointes sont restées nues.

Ces différents faits offrant un certain intérêt clinique, je vous propose de déposer aux archives les observations qui m'ont été envoyées et d'adresser des remerciements à nos confrères.

Ces conclusions sont adoptées.

Lecture.

M. Kœberlé, membre correspondant, lit un extrait du mémoire suivant :

Résection de deux mètres d'intestin grêle, suivie de guérison,

Par E. Kœberlé.

La résection de l'intestin est une opération d'une date assez récente.

Les opérations de ce genre qui ont été pratiquées jusqu'à présent, n'ont guère porté que sur une longueur restreinte du tube digestif, sur une quarantaine de centimètres au plus, soit pour en enlever une partie cancéreuse rétrécie, soit pour aboucher les deux extrémités de l'intestin gangrené partiellement à la suite d'un étranglement herniaire.

C'est ainsi que Reybard [1], de Lyon, dès 1833, fit le premier une opération très remarquable, très audacieuse, en réséquant environ 10 centimètres du colon descendant envahi par une tumeur cancéreuse. La partie malade fut ainsi totalement enlevée. Les deux

[1] Bull. de l'Acad. de méd., t. IX, 1843. Reybard, *Mémoire sur une tumeur cancéreuse affectant l'S iliaque du colon. Ablation de la tumeur et de l'intestin. Réunion directe et immédiate des deux bouts de cet organe. Guérison.*

bouts de l'intestin furent ensuite directement réunis par une suture et l'incision abdominale qui avait été faite sur la partie latérale du ventre, fut entièrement fermée. Le malade guérit au bout d'un mois et se porta bien pendant environ six mois. Il survint ensuite des douleurs lancinantes, qui devinrent de plus en plus fréquentes en même temps que l'état général s'aggrava par suite de la récidive de la tumeur carcinomateuse, à laquelle l'opéré succomba environ dix mois et demi après l'opération.

Quoique les expériences de suture intestinale que Reybard a entreprises sur des chiens n'aient guère abouti, celles de Czerny et de ses assistants prouvent que l'estomac lui-même peut être enlevé en entier, en suturant le cardia au duodénum, sans que la nutrition soit sensiblement altérée, et que la portion pylorique du tube digestif peut aussi être excisée.

Dans ces dernières années, enhardis par les résultats qui ont été obtenus dans les gastrotomies sous l'influence des procédés antiseptiques, Gussenbauer[2], Thiersch, Schede[3], Baum[4], Czerny[5] Billroth, Bardenheuer, etc., ont tenté également de faire la résection des parties cancéreuses du gros intestin ; Péan[6] a même tenté d'enlever la portion pylorique d'un estomac cancéreux, opération dont v. Nussbaum[7] s'est déclaré le partisan; mais toutes ces tentatives, qui ont eu des tumeurs cancéreuses pour objectif, ont été suivies d'insuccès ou de récidive peu de temps après l'opération.

La plus intéressante de ces opérations est celle de Czerny. Au mois d'avril 1880, l'habile chirurgien de Heidelberg entreprit d'en-

[1] Czerny, *Beiträge zur operativen Chirurgie*, Stuttgart, 1878.

[2] Archiv. für klin. Chirurg., t. XXIII, 1878, pag. 233. Gussenbauer, *Ueber einen Fall von Darmresection.* — Zeitschrift für Heilkunde., t. I. Gussenbauer *Zur operativen Behandlung der Carcinome des S romanum.* Gussenbauer dans un cas de carcinome du colon au voisinage de l'S iliaque, a réséqué une portion du gros intestin, longue de 6 à 8 centimètres, comprenant la tumeur Suture intestinale, drainage avec les procédés de Lister. Mort au bout de 15 heures.

[3] Deutscher Chirurgen-Congress 1879. Schede, *Enterorhaphie.*

[4] Centralblatt für Chir., t. VI, n° 11, mars 1879, p. 169. Baum, *Resection eines carcinomatösen Darmstückes.* — Constipation prolongée. Établissement d'un anus artificiel. Un mois après, résection de la tumeur et d'une portion du colon ascendant d'une longueur de 8 centimètres. Suture intestinale. Mort 9 jours après l'opération.

[5] Berlin. klin. Wochenschr. 1880, n° 45. Czerny, *Zur Darmresection.*

[6] Péan, *Diagnostic et traitement des tumeurs de l'abdomen et du bassin* Paris, 1880, p. 517. — Résection d'une tumeur cancéreuse du pylore avec une portion d'épiploon cancéreuse. Suture au catgut de l'estomac avec le duodénum. Durée de l'opération, 2 heures 1/2. Mort au bout de quatre jours.

[7] Aerztlich. Intelligenz-Blatt 1880. V. Nussbaum, *Ueber Enterotomie, Gastrotomie und Leberdrainage*, dans la séance du 27 décembre 1879, au Congrès médical de Munich.

lever une tumeur cancéreuse qui lui paraissait avoir son siège au-dessus de la courbure iliaque du colon. C'était chez une femme âgée de 47 ans, d'un aspect cachectique, mais qui ne présentait pas de symptômes d'obstruction intestinale bien caractérisés. A l'ouverture de l'abdomen sur le côté gauche, une partie du colon transverse fut trouvée adhérente à la tumeur. Cette partie de l'intestin dans une étendue de 11 centimètres environ et la portion du colon descendant, qui était le siège de la dégénérescence dans une étendue de 7 centimètres, furent réséquées l'une et l'autre et réunies chacune d'une manière immédiate. Les glandes lymphatiques du mésocolon étaient un peu hypertrophiées. Réunion de la paroi abdominale en maintenant un tube de drainage dans la plaie. Durée de l'opération, deux heures et demie sous l'influence du spray phéniqué et de l'anesthésie chloroformique. — Les gaz passèrent par l'anus à partir du quatrième jour. Le cinquième jour on enleva le tube de drainage. Le sixième jour on remarqua des matières fécales sous les pièces du pansement. Le septième jour on administra un lavement, qui donna lieu à une évacuation alvine. Du huitième au vingt-sixième jour il s'écoula des matières fécales par la plaie, de telle sorte qu'on était obligé de refaire le pansement quatre à six fois par jour. Vers la fin du mois d'août, quatre mois après l'opération, la plaie était entièrement cicatrisée, mais elle présentait déjà une induration de nature suspecte. Peu à peu les selles devinrent plus difficiles, en même temps que l'état général devint de plus en plus mauvais. Il y eut des symptômes d'étranglement interne. Enfin l'opérée succomba au mois de novembre, six mois et demi après l'opération, dans un état de cachexie cancéreuse, par suite de complications thoraciques avec récidive locale et infiltration métastatique cancéreuse du foie et des glandes mésentériques Le colon transverse et le rectum communiquaient directement par l'intermédiaire d'un clapier cancéreux.

Les opérations précédentes, relatives à des cancers, ne peuvent guère être considérées que comme des tentatives d'amélioration d'un état désespéré, mais qui étaient presque fatalement destinées à l'insuccès, comme toutes les opérations analogues qu'on pourra tenter dans la suite.

Si dans les cas de Reybard et de Czerny un rétablissement en apparence complet a pu être obtenu pendant quelques mois, les opérés n'en sont pas moins morts misérablement après avoir passé par les phases d'une opération très grave, qui toutefois a peut être prolongé sensiblement leurs jours.

Une autre série d'opérations de résection d'intestin, suivies en général d'un heureux résultat, est relative à l'intestin gangrené dans une hernie étranglée.

Dans ces opérations l'anse intestinale gangrenée, ordinairement dans une étendue restreinte à quelques centimètres, a été réséquée et les deux bouts de l'intestin ont été réunis directement par une suture dans le but de rétablir directement le cours des matières intestinales.

C'est ainsi que Kocher[1], Hagedorn, Nicoladini, Ludwik[2], Czerny[3] etc., ont publié des cas de ce genre très remarquables, dont plusieurs ont été suivis de guérison. Divers autres cas n'ont pas été publiés.

Comme la plupart des patients sont ordinairement dans un état très grave lors de l'opération, celle-ci a eu le plus souvent un mauvais résultat. A la suite de deux insuccès, le professeur Billroth a déclaré en être difficilement partisan.

La résection de l'intestin a été également appliquée au traitement de l'anus contre nature.

Dittel[4], Czerny[5], à deux reprises, Billroth[6], trois fois, ont réussi

[1] Korrespondenzblatt für schweizer Aerzte, 1878, t. VIII, p. 133. Kocher. *Excision des brandigen Darms.* — Hernie inguinale étranglée. Résection de 12 centimètres d'intestin gangrené. Suture intestinale à la manière de Lembert. Guérison au bout de 4 semaines.

Bulletin de la Suisse romande. Mai 1880. — Hernie inguinale énorme. Résection d'une portion d'intestin d'une longueur de 42 centimètres. Suture intestinale. — Guérison, par Kocher.

Dans un troisième cas (Centralblat für Chirurgie, 1880, n° 29) le professeur Kocher fit une résection d'une portion d'intestin gangrené d'une longueur de 11 centimètres. Suture intestinale. Excision du sac herniaire. Mort au neuvième jour.

[2] Wiener med. Presse, t. XXI, 1880, n° 23. — Résection de 12 centimètres d'intestin grêle gangrené. Suture intestinale. Excision d'une portion d'épiploon. Guérison, par Ludwik.

[3] Berliner klin. Wochenschrift, 1880, n° 45. Czerny, *Zur Darmresection.* M. Czerny relate deux opérations, dont l'une a été faite avec succès le 7 mai 1878. Dans le cours de l'autre opération, l'opérée succomba par suite de vomissements de matières stercorales qui s'introduisirent dans la trachée.

[4] Wiener med. Wochenschrift, 1878, n° 48. Dittel, *Darmresection bei Anus præternaturalis.* — Anus contre nature consécutif à une hernie crurale étranglée. Opération le 8 octobre 1878 avec les procédés de Lister. Excision des tissus contigus aux orifices de l'intestin, qui fut ensuite attiré au dehors. Avivement et suture de l'intestin grêle avec du catgut à 3 centimètres de la valvule iléocœcale. L'appendice vermiculaire qui paraissait fournir une sécrétion purulente, fut lié à ras du cœcum avec du catgut et excisé complètement. Dès le lendemain selle liquide. Du 5e au 8e jour des liquides et des gaz intestinaux passèrent par la plaie. Depuis selles normales. Guérison au bout d'un mois. Cette opération du professeur Dittel est la première de ce genre.

[5] Centralblatt für Chir., 1877, n° 28. Czerny, *Beitrage zur oper. Chir.*, Stuttgart, 1878, p. 23.

[6] Wiener med. Wochenschrift, 1879, n° 1. — Archiv. f. kl. Ch., t. XXIV. — Wiener med. Wochenschr., 1881, n° 3.

à guérir de cette manière des anus contre nature par une suture directe de l'intestin, dont les orifices avaient été préalablement avivés.

On peut rapprocher des cas précédents l'observation suivante :

Au mois de septembre 1880, par suite d'une méprise, dans une intervention chirurgicale, une malade qui était affectée d'une hernie crurale étranglée, a subi une résection complète d'une anse d'intestin grêle.

L'intestin était tout simplement pincé dans l'anneau crural, et le cours des selles, quoique très gêné, n'était pas interrompu. En même temps la malade se plaignait de douleurs très vives dans la cuisse et dans l'aine, où l'on percevait une petite tumeur que l'on prit pour une glande lymphatique engorgée, qui occasionnait ces accidents et que l'on crut devoir enlever pour les faire cesser. La tumeur parut être engagée jusque dans le canal crural. On tira un peu sur elle et on en divisa le pédicule, qui malheureusement n'était autre que l'intestin lui-même, dont une anse complète avait été ainsi excisée. Il en résulta un anus contre nature qui se compliqua bientôt après d'un abcès dans l'aine et d'accidents d'obstruction intestinale.

La malade vint à Strasbourg. Après avoir largement ouvert l'abcès, je dilatai la plaie pour reconnaître exactement la position des parties. Je fis ensuite pénétrer dans chaque orifice de l'intestin un tube de caoutchouc. Dans l'intérieur de chacun de ces tubes j'introduisis l'une des branches d'une pince hémostatique, dont la pression fut ainsi mitigée. Le rapprochement des branches de l'instrument détermina la mortification des parties intermédiaires. Le cours des matières intestinales fut librement maintenu à travers l'anus contre nature. Les selles se rétablirent sans la moindre colique au bout de sept à huit jours par les voies naturelles. Le dix-huitième jour la plaie a été complètement cicatrisée.

La résection du rectum envahi par la dégénérescence cancéreuse ou par un épithelioma simple a été pratiquée un assez grand nombre de fois.

Les opérations pratiquées dans les cas de cancer et dans les cas d'épithéliomas, qui ont subi une dégénérescence maligne et ont envahi les tissus voisins sous-jacents à la muqueuse intestinale, ont toutes été suivies de récidive et n'ont pu apporter qu'un soulagement temporaire très précaire dans les cas excessivement rares qui ont été suivis de rétablissement.

Dans les trois dernières années j'ai fait quatre fois la résection du rectum obstrué et envahi à une profondeur de 6 à 7 centimètres à partir de l'anus par un épithélioma limité aux tuniques intestinales. Chez tous les malades plus ou moins affaiblis il y avait des

épreintes, de la diarrhée, de la suppuration, des hémorragies : chaque garde-robe. Six à huit centimètres d'intestin ont été enlevé: dans chaque opération. L'hémostase a été entièrement opérée : l'aide des pinces hémostatiques, appliquées successivement a: nombre de 60 à 80. Pas de ligatures de vaisseaux. Le bout supé rieur de l'intestin a été attiré au niveau de l'anus, où il a été réun d'une manière immédiate.

Les 4 opérations ont été suivies d'un succès complet sans récidive Toutefois l'une des malades opérées il y a 3 ans, dont la mère es morte d'un cancer, est actuellement affectée d'un cancer de l: matrice, mais l'intestin et la cicatrice anale sont restés complète ment étrangers à la dégénérescence. La 4e opération est d'origin: trop récente pour porter sur elle un jugement définitif, mais j'a tout lieu de croire que le résultat en restera parfait.

J. Bœckel a opéré la résection d'une portion du rectum dans u: cas de prolapsus simple, à l'aide de l'anse galvanocaustique. Un: portion du péritoine du cul-de-sac recto-vaginal fut enlevée dan: cette opération. La malade se rétablit ; mais l'opération, par suit: de l'élargissement du rectum, n'eut pas un résultat satisfaisant.

Il existe une autre série d'affections pour lesquelles jusqu'à pré· sent la résection de l'intestin n'avait pas encore été entreprise Il s'agit des rétrécissements fibreux du tube digestif à la suite d: cicatrises de la muqueuse. Le plus souvent les cicatrices, lors· qu'elles n'envahissent pas le pourtour de l'intestin, sont élargie: progressivement par l'accumulation des matières intestinales à l: suite de coliques répétées. Le cours des selles finit ainsi par s: rétablir et il ne survient une obstruction que dans les cas où de corps étrangers, des noyaux de fruit, des os, des matières alimen taires non digérées viennent accidentellement s'accumuler. Il peu alors survenir des accidents d'étranglement interne.

Dans ces circonstances l'intervention chirurgicale peut deveni nécessaire.

Dans un cas, j'ai réussi à rétablir le cours des matières alvine (ballonnement considérable, suppression des selles, sensibilité d: ventre, symptômes de péritonite, nausées, vomissements) en opé rant la malaxation de l'intestin après chloroformisation préalable e: variant la position de la malade. Dans plusieurs accès antérieurs moins graves, on avait réussi à rétablir le cours des selles à l'aid de purgatifs et de lavements. Depuis quelques mois un régim: sévère a permis de maintenir exactement la régularité des selles

Dans le cas suivant j'ai réussi à rétablir le cours des matière alvines en pratiquant la gastrotomie et en sectionnant une brid fibreuse qui compliquait le rétrécissement. Malheureusement mo: intervention a été trop tardive.

En 1878 je fus appelé auprès d'une dame âgée de 73 ans, depuis longtemps sujette par intervalles plus ou moins considérables à une obstruction passagère de l'intestin et à des coliques qui avaient leur siège principal dans l'hypochondre gauche. On parvenait chaque fois à dissiper ces accidents à l'aide de lavements répétés ou forcés et par des purgatifs. En dernier lieu il était survenu des accidents d'étranglement interne, de ballonnement tympanique du ventre, qu'on ne put calmer momentanément qu'à l'aide d'une ponction intestinale. On fit ainsi des ponctions multiples. Il survint des symptômes de péritonite septicémique et la malade était dans un état désespéré lorsque je fus appelé à intervenir. Les symptômes d'étranglement dataient d'une dizaine de jours. Il existait une obstruction du colon transverse, qu'il était facile de constater par les coliques et par la tension de l'intestin.

On désirait tenter une dernière ressource, la gastrotomie, qui ne pouvait aggraver la situation, mais qui, d'autre part, ne laissait guère non plus de chance de salut. La malade fut légèrement chloroformée. Une incision sur la ligne blanche, dans la région sus-ombilicale, me permit aisément d'arriver au colon très distendu, sur lequel on apercevait des traces des piqûres intestinales. La cavité péritonéale, dont il s'était échappé des gaz dès que le péritoine fut ouvert, contenait une sérosité rougeâtre d'une odeur infecte. Les anses intestinales, très rouges, étaient agglutinées entre elles. Je fis une ponction oblique de l'intestin grêle et du colon à l'aide d'un trocart capillaire, pour vider partiellement les gaz, et j'arrivai aisément[1] sur l'obstacle à la circulation des matières alvines. Le colon était rétréci, probablement par une cicatrice ancienne, mais perméable, sans épaississement prononcé de ses parois. Il faisait en ce point un coude occasionné par une bride fibreuse, qui le contournait en l'étranglant. Cette bride provenait d'un ancien exsudat inflammatoire consécutivement à la distension extrême de sa portion transverse droite.

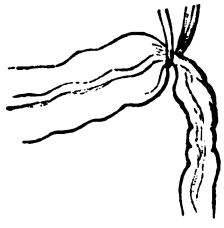

Rétrécissement cicatriciel et bride fibreuse ayant déterminé un étranglement du colon.

La section de la bride, au-dessous de laquelle j'avais introduit

[1] Dans le cas contraire, il aurait fallu tirer au dehors les anses intestinales distendues.

le doigt indicateur de la main gauche, opérée à l'aide des ciseaux, libéra immédiatement l'intestin dans lequel les gaz et les liquides purent descendre librement. La cavité péritonéale fut étanchée, lavée avec de l'eau phéniquée, desséchée autant que possible jusque dans l'excavation du bassin, et la plaie abdominale fut réunie. L'intervention chirurgicale avait été très simple et, certainement si l'empoisonnement septicémique n'avait pas été aussi avancé, la guérison aurait dû avoir lieu. L'eau des lavements qui sortait jusqu'alors de l'intestin tout à fait limpide, ramena des matières fécales très abondantes. Malheureusement la malade, trop affaiblie par l'âge et par la longue durée des accidents d'étranglement interne, succomba aux suites de la péritonite septicémique quelques heures après l'opération.

Dans le cas suivant, les lésions, quoique plus graves, purent être surmontées par une intervention hardie.

Mlle K..., de Haguenau, âgée de 22 ans, très bien constituée et ayant toutes les apparences d'une bonne santé, n'a jamais eu de maladie ou d'indisposition notable, si ce n'est qu'elle a été sujette depuis 2 à 3 ans à des coliques qui survenaient 3 à 4 heures après les repas, de manière à simuler parfois une indigestion. Ces coliques, toutefois, ne se produisaient d'abord qu'à de longs intervalles, soit d'un mois, soit de 3 à 4 mois seulement. Dans les périodes comprises entre ces accidents, il y avait ordinairement de la constipation, mais jamais de la diarrhée.

Depuis le commencement de l'année 1880, les coliques étaient devenues très fréquentes, quotidiennes, quelques heures après chaque repas. Pendant la nuit, ces coliques réveillaient en sursaut la malade, et dans les derniers mois, elles donnèrent lieu à une insomnie presque continue. Néanmoins, la malade, d'apparence bien portante, quoiqu'elle fût un peu amaigrie, conservait un très bon appétit qu'elle évitait de satisfaire et elle continuait à vaquer à ses travaux habituels. Il n'existait pas de fièvre. Il y a 2 mois, au commencement du mois d'octobre, ces coliques devinrent tout à coup continues, excessives. Il n'y eut plus de selles. Il survint des renvois d'odeur stercorale d'abord, puis des vomissements de matières alvines, avec ballonnement et sensibilité excessive du ventre. Ces accidents durèrent pendant 3 jours, malgré tous les remèdes que l'on mit en usage. Les selles se rétablirent à la suite d'un grand lavement que l'on administra à l'aide d'un tube de caoutchouc, muni d'un entonnoir, pendant que la malade se tenait à genoux, accoudée par terre, d'après la prescription de M. le docteur Gass, qui pensait alors avoir affaire à un étranglement interne provoqué probablement par une invagination.

Pendant 2 semaines, il y eut une accalmie avec simples coliques

plus ou moins vives, mais cependant à peu près supportables, grâce au régime très simple, composé d'aliments mous et liquides, d'une digestion facile, que suivait la malade.

Il survint alors une nouvelle crise d'étranglement interne, plus violente que la première, qui dura 4 jours, malgré les grands lavements répétés qui avaient réussi auparavant. Toutefois, ces lavements parvinrent encore à entraîner des matières alvines, mais les coliques devinrent dès lors presque continues. Les lavements ramenaient chaque fois des matières stercorales qui, du reste, ont toujours été normales, sans traces de sang ou de mucosités.

La malade vint à Strasbourg, au couvent de la Toussaint, au commencement du mois de novembre, environ 4 semaines après la dernière crise, lorsque les graves accidents péritonéaux qui l'avaient suivie furent un peu calmés.

Les coliques étaient alors extrêmement vives et ne laissaient à la malade aucun repos, ni de jour, ni de nuit. Elles s'exaspéraient peu de moments après avoir pris des aliments, même en petite quantité.

L'intestin se distendait successivement en 3 points signalés par des coliques de plus en plus intenses. La dernière partie devenait alors dure et résistante en se dilatant de manière à mesurer 10 à 11 centimètres de diamètre, en donnant lieu à un bruit de fluctuation pareil à celui d'une bouteille à moitié pleine d'un liquide auquel on communique une secousse rapide. Les coliques, arrivées alors à leur maximum d'intensité, s'apaisaient quelques instants pour parcourir de nouveau leur développement périodique, qui variait entre 5 à 10 minutes. Ces coliques résistaient à tous les moyens calmants ordinaires lorsqu'elles étaient excessives, et ne diminuaient un peu que sous l'influence des injections sous-cutanées de morphine.

Pour vaincre l'obstacle, évidemment incomplet, à la circulation des matières digestives, j'eus recours en vain au taxis pendant le paroxysme des coliques, en variant de toutes manières la position de la malade. Pendant l'intervalle des coliques, le ventre, quoique très distendu, était absolument mou dans toute son étendue. On ne pouvait percevoir nulle part aucune dureté, aucune tuméfaction.

L'obstacle à la circulation des aliments existait évidemment dans l'intestin grêle, en raison du siège des coliques, dans la partie péri-ombilicale du ventre. Les coliques principales et la distension la plus grande de l'intestin avaient leur siège dans le bas-ventre, entre l'ombilic et la crête iliaque du côté gauche. Les coliques apparaissaient peu de temps après les repas et très rapidement sous l'influence d'une boisson. Le cœcum et le reste du gros intestin ne présentaient aucune distension anormale.

Il était plus difficile de se rendre compte de la nature de l'obstacle.

On ne pouvait admettre l'hypothèse d'une invagination qui, du reste, devait exister en 3 points de l'intestin. Il ne pouvait être question d'un épithélioma, ni d'une affection cancéreuse. Une obstruction par une bride fibreuse, par une torsion de l'intestin, par l'introduction et par l'étranglement d'une anse d'intestin à travers un orifice pathologique ne pouvait guère être admise non plus, en raison du triple siège des coliques successives.

La malade n'ayant jamais été sérieusement malade, et n'ayant eu ni fièvre, ni diarrhée, n'ayant pas été atteinte de fièvre typhoïde, on ne pouvait guère songer à des rétrécissements cicatriciels.

Le diagnostic était ainsi très incertain. Cependant il était hors de doute qu'il existait en 3 points principaux, assez distants les uns des autres, un obstacle matériel à la libre circulation des matières digestives. Quant à savoir quelle était la cause réelle de l'obstacle, il était impossible de la déterminer d'une manière rationnelle.

Sous l'influence d'un régime très simple, nourrissant, liquide, constitué par du bouillon, des potages, du pain, de la viande dépourvue de parties fibreuses et soumise à une mastication prolongée, du laitage, du fromage, etc., je parvins à maintenir la malade dans un état à peu près tolérable pendant deux à trois semaines, afin d'observer si peut-être, en temporisant, les obstacles à la circulation des aliments pourraient se dissiper, ou au moins céder progressivement, ou bien être moins considérables.

Il n'y eut pas d'amélioration sensible, et il survint de l'amaigrissement. Les règles avaient fait défaut aux deux dernières époques.

Comme dans ces conditions l'existence était insupportable à la pauvre malade, qui devait s'attendre à une vie d'une durée très précaire et à une fin misérable, il fut décidé qu'on aurait recours à la gastrotomie pour se rendre compte de la véritable nature de l'affection, afin d'y porter remède dans la mesure du possible.

L'opération eut lieu le 27 novembre, avec l'assistance de MM. les docteurs Gass, de Haguenau, Reichardt et de la révérende sœur Théodosie.

Une incision de 9 centimètres sur la ligne blanche [1], immédiatement au-dessous de l'ombilic, mit à découvert les anses de l'intestin grêle, dont la rougeur vasculaire était anormale.

Ces anses, très distendues, devaient être voisines du siège de l'obstruction. J'attirai au dehors la première d'entre elles, qui tendait

[1] L'incision sur la ligne blanche est toujours préférable dans les cas d'étranglement interne, à moins d'indications tout à fait spéciales.

à faire irruption au dehors. J'amenai ainsi une première partie rétrécie, étranglée circulairement, entièrement libre. Il était évident dès lors que l'obstruction provenait d'un rétrécissement cicatriciel. Au voisinage, le mésentère était sain. Environ 50 à 60 centimètres d'intestin avaient été ainsi attirés au dehors.

Au delà de la partie rétrécie, l'intestin était encore distendu dans des proportions excessives. Évidemment, il existait plus loin un nouveau rétrécissement. Cette partie de l'intestin fut également tirée ou plutôt entraînée au dehors par la masse considérable de parties liquides qu'elle contenait jusqu'au rétrécissement. La partie suivante de l'intestin, attirée dans une étendue de 10 à 15 centimètres, était absolument normale, presque vide. L'intestin, revenu sur lui-même, était flasque et ne contenait que peu de gaz.

La troisième obstruction devait exister au delà de l'autre extrémité de l'intestin qui avait été extrait de la cavité péritonéale.

Quelques tractions amenèrent deux rétrécissements très rapprochés l'un de l'autre. Au delà, l'intestin redevenait entièrement normal.

Toute l'étendue de l'intestin distendu était le siège d'une congestion vasculaire avec des traces d'exsudation fibrineuse, inflammatoire, surtout au voisinage des parties rétrécies. La cavité péritonéale contenait une quantité assez notable de liquide séreux d'une couleur rougeâtre. Le reste de l'intestin grêle, le colon, étaient entièrement normaux. Une grande partie du mésentère était au dehors. Sauf trois ou quatre glandes lymphatiques, dont le volume était deux à trois fois plus considérable et atteignait au plus un diamètre de 2 centimètres environ, le mésentère était normal.

Le ventre était plat, affaissé, presque vide, cependant sans tendance à la pénétration de l'air extérieur.

On pouvait estimer à 1 mètre 1/2 au moins la longueur des anses intestinales, qui étaient comprises entre les parties rétrécies.

En présence d'une lésion tellement étendue, aussi effrayante au premier abord, il y avait lieu de se demander quelle intervention chirurgicale devenait possible.

Ne pas intervenir, c'était vouer la malade à une mort certaine.

Pour rétablir le cours des matières digestives, on pouvait avoir recours à un anus artificiel au-dessus du premier rétrécissement; on pouvait aboucher les deux extrémités saines de l'intestin en conservant les parties rétrécies intermédiaires; ou bien, on pouvait opérer la résection totale des parties malades.

Le premier procédé était une ressource très précaire. La malade n'aurait pas tardé à succomber, par suite d'une alimentation insuf-

fisante et d'un affaiblissement progressif, parce que l'orifice de l'intestin aurait été trop rapproché de l'estomac.

Le deuxième procédé n'aurait pu remédier aux coliques si vives qui tourmentaient la malade, en laissant subsister les rétrécissements.

La résection de l'intestin me parut être la seule chance de guérison radicale.

L'opération, il est vrai, n'avait guère de précédent.

En présence des lésions multiples de l'intestin, trois résections partielles devenaient nécessaires, l'une d'elles comprenant ensemble les deux premiers rétrécissements situés à une distance de 14 centimètres l'un de l'autre. Il aurait ainsi fallu faire trois sutures de l'intestin, ce qui aurait compliqué singulièrement le traumatisme, aurait augmenté la durée de l'opération et aurait exposé la malade à plus de chances d'accidents.

D'autre part, on pouvait faire la résection totale des parties malades avec les parties intermédiaires.

Cette opération, malgré l'étendue des parties malades du tube digestif qu'il s'agissait d'enlever, environ 2 mètres, me parut être la seule détermination rationnelle qui pût laisser à la patiente les meilleures chances de guérison.

La longueur de l'intestin grêle étant de 6 à 8 mètres environ, suivant les individus [1], il en restait encore une longueur plus que suffisante pour la digestion [2]; le traumatisme était simplifié ; l'opération était moins compliquée.

Après une courte hésitation, nécessitée par une analyse rapide de la situation, je continuai l'opération.

Après avoir réduit préalablement de part et d'autre l'intestin dans la cavité abdominale jusqu'à la limite des rétrécissements, je commençai par placer au delà de chacun de ces points extrêmes deux ligatures circulaires rapprochées, passant à travers le mésentère.

A l'aide des ciseaux, je divisai ensuite transversalement l'intestin entre chaque double ligature, de manière à ne pas avoir d'écoulement de matières alimentaires qu'il contenait, en ayant soin d'enlever et de nettoyer exactement les extrémités ainsi coupées, tant avec des linges secs qu'avec un peu d'eau phéniquée.

[1] Les limites extrêmes de longueur de l'intestin grêle varient de 3 à 11 mètres.

[2] Dans un cas de hernie inguinale étranglée, qui donna lieu à un anus contre nature avec 4 orifices d'intestin grêle, Sédillot fit une entérotomie destinée à mettre en communication le bout stomacal et le bout anal de l'intestin. Il resta une petite fistule stercorale. L'opéré, très bien portant, d'un embonpoint considérable, mourut du choléra en 1854, 3 ans après l'opération. J'en fis l'autopsie. L'anse intestinale soustraite à la circulation des aliments mesurait environ 120 centimètres. — (*Gaz. hebd.*, t. II, 1855, p. 460.)

La grande étendue et la grande masse du mésentère, le long de l'intestin, avec les innombrables artères et veines des arcades vasculaires, ne permettaient de recourir qu'à des ligatures en masse multipliées, afin de rendre possible l'excision de l'intestin, sans effusion de sang. Nonobstant, ces ligatures elles-mêmes, par suite de la distension de l'intestin, ne purent être placées convenablement vers le bord du mésentère, au delà des arcades artérielles, qu'après l'évacuation préalable de la majeure partie des matières intestinales.

L'intestin fut troué dans l'une de ses parties les plus déclives qui pendaient sur les parties latérales du ventre et l'on en évacua 2 à 3 litres de liquides digestifs et des gaz. L'intestin, ainsi vidé, s'affaissa en grande partie. Deux pinces, comprenant entre leurs extrémités la trouée intestinale, furent placées de manière à la maintenir fermée.

Douze ligatures en fil de soie, comprenant chacune une quinzaine de centimètres d'étendue du mésentère, furent ensuite posées le long du bord de l'intestin, aussi près que possible. Comme les ligatures me parurent ne pas avoir été assez serrées, chacune d'elles fut consolidée par une nouvelle anse de ligature faite en sens inverse à l'aide du même fil, et l'intestin fut ainsi peu à peu détaché du mésentère au moyen des ciseaux.

Le mésentère, qui jusqu'alors était resté hors du ventre, fut remis dans la cavité péritonéale, qui fut nettoyée avec des serviettes jusque dans l'excavation du bassin et débarrassée de toutes parts de la sérosité ascitique qu'elle contenait.

A ce moment de l'opération, il y avait lieu de se demander comment on devait se comporter à l'égard des deux bouts de l'intestin, si on devait les réunir directement par une suture pour les faire communiquer immédiatement, ou bien s'il était préférable de les disposer simplement l'un à côté de l'autre dans la situation la plus favorable à une entérotomie ordinaire ?

La suture immédiate de l'intestin aurait simplifié, il est vrai, le traumatisme et aurait permis de réunir ensuite complètement la plaie abdominale, si on avait pu, sans inconvénient, traiter les 12 énormes ligatures du mésentère comme des ligatures perdues ; mais leur masse était trop considérable pour les abandonner impunément dans la cavité abdominale. D'autre part, la suture de l'intestin peut donner lieu à des accidents consécutifs graves, s'il survient une obstruction intestinale avant que la cicatrisation soit assez solide.

Je procédai par conséquent de la manière suivante :

Les deux ligatures des deux bouts de l'intestin furent liées l'une contre l'autre, de manière à maintenir ces bouts d'intestin adossés

du côté opposé à l'insertion du mésentère. Le fil des ligatures attaché contre une tige d'acier placée transversalement sur la plaie servit à maintenir ces ligatures dans un rapport fixe avec la paro abdominale. Le bout stomacal de l'intestin était placé au-dessus du bout anal qui occupait l'angle inférieur de la plaie, l'un et l'autre au niveau de la cavité péritonéale.

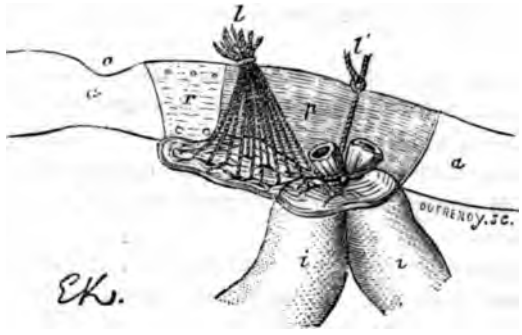

a Paroi abdominale. *o* Ombilic. *rp* Incision de la paroi abdominale dont la partie *r* a été réunie par 2 points de suture profonde et par 3 points de suture superficielle. *i* Intestin dont les deux bouts liés sont maintenus ensemble par la ligature *l*. *l* Ligatures du mésentère.

Pour assurer la fixité de cette position, un point de suture servit à retenir les ligatures de l'intestin avec la partie fibreuse de la ligne blanche contre le côté gauche de l'incision abdominale. La partie supérieure de l'incision fut réunie par deux points de suture profonde et par trois points de suture superficielle. Il restait ainsi un espace de 5 centimètres de longueur, autour duquel je disposai l'épiploon et dans lequel j'attirai successivement d'une manière régulière les douze ligatures du mésentère, dont les fils furent attachés contre une autre tige d'acier transversale à l'angle supérieur de la partie de l'incision qui restait ainsi ouverte.

Par suite de ces dispositions, la cavité abdominale se trouvait fermée à l'accès de l'air. J'enduisis de perchlorure de fer toute la surface traumatique qui restait exposée au contact des impuretés extérieures.

Cette manière de procéder avait divers avantages au point de vue de la sécurité.

En maintenant l'intestin provisoirement fermé, il n'y avait pas à redouter d'épanchement des matières intestinales soit dans le péritoine, soit dans la plaie [1].

[1] Le procédé que j'ai employé peut être perfectionné : 1° soit en liant chacun des bouts de l'intestin sur un tube que l'on peut fermer et ouvrir à volonté pour dégager le trop-plein du tube digestif avant de faire l'entérotomie, dont

La résection perpendiculaire, avec suture immédiate circulaire de l'intestin, s'accompagne ordinairement d'une gène plus ou moins

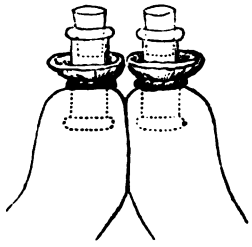

Adossement des deux bouts de l'intestin, liés chacun sur un tube.

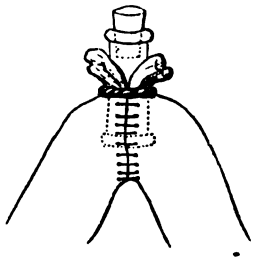

Suture oblique incomplète des deux bouts de l'intestin, liés ensemble sur un tube.

considérable de la circulation du contenu de l'intestin; car les opérés se plaignent généralement de douleurs abdominales consécutives à l'opération. Une suture oblique remédiera probablement à cet inconvénient.

Le ventre ne tendait pas à s'affaisser, à se vider trop complètement par suite de l'évacuation des gaz intestinaux, circonstance qui aurait facilité ou provoqué l'introduction de l'air et des liquides décomposés de la plaie dans la cavité péritonéale à la suite d'un effort, d'un vomissement, etc., de l'opérée.

Les ligatures du mésentère pouvaient ainsi être facilement éliminées sans exposer à des accidents ultérieurs.

On était à même d'ouvrir facilement les deux bouts de l'intestin dès que les adhérences péritonéales devaient être considérées comme étant suffisamment solides pour n'avoir plus lieu de craindre le contact des matières digestives sur les parties environnantes.

Le pansement a été très simple, puisque la plaie est restée complètement à découvert à l'air et maintenue librement ouverte par une petite mèche de charpie aspergée d'un peu d'eau phéniquée, placée dans ses deux extrémités.

L'opération avec le pansement a duré trois heures et demie. L'opérée a été maintenue sous l'influence du chloroforme pendant

la manœuvre sera ainsi très simplifiée ; 2° soit en liant à la fois les deux bouts de l'intestin contre un tube, après les avoir réunis incomplètement à l'aide d'une suture oblique, afin de ménager à l'intestin une ouverture suffisamment large pour ne pas avoir à craindre un rétrécissement cicatriciel consécutif. L'intestin peut être maintenu en rapport avec la paroi abdominale à l'aide de la ligature, etc...

trois heures. L'application des douze ligatures doublées du mésentère a pris près de la moitié de cette durée.

La perte de sang a été tout à fait insignifiante.

Les suites de l'opération ont été des plus simples.

Il y eut quelques vomissements chloroformiques.

La température n'a pas dépassé 38°, à l'exception du 3e jour.

La malade n'a plus ressenti la moindre colique et s'est trouvée, dès l'opération, dans un état de bien-être complet. Elle put dormir, manger, boire comme tout le monde, avec une petite restriction cependant. Les liquides furent introduits directement dans le gros intestin pour empêcher l'afflux du liquide dans le bout supérieur de l'intestin, attendu que les boissons ou les aliments liquides ne séjournent guère dans l'estomac et dans l'intestin grêle à l'état physiologique. Dans ce but, l'opérée prit chaque jour, pendant 20 jours, 3 lavements d'eau pure. Elle consomma ainsi environ 15 litres d'eau.

L'eau vineuse, le bouillon, le laitage ne furent pris, par les voies ordinaires, qu'en quantité nécessaire pour faciliter la digestion du pain, de la viande, des œufs, etc., dont l'opérée fit usage dès le 2e jour de l'opération.

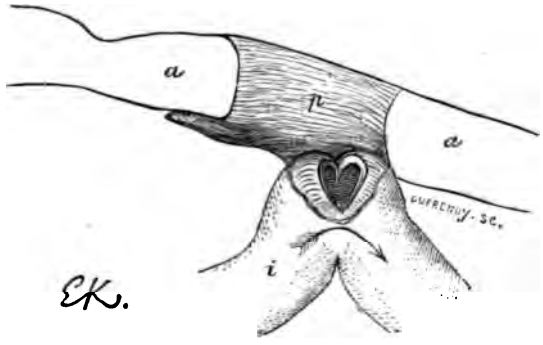

État de la plaie au 15e jour, après la chute des ligatures et des parties mortifiées

Le 3e jour, pensant que les adhérences péritonéales de l'intestin étaient suffisantes, je sectionnai d'abord la ligature du bout anal de l'intestin et j'y introduisis un tube de caoutchouc de 0m,008 de diamètre, muni d'un fil. Le bout stomacal fut ensuite ouvert de la même manière. Après l'écoulement d'une petite quantité de matières digestives, l'on y introduisit également un bout de tube de caoutchouc. Dans chacun de ces tubes, je fis pénétrer, à une profondeur déterminée, l'une des branches d'une de mes pinces hémostatiques. Le rapprochement des branches de la pince, ainsi entourées des tubes de caoutchouc, détermina la mortification des parties

intermédiaires adossées des deux bouts de l'intestin, sur une longueur d'environ 3 centimètres 1/2. Les pinces furent enlevées 4 jours après leur application.

Le 12e jour, la partie mortifiée des ligatures des intestins se détacha, de même que la partie intermédiaire qui avait été pincée. En introduisant le petit doigt dans l'orifice commun de l'intestin, je trouvai que l'éperon qui séparait les deux bouts était peut-être encore trop prononcé et pourrait gêner la libre circulation des matières intestinales après la cicatrisation. J'introduisis de nouveau les tubes de caoutchouc et je fis une entérotomie supplémentaire avec la même pince, de manière à faire communiquer très largement les deux parties de l'intestin, ce que je pus constater dès le 16e jour. Dans l'intervalle du 12e au 15e jour, toutes les ligatures de l'épiploon avec les tissus mortifiés se détachèrent et la plaie fut réduite à un simple *infundibulum* qui ne tarda pas à se resserrer de plus en plus. La partie supérieure de la plaie était restée complètement réunie. Des selles copieuses eurent lieu dès le 20e jour. Le 25e jour, il ne passait plus qu'un peu de liquide et de gaz par la plaie, et une simple bande de sparadrap, placée au travers, obstrua entièrement le passage.

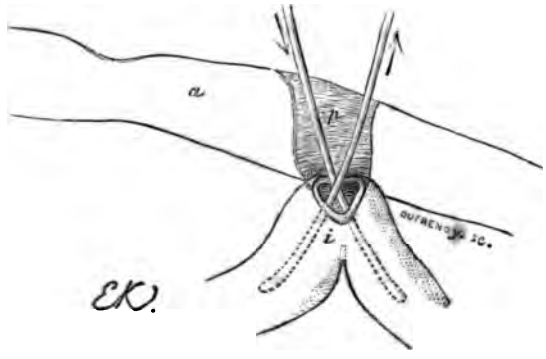

État de la plaie au 17e jour. — La partie pointillée de l'éperon de l'intestin indique la partie détruite par la seconde entérotomie.

L'opérée se leva pour la première fois, le jour de Noël, tout à fait bien portante.

La seule manifestation douloureuse consécutive à l'opération a été occasionnée par l'écoulement des matières intestinales par suite de leur contact avec la paroi abdominale et de l'irritation, de l'autopepsie des surfaces humectées.

J'essayai en vain d'oindre la paroi abdominale avec de l'huile, des corps gras concrets, de la vaseline. La baudruche était digérée sans laisser aucune trace. Le liniment oléo-calcaire, saupoudré de

poudre d'amidon, calmait un peu la douleur, mais ne garantissait pas la peau. Finalement l'opérée enleva constamment par aspiration à l'aide d'une poire en caoutchouc les matières alimentaires qui venaient affluer, surtout 3 ou 4 heures après le repas, dans l'infundibulum de la plaie. Je parvins à en garantir la peau voisine à l'aide de bandelettes de sparadrap. Dès lors la rougeur et les végétations épidermiques déterminées par le contact des matières alimentaires se dissipèrent rapidement. Dans une circonstance analogue le meilleur préservatif sera une solution alcoolique de résine ou l'application de bandelettes de sparadrap bien agglutinatif.

Un mois après l'opération il ne restait plus qu'une fistule très étroite qui s'est fermée entièrement au bout d'une huitaine de jours.

Environ six semaines après l'opération, la guérison a été complète.

Dans le cours du traitement, Mlle K... a été vue par MM. E. Bœckel, le professeur Freund, etc., de Strasbourg; J. Ehrmann, de Mulhouse; Polisu, doyen de la faculté de médecine de Bucharest; le professeur Czerny, de Heidelberg, etc.

L'intestin réséqué a été présenté à la Société de médecine de Strasbourg, le 2 décembre 1880 et l'opérée tout à fait guérie, le 6 janvier 1881.

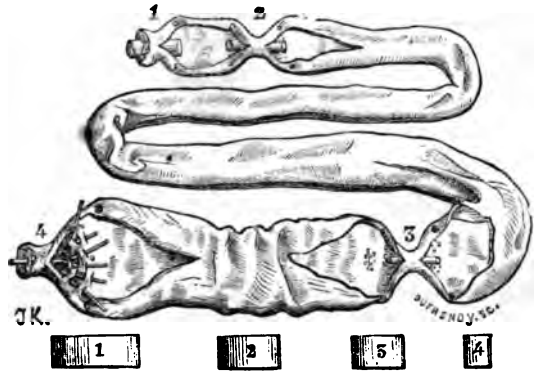

Intestin réséqué avec les 4 rétrécissements dans lesquels on a engagé des baguettes cylindriques proportionnées à leur calibre respectif, indiqué de grandeur naturelle au-dessous de la pièce pathologique.

La pièce pathologique, mesurée par M. le professeur V. Recklinghausen, a une longueur de $2^m,05$. L'intestin, très hypertrophié et très dilaté, présente 4 étranglements circulaires correspondant à 4 rétrécissements, dont les deux premiers sont situés à une distance de 14 centimètres; les deux derniers sont distants de 55 cen-

timètres. La distance qui sépare le 2e du 3e rétrécissement est la plus considérable. La largeur de l'intestin vide et affaissé devient de plus en plus grande. Entre le 1er et le 2e rétrécissement, la largeur est de 42 millimètres. Entre le 2e et le 3e, l'intestin s'élargit progressivement depuis le 2e rétrécissement, où la largeur de l'intestin est de 4 centimètres jusqu'au 3e rétrécissement, où elle est de 6 centimètres. Entre les deux derniers rétrécissements, la largeur de l'intestin atteint ses limites extrêmes : elle mesure 7 à 10 centimètres.

Le calibre intérieur des rétrécissements devient de plus en plus étroit. Le premier admet une tige d'un diamètre de 12 millimètres ; le 2e a un diamètre de 9 millimètres ; le 3e mesure 7 millimètres. Le dernier rétrécissement est tellement étroit qu'il laisse à peine pénétrer une sonde de 4 millimètres.

La paroi musculaire de l'intestin est considérablement hypertrophiée. L'intestin affaissé sur lui-même offre une épaisseur de 7 centimètres et présente pour une longueur de 2 mètres un poids de 650 grammes.

Les rétrécissements ont été consécutifs à une inflammation suppurée des glandes de Peyer, suivie de rétraction cicatricielle. La cicatrisation était complète, ancienne. La muqueuse des deux côtés de chaque rétrécissement, mais surtout au voisinage des deux derniers, était plus ou moins constituée par une série de brides, de ponts formés par la membrane muqueuse, au-dessous desquels on pouvait engager une sonde dans toutes les directions, d'une manière analogue à ce qu'on observe lors de la suppuration d'un anthrax. Au-dessous du troisième rétrécissement existe une cicatrice localisée, peu étendue, sans partie rétrécie.

Les deux derniers rétrécissements étaient en grande partie obstrués par des pépins de raisin qui étaient partiellement engagés dans les diverticulums de la muqueuse, de manière à obstruer à peu près complètement le passage de ces rétrécissements même à l'eau pure qu'on versait au-dessus dans l'intestin.

Extérieurement aux points rétrécis de l'intestin, le péritoine présentait des traces d'inflammation ancienne.

En présence de ces lésions, il est facile de s'expliquer les coliques continues et les deux accès d'étranglement interne. On pouvait se rendre compte également de l'action apparente des grands lavements auxquels on croyait que les étranglements avaient fini par céder. C'était surtout la position de la malade et des anses intestinales qui avaient été mises en action et qui avaient dû faciliter le déplacement des pépins de raisins ou de tout autre obstacle provenant des matières alimentaires.

Ce qui était extraordinaire, c'était l'absence de fièvre, de

diarrhée, pendant le travail inflammatoire de l'intestin, ce qui avait rendu le diagnostic précis des causes de l'étranglement et des coliques tout à fait impossible.

De l'observation précédente et des opérations analogues on peut tirer les conclusions suivantes :

1° La résection de l'intestin grêle peut être faite dans une étendue considérable, de 2 mètres et même au delà, sans troubler les fonctions digestives d'une manière appréciable ;

2° Pratiquée dans des conditions convenables, la résection de l'intestin peut être considérée comme une opération parfaitement admissible;

3° La résection peut avoir lieu : 1° soit en opérant directement la suture des deux bouts de l'intestin et en faisant la réunion immédiate de la plaie abdominale ; 2° soit en établissant un anus contre nature avec entérotomie consécutive ; 3° soit en faisant une suture incomplète de l'intestin combinée avec un anus artificiel. — Le 2e et le 3e procédé exposent à moins de dangers consécutifs ;

4° La résection des rétrécissements fibreux, cicatriciels, qui sont probablement plus fréquents qu'on ne le suppose, est à même de donner lieu à une guérison radicale. Il en est de même de la résection des épithéliomas.

Au contraire, les résections appliquées aux obstructions cancéreuses ne permettent d'obtenir qu'un amendement temporaire plus ou moins précaire de l'état des malades, par suite de la récidive de l'affection cancéreuse, de sa métastase et de la dégénérescence progressive des glandes lymphatiques ;

5° En maintenant l'intestin fermé après l'opération, ainsi que j'ai procédé, l'opéré peut être maintenu à l'abri de l'écoulement des matières intestinales pendant plusieurs jours, jusqu'à ce que les adhérences soient devenues suffisamment solides. D'autre part le ventre ne se vide pas complètement après l'opération : cette circonstance préserve l'opéré d'accidents consécutifs, tels que l'introduction de l'air ou de liquides septiques dans la cavité péritonéale.

En nourrissant l'opéré avec des aliments aussi peu liquides que possible, l'écoulement des matières alimentaires par l'orifice de l'intestin est réduit à son minimum et l'opéré s'affaiblit moins ;

6° En introduisant les liquides directement par le gros intestin en administrant la boisson par le rectum, l'eau est absorbée ainsi qu'à l'état normal et les opérés ne souffrent nullement de la soif l'écoulement des liquides digestifs par l'intestin est moins considérable et donne moins d'ennui aux malades.

Discussion.

M. Desprès. Je tiens à faire remarquer que la méthode de Lister n'a pas été employée dans le cas très intéressant qui vient de nous être communiqué. Cette méthode n'est donc pas indispensable pour le succès des plus grandes opérations.

En général, l'état des malades au moment de l'intervention a une très grande influence sur le résultat des opérations pratiquées sur l'abdomen. Dans le cas de M. Kœberlé, l'étranglement était chronique et la situation plus favorable que dans le cas d'étranglement aigu.

Je n'hésiterais pas, pour mon compte, à imiter la conduite de M. Kœberlé, en pareille circonstance.

M. Kœberlé. Les accidents avaient débuté chez ma malade par une crise d'étranglement aigu, accompagnée de vomissements fécaloïdes et de ballonnement considérable. Des lavements forcés ont agi en déplaçant des pépins de raisin qui obstruaient l'intestin. Bien qu'une amélioration notable se fût produite dans l'état de la malade, j'ai encore trouvé, quatre semaines après le début, les anses intestinales d'un rouge assez vif, couvertes de fausses membranes, et du liquide séreux rougeâtre en assez grande abondance dans le petit bassin. J'ai épongé ce dernier avec des serviettes.

Communication.

Anatomie pathologique et pathogénie de l'Épididymite blennorragique et urétrale,

par Terrillon.

Les recherches que je poursuis actuellement avec mon collègue et ami Charles Monod, nous ont démontré que l'anatomie pathologique de l'épididymite d'origine urétrale était très incomplète, et même qu'un grand nombre d'erreurs avaient été accumulées sur ce sujet. Pour élucider cette question importante dans la pathologie de l'organe séminal, nous avons eu recours à l'anatomie pathologique étudiée sur l'homme et à l'expérimentation sur les animaux.

Mettant à profit les autopsies pratiquées chez l'homme, et dont les relations sont disséminées dans plusieurs auteurs différents, il nous a été facile d'établir d'une façon suffisamment nette et précise

cette anatomie pathologique [1]. Plusieurs lacunes ont pu être comblées par l'étude des lésions provoquées artificiellement sur le chien, au moyen d'injections irritantes pratiquées dans le canal déférent. La plupart des détails fournis par ces expériences, ont été relatés dans un mémoire fait en collaboration avec M. Malassez, et qui a paru dans les *Archives de physiologie*, 1880.

Cette communication ne sera qu'un résumé rapide des différentes lésions que nous avons pu étudier, elle comprendra trois points principaux : l'anatomie pathologique de l'épididymite aiguë ; les suites de cette inflammation ; enfin, la pathogénie ou le mode de développement de cette affection.

Cette dernière partie ne sera que rapidement esquissée, car la discussion à propos des opinions soutenues par les auteurs, nous entraînerait trop loin.

1° *Anatomie pathologique.*

Les lésions doivent être étudiées à partir de l'orifice des canaux éjaculateurs dans l'urètre, en remontant par le canal déférent jusqu'à l'épididyme.

On a souvent trouvé les canaux éjaculateurs, rouges, congestionnés, ainsi que leur orifice et la partie voisine de l'urètre, là où se localisent le plus souvent les phénomènes inflammatoires dans la blennorragie ou les autres urétrites.

Les vésicules séminales étaient remplies d'un liquide jaunâtre purulent, le même que nous retrouverons dans le canal déférent. Leurs parois étaient épaissies, et leur surface interne congestionnée.

Enfin, dans plusieurs cas, le tissu cellulaire qui les entoure était épaissi, induré, et l'inflammation avait même gagné le péritoine. La péritonite consécutive à cette extension de l'inflammation, avait même été la cause de la mort dans plusieurs observations publiées.

Le canal déférent présente des altérations plus importantes, car elles ont été mieux étudiées. Si la description qui va suivre, se rapporte surtout à la partie inguino-scrotale de ce canal, elle doit également être suivie pour la portion abdominale.

On peut admettre quatre degrés différents dans l'inflammation qui atteint le canal déférent. Ces degrés correspondent assez bien aux phénomènes cliniques.

Dans le premier degré, la muqueuse seule du canal déférent est

[1] Le travail le plus récent est dû à Schepelern ; les autres auteurs sont cités dans tous les ouvrages classiques. On trouvera ces indications dans un travail de M. le Dr Ledouble. Paris, 1879.

atteint. Elle présente les caractères ordinaires de l'inflammation dite catarrhale. L'épithélium perd ses cils vibratiles, se gonfle, se déforme, et les cellules prennent une forme globuleuse. Elles sont très granuleuses et en voie de prolifération. Le tissu sous-muqueux est œdémié et infiltré de globules lymphatiques.

Ici le canal déférent ne présente aucune augmentation de volume quand on l'examine extérieurement, et nous savons que malgré la fréquence de cette augmentation, on trouve en clinique des cas dans lesquels le canal déférent semble absolument sain, malgré l'inflammation de l'épididyme. On admettait en présence de ces cas, que le canal déférent ne présentait aucune lesion, et que l'épididyme était une affection isolée. Or, l'expérimentation prouve d'une façon précise que la muqueuse seule peut être malade, et que les phénomènes cliniques ne donnent cependant aucun signe à ce niveau.

Il est donc probable que le même phénomène se produit chez l'homme dans les cas où l'inflammation est peu intense; cette altération limitée à la muqueuse est même d'autant plus certaine, qu'elle repose sur la loi générale de l'inflammation des muqueuses, qui reste souvent limitée à ces membranes.

Le deuxième degré, beaucoup plus fréquent, consiste dans l'extension de l'inflammation aux parois fibro-musculaires du canal. Celles-ci sont plus ou moins gonflées par l'œdème, et on trouve par places des foyers remplis de cellules lymphatiques; les vaisseaux sanguins et lymphatiques sont eux-mêmes très dilatés.

Le volume qu'acquiert le canal ainsi altéré, peut être le double ou le triple de celui du canal à l'état normal. Quand l'inflammation est limitée à cette paroi, il est facile de constater le volume exagéré, en pressant entre les doigts le canal déférent, et en le comparant à celui du côté opposé.

3e *degré*. Dans un grand nombre de cas, alors que l'inflammation a une certaine acuité, on voit celle-ci envahir le tissu cellulaire, dans lequel sont plongés les éléments du cordon; le tissu enflammé s'indure, englobe les vaisseaux, les nerfs et le canal déférent, au point de les rendre absolument méconnaissables.

Le tissu cellulaire ainsi induré, est limité par la gaine fibreuse commune qui lui forme comme un moule extérieur, aussi a-t-on par le toucher la sensation d'un corps cylindrique, allant de l'épididyme à l'anneau inguinal, et pénétrant dans le canal pour se prolonger dans l'abdomen.

C'est là la funiculite qu'on a souvent confondue avec la déférentite, à tel point que cette dernière passait inaperçue ou n'était nullement admise quand elle ne s'accompagnait pas des lésions du tissu cellulaire qui l'entoure. Il y a donc, dans ce cas, une déférentite

primitive et une péri-déférentite secondaire par extension de l'inflammation. Lorsqu'on examine ce qui se passe du côté de l'abdomen, on constate une induration qui se prolonge dans le bassin, et qui indique qu'à ce niveau l'inflammation du canal déférent provoque les mêmes phénomènes que dans le trajet inguinal : les autopsies indiquent nettement la réalité de ce fait.

4° *degré*. Enfin, dans un quatrième degré, le processus inflammatoire a gagné le tissu cellulaire et les différentes couches du scrotum, lequel est rouge, chaud et immobile sur les parties profondes.

Le liquide qui remplit le canal déférent pendant cette évolution inflammatoire, est intéressant à étudier. C'est un liquide jaune, purulent, dans lequel on rencontre une grande quantité de globules purulents, petits, des granulations graisseuses jaunes, en abondance, et un nombre plus petit de gros globules granuleux, qui semblent n'être que des cellules épithéliales gonflées et altérées par l'inflammation. Le liquide est épais et sort difficilement du calibre du canal déférent, il présente tous les caractères qu'on trouve dans les produits d'une inflammation catarrhale d'une muqueuse.

Dans les inflammations expérimentales, on trouve des spermatozoïdes vivants ou morts, pendant les premiers jours, et quelquefois même pendant toute la durée de l'affection. Ils sont rares, et pour les rencontrer, il faut examiner souvent plusieurs fois le liquide. Cette recherche n'a pas été faite complètement chez l'homme. Cependant il est probable que les spermatozoïdes doivent résister au moins pendant quelque temps.

La preuve de ce fait m'a été fournie par l'étude du liquide et l'éjaculation chez les individus atteints d'une double épididymite. Ce liquide a le même caractère que celui qu'on trouve dans le canal déférent et il contient quelques spermatozoïdes du moins dans les premiers jours. Plus tard ils disparaissent, mais je suppose, au moins d'après l'analyse de quelques faits, qu'ils ne disparaissent pas complètement pendant toute la durée de la maladie. Aussi leur réapparition rapide après la guérison dans les cas où l'inflammation a été bénigne, ne doit pas surprendre. Ces faits ont été relatés dans un travail que j'ai fait paraître dans les *Archives de dermatologie et de syphiligraphie*, en 1880.

Les lésions de l'épididymite sont variables suivant les différentes *parties de l'organe*.

Au niveau de la queue elles atteignent leur maximum, comme si l'inflammation était localisée en ce point, mais à mesure qu'on s'éloigne de cette partie pour atteindre la tête, on trouve une diminution considérable dans les phénomènes inflammatoires.

A l'œil nu on trouve une augmentation de volume qui est variable, mais qui peut atteindre le volume de l'extrémité du pouce. Cette masse est due à plusieurs lésions spéciales que nous retrouverons plus tard. L'aspect est gris-verdâtre, quand on a enlevé les fausses membranes ou le tissu enflammé qui entoure souvent l'épididyme lui-même.

Sur une coupe on voit les canaux de l'épididyme dilatés pour la plupart, et on constate des petits foyers qui ressemblent à des abcès, à cause de leur contenu séro-purulent et de leurs parois verdâtres.

L'examen microscopique permet de constater des altérations qui se rapprochent de celles du canal déférent, avec des degrés à peu près semblables.

Les tubes sont dilatés pour la plupart, leur épithélium est altéré. Les cils vibratils ont disparu et les cellules sont devenues granuleuses, ou même sont complètement desquamées.

Les parois sont amincies, ou au contraire augmentées de volume par infiltration séreuse et formation, par places, de foyers remplis de cellules lymphatiques.

Enfin, dans les degrés plus accentués, le tissu intertubulaire est augmenté de volume, induré, infiltré de globules lymphatiques et remarquable par l'abondance de granules de pigments, qui donnent à cette partie l'aspect jaune-verdâtre signalé plus haut. Toutes ces altérations sont la cause de l'augmentation de volume locale, et donnent à cette partie l'apparence et le volume d'une noisette.

Quand les phénomènes ont été plus intenses, le tissu cellulaire périphérique se prend également, s'indure et remplissant la tunique fibreuse commune forme une masse qui, avec celle du cordon également enflammée, donne à la région une forme conique dont la base correspond au testicule et le réunit au canal inguinal.

Les cavités qui ont été prises souvent pour des abcès, ne sont que des dilatations ampullaires des tubes de l'épididyme, et dont le contenu est analogue à celui des autres tubes. Ce qui prouve que ce sont bien des dilatations, c'est la présence d'un épithélium aplati qui tapisse leur surface et qui n'est autre que l'épithélium des canaux altéré par l'inflammation et la distension.

Le liquide qu'on trouve dans cette partie de l'épididyme est analogue à celui du canal déférent, cependant il contient souvent un grand nombre de spermatozoïdes mélangés aux autres éléments figurés du pus.

Dans le corps de l'épididyme les lésions sont moindres. La dilatation des canaux est moins marquée, l'épithélium moins altéré, et n'ayant perdu que ses cils vibratiles. Enfin, le liquide contient une

quantité moindre de globules purulents et de globules granuleux; les spermatozoïdes sont très abondants.

Dans les parties qui avoisinent la tête, les lésions sont à leur minimum et le plus souvent absolument nulles quand l'inflammation a été très minime.

Il en est de même dans les canaux efférents du testicule et le corps d'Hygmore.

Le testicule ne présente aucune altération appréciable, sauf la congestion des vaisseaux et un peu d'œdème par gêne circulatoire.

Mais ce qui est plus remarquable dans l'étude de ces lésions de l'épididyme, c'est l'erreur commise continuellement par ceux qui se contentent de juger de la nature et de l'étendue des lésions par les simples caractères cliniques. En effet, dans les cas aigus et relativement modérés, on trouve au niveau de l'épididyme une masse volumineuse, se continuant souvent avec un cordon induré qui n'est autre que la péri-déférentite. La masse est due à l'inflammation du tissu cellulaire périphérique limité en dehors par la tunique fibreuse commune qui vient se perdre sur la tunique vaginale en devenant adhérente à cette dernière. Cette disposition explique la forme spéciale que prend cette induration, et qu'on a comparée à un casque surmontant le testicule.

Ainsi pour l'épididyme comme dans le canal déférent, les phénomènes inflammatoires périphériques masquent la lésion véritable, l'exagèrent pour ainsi dire, et trompent sur sa véritable nature.

La preuve de cette explication nous a été fournie par deux expériences très simples, que nous avons répétées, M. Monod et moi, sur le cadavre humain.

Après avoir disséqué avec soin par sa partie antérieure la tunique fibreuse commune au niveau du cordon, nous avons pratiqué dans cette membrane un petit orifice dans lequel nous avons fixé une canule au moyen d'une ligature. Un liquide facilement diffusible, coloré en bleu, fut ensuite injecté dans le tissu cellulaire du cordon, en agissant lentement. Quand la tunique fibreuse fut remplie du liquide diffusé dans les mailles du tissu cellulaire, il nous fut facile de constater que la région du cordon et de l'épididyme avait pris exactement la forme et l'apparence que donne l'inflammation de ces organes, et il était impossible de reconnaître ni le canal déférent, ni l'épididyme.

L'expérience fut répétée de la façon suivante : une canule à extrémité pointue fut introduite à travers le testicule et le corps de l'épididyme, de façon à ressortir dans le tissu cellulaire, qui correspond au bord supérieur de ce dernier organe. L'injection du liquide coloré nous donna les mêmes formes, la même sensation extérieure que précédemment.

En présence de cette diffusion facile de l'inflammation dans le tissu cellulaire qui entoure ces organes, et de la faible altération du corps et de la tête de l'épididyme, je crois pouvoir affirmer que lorsque le tissu cellulaire est induré autour de la totalité de l'organe, cette diffusion a pour point de départ l'inflammation de la queue de l'épididyme plutôt que celle du corps.

M. Lannelongue et son élève M. Marimon, ont démontré autrefois (*Société de Chirurgie*, 1876 et 1877), que la même erreur que je viens de signaler avait été commise par M. Panas, alors que dans un mémoire, publié dans les *Archives de Médecine* (1873), il avait cherché à démontrer que l'épididyme était toujours malade dans l'hydrocèle volumineuse. Or, dans ce cas l'induration que l'on sent autour de l'épididyme est due principalement à l'épuisement du tissu cellulaire périphérique et de la tunique fibreuse commune. L'épididyme est au contraire aplati, tiraillé mécaniquement par l'extension de la paroi vaginale, mais n'est ni altéré, ni induré. J'ai moi-même présenté des pièces confirmatives de ce fait à la société anatomique en 1879 ; d'après quelques-unes de ces pièces que je conserve, cette altération périphérique existe non seulement dans les grosses hydrocèles, mais aussi dans les petites et les moyennes, mais à un plus faible degré.

La tunique vaginale est toujours altérée dans le cas d'épididyme aiguë, pour peu que celle-ci ait seulement une intensité moyenne. M. Schwarz et moi, dans un travail publié sur ce sujet dans la *Gazette medicale*, en 1879, avons démontré que l'épididyme expérimentale se compliquait toujours de vaginalité. Ce qui est le contraire pour les inflammations du testicule, limitées au parenchyme de l'organe.

Cette vaginalite est caractérisée, non seulement par des fausses membranes occupant spécialement les culs-de-sac qui avoisinent l'épididyme et augmentent encore le volume de cette région; mais aussi par le liquide concomitant séreux inflammatoire.

A propos de cette vaginalite, je crois pouvoir émettre cette opinion, que c'est elle qui est la cause exclusive des douleurs vives qu'on rapporte au testicule ordinairement. Je m'appuie pour admettre cette opinion, sur ce fait, que les inflammations des séreuses sont ordinairement très douloureuses, et aussi sur le résultat des ponctions qui débarrassent si rapidement les malades de leurs douleurs, souvent très vives, quand on évacue le liquide contenu dans la tunique vaginale. La vaginalite simplement pseudo-membraneuse peut être aussi douloureuse que celle qui s'accompagne d'épanchements liquides.

Discussion.

M. Lannelongue. Dans la communication de M. Terrillon, il y a deux choses : des recherches anatomo-pathologiques et des expérimentations sur les animaux. Les conclusions sont conformes à ce que j'ai observé moi-même dans une autopsie de cholérique que j'ai faite il y a plusieurs années. J'ai été frappé alors du petit volume de l'épididyme enflammé et de l'importance relativement considérable des exsudats qui entourent cet organe. Des coupes pratiquées en travers sur l'épididyme ont fait constater l'état granuleux des parois, la dilatation des conduits et les diverses lésions indiquées par M. Terrillon. Du côté du testicule, il y avait de la congestion simple.

L'erreur des mains est manifeste, lorsqu'on explore l'épididyme à travers la peau et les couches sous-cutanées, aussi bien dans les formes aiguës que dans les formes chroniques. Les lésions que M. Panas, dans un travail bien connu, a cru pouvoir rapporter à l'inflammation de l'épididyme, siègent en réalité dans le tissu conjonctif qui l'enveloppe.

Dans bon nombre d'autopsies faites à Bicêtre, j'ai pu étudier les lésions des anciennes orchites. A l'inverse de ce que vient d'avancer M. Terrillon, j'ai constaté, au moyen d'injections mercurielles, l'oblitération de l'épididyme. Si cette preuve peut paraître insuffisante, j'ajouterai que d'autres particularités m'ont démontré la réalité de cette oblitération. On rencontre en pareil cas dans la queue de l'épididyme de petites cavités kystiques, ayant les dimensions d'une lentille et même d'une moitié de noisette, remplies d'un liquide lactescent dans lequel nagent des spermatozoïdes à différents états de développement : les uns sont complets, les autres rudimentaires, à courte queue, réduits à la tête et granuleux. Or, chez ces mêmes sujets on n'en trouve pas dans les vésicules séminales, tandis qu'il en existe dans les vaisseaux efférents et dans l'épididyme jusqu'à la queue. On peut conclure de là que le testicule continue à en produire, mais qu'ils ne vont pas au delà du siège des lésions. Je ne saurais dire s'ils possèdent alors toutes leurs propriétés physiologiques, s'ils sont normaux eu égard à leurs fonctions.

M. Tillaux. Je pense, avec M. Terrillon, que la plus grande part du gonflement revient au tissu conjonctif extérieur à l'épididyme ; mais je suis un peu étonné que M. Terrillon n'ait pas rencontré des lésions au niveau de la tête, et je me demande si réellement il n'y a rien d'anormal dans les conduits efférents du testicule ; ne seraient-ils donc jamais atteints par l'inflammation ?

M. Farabeuf. M. Terrillon a parlé de l'atrophie du testicule comme devant se produire fatalement, si son canal excréteur restait oblitéré. Il me semble qu'on ne peut établir une assimilation complète entre cet organe et les autres glandes à ce point de vue.

Peut-être il y aurait-il intérêt à rechercher la réaction du liquide recueilli dans le canal déférent des chiens mis en expérience, car l'on sait que l'intégrité anatomique ou fonctionnelle des spermatozoïdes peut dépendre de la nature du milieu où ils sont plongés.

M. Terrillon. La seconde partie de ma communication fournira à M. Lannelongue les renseignements qu'il désire.

Je répondrai à M. Farabeuf qu'il y a des différences considérables dans la manière dont se comporte la glande séminale suivant l'âge des sujets. Je les indiquerai dans la prochaine séance.

Je n'ai pas voulu dire, ainsi que le croit M. Tillaux, qu'on ne trouvait aucune lésion dans la tête de l'épididyme, mais bien que les lésions allaient en diminuant de la queue, où est leur maximum, à la tête. Le gonflement n'est pas toujours et exclusivement en dehors de l'épididyme ; celui-ci est dans certain cas le siège d'une tuméfaction qui lui appartient en propre, mais qui n'est pas constante.

Au niveau de la tête comme du côté de la queue, c'est la périépididymite qui domine; mais lorsque vient la guérison, c'est autour de cette dernière que persiste l'induration.

Dans les recherches histologiques que j'ai faites de concert avec M. Malassez, les lésions des canaux efférents étaient insignifiantes; les plus sérieuses se rencontrèrent dans la queue de l'épididyme.

M. Lannelongue ajoute qu'il a vu les spermatozoïdes pressés en séries avant le point oblitéré.

M. Trélat. M. Terrillon admet sans doute que le processus phlegmasique marche de l'urèthre vers l'épididyme par les voies séminales. Ses expériences ne modifient pas l'évolution de l'épididymite telle que nous l'observons en clinique ; elles démontrent que la tuméfaction est principalement périépididymaire.

Commission du prix Laborie.

Une commission de cinq membres, composée de MM. Guyon, Guéniot, Terrillon, Trélat et Polaillon, choisit la question suivante pour le prix de 1881 :

Des résultats éloignés de l'ovariotomie.

Les mémoires des candidats devront être remis avant le 15 novembre.

Des commissions nommées à la fin de l'année dernière ont choisi les questions des prix Gerdy et Demarquay.

Présentations de malades.

M. Vidal, médecin de l'hôpital Saint-Louis, présente un malade atteint de kéloïde cicatricielle pré-sternale qu'il a commencé à traiter par sa méthode des scarifications quadrillées.

Le travail remis par M. Vidal, à l'appui de sa présentation, est renvoyé à l'examen d'une commission composée de MM. Verneuil, Lannelongue et Le Dentu, rapporteur.

Ablation totale de la parotide,

par M. Polaillon.

M. Polaillon présente un homme de 31 ans, auquel il a pratiqué l'ablation totale de la parotide gauche pour une tumeur maligne de cette glande.

Cette tumeur, développée en quelques mois, présentait le volume d'une pomme de moyenne grosseur. Elle soulevait le lobule de l'oreille. Elle était dure, sans bosselures, et n'occasionnait pas de douleurs. En examinant l'orifice du canal de Sténon, on s'assurait que la salive était encore secrétée en abondance. Par conséquent la production morbide n'occupait qu'une partie de la parotide.

L'opération fut pratiquée le 30 novembre 1880; une incision un peu courbe partant au-dessous de l'apophyse zygomatique, suivant le bord postérieur de la mâchoire et venant se terminer à trois travers de doigt au-dessous de l'angle du maxillaire inférieur, permit de découvrir la glande et de la disséquer. La branche supérieure du nerf facial était englobée dans la glande et fut coupée. L'artère temporale fut aussi coupée et liée. Cinq ou six autres artères furent liées avec des fils de catgut.

La glande étant détachée en haut, en avant, en arrière et en bas, restait encore adhérente par un pédicule situé au voisinage des carotides.

Je jugeai prudent d'en faire la ligature en masse avec un fil de catgut et de la sectionner au-dessus de cette ligature.

La perte de sang avait été assez abondante, et du sang s'écoulait encore en nappe de la loge parotidienne. Je fis alors quatre

sutures avec des fils d'argent comprenant une grande épaisseur de tissus et rapprochant fortement la lèvre postérieure de la lèvre antérieure de l'incision. A la partie inférieure, je plaçai un drain. Lavages phéniqués. Pansement de Lister.

La réunion immédiate eut lieu dans la moitié supérieure de la plaie; la moitié inférieure suppura pendant trois semaines.

L'opéré conserve une paralysie des muscles de la joue gauche et de l'orbiculaire des paupières.

Pendant l'ablation de la parotide, un kyste qui occupait le centre de cette glande se creva, en laissant échapper un liquide brunâtre. Ce kyste avait le volume d'une noix. Sa paroi interne présentait des végétations analogues à celles que l'on rencontre dans les kystes de certains adénomes de la mamelle. Autour du kyste, le tissu glandulaire était induré. L'examen microscopique montra une hypertrophie des éléments glandulaires des lobules parotidiens, et une hypertrophie des cloisons de tissu conjonctif qui séparent ces lobules. Dans ces cloisons, on rencontrait une grande quantité de petites cellules embryoplastiques et quelques éléments fusiformes comme dans les sarcomes, de sorte que nous avons eu affaire à un *adéno-sarcome* avec production d'un kyste assez volumineux. Autour de ces parties centrales, qui étaient si profondément altérées, le tissu de la glande était sain.

Névralgie sous-orbitaire avec tic douloureux datant de quatre ans. — Résection de deux centimètres et demi du nerf, en pénétrant dans l'orbite. — Réunion immédiate. — Guérison.

par M. Terrillon.

Le nommé S..., âgé de 54 ans, employé à la Monnaie, est un homme grand, vigoureux, ayant toujours joui d'une excellente santé.

Il a eu, jusqu'à l'âge de 30 ans, quelques migraines bien caractérisées et quelques douleurs vagues et peu persistantes dans les épaules, et cela notamment en 1870 et 1873, mais sans avoir besoin de recourir à aucun traitement.

L'affection névralgique qu'il présente actuellement a commencé vers le milieu de l'année 1877.

Au début, ce n'était qu'un fourmillement léger, passager, survenant par moments dans la lèvre supérieure, du côté droit, et occupant surtout les parties superficielles. Bientôt les douleurs devinrent plus manifestes et plus profondes. Les dents correspondantes de la mâchoire supérieure devinrent douloureuses, au point d'empêcher la mastication. L'arrachement de ces dents ne procura qu'un soulagement passager. Les dents étaient saines; les alvéoles se comblèrent rapidement.

Ce ne fut qu'au commencement de l'année 1879, que les accès douloureux très pénibles commencèrent à se montrer. Ils se produisaient

plusieurs fois dans la journée, et la période des accès durait huit à dix jours, pour cesser à peu près complètement. Après un intervalle d'un mois ou deux, une période analogue se produisait.

Les accès s'altèrent en se rapprochant ; ils duraient jusqu'à une heure avec un tic spécial très gênant. La doulenr partait de la lèvre supérieure, pour s'irradier instantanément du côté de la paupière inférieure. Le moindre mouvement, le moindre attouchement de la lèvre ou de la peau, même de la moustache, suffisaient pour provoquer la crise.

Pour se soulager, le patient était obligé de frotter fortement le côté de la face, avec son mouchoir, ce qui provoquait une rougeur persistante de la région.

Les traitements employés contre cette névralgie rebelle furent nombreux et suivis avec persévérance, mais ils ne procurèrent qu'une amélioration passagère. Les principaux furent les suivants :

En 1879, on appliqua sur la région malade plusieurs vésicatoires successifs.

Plus tard, on employa l'aconitine qui ne donna qu'un soulagement passager.

Il en fut de même du bromure de potassium employé avec persévérance.

On se décida à employer les sangsues qui ne firent aussi que soulager.

Enfin on administra, pendant deux ou trois mois, le sirop de Gibert dans la crainte que la syphilis ne fût ici en cause. Mais l'action de ce médicament fut absolument nulle.

En 1880, l'aconitine fut reprise de nouveau, mais sans succès, pendant vingt jours environ.

L'électrisation locale ne donna aucun soulagement apparent dans le courant du mois de novembre.

Pendant les deux mois qui précédèrent l'opération, la névralgie devint intolérable ; les crises douloureuses se succédaient à intervalles très courts, nuit et jour, et mettaient le malade dans un état de souffrance tel qu'il parlait de se suicider.

Je conseillai donc l'extirpation d'une partie du nerf, comme étant le seul moyen de soulager le malade.

Opération.

Le malade fut opéré le 9 décembre, avec l'aide de M. Beaumetz, du Dr Bérald et de mon interne, M. Auvart.

Le chloroforme fut administré pendant toute la durée de l'opération qui comprend quatre temps.

1er *Temps*. — Incision transversale, légèrement concave en haut, au niveau du bord inférieur de l'orbite, depuis l'extrémité externe jusqu'à un demi-centimètre de l'extrémité interne. Cette limite interne ne fut pas dépassée, dans la crainte de blesser l'artère ou la veine angulaire. Une incision verticale, partant du milieu de la première incision, descendit à deux centimètres et demi au centre de la joue. Cette inci

sion verticale, faite à ce niveau, se trouvait correspondre, non pas au trou sous-orbitaire, mais en dehors de lui, afin de ne pas léser le nerf lui-même. Je préférais aller à la recherche du nerf, en disséquant du côté interne, afin de le trouver intact et même de dilacérer ses rameaux externes en faisant cette recherche. Une grande abondance de sang gêna la recherche du nerf.

Celui-ci, bien découvert au niveau de sa sortie du trou sous-orbitaire, fut entouré d'un fort fil de soie, et lié solidement, en ayant soin de le prendre en totalité sous la ligature.

2e *Temps.* — L'aponévrose orbitaire fut décollée, après avoir été coupée sur l'os, au niveau du bord inférieur de l'orbite.

Elle fut ensuite séparée facilement de la paroi inférieure de l'orbite, et, au moyen d'une petite cuiller de métal, on la maintint soulevée, ainsi que le globe oculaire.

L'hémorragie fut arrêtée assez complètement par la compression des bords de la plaie avec des éponges. Le canal osseux du nerf sous-orbitaire fut facilement découvert.

Pour détruire sa paroi antérieure, je n'eus pas besoin de recourir à la gouge; un fort bistouri me permit de l'entamer facilement. Avec une pince à disséquer, il me fut facile de détruire cette paroi, en la brisant par petites parcelles.

Je remarquai alors que, malgré l'anesthésie profonde dans laquelle se trouvait plongé le malade, chaque fois que le nerf était atteint par le mors de la pince, il y avait un soubresaut produit par un acte réflexe énergique et une agitation, assez prononcée lui succédait.

L'artère qui accompagne le nerf fut blessée pendant cette manœuvre et donna du sang qui gêna l'opération. Enfin, après avoir dénudé le nerf aussi loin que possible, je pus le saisir en entier, avec un petit crochet mousse très fin, et je le sectionnai avec des ciseaux. Il suffit alors de tirer sur le fil qui maintenait l'extrémité antérieure pour arracher le nerf. Nous pûmes constater alors que le trou sous-orbitaire était absolument libre et qu'aucun filet nerveux n'existait à ce niveau.

Le morceau de nerf extirpé avait deux centimètres et demi; nous étions donc certain d'avoir dépassé l'origine du filet dentaire antérieur.

Je dirai de suite que l'examen histologique ne démontra aucune altération appréciable.

Lorsque l'hémorragie fut complètement arrêtée, je pratiquai quelques points de suture, avec du catgut très fin, mais sans réunir les angles des lambeaux, afin de permettre une issue facile des liquides, s'il y avait lieu. De l'ouate imbibée d'eau phéniquée fut maintenue à la surface de la plaie protégée par un morceau de protective avec une bande de flanelle qui comprimait légèrement. Une vessie remplie de glace fut maintenue à la surface du bandeau pendant cinq jours.

Les suites furent aussi simples que possible : ni douleurs, ni inflammation, ni gonflement, sauf un peu de chémosis de la conjonctive.

La réunion immédiate fut aussi parfaite que possible et on ne vit aucune trace de pus. Les sutures furent enlevées le cinquième jour. Le huitième jour le malade fut débarrassé de son bandeau.

A partir de l'opération, il ne ressentit aucune douleur, sauf pendan la nuit qui suivit ; il éprouva quelques tiraillements vagues, mais n ressemblant pas à un accès de névralgie, dans la lèvre supérieure e dans l'aile du nez. Il est donc actuellement complètement guéri.

L'opération que je viens de décrire a été indiquée par Letiévan dans son livre sur les sections nerveuses.

Déjà M. Tillaux a présenté à la Société de chirurgie, en 1877, l'observation d'une femme sur laquelle il fit une opération semblabl et couronnée du même succès.

Je ne veux insister, dans le fait que je présente, que sur la réunion immédiate obtenue, malgré les désordres assez profonds du côté de l'orbite et de la paroi osseuse. L'emploi du bandeau compressif et de la glace en permanence semble avoir eu un effet indubitable dans ce cas.

Mais il est une particularité que je veux mettre en relief, c'est l'état de la sensibilité des parties innervées par le nerf sous-orbitaire.

Lorsque la plaie fut bien nettement cicatrisée et que l'érythème léger qui occupait la joue eut cessé, vers le huitième jour environ, voici quel était l'état de la sensibilité.

Le simple attouchement ou chatouillement de la peau était senti manifestement sur toute la surface de la peau de la partie antérieure de la joue, mais dans la région innervée par le nerf sous-orbitaire, il semblait qu'une lame de coton ou une feuille de papier était interposée.

Au contraire, le bord libre de la lèvre supérieure, ainsi que la face interne de cette lèvre et les gencives correspondantes étaient absolument dépourvues de sensibilité.

La piqûre avec une aiguille était à peine sentie au niveau de la joue, mais le contact du métal était parfaitement perçu, toujours avec sensation d'interposition d'un corps étranger. Elle n'était nullement perçue sur la face interne de la lèvre et sur la gencive.

La sensibilité à la température chaude ou froide était complètement abolie.

Il semble donc que le nerf sous-orbitaire tient davantage sous sa dépendance la muqueuse buccale et le bord de la lèvre que la peau de la joue. Celle-ci semble recevoir sa sensibilité des nerfs voisins quoique incomplètement. Il y a là un fait de sensibilité récurrente déjà signalé et étudié par Letiévan, Arloing et Tripier.

La sensibilité à la température semble au contraire être sous la dépendance absolue de ce nerf, dans toute la région où il se distribue.

Plus tard, j'aurai soin de compléter cette communication en indiquant quelles sont les modifications subies par la sensibilité

chez ce malade, et, au besoin, je le présenterai de nouveau à la Société de chirurgie.

Présentation de pièces.

M. Lebec montre des pièces relatives à l'anatomie et à la pathologie des ligaments larges. Le travail résumant les recherches de M. Lebec est renvoyé à l'examen d'une commission composée de MM. Tillaux, Guérin et Farabeuf, rapporteur.

La séance est levée à 5 heures 3/4.

Le secrétaire,
A. LE DENTU.

Séance du 2 février 1881.

Présidence de M. de SAINT-GERMAIN.

Le procès-verbal de la précédente séance est lu et adopté.

Correspondance.

La correspondance comprend :

1° Les journaux hebdomadaires publiés à Paris.

2° Le *Bulletin de l'Académie de médecine.* — Les *Archives de médecine.*—La *Gazette obstétricale.*—*Alger médical.*—Le *Bulletin de thérapeutique.* — La *Revue de laryngologie.* — La *Revue médicale.* — Les *Archives d'ophtalmologie ;*

3° La *Gazette médicale italienne-lombarde.*—La *Gazette de santé militaire de Madrid.* — Le *British medical;*

4° Une lettre de remerciement de M. le Dr Malherbes fils, de Nantes, lauréat de la Société;

5° Observation de M. Krishaber, intitulée : *Sonde œsophagienne*, laissée 46 jours (M. Lannelongue, rapporteur);

6° Observation d'épithélioma de la langue adressée par M. Lamarre de Saint-Germain (Rapporteur, M. Verneuil);

7° Observation d'exostose épiphysaire de l'extrémité inférieure de l'humérus gauche (troubles nerveux consécutifs), adressées par M. Poulet, médecin-major. (Commission : MM. Trélat, Marc Sée, Verneuil.)

8° L'observation suivante envoyée par M. Chipault d'Orléans, membre correspondant :

Observation.

Hernie ombilicale de moyenne grosseur étranglée depuis quatre jours. — Ouverture du sac et débridements multiples.— Réduction de l'anse intestinale déjà noirâtre. — Sutures profondes et superficielles avec des fils d'argent. — Pansement phéniqué. — Guérison.

par M. CHIPAULT (d'Orléans).

La femme Bordier, âgée de 45 ans, entre à l'Hôtel-Dieu d'Orléans salle Froberville, le 5 février 1880.— Cette femme présente un embonpoint marqué. Elle a eu 4 enfants; le dernier il y a 8 ans; c'est après son dernier accouchement que se serait produite à l'ombilic une petite saillie, d'ailleurs facilement réductible; mais aucune précaution n'étant prise, la hernie augmenta rapidement de volume, tout en restant réductible, quand, il y a quatre jours, le 1er février, la réduction devint impossible, et des vomissements fréquemment répétés eurent lieu; un médecin ne fut demandé que le 3 dans la journée; le taxis est tenté, mais inutilement. Un lavement purgatif est donné; il provoque deux selles liquides, sans émission de gaz, et les vomissements continuant, le conseil est donné à la malade de venir à l'Hôtel-Dieu. Elle n'y entre que le 5 à 3 heures de l'après-midi, c'est-à-dire 4 jours après l'étranglement.

Je vois la malade à 4 heures; elle porte une hernie ombilicale du volume d'une pomme de moyenne grosseur. La peau est très tendue, un peu rouge; la percussion permet de constater une sonorité parfaite dans toute l'étendue de la hernie. Il y a peu de douleur. Depuis l'entrée, pas de vomissements, pas de selles, pas de gaz.—Le facies est un peu grippé. T=36°,8. P=92.

Je prescris un grand bain de trois quarts d'heure, un lavement purgatif et un cataplasme à la farine de lin. Je ne fais aucune tentative de taxis.

Trois heures après, à 7 heures, je reviens. La malade a eu plusieurs vomissements; l'odeur et la couleur sont caractéristiques. Pas de selles, pas de gaz. Le facies est plus altéré que tout à l'heure.

Très courte, mais inutile tentative de taxis. Ce que voyant, je pratique immédiatement la kélotomie.

Je fais une incision de 8 centimètres parallèle à l'axe du corps dans toute l'étendue de la hernie. Sous la peau, un fascia fibreux très aminci, est divisé sur la sonde cannelée; au-dessous, je divise le sac de la même manière. Son ouverture donne lieu à l'écoulement d'une petite quantité de sérosité sanguinolente. Alors apparaît, au fond de la plaie, l'intestin congestionné, noirâtre. Le doigt porté à la recherche de l'étranglement trouve qu'il est produit par l'anneau ombilical lui-même, sans qu'il soit possible de constater la moindre bride pour l'expliquer. Avec le bistouri d'Astley Cooper, je fais de très petits débridements, au nombre de cinq, en haut et à droite. L'intestin est réduit; il s'écoule alors une quantité de sérosité plus considérable qu'au mo-

ment de l'ouverture du sac, mais cette dernière sérosité n'est pas sanguinolente. La plaie a été ensuite nettoyée avec de l'eau phéniquée faible (25 grammes pour 1,000 grammes d'eau). Sept points de sutures ont été placés avec des fils d'argent fixés par des tubes de Galli; trois sutures profondes, de manière à bien adosser l'une à l'autre les parois internes du sac, et quatre sutures superficielles. Pansement phéniqué. Bandage de corps bien serré, sur deux épaisses couches d'ouate appliquées de chaque côté du ventre, et destinées à empêcher l'écartement des lèvres de la plaie. Bouillon froid.

6 février. Matin. L'opérée a passé une nuit calme; il n'y a pas eu de selles ni d'émission de gaz, mais il s'est fait beaucoup de bruit dans l'intestin. Facies moins altéré. Pouls plus ample, à 90 pulsations; la température marque 37°,2.

Soir. Pas de selle, mais beaucoup de gaz. P=88. T=37°,4.

7 février. Le pansement enlevé, je constate que les lèvres de la plaie sont le siège d'une tuméfaction légère produite par la constriction des fils. Ventre souple, non douloureux. La malade n'a pas eu de selles; mais elle a rendu des gaz en abondance. T=37°,2. P=84.

20 grammes d'huile de ricin.

Même pansement.

8 février. Cette nuit, quatre selles très abondantes.

Le pansement est renouvelé. La tuméfaction a augmenté au niveau de la partie moyenne de la plaie. Un point de suture superficiel est enlevé et je sectionne un second fil superficiel. Quelques gouttes de pus au niveau de ces points de suture. Pour maintenir autant que possible le rapprochement des lèvres de la plaie, j'applique en travers des bandelettes de baudruche collodionnées, et le pansement est refait comme les jours précédents. Bouillon. Lait. T=37°,2. P=92.

9 février. L'opérée a passé une bonne nuit. J'enlève le pansement. Il y a au niveau de la plaie une certaine quantité de pus séreux, mal lié. Le ventre n'est nullement douloureux. Linge troué phéniqué, et par-dessus, charpie phéniquée. Sur les parties latérales du ventre, deux rouleaux épais d'ouate sont appliqués parallèlement à la plaie et maintenus ainsi, que le pansement, sous un bandage de corps très serré. Sous-cuisses pour éviter tout déplacement du pansement. Pas de selles. Gaz nombreux.

État général satisfaisant. La malade demande à manger. Bouillon, deux potages au gras. Eau vineuse. T=37°,2. P=86.

Le soir. T=37°,4. P 100.

10 février. Le pansement est laissé intact. T=37°,2. P=84.

État général satisfaisant. L'opérée est dans très de bonnes conditions.

Même alimentation.

11 février. Le pansement est enlevé. Tous les fils sont retirés. Le pus est plus abondant, toujours séreux, odorant. Cependant la réunion profonde existe; quant à la réunion superficielle, elle n'existe qu'en bas; en haut, il y a encore un vaste hiatus. Pour empêcher l'écartement de ses bords, je redouble de précautions, en ayant soin de maintenir

appliquées l'une contre l'autre les lèvres de la plaie à l'aide des ı leaux d'ouate cousus au bandage de corps.

T=37°,3. P=90.

Bouillon. Potages. Eau vineuse.

12 février. T=37°,2. P=84.

13 février. Matin. T=36°,8. P=90.

— Soir. T=36°,8. P=108.

14 février. T=36°,8. P=84. Le pansement n'est plus fait que ı les deux jours.

L'opérée n'ayant pas été à la selle depuis 5 jours, prend 20 gram d'huile de ricin.

15 février. Plusieurs selles. T=37°,4. P=88.

La malade chaque jour va de mieux en mieux, mais la plaie t beaucoup à se cicatriser. Pendant plusieurs jours même, elle revê caractère atonique, une apparence pseudo-membraneuse. L'état gén se maintient cependant, tout en étant moins satisfaisant. La mala quelques légers frissons, de l'embarras gastrique. La tempéra monte à 38°,6, et le pouls à 104, le 20 février. Mais à partir du 21 fév la plaie bourgeonne franchement. T=37°,6. P=98.

Les jours suivants l'amélioration se fait de plus en plus sentir, ı avec lenteur, et c'est le 10 mars seulement que la plaie est absolu fermée.

L'opérée quitte l'Hôtel-Dieu le 10 avril, complètement guérie. La he n'a aucune tendance à se reproduire; mais, pour que toute précau soit prise, j'exige que l'opérée ne sorte pas sans un bandage o lical.

Cette observation vient à l'appui de celles qui démontrent l'u de l'intervention chirurgicale dans la hernie ombilicale étranglé elle a d'autant plus d'importance, qu'elle prouve l'utilité de l'inter tion même au delà de quatre jours d'étranglement. Dans ce fait, été possible de bien constater la présence d'un sac, et l'étrangle par l'anneau, sans qu'on puisse reconnaître la moindre bride co cause de l'étranglement.

Le débridement a été multiple, et quoique l'intestin réduit fût noir la guérison ne s'en est pas moins effectuée, sous l'influence du pa ment phéniqué, et aussi grâce aux précautions prises pour empê l'écartement des lèvres de la plaie et la pénétration du pus dan ventre.

A propos de l'observation précédente.

M. Despres. M. Chipault dit, dans l'observation dont ı venons d'entendre la lecture, que l'anneau ombilical était l'a de l'étranglement; mais aucun détail précis ne le démontre. l n'indique que l'opérateur ait fait avec soin l'examen du colle sac. C'est une lacune regrettable, commune à beaucoup de c munications portant sur le même sujet.

A propos du procès-verbal.

Résection de vingt centimètres d'intestin gangréné. — Entérorraphie. — Mort.

Par M. Périer.

Messieurs, je viens, à l'occasion du procès-verbal, vous communiquer une observation d'entérectomie qui n'a pas eu les heureuses suites de la belle opération de M. Kœberlé.

Il s'agit d'une résection de vingt-sept centimètres d'intestin gangréné, dans un cas de hernie étranglée réduite en masse. Après une laparotomie médiane, j'ai amené l'intestin au dehors, et l'ayant dégagé du sac herniaire, j'ai réuni les deux bouts et les ai réduits dans le ventre, après quoi j'ai fermé la plaie extérieure. Le malade succomba au bout de trente-deux heures.

C'était un homme de 52 ans, cocher, qui depuis quatre ans avait une hernie inguinale gauche, maintenue par un mauvais bandage sous lequel elle sortait de temps en temps, d'ailleurs facilement réductible.

A la fin de décembre dernier, après être restée réduite absolument pendant deux mois, la hernie se reproduisit à nouveau, mais avec des caractères un peu différents. Elle était moins grosse et moins facilement réductible.

Le 11 janvier 1881, elle sortit dans la journée, en provoquant encore plus de gêne que précédemment; à dix heures du soir, le malade put la réduire après des efforts prolongés et au prix d'une très vive douleur. Cette fois, au lieu d'éprouver du calme après la réduction, il fut pris, au bout de dix minutes, de douleurs atroces dans le ventre, et de vomissements persistants.

Le 12, il entrait à l'hôpital Saint-Antoine, dans le service de M. le Dr Mesnet. Les douleurs et les vomissements continuèrent avec constipation absolue, ballonnement du ventre, facies, grippe.

Le 14, je fus appelé à voir le malade, qui passa dans mon service à 2 heures.

Il vomissait des matières liquides, noirâtres, d'une odeur infecte. Le ventre uniformément ballonné était très douloureux à la pression, surtout à gauche en dedans de la fosse iliaque. Mais la distension extrême de l'abdomen empêchait qu'on pût délimiter une tumeur distincte, soit par la palpation, soit par le doigt introduit dans l'anneau inguinal dilaté par le toucher rectal.

Depuis mardi 12, facies très grippé. — Constipation absolue.

Pouls, 90. Température, 37°.

Il était évident qu'il s'agissait d'un étranglement herniaire intra-abdominal.

La hernie était-elle étranglée avant la réduction, ou bien l'étranglement a-t-il succédé à la réduction en masse?

La question avait son importance à cause des délais d'intervention. M. Mesnet penchait pour la dernière hypothèse, et, en effet, les phénomènes de l'étranglement paraissaient ne s'être montrés que quelques minutes après la réduction.

La hernie, au dire du malade, descendait dans les bourses, elle était donc inguinale, et en l'opérant soixante-six heures après le début des accidents, je pouvais espérer trouver encore l'intestin dans un état d'intégrité suffisant pour être abandonné dans l'abdomen. Aussi me décidai-je pour la laparotomie médiane, tout en me tenant prêt à parer aux éventualités.

L'opération est pratiquée le 14, à quatre heures du soir, avec toutes les précautions de la méthode antiseptique.

Incision de 10 centimètres, sur la ligne blanche, à 4 ou 5 centimètres au-dessous de l'ombilic.

Le péritoine ouvert, j'introduis l'index dans l'abdomen, et j'arrive au-dessous de l'arcade fémorale gauche sur l'orifice d'un sac dans lequel l'intestin est engagé. Avec le doigt j'agrandis cet orifice qui se laisse assez facilement déchirer et j'amène hors de l'abdomen une anse intestinale manifestement gangrénée: elle est molle, noire, verdâtre par places, et exhale une odeur infecte. Elle est recouverte de plaques blanchâtres fibrino-purulentes, qui se détachent facilement. Le sac que j'explore est assez vaste, et j'en retire des membranes fibrineuses semblables.

Je ne pouvais réduire l'intestin dans l'abdomen; je commence par poser deux pinces à pression continue aux limites de la partie malade, puis j'étreins dans une ligature de fine soie phéniquée toute la portion de mésentère qui fournit des vaisseaux à la portion circonscrite par les pinces.

Avec des ciseaux, je coupe perpendiculairement à l'axe l'intestin en dedans des pinces et j'incise toute l'anse malade et me décide pour l'entérorraphie.

Les bouts de l'intestin sont confiés à des aides. Je vide avec précaution le bout supérieur en évitant, autant que possible, le contact des matières avec la surface péritonéale.

Avant de suturer l'intestin, j'unis les deux bords du V qui résultent de l'excision du mésentère, au moyen de deux points entrecoupés. Je procède ensuite à l'accolement des bouts. Le bout supérieur très rouge, très enflammé a un diamètre beaucoup plus grand que le bout inférieur, pâle et retracté.

Cependant, à l'aide de six points de suture de Lembert, et deux

points de suture isolés, je puis affronter les séreuses et obtenir un adossement assez exact pour que je puisse faire circuler le contenu intestinal d'un bout dans l'autre sans qu'il y ait issue de liquide ou de gaz entre les points de suture.

Après la toilette du péritoine, je ferme la plaie abdominale avec six fils d'argent et je mets un pansement de Lister.

L'opération avait durée 45 minutes environ. L'anse intestinale enlevée, mesurait 20 centimètres sur son bord convexe.

Après l'opération, on administre l'opium à haute dose. Aucun soulagement, le malade accuse une grande douleur dans le ventre, qui est toujours très ballonné, mais les vomissements cessent pendant les trois ou quatre premières heures.

Le lendemain, les vomissements reprennent avec leur intensité première, vomissements jaunâtres et non plus noirâtres comme avant l'opération. Aucune évacuation par l'anus, même après l'introduction d'une sonde dans le rectum.

Dans la journée, l'état s'aggrave, le facies est plus grippé, pouls petit, fréquent; mort dans le collapsus à une heure du matin, trente-deux heures après l'opération.

La température, prise immédiatement après l'opération, était à 37°. Elle monta progressivement dans la soirée de façon à atteindre, vers onze heures 39°,2. Le lendemain, vendredi matin, on la trouve à 38°,8, et elle continue à décroître dans la journée; le soir, elle retombait à 37°, contrairement au pouls qui, après l'opération, n'a pas cessé d'augmenter de fréquence.

Autopsie. — Trente-quatre heures après la mort. A l'ouverture de l'abdomen, on observe un contraste marqué entre les parties sus et sous-ombilicale.

Au-dessus de l'ombilic, l'intestin grêle est très distendu, il est rouge et finement injecté, mais sans traces de péritonite.

Au-dessus de l'ombilic, les anses intestinales affaissées adhèrent entre elles et à la paroi abdominale Au niveau et au pourtour de l'incision, ces adhérences sont lâches et cèdent facilement sous la simple pression du doigt.

La plaie abdominale est parfaitement réunie, sur les 6 fils d'argent 5 sont absolument cachés sous la substance unissante du péritoine, le point supérieur seul est apparent, cela tient à ce qu'il s'est rompu sous la pression des gaz intestinaux.

Suture intestinale. — Au niveau de la suture intestinale, l'intestin est coudé et replié sur lui-même à angle très aigu, au point qu'il y a parallélisme entre le bout supérieur et le bout inférieur qui a une direction transversale. On ne reconnaît le lieu de la suture qu'à la différence d'aspect de l'intestin au-dessus et au-dessous.

L'anse supérieure est plus large, rouge et tachetée de fines

ecchymoses sans aucun point mortifié, l'anse inférieure est moins distendue et d'une couleur blanc bleuâtre.

Il y a un petit flocon fibrino-purulent au niveau de la suture intestinale, il y en avait un semblable près de la suture pariétale.

Les points de suture de l'intestin ont bien déterminé l'adossement des bouts, l'accolement de la séreuse est complet, les fils sont complètement enfouis, les deux bouts de l'intestin se continuent régulièrement et sans aucune interruption l'un avec l'autre, de manière à former un cylindre parfait.

L'eau qu'on verse dans l'anse supérieure passe facilement quoique lentement, dans l'anse inférieure. Elle passe avec facilité et rapidité quand on exerce une pression sur l'anse supérieure.

L'intestin ouvert, on aperçoit au niveau de la suture et faisant saillie dans sa cavité, un diaphragme membraneux percé au centre d'un orifice qui admet le doigt indicateur, mais le doigt est un peu serré. En passant le doigt du bout inférieur dans le supérieur, on éprouve un peu plus de difficulté.

Sac herniaire. — Le sac herniaire se trouve immédiatement accolé à la vessie, sur la partie latérale gauche de cet organe. L'ouverture est rétrécie et présente un aspect noirâtre. En déchirant et en dilatant cet orifice, on pénètre dans un sac du volume du poing environ, à parois tomenteuses et contenant à peine un peu de liquide séro-sanguinolent.

Pour compléter ce qui concerne l'autopsie, nous dirons que l'estomac, considérablement dilaté, contenait de la pulpe d'orange.

L'intestin, au-dessus de la suture, est distendu et contient un liquide noirâtre, analogue à celui que vomissait le malade avant l'opération. La suture est à $2^m,50$ du cœcum. Au-dessous de la suture, l'intestin grêle contient du liquide noirâtre sur une longueur d'un mètre, au delà, il est absolument vide.

Dans les colons et le rectum, quelques matières fécales, les unes molles et pâteuses, les autres moulées et un peu dures.

Signalons, au-dessous de la surface péritonéale de l'intestin et disséminées çà et là, quelques granulations blanchâtres ressemblant à des tubercules.

Poumons. — Un peu d'emphysème, anthracosis prononcé, pas de tubercules apparents.

Réflexions. — J'attribue la terminaison fatale à ce que l'intestin était gangrené et que, malgré les précautions prises, je n'ai pu empêcher le liquide infectieux du sac herniaire de s'épancher dans l'abdomen, et je crois que si l'on est convaincu que les lésions intestinales sont assez profondes pour qu'il y ait mortification, il vaut mieux inciser la paroi abdominale au niveau du trajet inguinal et faire son possible pour ramener le sac au dehors avant de

lever l'étranglement; on peut ainsi nettoyer le sac et l'intestin avant d'agrandir le collet. Je pense que si j'avais agi ainsi, j'aurais pratiqué la résection de l'intestin et l'entérorrhaphie avec beaucoup plus de chances de succès, et j'aurais pu compléter l'opération par la résection du sac, comme j'ai l'habitude de le faire depuis que j'ai recours à la méthode antiseptique.

Je désire encore appeler l'attention sur un point. J'ai sectionné l'intestin perpendiculairement à son axe, il en est résulté un peu de rétrécissement du calibre après l'adossement ; mais je crois que ce rétrécissement ne suffit pas à expliquer le non rétablissement du cours des matières après la mort.

L'absence de selles me paraît résulter soit de la péritonite, soit de ce que l'intestin, au niveau de la suture, était replié sur lui-même à angle aigu. Cette dernière disposition est due, je crois, à la manière dont se sont trouvés affrontés les bords sectionnés du mésentère ; toutefois, la gêne au cours des matières qui en a pu résulter n'a pas empêché qu'on ait trouvé, jusqu'à un mètre au-dessous de la suture, des matières qui venaient évidemment de la partie supérieure.

Enfin, on peut remarquer avec quelle promptitude les fils de suture ont disparu sous la substance naissante des surfaces péritonéales, soit au niveau de l'intestin, soit au niveau du péritoine pariétal.

Discussion.

M. Trélat. Je pense, comme M. Périer, que l'entérectomie pratiquée dans ces conditions a des chances de succès moindres que la même opération faite dans le cours d'une kélotomie et sur l'anse d'intestin trouvée dans le sac.

En ce qui touche le procédé de suture à recommander en pareil cas, je dois dire que la suture de Gély, que j'ai employée trois fois, est la meilleure théoriquement. Elle procure une occlusion parfaite, mais elle a l'inconvénient de rétrécir circulairement le calibre de l'intestin ; car elle a besoin d'être serrée pour bien rapprocher les parties affrontées. Autrement, elle est trop lâche et les surfaces séreuses ne se touchent plus que très inégalement.

De son côté, la suture à points isolés exige qu'on place un beaucoup plus grand nombre de fils. D'ailleurs, quel que soit le procédé employé, l'intestin est toujours un peu rétréci.

Il y a, dans l'entérorrhaphie, une autre difficulté qui consiste dans l'inégalité de calibre des deux bouts au moment de l'opération. C'est pour y parer que M. Kocher (de Berne) a conseillé, à propos d'un fait rapporté dans les *Annales de la Suisse romande*, de dilater le bout inférieur au moyen d'un spéculum avant la suture.

Enfin, après la résection de l'anse intestinale, que doit-on faire de la portion correspondante du mésentère? Si on n'en fait pas l'ablation, elle reste flottante dans l'abdomen; si on en excise une partie en forme de triangle, il peut en résulter ce que M. Périer a observé : une sorte de plicature, de coudure de l'intestin, capable de gêner l'écoulement des matières. Le mésentère est donc toujours un embarras pour l'opérateur, quel que soit le parti qu'il prenne.

Le fait de M. Périer, dont on peut dire qu'il est chez l'homme la reproduction des expériences déjà anciennes de Travers, est très intéressant, en ce qu'il démontre avec quelle rapidité peut être obtenue la réunion des surfaces séreuses des deux bouts de l'intestin et dans des conditions défavorables créées par l'imminence de la mort.

M. Desprès. Sans avoir la pensée d'adresser une critique à M. Périer, et tout en concédant que l'opération était justifiée par l'état de l'intestin, je ne puis admettre que l'anse intestinale que nous venons de voir ait été réellement frappée de gangrène. J'y constate des lésions inflammatoires, analogues à celles qui, d'après Velpeau, ne constituaient pas une contre-indication à la réduction dans la kélotomie. C'est la couleur feuille-morte qui permet d'affirmer que l'intestin est gangrené; or, cette couleur, je ne la retrouve pas ici.

Pour mon compte, je crois que l'incision de l'abdomen au niveau de la région herniaire est préférable, dans ces cas, à la laparotomie médiane. C'est, du reste, ce que M. Périer inclinait à dire à la fin de sa communication. Mais je m'éloigne de lui dans l'interprétation des causes de la mort. Pour moi, ce qui a empêché l'écoulement des matières, ce n'est pas le coude plus ou moins accentué qu'il a trouvé à l'autopsie, au niveau du point suturé; c'est l'inertie intestinale, particulièrement celle du bout supérieur démesurément distendu, que j'ai observée quatre fois à la suite de la kélotomie. Le passage des gaz par l'anus annonce que la voie intestinale est redevenue libre, mais les matières liquides restent accumulées dans le bout supérieur. Mes quatre malades ont fini par guérir par suite du retour des contractions péristaltiques normales de l'intestin.

M. Le Fort. Il ne me paraît pas douteux qu'il était impossible de laisser dans l'abdomen cette anse intestinale. Si les lésions sont plus accentuées par places, elle était dans son ensemble en très mauvais état.

En ce qui concerne le siège de l'incision, je pense qu'en la faisant aux environs du sac, on se place dans de meilleures conditions pour l'établissement d'un anus contre nature. Malgré la rapi-

dité de la réunion des deux bouts de l'intestin, cette pratique n'aurait-elle pas été préférable? On peut tirer un argument du rétrécissement que nous a signalé M. Périer au niveau de la suture; car, sur le vivant, la tonicité de l'intestin n'aurait pu que l'accentuer davantage.

M. Berger. Si la suture de Gély détermine un rétrécissement marqué de l'intestin, celle de Lembert ne met pas non plus à l'abri de cet inconvénient. C'est ce que démontrait nettement la pièce que j'ai mise sous vos yeux, il y a environ deux mois, ici même. Il est vrai que, à l'encontre de la recommandation de Lembert de ne comprendre dans les sutures que la séreuse et une faible épaisseur de la musculeuse, j'avais traversé toutes les tuniques. Ce rétrécissement n'allait pas cependant jusqu'à empêcher le passage des matières.

J'avais, chez mon opéré, réuni par quatre ou cinq points de suture les bords de la portion de mésentère réséquée, et à l'autopsie, je n'ai pas trouvé de coudure de l'intestin.

M. Marc Sée. La suture de Lembert, préconisée par M. Trélat, est celle qui a donné à Kocher ses trois succès. Elle mérite donc la préférence. Les points de suture doivent être multipliés; il en faut quatre sur chaque moitié de la circonférence de l'intestin, huit en tout.

Le même chirurgien a embrassé la portion du mésentère correspondant à l'anse intestinale à réséquer dans une seule ligature de catgut, et en a fait ensuite la section au ras de l'intestin.

Une autre précaution importante pour le succès est de dépasser de beaucoup la limite des lésions du côté du bout supérieur, qui offre généralement une congestion suspecte. Kocher a eu soin, en outre, de vider ce bout supérieur, d'y faire même des injections qui ont un double résultat: c'est de le débarrasser de son contenu et de réveiller sa contractilité. On facilite ainsi la suture.

M. Verneuil. Puisque M. Périer a montré quelque hésitation relativement au point qu'il faut choisir pour l'incision de l'abdomen, qu'il me permette de lui dire que, selon moi, la présence d'une plaque de sphacèle dans le sac d'où il a extrait l'intestin montre qu'il eût été peut-être préférable de porter le bistouri dans la région herniaire, d'ouvrir ce sac, de le débarrasser du liquide septique qu'il contenait, et peut-être aussi d'établir un anus contre nature. L'entérorrhaphie, même précédée de l'incision d'un sac herniaire, c'est-à-dire dans des conditions supérieures à celles que crée la laparotomie, a donné bien peu de succès en comparaison des revers qu'elle a à sa charge. M. Kœberlé a eu raison de fixer l'in-

testin à la plaie abdominale. La même pratique a réussi à M. Gussenbauer, dans un cas récent d'extirpation d'un néoplasme de l'iliaque. Il est vrai que c'est un peu malgré lui qu'il n'a pas donné la préférence à l'entérorrhaphie.

J'ajouterai que, dans certains cas, il y a mieux à faire que de réséquer une anse intestinale ou d'établir un anus contre nature c'est de laisser cette anse telle quelle dans le sac après débridement. Si M. Girard a un peu exagéré les avantages de cette méthode, peut-être n'est-elle pas assez en faveur auprès de la généralité des chirurgiens.

M. Périer. La suture de Gély est bien difficilement applicable dans les plaies transversales de l'intestin; celle de Lembert lui est supérieure, mais je préfèrerais encore la suture entrecoupée simple Bien que j'aie eu soin de me conformer strictement à la recommandation de Lembert en ne comprenant que la séreuse et une faible épaisseur de la musculeuse dans les sutures, il s'est produit encore un certain degré de rétrécissement de l'intestin.

Jepréfère, d'une manière générale l'entérorrhaphie à l'anus contre nature. Ce n'est pas la première qui a causé la mort, c'est la septicité due à la présence d'un sac qui n'a pu être traité directement

Je ne répondrai qu'un mot à M. Desprès. L'intestin était si bien gangrené qu'il était franchement vert et exhalait une odeur infecte

A propos du rapport de M. Farabeuf.

M. Giraud-Teulon. Les recherches modernes ont démontré que, lors de la contraction musculaire, le tissu du muscle n'éprouve pas de condensation. Pendant cet acte, le muscle raccourci gagne en épaisseur ce qu'il perd en longeur. Une longue contestation sur ce point de fait, élevée à la fin du XVIIe siècle entre Borelli et Sténon (ce dernier soutenant l'opinion de la condensation du tissu même du muscle), a été tranchée par des expériences concluantes de Ermann et Gerber, rapportées par J. Müller.

« Le volume, ou la solidité du muscle, demeure donc constant pendant la contraction. »

Une deuxième conclusion afférente à la question soulevée par M. Farabeuf et venant à l'appui de son opinion, est la suivante :

Le muscle qui se raccourcit pendant la contraction, et se rapproche, sans altération de son volume, de la forme globuleuse ou sphéroïdale, doit donc, pendant cet acte, se trouver de plus en plus à l'aise dans son enveloppe aponévrique. Sous la figure d'une sphère, dont il se rapproche, il offrirait en effet le plus grand volume relativement à son périmètre, ou la solidité maxima.

Il est donc inadmissible que, *dans les conditions physiologiques,*

la contraction d'un muscle puisse faire éclater son enveloppe fibreuse, celle-ci devenant de plus en plus étoffée pour lui.

M. Farabeuf. Quoique enchanté de voir M. Giraud-Teulon partager mon opinion sur ce point de mécanique amicale, je dois faire une restriction à l'application rigoureuse des conclusions énoncées à l'instant.

Cette restriction est basée sur ce que les aponévroses ne sont pas toujours libres de suivre les muscles dans leurs changements de forme. Par exemple, le jambier antérieur aurait beau tendre à devenir globuleux par le fait de sa contraction, sa gaîne très solide, fortement tendue entre ses points d'attache aux saillies osseuses, ne pourrait absolument pas prendre la même forme. La théorie peut donc quelquefois se trouver en défaut ; elle n'est pas applicable sans réserve à tous les muscles et à tous les groupes de muscles.

Lecture.

M. Redard lit un travail *sur la température des articulations à l'état normal et pathologique*. Ce travail est renvoyé à une commission composée de MM. Marc Sée, Houel et Nicaise, rapporteur.

Présentation de malade.

M. Verneuil présente un malade atteint d'une fracture non consolidée des deux os de la jambe et demande aux membres de la Société leur avis relativement à la conduite à tenir.

C'est un homme d'une soixantaine d'années, au teint un peu pâle, dont l'état général laisse à désirer. Les nombreux moyens employés dans le traitement de sa fracture ont échoué.

M. Trélat. Des indications spéciales sont fournies par la mobilité des fragments et par le très grand raccourcissement de la jambe. La résection pourrait malheureusement avoir pour résultat d'augmenter ce dernier. Comme cet homme ne peut marcher, on se trouve dans l'alternative ou d'amputer, ou d'essayer de l'opération suivante : mise à nu des deux foyers, destruction des adhérences qui maintiennent le chevauchement, résection aussi limitée que possible des extrémités, puis traction continue.

Telle est, sauf revision, ma manière de voir actuelle.

M. Labbé. M. Verneuil a-t-il déjà eu l'occasion d'employer les

chevilles en ivoire décalcifié ? Ne pourrait-on pas, après ouverture des foyers, frotter violemment les fragments les uns sur les autres, puis les fixer au moyen de chevilles de cette espèce ?

M. Verneuil. Je remercie mes collègues des avis qu'ils viennent de me donner, mais c'est encore plus au point de vue des contre-indications pouvant résulter de l'âge et de l'état du malade qu'au point de vue des procédés à employer, que je désirerais connaître leur opinion. Selon moi l'extension proposée par M. Trélat serait irréalisable, et d'autre part, au lieu d'amputer le malade, on pourrait au moyen d'un appareil, le faire marcher sur son ischion.

M. Trélat. Les soixante ans du malade ne constituent pas une contre-indication suffisante ; on voit guérir très bien à cet âge des fractures compliquées. Quant à la prothèse, je penserais comme M. Verneuil, si la situation sociale du malade lui permettait de se procurer un appareil coûteux qu'il faudrait renouveler de temps à autre.

M. de Saint-Germain. J'ai réussi une fois à obtenir la consolidation d'une pseudarthrose datant de cinq mois, chez un homme de 35 ans, au moyen de l'électropuncture. Deux aiguilles furent introduites entre les fragments. Il se produisit d'abord un écartement ; mais au bout de dix-sept séances ayant eu lieu tous les deux jours, il y avait un commencement de consolidation qui a été suivi d'une guérison complète et durable.

La séance est levée à 5 heures 1/2.

Le secrétaire,

A. Le Dentu.

Séance du 9 février 1881.

Présidence de M. de Saint-Germain.

Le procès-verbal de la précédente séance est lu et adopté.

Correspondance.

La correspondance comprend :

1° Les journaux hebdomadaires, publiés à Paris ;

2° *Bulletin de l'Académie de médecine.* — Les *Bulletins de la*

Société de Chirurgie. — Le *Lyon médical.* — *Montpellier médical.* — *Revue médicale de l'Est.* — *Revue médicale.* — *Société de médecine du Nord.* — *Gazette d'ophthalmologie.* — *Gazette de Strasbourg.* — *Revue scientifique.*

3° *Gazette médicale italienne Lombarde.* — *British medical.* — *Journal d'Athènes.* — *Index Medicus.* — La *Chronique médico-chirurgicale de la Havane.* — L'*Encyclopédie médico-chirurgico-pharmaceutique de Barcelone.* — Le *Siècle médical de Madrid.* —

4° Une thèse du Dr José Tereiser de Rio-Janeiro.

5° Essai sur les températures locales dans les affections chirurgicales, par le Dr Parizot, présenté par M. Terrillon.

6° Une observation du Dr Cazin, intitulée : Macrodactylie éléphantiasique :

Observation.

Macrodactylie éléphantiasique,

par le Dr Cazin (de Berck-sur-Mer), membre correspondant.

Le fait de macrodactylie éléphantiasique présenté à la Société de chirurgie par le Dr Lannelongue dans la séance du 15 octobre 1880, m'a remis en mémoire un cas à peu près semblable, où j'ai obtenu, sans recourir à l'amputation, un résultat remarquable et, j'ai tout lieu de l'espérer, définitif.

L'origine congénitale n'aurait pu être mise en doute, car j'ai pu examiner la petite fille qui portait cette anomalie huit jours après la naissance, et déjà l'indicateur droit, siège unique du mal, était très volumineux. Sa longueur n'était que très peu plus marquée que celle du doigt opposé, mais son épaisseur représentait trois fois au moins celle des doigts voisins. L'hypertrophie, insignifiante à la face palmaire, occupait toute la région dorsale jusqu'à la racine de l'ongle. En ce point, elle s'arrêtait par une saillie brusque, d'où semblait sortir un petit bout de doigt de volume normal. On sentait sous la peau un tissu cellulaire induré, faisant corps avec le derme, paraissant adhérer aux tissus sous-jacents; les mouvements spontanés de l'organe étaient limités, les mouvements communiqués plus faciles; les os ne semblaient pas avoir acquis de dimensions exagérées.

Comme l'enfant était délicate, j'estimai qu'il n'y avait pas lieu d'intervenir pour le moment. Quand l'enfant eut pris quinze mois, je la revis avec son oncle le Dr Delannoy (de Boulogne-sur-Mer); nous trouvâmes que l'hypertrophie ne s'était pas étendue en surface, mais que le tissu cellulaire avait manifestement pris de nou-

velles proportions. L'indicateur mesurait, au niveau de l'articul tion de la première avec la deuxième phalange, le diamètre d' doigt d'adulte. Les parents ne veulant en aucune façon entenc parler d'amputation, voici le procédé opératoire auquel je me dé dai, et que rendait possible l'intégrité de la face palmaire doigt.

Application de la bande élastique d'Esmarch, une incision coı prenant l'épaisseur de la peau fut conduite, parallèlement à l'axe doigt, à la face interne, vers les limites de cette région et de face palmaire, au point où finissait l'hypertrophie. Deux incisio perpendiculaires à cette dernière furent pratiquées, l'une à la ba du doigt, au niveau de l'articulation métacarpo-phalangienne, seconde au niveau de la matrice de l'ongle, toutes deux s'étenda sur la face dorsale jusqu'à la rencontre de la face palmaire du cć extérieur du doigt. Je disséquai ensuite, en rasant la charpen osseuse et en ménageant avec beaucoup de soin les tendons des e tenseurs, un épais lambeau rectangulaire en forme de feuillet livre, comprenant la peau et tous les tissus hypertrophiés. De artérioles furent liées au *catgut*. Puis, j'excisai tous les tissus n lades en dédolant vers la face profonde du derme qui fut gra avec soin. Le lambeau de peau ainsi obtenu par une véritable d cortication, adhérent vers le bord externe du doigt et recevant de côté les vaisseaux destinés à le faire vivre, fut rabattu sur la su face cruentée, ébarbé vers son bord libre, parce qu'il était deve trop large, puis fixé en place par quelques points de suture e incisions faites précédemment. Pansement ouaté, compression m dérée. La réunion eut lieu par première intention, et actuelleme près de trois ans après l'opération, l'hypertrophie ne s'est pas r produite. La peau est bien un peu plus épaisse, le doigt n'a p tout à fait les mêmes proportions que les autres, mais au point vue de la fonction et de la forme, le résultat est plus que satisfa sant.

A propos du procès-verbal.

M. Despres. M. Verneuil nous a présenté dans la dernière séan un malade, chez lequel la non-consolidation des deux os de jambe remontait à sept mois environ. J'ai vu avec le Dr Gelé, u homme de 49 ans chez qui l'infirmité datait de dix mois. Dans u autre cas que j'ai observé, elle existait depuis six à sept mois et sujet était un enfant qu'on m'apportait de temps en temps à l'hôp tal et dont le traitement, par la faute des parents, n'a pu être sui assez longtemps. Un appareil ouaté silicaté maintenu penda quatre mois a guéri les deux malades.

Je crois pour mon compte que la cause ordinaire des non-consolidations définitives est la durée insuffisante du traitement. Le meilleur moyen est l'appareil inamovible, mais à condition de faire marcher les malades.

M. Marjolin. Je ne prends la parole que pour faire remarquer que M. Desprès, partisan ordinaire des traitements au dehors de l'hôpital, vient d'exprimer le regret que ce malade n'ait pu être traité dans les salles.

M. Lannelongue. J'ai vu trois fois des fractures non consolidées, deux fois chez des enfants, une fois chez un adulte. Un des enfants, admis à l'hôpital sur la recommandation de M. Farabeuf, a été immobilisé sans résultat pendant cinq à six semaines ; la non-consolidation remontait à cinq ou six mois. La guérison fut obtenue par des injections de teinture d'iode entre les fragments.

Une petite fille, présentant un développement cérébral incomplet, et chez qui la pseudarthrose pouvait difficilement s'expliquer, subit un traitement de huit à dix mois. Les aiguilles à demeure furent un des principaux moyens employés. Elle quitta l'hôpital non guérie.

Enfin je donnai des soins avec plusieurs autres chirurgiens à un Monsieur qui avait été grièvement blessé dans un accident de chemin de fer. Il avait une fracture horriblement comminutive de la jambe, avec esquilles nombreuses qui se détachèrent successivement. Huit à dix mois après l'accident, la fracture n'était nullement consolidée. Il fut décidé, dans une consultation à laquelle prenaient part mon regretté maître Broca et M. Trélat, qu'on ferait marcher le malade avec un appareil dont la construction fut confiée à M. Mathieu. La guérison eut lieu bien lentement, mais après deux ans elle était complète. Il faut donc beaucoup compter sur le temps, dans le traitement des pseudarthroses et savoir attendre avec patience.

M. Desprès. Je répondrai simplement à M. Marjolin que la non-consolidation de la fracture, chez l'enfant dont j'ai parlé, doit être imputée, non au traitement hors de l'hôpital, mais à la négligence de la mère.

Les pseudarthroses consécutives à des fractures compliquées ne ressemblent en rien aux autres. Dans les premières, la non-consolidation s'explique très bien par les grandes pertes de substance que fait subir aux os l'élimination de nombreuses esquilles.

Le malade de M. Verneuil n'a jamais eu de plaie ; il rentre dans les conditions ordinaires. Or, je pense que jusqu'au dixième ou au douzième mois, tant qu'on n'a pas atteint le délai admis pour la for-

mation du cal définitif, on ne peut pas dire qu'il y a pseudarthrose, mais seulement retard de la consolidation ; quatre mois de contention doivent généralement suffire, et je crois qu'ils suffiraient aussi dans le cas qui vous a été présenté.

Quant à celui de M. Lannelongue, il prouve combien on peut attendre d'une sage expectation.

M. Th. Anger. Il y a quelque temps, le Dr Viard (de Montbars) demandait à la Société de chirurgie des conseils pour le traitement d'une pseudarthrose de la jambe chez une petite fille. Je m'étais occupé auparavant de cette enfant. Quand je l'ai vue pour la première fois, c'était environ sept mois après la fracture; on lui avait posé des appareils de Scultet et des appareils plâtrés. La pseudarthrose siégeait à la réunion des deux tiers supérieurs et du tiers inférieur de la jambe.

J'ouvris alors le foyer, je séparai avec soin le tibia du péroné je réséquai en bec de flûte les extrémités des fragments qui se terminaient par un prolongement fibreux, et je plaçai deux sutures l'une longitudinale, l'autre circulaire.

Les fils furent laissés en place soixante jours. Après leur ablation la jambe fut placée dans un appareil inamovible, mais la guérison n'eut pas lieu, malgré les injections iodées et plusieurs autres moyens qui furent employés.

Depuis lors la consolidation n'a pas fait un pas. Peut-être la pseudarthrose reconnaît-elle ici pour cause un certain degré de paralysie infantile, affectant le membre fracturé. La fracture avait été presque spontanée. Il est probable que les tissus ne jouissaient pas de leur vitalité normale.

M. Trélat. Il n'est pas toujours facile de savoir à partir de quel moment le mot pseudarthrose peut légitimement être appliqué à une fracture non consolidée. Un malade chez qui j'avais eu grande peine à obtenir la consolidation succomba à une maladie tout à fait étrangère à sa fracture, quelque temps après sa guérison. L'autopsie montra que le cal avait déjà acquis une grande solidité. Évidemment cet homme n'avait pas eu une pseudarthrose vraie, il avait présenté un simple retard de consolidation. Selon moi, la vraie pseudarthrose doit être définie : « Un des modes de terminaison des fractures caractérisé par l'interposition entre les fragments d'un tissu fibreux dépourvu de substance ostéogénique. »

J'arrive au second point que je désire aborder. M. Lannelongue nous a parlé d'un malade qui avait, outre de grandes brûlures dans le dos, une fracture des plus compliquées, dont la non-consolidation après plusieurs mois motiva une consultation dans laquelle les questions d'amputation, d'opérations dirigées contre le foyer

et de conservation, furent soulevées, discutées et finalement tranchées dans le sens de l'abstention de toute opération et de la déambulation aidée par un appareil construit avec soin.

Dans les cas de ce genre, le retard de la consolidation ne saurait surprendre, parce que la réparation des larges brèches des extrémités osseuses exige la production de matériaux ostéogéniques abondants, et que cette production est longtemps entravée par la suppuration. Le mieux alors est d'appliquer des appareils contentifs et de faire marcher les malades avec des béquilles. Le séjour trop prolongé au lit ne peut que leur être nuisible.

A d'autres un simple changement d'air procure une guérison rapide. J'ai vu une fois les bains de mer agir très favorablement. Il y a donc tout bénéfice à écarter l'intervention opératoire, quand on suppose que chez ces malades la nutrition est défectueuse.

Malheureusement pour celui de M. Verneuil, je crois qu'on peut admettre chez lui une pseudarthrose vraie.

Rapport

Sur une observation de M. le Dr Poulet, médecin major au 60e de ligne, intitulée : *Exostose de l'extrémité inférieure de l'humérus gauche; troubles nerveux dus probablement à la compression des nerfs médian et cubital*,

par M. Verneuil.

Messieurs,

Un jeune chirurgien militaire, connu déjà par d'intéressants travaux, a rencontré tout récemment un cas qui lui a paru justiciable de la chirurgie active. Avant de rien faire, il a consulté plusieurs de ses collègues qui se sont montrés fort hésitants. D'un commun accord, tous ont résolu de prendre un avis en haut lieu. Nous portons donc devant vous la question posée et la réponse que nous lui donnons. Si vous approuvez cette dernière, M. Poulet pourra agir avec plus de confiance.

Voici d'abord le cas :

M...., 10 ans, enfant de troupe, constitution assez bonne, développement normal, n'a jamais été malade et ne présente pas de traces de scrofules. Depuis quelque temps, il peut à peine se servir de la main gauche, est incapable de s'habiller et même de se laver les mains. Cette incapacité fonctionnelle, sur l'origine et les causes de laquelle on ne peut rien apprendre de précis, fait de continuels progrès. M. Poulet et son collègue M. Clédat de Lavigerie, font les constatations suivantes :

Le membre gauche est plus grêle que le droit; l'atrophie porte sur la main, l'avant-bras; elle égale 2 centimètres 1/2 pour chaque segment, mesuré comparativement à celui du côté sain. La longueur des deux membres est la même.

On perçoit par le toucher; à la partie inférieure et interne du bras, environ à 4 centimètres au-dessus de l'épitrochlée et sur le bord interne de l'humérus, une tumeur dure, non apparente à la vue, fixe, nettement circonscrite; elle mesure 1 centimètre 1/2 de hauteur, sa consistance rappelle celle de l'os; elle repose sur l'humérus par une large base, et offre tous les caractères d'une exostose. Au-dessus et au-dessous d'elle, les nerfs et les vaisseaux sont mobiles; à son niveau, on reconnaît distinctement le nerf médian, ainsi que l'artère humérale, dont les battements paraissent augmentés d'intensité. Le pouls, au pli du coude et au poignet, est beaucoup plus faible que du côté sain, tandis que les pulsations de l'artère cubitale au-dessus du carpe semblent exagérées. En arrière, l'exostose est en rapport avec le nerf cubital.

La sensibilité est conservée dans tout le membre, mais elle est partout diminuée, principalement à la main. Les diverses sensibilités tactiles persistent; d'ordinaire il n'y a pas de douleurs spontanées, sauf par exception, au siège de l'exostose. Les muscles extenseurs de la main et des doigts ont conservé toute leur puissance; aussi la main se porte-t-elle en extension dès qu'on veut la faire agir. Les mouvements de pronation et de supination sont limités, mais persistent encore. Au contraire, les muscles innervés par le cubital et le médian, semblent profondément altérés. La flexion, l'adduction et l'abduction de la main sur l'avant-bras sont très difficiles. La flexion des doigts s'exécute encore, mais elle a perdu les deux tiers de son énergie. Les doigts eux-mêmes ne peuvent ni s'écarter ni se rapprocher; le mouvement d'opposition du pouce est impossible; les interosseux et les lombricaux sont évidemment paralysés, comme l'indique, du reste, une atrophie très manifeste des éminences thénar et hypothénar et des espaces interosseux. Les articulations ont conservé toute leur souplesse et toute leur mobilité.

La main est le siège d'une sensation de chaleur, bien qu'en réalité elle soit plus froide que l'autre; elle est aussi plus rose, plus humide, plus molle, et les sillons de la paume sont effacés; nulle altération des ongles. A l'avant-bras, la peau a conservé ses caractères normaux; au niveau de l'exostose existe une zone d'hyperthermie.

Tous ces symptômes sont attribués à la compression de l'artère humérale et des nerfs cubital et médian.

Après cet exposé, M. Poulet pense qu'une opération pourrait seule améliorer cet état; elle consisterait en une résection de l'exostose, qu'on pourrait pratiquer sans grand danger, et qui ne devrait pas être trop longtemps différée, sous peine d'être rendue inutile par l'atrophie complète des muscles et de la dégénération des nerfs.

Les autres chirurgiens consultés n'ont pas vu aussi intime la relation entre la lésion osseuse et les troubles fonctionnels; ils craignent donc de pratiquer une opération dont les résultats sont problématiques à leurs yeux.

A l'appui de son opinion, M. Poulet nous adresse une pièce pathologique qu'il a recueillie pendant ses exercices de médecine opératoire sur un cadavre dont il ignorait la provenance et les antécédents. Il existe sur cette pièce, à l'extrémité inférieure de l'humérus, une exostose qui soulève, comme fait le chevalet d'un violon, le nerf médian et l'artère humérale. L'artère était oblitérée à ce niveau, et le sang arrivait à l'avant-bras par les vaisseaux collatéraux très dilatés. Le nerf présente un aspect différent au-dessus et au-dessous de l'exostose. Tantis qu'il est très gros en haut et fournit une forte anastomose, bien plus volumineuse que d'ordinaire, avec le musculo-cutané, il est, au contraire, plus grêle au-dessous, disposition qui peut être constatée même sur la pièce sèche.

Dans ce cas, M. Poulet pense qu'une opération faite en temps opportun aurait pu empêcher les altérations circonscrites, mais graves, subies par l'artère et le nerf à leur point de contact avec l'exostose.

Il est certainement difficile, Messieurs, de se prononcer sur un cas qu'on n'a pas vu et dont les antécédents surtout sont fort obscurs. Il est non moins délicat de décider entre des confrères distingués, invoquant de part et d'autre des raisons judicieuses. Et cependant votre rapporteur ne peut s'empêcher d'incliner vers l'opinion de M. Poulet, c'est-à-dire en faveur de l'intervention chirurgicale.

En effet, on est d'abord frappé des analogies qui existent entre le cas du jeune enfant et la pièce pathologique due au hasard. Puis il faut se rappeler les opérations hardies et heureuses pratiquées sur l'humérus lui-même, pour dégager des nerfs englobés dans un cal exubérant; enfin, on doit se demander si avec les progrès éclatants de la médecine opératoire et de la thérapeutique des plaies, on peut voir s'accomplir, sans rien tenter contre elle, la perte, sinon matérielle, au moins fonctionnelle d'un membre tout entier.

D'autre part, si on envisage la nature, les difficultés, les dangers et les chances de succès de l'opération, voici ce que l'on peut noter :

Il s'agit simplement d'un acte chirurgical vulgaire, maintes fois déjà entrepris et mené à bon port, c'est-à-dire de l'excision d'une exostose, sur un membre grêle, qu'aucun travail inflammatoire n'a jamais envahi. Avec le secours de l'ischémie préalable et à la

faveur d'une incision suffisamment étendue, la découverte de l'exostose, l'isolement et l'écartement des nerfs et des vaisseaux et l'ablation de la saillie osseuse n'offriront certainement pas de grandes difficultés.

La distance suffisante entre le foyer opératoire et l'articulation du coude, l'existence entre la diaphyse et l'épiphyse du cartilage de conjugaison, capable d'arrêter l'inflammation par la voie osseuse, l'âge du sujet, l'intégrité de sa constitution, l'excellence du milieu où l'on pourra agir, et l'emploi des précautions de la méthode antiseptique, seront autant de conditions salutaires qui ôteront à l'intervention à peu près toute chance mauvaise.

Quant au succès thérapeutique, au retour du sentiment et du mouvement, nul ne sait ce qu'il adviendra, mais le vraisemblable est du côté de la réussite. D'ailleurs, si on ne fait réellement courir au patient aucun danger sérieux, que pourrait-on perdre à faire une tentative dont le pire résultat serait le maintien du *statu quo*?

Nous terminerons par une dernière considération. Si, au lieu de ne causer que des phénomènes paralytiques, l'exostose provoquait des douleurs violentes, l'hésitation ne se produirait pas et l'on agirait sans retard, lors même qu'on ne serait pas assuré d'arrêter la marche de la névrite ou de la névralgie.

Or, il semble qu'au point de vue des indications, l'espoir de sauver l'usage d'un membre équivaut à celui de calmer la souffrance.

C'est pourquoi votre commission est d'avis que M. Poulet peut tenter l'opération qu'il a projetée, à la condition toutefois de mettre à profit tous les adjuvants qui font la gloire de la chirurgie contemporaine.

Il est inutile d'ajouter que nous comptons bien avoir des renseignements sur les suites de ce cas intéressant.

Discussion.

M. Trélat. Étant donné que le diagnostic est exact, je crois devoir dire, comme membre de la commission, qu'il n'y a pas à hésiter sur la conduite à tenir. Il est bon de savoir que le simple soulèvement d'un nerf par une exostose, sans enclavement, suffit pour causer une névrite et une paralysie complète. J'ai opéré jadis un enfant de neuf ans chez qui je m'attendais à trouver le nerf radial englobé dans un cal de fracture. Il n'en était rien, et cependant des douleurs vives au début, qui s'éteignirent peu à peu, étaient la preuve que le nerf s'était enflammé. L'abrasion de l'exostose, la régularisation de l'humérus furent suivies d'une guérison complète, sans accidents.

M. Marc Sée. Je ne garde qu'un doute relativement à l'efficacité probable de l'opération : il provient de ce que les signes de compression occupent le territoire du cubital et du médian. Comment l'exostose, placée à la partie inférieure du bras, peut-elle agir à la fois sur ces deux nerfs ?

M. Lannelongue. A l'occasion du malade de M. Poulet, je citerai un cas où l'opération n'a donné aucun résultat. Sur un homme que je soignai à Bicêtre, j'avais constaté un cal volumineux de l'humérus, et la paralysie du radial me fit croire à son enclavement. J'allai à sa recherche et je trouvai les deux bouts du nerf, qui avait été rompu, perdus dans le tissu fibreux qui recouvrait le cal. Je fis la suture, et quoique la fracture ne datât guère que de trois mois, la paralysie persista aussi complète qu'auparavant.

M. Verneuil. Il est dit dans l'observation de M. Poulet que l'exostose a une large base, qu'elle soulève en avant l'artère humérale et le nerf médian, et qu'en arrière elle atteint le cubital. Comme son milieu est à 4 ou 5 centimètres de l'articulation, et que dans ce point les nerfs médian et cubital sont encore assez rapprochés l'un de l'autre, on comprend qu'ils puissent subir également les effets de la compression.

Communication.

M. Terrillon termine sa communication sur les épididymites blennorrhagiques et uréthrales.

Anatomie et physiologie pathologique de l'épididymite blennorrhagique ou uréthrale. (*Suite.*)

II. *Résultat de l'épididymite aiguë. Terminaison.*

Les phénomènes présentés par l'inflammation disparaissent dans l'ordre inverse de leur apparition, si nous prenons pour type le degré dans lequel la lésion est la plus avancée. Les lésions du tissu cellulaire, qui sont surtout caractérisées par l'œdème inflammatoire et l'engorgement des vaisseaux lymphatiques par des globules blancs, s'atténuent rapidement. Aussi voyons-nous disparaître dans l'espace d'un mois environ tous ces phénomènes périphériques qui simulaient une augmentation considérable du testicule ou de l'épididyme.

Bientôt tout le reliquat de l'inflammation se trouve localisé dans la queue de l'épididyme et le canal déférent ; le corps de l'épidi-

dyme, ainsi que la tête, diminuent de volume après quelque temps.

Le canal déférent reste épaissi pendant plusieurs mois, et sa muqueuse surtout reste malade ainsi que le prouvent les autopsies tardives et surtout l'examen du produit de l'éjaculation dans le cas d'épididymite double.

J'ai démontré, en effet, dans un travail publié en 1879, dans les *Archives de dermatologie et de syphyligraphie*, que le sperme dans ces cas, était légèrement jaune, et contenait les mêmes éléments que le liquide contenu dans le canal déférent au début de l'inflammation de cet organe. Cet état peut durer très longtemps.

Du côté de la queue de l'épididyme, là où l'inflammation s'est localisée spécialement, on trouve des restes plus accentués et souvent indélébiles.

La queue de l'organe forme une masse de la grosseur d'une noisette et souvent plus grosse. Le tissu cellulaire qui l'entoure et les parois de la vaginale épaissie, indurée, constituent en partie cette augmentation de volume. Dans son voisinage les tubes du corps de l'épididyme sont saillants, dilatés et visibles à l'œil. Le tout a un aspect verdâtre foncé. La coupe de cette partie fait reconnaître un épaississement fibreux autour des tubes, dont quelques-uns sont rétrécis, d'autres étant dilatés. Enfin on rencontre une ou plusieurs cavités isolées, remplies de liquide puriforme, et qui constituent ces dilatations simulant des abcès que nous avons déjà rencontrées au début de l'affection.

Les restes de l'inflammation, localisés dans la queue de l'épididyme, ont une grande importance, car ils sont, pour certains auteurs, la cause des modifications qui existent dans la constitution du sperme, modifications souvent persistantes.

Depuis la publication des deux mémoires de M. le professeur Gosselin, parus dans les *Archives de médecine*, en 1847 et 1853, on admet sans discussion que cette masse qui occupe la queue de l'épididyme est la marque indubitable d'une oblitération des voies séminales à ce niveau. Examinons rapidement en quoi consiste cette oblitération et quelles sont les preuves de sa réalité.

M. le professeur Gosselin, pour démontrer la réalité de l'oblitération des voies séminales au niveau de la queue de l'épididyme, donne des preuves qui peuvent se résumer dans les trois propositions suivantes :

Lorsqu'on rencontre sur la queue de l'épididyme une induration semblable à celle qui persiste après l'épididymite blennorrhagique, et s'accompagnant de dilatation des canaux de la partie voisine de l'organe, les canaux dilatés contiennent des spermatozoïdes ; le canal déférent, au contraire, n'en contient plus. Enfin une injection de térébenthine colorée, poussée par le canal déférent, ne pénè-

tre pas dans l'épididyme. L'oblitération est donc certaine. Telle est la première conclusion.

La seconde est tirée de l'examen du liquide séminal des individus atteints d'une épididymite double, avec nodosité persistante de la queue de l'épididyme. Le sperme, dans ce cas, ne contient pas d'animalcules. La conclusion logique de cette considération tend donc à admettre une oblitération au niveau de la queue de l'organe.

Mais le testicule cependant ne s'atrophie pas par le fait de cette oblitération, ce qui semble illogique en présence d'une oblitération du canal excréteur. M. Gosselin démontra, par deux faits signalés chez l'homme, que le canal déférent peut manquer, dans une certaine étendue, sans que la sécrétion spermatique semble troublée et sans que le testicule semble altéré. La section du canal déférent sur le chien lui a fait constater également l'intégrité des testicules après un temps assez long. Le sperme continue à être sécrété, mais il se résorbe. Cette troisième conclusion, d'après laquelle l'oblitération peut exister sans qu'elle soit suivie de l'atrophie du testicule, ajoute une grande valeur aux précédentes, car on comprendrait difficilement sans cela l'intégrité apparente du testicule dans tous ces cas.

La conclusion relative à l'oblitération des voies séminales semble donc absolument logique ; mais cependant l'examen approfondi de la question laisse quelques doutes. Pour les établir il suffit de discuter rapidement les preuves fournies par M. Gosselin.

Dans le premier mémoire, parmi les observations publiées, nous en trouvons deux assez concluantes, dans lesquelles on constate nettement l'imperméabilité de la queue de l'épididyme au moyen d'une injection de térébenthine colorée poussée dans le canal déférent.

Mais ces constatations sont faites sur des cadavres dont l'origine est inconnue et sur lesquels on ne peut affirmer qu'il y ait eu épididymite blennorrhagique. Ceci, sans infirmer les résultats obtenus, mérite d'être noté. A côté de ces cas, une observation, publiée sous la dénomination de « Oblitérations incomplètes », est absolument contraire à la théorie de l'oblitération. Dans celle-ci, en effet, on trouve la nodosité ordinaire de la queue de l'épididyme et la dilatation des canaux du corps de cet organe. On constate également que les spermatozoïdes manquent dans le canal déférent et se retrouvent dans les canaux épididymaires. Malheureusement les voies sont perméables, et l'injection passe, après quelques minutes, du canal déférent dans les tubes épididymaires. Dans ce cas, il n'y a donc pas d'oblitération, alors que tout devait le faire supposer.

Ainsi, sur ces trois observations, une est absolument contraire

à la théorie, et on pourrait ajouter que, dans une des autres, les voies séminales du côté non malade ne contenaient pas de spermatozoïdes, ce qui rend celle-ci peu concluante.

Deux autres observations du même mémoire ont trait d'une façon évidente à des lésions tuberculeuses; donc elles ne peuvent être mises en ligne de compte.

Telles sont les seules preuves anatomiques.

On pourrait objecter que l'impossibilité de la pénétration d'une injection ne peut prouver l'oblitération d'un canal ; car il suffit d'un rétrécissement assez serré par l'altération de la muqueuse, ou un amas de substance, comme du muco-pus, pour l'empêcher de pénétrer.

La dilatation des canaux épididymaires ne prouve pas non plus une oblitération, car l'inflammation suffit seule pour la produire, ainsi que nous l'avons démontré plus haut.

Les preuves cliniques ne sont pas plus certaines, car M. Gosselin fait de la nodosité de la queue de l'épididyme un critérium de l'oblitération des voies séminales : « Quand elle a disparu, dit-il, la perméabilité reparaît. »

Cependant Godard et Liégeois ont constaté que des hommes, ayant eu des épididymites bilatérales, pouvaient n'avoir plus de spermatozoïdes dans leur sperme, et cependant ne plus présenter d'induration. Deux malades, que je vois actuellement, sont dans ce cas, et leurs épididymes sont normaux.

Il reste donc comme preuve ce fait : que l'oblitération du canal déférent ne produit pas une atrophie de la glande. Celle-ci est purement négative, car elle indique seulement que le testicule peut rester sain d'une façon apparente alors que le canal déférent est supprimé; mais elle n'est pas elle-même une preuve de l'oblitération. Le testicule est, en effet, une glande spéciale qui peut rester atone ou sans fonctionnement pendant longtemps, ce que nous avaient enseigné les mœurs de certains animaux qui ne sont en rut que pendant quelques jours dans une année. Mais il faut savoir aussi que l'oblitération amène facilement l'atrophie chez les jeunes animaux non adultes. Enfin, M. Brissaud a démontré (*Archives de physiologie*, 1880) que si, chez les lapins adultes, le testicule semble ne pas réagir par le fait de la ligature du canal déférent, il suffit de mettre ces animaux en rut, en présence d'une femelle, pour voir survenir des lésions du testicule qui peuvent, à la longue, altérer sa sécrétion.

Il est difficile d'admettre que cette condition ne soit pas rencontrée toujours chez les hommes qui ont eu un double épididyme; chez eux donc le testicule devait avoir souffert après

plusieurs années d'oblitération, au point de ne plus présenter de spermatozoïdes.

Cette discussion fait donc voir que l'oblitération, admise jusqu'ici, n'est pas suffisamment prouvée. Non que je veuille la nier dans tous les cas, alors surtout qu'on trouve un noyau dur et comme fibreux ; mais je prétends qu'il faut d'autres preuves que celles actuellement fournies, et qu'il est nécessaire de posséder des examens histologiques, pratiqués méthodiquement, du noyau d'induration succédant à une épididymite nettement constatée, et sur laquelle il n'y aurait aucun doute. Alors seulement la preuve serait complète.

Je crois que l'oblitération n'est pas nécessaire pour expliquer l'absence des spermatozoïdes, et je pense que, dans un grand nombre de cas, il faut admettre plutôt une modification de sécrétion survenue par le fait de la lésion épididymaire, et je serais disposé à croire à la persistance d'un catarrhe de la muqueuse du canal et de la queue de l'épididyme. Nous avons vu, en effet, que dans les expériences chez les animaux le liquide du canal déférent ne contient plus ou contient seulement des traces de spermatozoïdes dès le début de l'inflammation de l'épididyme, alors que les canaux de ce dernier sont remplis d'animalcules. Il ne faut pas songer, dans ce cas, à une oblitération. La constatation de l'altération persistante du sperme éjaculé par les individus atteints d'épididymite double, plusieurs mois ou plusieurs années auparavant, serait, pour moi, une preuve assez concluante, ainsi que je l'ai établi dans un mémoire signalé au début de cette communication. Le sperme, en effet, reste jaunâtre, contient des globules purulents et des globules granuleux, en un mot, conserve les apparences d'un catarrhe chronique.

M. Gosselin, dans son travail, discute bien cette théorie de l'altération de sécrétion, admise par Curling et autres auteurs, mais il ne la réfute pas complètement.

Je regrette donc de ne pas partager l'opinion de mon illustre maître, mais, en attendant de nouvelles preuves, je crois que cette rapide discussion pourra faire comprendre combien nous sommes encore éloignés de la connaissance exacte de la vérité, et que des travaux nouveaux pourront éclairer ce point intéressant de la pathologie du testicule.

III. Cette étude sur l'anatomie pathologique de l'épididymite uréthrale, nous permettra d'indiquer quelle est la vraie dénomination qui convient à cette affection.

Autrefois, on désignait ces affections sous le nom d'engorgement du testicule, sans faire aucune distinction bien nette entre les parties atteintes.

A partir de 1832, époque à laquelle apparut le mot orchite, on cherche à localiser dans le testicule toute l'affection, ou plutôt le mot orchite comprend toutes les lésions.

Rochoux cependant essaya de démontrer que la vaginalite prédominait dans cette affection, et que c'est elle qui, masquant le testicule, faisait croire à une maladie réelle de cet organe. Idée juste, mais trop exclusive.

Ricord, Velpeau et autres admirent bientôt que l'épididyme est l'organe presque exclusivement atteint et que le testicule est très rarement malade; aussi Ricord donne-t-il une description spéciale de l'orchite et en fait-il une maladie à part.

Vidal de Cassis avait déjà cherché à faire voir qu'on devait différencier autant que possible ce qui appartenait en propre à l'épididyme, au testicule et à la vaginale.

J'espère, grâce à ce travail, avoir pu démontrer que ces distinctions sont absolument nécessaires, malgré la difficulté qui est inhérente aux phénomènes périphériques qui masquent les organes primitivement atteints.

Il est nécessaire, dans l'état actuel de la science, de ne plus conserver les erreurs anciennes, erreurs qui provenaient de la façon dont l'anatomie pathologique était décrite. On se contentait en effet, des explorations extérieures, des signes fournis par la palpation, et on décrivait ainsi une anatomie pathologique de fantaisie qui correspondait seulement à une vue de l'esprit. Ainsi s'expliquent les opinions différentes des auteurs qui s'appuyaient sur des données sans précision.

Je crois m'être mis, autant que possible, à l'abri de ces erreurs, grâce aux deux méthodes que j'ai employées, c'est-à-dire l'étude des faits bien analysés chez l'homme et l'expérimentation sur les animaux. En me plaçant dans les conditions réclamées par la science moderne, je crois avoir au moins approché de la vérité. L'avenir montrera si j'ai réussi.

IV. *Théories sur le développement de l'épididymite.* — L'apparition d'une inflammation dans un organe éloigné de celui qui est primitivement atteint, alors que le trait d'union de ces deux lésions est quelquefois délicat à trouver, a été la cause des nombreuses théories mises en avant par les auteurs.

Ces théories seront rapidement passées en revue, pour pouvoir discuter plus longuement celle qui est actuellement le plus souvent admise, et qui paraît suffisamment démontrée par l'anatomie pathologique précédente.

La plus ancienne est la théorie qui attribuait l'inflammation de la glande séminale à la résorption ou migration du pus de l'urèthre à travers le canal déférent.

Elle correspond à la croyance populaire qui admet que *la chaudepisse est tombée dans les bourses*. Cette théorie n'est plus discutable actuellement, car nous ne connaissons aucune force capable de faire progresser le pus du canal de l'urèthre dans le canal déférent dans un sens opposé au cours naturel du sperme.

La théorie de la *métastase*, est née de la ressemblance qu'on a cru trouver entre l'inflammation de la glande séminale dans les oreillons et celle qui survient à distance dans la blennorrhagie. Le fait assez fréquent de la diminution de l'écoulement uréthral, coïncidant avec l'épididymo-orchite, était une preuve de cette métastase.

Mais pour admettre cette analogie, il faut mettre de côté l'opinion reçue actuellement que les oreillons constituent une affection complexe, à manifestations multiples, portant sur les glandes salivaires et les testicules et pouvant même n'atteindre que ces derniers organes.

Enfin les lésions de l'orchite ourlienne sont différentes de celles de l'orchite blennorrhagique ; elles amènent souvent l'atrophie du testicule. Ajoutons que son anatomie pathologique est encore fort obscure.

Une théorie émise par Astruc, et rajeunie dernièrement par M. Desprès, admet que l'épididymite (orchite), est due à la rétention du sperme dans le canal déférent. La cause de cette rétention serait le gonflement de la muqueuse des canaux éjaculateurs.

Mais cette théorie ne soutient pas l'examen, car la rétention des produits de sécrétion ne détermine jamais une inflammation aussi intense que celle qui se développe dans la blennorrhagie.

Les phénomènes ne se localisent pas dans un point spécial. Enfin les expérimentations sur les animaux montrent que la ligature du canal déférent ne produit que des gonflements de l'épididyme sans trace de phénomènes inflammatoires.

La seule théorie qui soit admissible et qui du reste est prouvée par l'anatomie pathologique constante, et par les expérimentations sur les animaux, est donc celle de la propagation de l'inflammation. Celle-ci débute par la muqueuse des canaux éjaculateurs, suit la muqueuse du canal déférent, arrive à l'épididyme pour se localiser presque exclusivement dans la queue de cet organe ; elle n'atteint que très peu le corps. Elle ne semble que très rarement se propager au corps du testicule.

Tous les faits cliniques sont d'accord avec cette théorie :

L'apparition de l'épididymite à l'époque où l'inflammation de l'urèthre est localisée au niveau de la région prostatique ;

Le gonflement, la douleur au niveau du canal déférent, précédant dans la plupart des cas, celle de l'épididyme, au point que M. Four-

nier affirme qu'on peut prédire une épididymite, par la doulet antécédente du côté du cordon.

On a fait à cette théorie plusieurs objections qui peuvent êt facilement réfutées.

Le canal déférent, dit-on, présente quelquefois une intégri apparente. absolue. M. Fournier a même proposé, pour ces c d'épididymite, l'explication suivante : le testicule ou l'épididym seraient atteints à distance, sous l'influence d'une lésion général comme les articulations le sont en pareil cas.

Cette objection tombe devant ce fait que le canal déférent e presque toujours légèrement augmenté de volume, quand on l compare soigneusement avec celui du côté opposé.

Enfin nous savons que la muqueuse peut être seule malade, san que les parois participent à l'inflammation ; alors dans ce cas, l'aug mentation de volume manque complètement.

Pourquoi chercher alors une explication spéciale pour ces ca alors que la pathologie générale nous enseigne que souvent l muqueuse des canaux excréteurs peut être seule atteinte sans qu les parois épaisses du canal soient attaquées.

On a objecté aussi que les deux épididymes n'étaient pas ma lades en même temps, ce qui prouvait que l'inflammation ne pou vait exister au niveau des canaux éjaculateurs.

Mais on peut répondre que l'épididymite double d'emblée a ét constatée par plusieurs observateurs, Ricord et autres, et j'en i vu, pour mon compte, deux exemples très nets.

Enfin deux canaux voisins peuvent parfaitement être enflammé à des degrés divers, sans que leur inflammation se propage, o s'accentue simultanément.

L'épididymite double à intervalles variables, montre bien que le canaux éjaculateurs peuvent s'enflammer à des époques diffé rentes.

Quant au fait de l'épididymite survenant rapidement à la suit d'un catéthérisme pratiqué chez un malade, il ne peut infirmer l règle générale ; car nous savons combien les inflammations de muqueuses peuvent se propager avec rapidité à une grande distanc Or, dans ces cas, la sonde atteint et tourmente toujours un urèthre dont la partie profonde est malade, atteinte d'uréthrite depuis long temps et dont les canaux éjaculateurs peuvent être enflammés rapi ment sous l'influence d'un léger traumatisme.

Tels sont les principaux détails que j'avais l'intention de mettr en relief dans cette communication, qui n'est qu'un résumé d'u travail plus important sur cette question ; aussi la bibliographi ne devait pas trouver place dans une aussi courte note.

Lecture.

M. Richelot lit un travail intitulé : *De l'extirpation des angiomes pulsatiles.*

Ce travail est renvoyé à l'examen d'une commission composée de MM. Delens, Marc Sée et Terrillon, rapporteur.

La séance est levée à 5 heures 1/2.

Le Secrétaire,
A. Le Dentu.

Séance du 16 février 1881.

Présidence de M. de Saint-Germain.

Le procès-verbal de la séance précédente est lu et adopté.

Correspondance.

La correspondance comprend :

1° Les *Journaux hebdomadaires publiés à Paris ;*

2° *Bulletin de l'Académie de médecine. — Marseille médical. — Lyon médical. — Union médicale de la Seine-Inférieure. — Revue médicale française et étrangère. — Recueil d'ophthalmologie. — Journal de médecine et de chirurgie. — Journal de la Société de médecine de la Haute-Vienne ;*

3° *British medical. — Gazette médicale italienne lombarde. — La Gazette de santé militaire de Madrid ;*

4° Des lettres de candidature de MM. Pozzi et Blum ;

5° M. Périer présente, au nom de M. le Dr Guerlain, de Boulogne-sur-Mer, comme titre à l'appui de sa candidature au titre de membre correspondant, quatre observations (renvoyées à MM. Verneuil, Perrin, Périer, rapporteur).

Le secrétaire général donne lecture d'une observation adressée par le Dr Heurtaux, de Nantes, membre correspondant :

Observation.

Trente-cinq corps étrangers dans le genou gauche; extraction, guérison

par le Dr HEURTAUX (de Nantes).

Rouault, âgé de 22 ans, tourneur en cuivre, entre le 30 octobre 187 à l'Hôtel-Dieu de Nantes. Il présente une hydarthrose considérable d genou gauche avec un grand nombre de corps étrangers articulaire

Il se souvient d'avoir, vers l'âge de 12 ans, reçu au genou un cou violent. Il est assez difficile de savoir ce qui s'est passé alors; toute fois il est certain qu'il se produisit une inflammation assez vive; il eut un abcès qui fut ouvert et qui donna lieu à un écoulement notab de pus.

Depuis cette époque, l'articulation conserva toujours un volume pl considérable. Il n'y avait cependant aucune douleur, aucune gêne, Rouault pouvait marcher sans fatigue.

Au mois de mars 1877, Rouault, qui exerçait la profession de méc nicien à bord d'un transatlantique, fut précipité, au moment où il al atteindre le pont, du haut de l'échelle qui monte de la chambre machines. Il y avait une tempête assez forte; et il tomba rudement le genou gauche. La douleur qu'il ressentit, assez vive au moment l'accident et dans les jours qui suivirent, ne l'obligea cependant ni garder le lit, ni même à interrompre son service.

Après cet accident, le genou augmenta peu à peu de volume, et l malade, éprouvant une gêne plus marquée, entra une première fois l'Hôtel-Dieu de Nantes, au commencement de l'année 1879. A cett époque, on constata qu'il existait un épanchement abondant et de corps étrangers articulaires. Le repos, la compression et l'immobili sation du membre amenèrent en trois semaines une amélioration notabl et Rouault sortit de l'hôpital sans se soumettre à l'opération qu'on l avait présentée comme possible.

Depuis lors, cet homme a continué à travailler comme tourneur e cuivre et comme mécanicien. Le volume du genou a progressivem augmenté; le nombre des corps étrangers paraît s'être accru, et cepe dant le malade a pu exercer sans aucune peine le dur métier de méc nicien pendant la saison de la moisson. Il faisait assez facilement milieu de la nuit, pour aller installer sa machine d'un point à un autr plusieurs lieues sans éprouver beaucoup de gêne. Il ne se décida rentrer à l'hôpital qu'au mois d'octobre 1879.

En ce moment, on constate une augmentation très grande dans l dimensions du genou. Cette articulation est très grosse, globuleus mais la peau reste intacte. La rotule est soulevée par un épanchem très abondant. La synoviale est extrêmement distendue par le liquid en sorte que le cul-de-sac supérieur de la séreuse monte bien plus ha qu'à l'état normal. Partout on sent une fluctuation parfaite.

Quand on explore ainsi l'articulation, les doigts perçoivent une se sation spéciale, très nette, qui rappelle, mais à un degré infinim

plus intense, le froissement des grains riziformes qu'on observe parfois dans les gaines des fléchisseurs des doigts. Cette sensation est manifestement due à la collision de nombreux corps étrangers, libres dans la cavité articulaire. Du reste, en palpant le genou avec quelque attention, on peut bien se rendre compte de quelques-unes de leurs qualités; on en trouve qui sont plus gros que le pouce, la plupart sont notablement plus petits; leur surface est irrégulière, lobulée; leur consistance est ferme, mais non pierreuse. On en rencontre à la fois dans tous les points de l'articulation susceptibles d'être explorés; on peut les déplacer, les faire passer d'un côté à l'autre, et reconnaître les principaux soit en dehors, soit en dedans de l'article. Quant au nombre de ces corps, j'estime qu'il doit bien s'élever à 25 ou 30; l'opération a prouvé qu'ils étaient plus nombreux encore.

Pour calmer d'abord l'irritation dont l'articulation doit être le siège, le malade est condamné à un repos complet. Dès le 3 novembre, on le soumet à des badigeonnages répétés avec la teinture d'iode. Après une douzaine de jours de ce traitement, il est mis dans un appareil ouaté assez vigoureusement serré. Cet appareil renouvelé, resserré tous les dix jours, fut maintenu en place jusqu'au 16 janvier. Pendant tout ce temps, sauf une ou deux exceptions (le malade fit une course de quelques heures en ville), le repos au lit fut absolu.

Le 17 janvier 1880, on pratique l'extraction des corps étrangers, décidée déjà depuis quelques jours, mais retardée par suite de l'existence d'érysipèles dans la salle. Je suis assisté dans cette opération par nos collègues MM. les docteurs Dianoux et Malherbe fils. Toutes les précautions antiseptiques ont été prises. Le malade étant chloroformé, une atmosphère d'acide phénique est maintenue autour de lui tout le temps de l'opération.

Une incision de cinq centimètres est faite à la partie antéro-externe de la cuisse, en dehors du bord externe du muscle droit antérieur. Je fais en sorte que cette plaie extérieure soit aussi éloignée que possible de l'articulation, pour diminuer d'autant les chances d'infection de la cavité articulaire; je la place cependant à une distance telle que l'index puisse, une fois l'incision faite, pénétrer dans l'intérieur de la synoviale afin de déloger les corps étrangers. Pour répondre à ces *desiderata*, l'extrémité inférieure de l'incision est placée à 14 centimètres au-dessus d'une ligne transversale affleurant le bord supérieur de la rotule. Chez un sujet sain, une incision située aussi haut aurait été fort éloignée de la cavité articulaire; mais dans le cas présent, par suite de la distension excessive de la synoviale, surtout au niveau de son cul-de-sac supérieur, l'extrémité inférieure de l'incision n'est pas à plus de sept centimètres de la synoviale, en sorte que celle-ci sera fort accessible au doigt.

On divise successivement la peau, l'aponévrose fémorale et quelques fibres du muscle vaste externe. Deux écarteurs maintenant les parties divisées, un bistouri étroit est conduit à plat vers l'articulation; chemin faisant, on élargit suffisamment le trajet parcouru par l'instrument afin de permettre le passage facile des corps étrangers. La synoviale est

largement incisée dans son cul-de-sac supéro-externe rendu sailla par la présence des corps étrangers qu'un aide refoule dans cette dire tion. Une grande quantité de liquide s'échappe immédiatement, et av lui un certain nombre de corps étrangers. Des pressions exercé méthodiquement en divers points expulsent de l'articulation la plupa des autres qui viennent se loger dans le tissu extra-articulaire d'où doigt, courbé en crochet, les déloge pour les amener au dehors. Enfi le doigt directement introduit dans l'articulation, va chercher quelqu autres arthrophytes que l'on sent fort bien en palpant le genou, et q ne sortent pas d'eux-mêmes de la cavité articulaire. Trente-cinq cor étrangers sont ainsi extraits (1). Quand, à l'aide de pressions exercé sur tous les points accessibles de l'articulation, on a acquis la certitu qu'il ne reste plus de corps étrangers, on procède au pansement. l quantité de sang perdu a été insignifiante; il n'a pas été nécessaire placer une seule ligature.

Deux points de suture profonde avec fil d'argent un peu fort so placés et assujettis à l'aide de boutons perforés. Puis on fait six sept points de suture superficielle avec du fil d'argent plus fin. l membre est placé dans une gouttière neuve, garnie de coton. On appliq sur la plaie plusieurs doubles de tarlatane neuve imbibée d'une sol tion phéniquée au cinquantième, puis une couche épaisse de filas également phéniquée, un morceau de taffetas gommé, et enfin une piè d'ouate récemment apportée dans la salle.

Le soir, le malade présentait 36°,8 et un pouls à 84.

Le lendemain de l'opération, 18 janvier, T. 37°,4; P. à 92.

A partir de ce moment, la température, rigoureusement observé s'est toujours maintenue entre 36 et 37°, et le pouls a oscillé entre 84 et 9

Le 20, le malade, ayant fait un mouvement trop brusque quand on l passait le vase plat pour aller à la selle, fut pris dans le genou de do leurs extrêmement vives. Toutefois il ne survint aucune fièvre (T. 36°, P. 84). Quant à la plaie, le malade ne s'en plaignit jamais, ni ce jour- ni à aucun autre moment. Une injection de morphine calma la doule du genou.

Le repos fut recommandé d'une façon plus rigoureuse encore, aucun accident ne se produisit plus.

On ne fit aucun pansement. Le 2 février, seize jours après l'opér tion, quand pour la première fois, on découvrit la plaie, on la trou complètement cicatrisée, sans une goutte de pus. Tous les fils de sutu furent enlevés.

Le 15, le malade sortait de l'hôpital, marchant avec facilité en se s vant d'une canne. On lui fournit une guêtre en cuir qui soutient et co prime l'articulation.

Le 3 mars, Rouault est revenu se montrer à l'Hôtel-Dieu. L'épa chement ne s'est pas reproduit; le genou conserve son volume norm

[1] Sur la planche photographique que j'adresse à la Société de chirurg trente-trois arthrophytes seulement sont représentés ; les deux autres ont se à des recherches histologiques.

et les fonctions du membre ne laissent, pour ainsi dire, rien à désirer. Le malade marche tous les jours, sans fatigue, sans aucune gêne et même sans canne.

Examen des arthrophytes. — Le poids total des corps étrangers extraits est de 60 grammes.

Quelques-uns égalent seulement le volume d'un petit haricot, tandis que les plus gros ont jusqu'à 3 1/2 et même 4 centimètres dans leur plus grande dimension.

Sur quelques-uns d'entre eux, on distingue encore nettement le point par lequel ils ont adhéré à la synoviale avant d'être devenus libres; on le reconnaît à ce qu'il existe, à ce niveau, quelques tractus filamenteux qui portent l'indice d'une déchirure.

Tous ces arthrophytes ont une forme lobée; leur surface est sillonnée, parfois profondément, par des dépressions qui séparent de petits lobes arrondis. Cela donne aux corps étrangers la forme de choux-fleurs ou de certains calculs muraux.

La consistance de tous ces corps est très ferme. En les pressant entre les doigts, on les trouve en quelque sorte incompressibles; mais leur ténacité est médiocre, et ils se rompent assez facilement. Ils n'opposent, dans leur zone périphérique, qu'une faible résistance au tranchant du bistouri, tandis que la partie centrale, calcifiée par places, est en certains points d'une dureté presque pierreuse. La surface de la coupe, de même que celle de la cassure, présente dans la majeure partie un tissu demi-transparent, opalin, légèrement humecté par un liquide glissant, offrant en un mot les caractères du tissu cartilagineux; les points calcifiés sont jaunâtres et opaques. M. le docteur Malherbe fils a bien voulu se charger de l'examen histologique; voici la note qu'il m'a remise à ce sujet.

« A la coupe, ces corps renferment deux parties d'aspect bien net-
« tement différent; au milieu d'un tissu ressemblant au cartilage hya-
« lin, on rencontre des zones jaunâtres calcifiées, très difficiles à couper.
« Ces parties jaunâtres sont constituées par du cartilage calcifié, et à
« la périphérie par de l'os vrai contenant des ostéoplastes types avec
« leurs canalicules osseux, mais pas de canaux de Havers. Les por-
« tions ossifiées forment une zone assez étroite que l'on ne rencontre
« que dans certains points; elles sont toujours recouvertes d'une épaisse
« couche périostique.

« Les portions purement cartilagineuses sont constituées par du car-
« tilage hyalin dont les capsules sont tellement voisines les unes des
« autres que la substance fondamentale ne forme plus qu'une trame
« alvéolaire très délicate par places. Dans d'autres points, vers la péri-
« phérie, les capsules plus petites sont réunies par îlots que séparent
« souvent de très grands espaces hyalins dépourvus de capsules. La
« substance fondamentale hyaline devient fibrillaire dans quelques par-
« ties des préparations, surtout au voisinage d'îlots d'os vrai, et dans
« les parties simplement calcifiées. Ailleurs, elle n'est pas du tout
« fibrillaire, mais sur quelque préparations elle possède des stries
« parallèles d'une finesse excessive. Les cellules cartilagineuses sont

« rétractées dans le milieu de la capsule; la plupart d'entre elles ont « un protoplasma presque totalement transformé en gouttelettes grais- « seuses, mais un noyau bien vivant, énergiquement coloré par le « carmin. La transition du cartilage hyalin au cartilage calcifié et à « l'os vrai se fait insensiblement, et le mode de production de l'os paraît « ici notablement différent de l'ossification physiologique. A la surface « des corps étrangers le cartilage est revêtu d'un périchondre ayant « plutôt le caractère de tissu muqueux que de tissu fibreux, et dans « certaines anfractuosités on rencontre des parties de tissu muqueux « type dont la coupe est identique à une préparation de cordon ombi- « lical.

« Enfin, on peut avec des pinces enlever à la surface de la tumeur « une mince pellicule qui est composée simplement de substance « muqueuse concrétée, et ne formant pas un tissu vivant.

« En résumé, la substance conjonctive se présente dans ces corps « étrangers sous les quatre formes suivantes : cartilage hyalin, carti- « lage calcifié, os vrai et tissu fibro-muqueux. On ne doit voir là qu'un « exemple de l'évolution des tissus fibreux et muqueux qui se trans- « forment en leurs équivalents histologiques : l'os et le cartilage. »

Remarques. — Cette observation est intéressante au point de vue du nombre et du volume des arthrophytes; elle témoigne aussi en faveur du pansement antiseptique. Mais elle permet de soulever une question que je crois devoir aborder sans la résoudre, c'est celle du procédé opératoire que l'on doit préférer pour l'extraction des corps étrangers des grandes articulations

Depuis que le pansement de Lister a donné de nouvelles et si précieuses garanties contre la fâcheuse influence du contact de l'air, les chirurgiens ne semblent plus se préoccuper de donner à la plaie articulaire cette qualité de lésion sous-cutanée que Goyrand avait, avec tant de raison, cherché à obtenir en pareil cas.

La confiance dans le pansement de Lister doit-elle être absolue, à tel point que l'on ne doive plus tenir compte du siège occupé par la plaie extérieure ?

Quand le corps étranger échappe facilement aux recherches, quand il est presque insaisissable comme dans l'intéressante observation de M. Verneuil, récemment communiquée à la Société de chirurgie, on conçoit qu'il puisse être avantageux de faire une incision directement sur le corps étranger pour y arriver par la voie la plus courte, et éviter qu'il s'échappe. Mais quand il n'en est pas ainsi, quand le procédé ne s'impose pas par suite de conditions spéciales, y a-t-il avantage à préférer l'incision directe? C'est une question que l'avenir jugera quand de nombreux faits comparatifs auront été produits.

Chez le malade dont je viens de donner l'observation, j'ai cru devoir en agir autrement et rechercher la double garantie que procurent le pansement antiseptique et l'incision faite à distance. La facilité du manuel opératoire et la simplicité des suites sont de nature à m'encourager; dans un cas analogue, je suivrais la même ligne de conduite.

A propos du procès-verbal.

M. Desprès. Une question de théorie chirurgicale ne me paraissant pas déplacée à la Société de chirurgie, je prendrai la liberté de dire quelques mots à propos de la communication de M. Terrillon. Je revendiquerai tout d'abord pour M. Ricord une part dans la découverte de l'épididymite blennorrhagique. Une communication de M. Ricord à l'Académie de médecine, en 1837, la discussion qui a suivi, avec des observations antérieures de Gaussail et Rochoux ont permis à Velpeau de faire son remarquable article dans le dictionnaire en 30 volumes, de résumer la question et d'y apporter les lumières de son bon esprit chirurgical. Mais il serait injuste de ne pas accorder une grande partie des recherches à M. Ricord. C'est dans les annotations au livre de Hunter que l'on trouve le mieux résumés les travaux de ce chirurgien.

Si j'ai émis une théorie de la production de l'épididymite, à laquelle M. Terrillon a bien voulu faire allusion, c'est parce que les théories antérieurement proposées étaient toutes inapplicables dans la grande majorité des épididymites. Hunter, Velpeau, M. Ricord n'ont pas manqué, en effet, de déclarer eux-mêmes que leur théorie n'était pas applicable à tous les cas. Velpeau et M. Ricord qui admettaient que l'épididymite était due souvent à la propagation de l'inflammation, disaient que la sympathie seule devait être invoquée dans d'autres cas [1]. Je ne parle pas des autres théories qui ne se soutiennent pas.

Tout d'abord, je trouve dans les expériences de M. Terrillon une confirmation des autopsies d'épididymite publiées depuis 50 ans. Il y a des dilatations des vaisseaux efférents de l'épididyme, et celles-ci ne contiennent pas de pus, mais du sperme plus ou moins altéré. Cette dilatation des conduits épididymaires est une preuve de la rétention du sperme qu'il est impossible de contester comme cause ou conséquence de l'épididymite.

Mais prenons la question au point de vue clinique. Que remarquons-nous ? L'épididymite n'arrive jamais au début de la blennorrhagie, quoique l'on voie des cystites du col et des prostatites au début de cette maladie. C'est en moyenne vers le quinzième jour qu'on la voit survenir, c'est-à-dire quand la continence forcée a produit un arrêt de l'écoulement du sperme, soit à cause du gonflement de la muqueuse au niveau de l'orifice des canaux éjaculateurs, soit à cause des liquides contenus dans l'urèthre et dans l'orifice du conduit. Remarquons encore que les épididymites sont

[1] Ricord, *Annotations au livre de Hunter sur la syphilis*, trad. Richelot, Paris, 1845, p. 222.

très fréquentes chez les sujets jeunes, que la blennorrhagie : surpris en plein exercice ou abus des fonctions génésiques. J'a même constaté que plus les malades avaient de rapports fréquent avant d'être atteints de blennorrhagie, plus ils étaient exposés l'épididymite.

Le testicule secrète du sperme d'une manière incessante jusqu' la mort; la maladie même, à moins qu'il s'agisse d'une cachexi lente, ne tarit pas la secrétion du sperme. Quelle que soit l maladie et la cause de la mort, on trouve toujours à l'autopsie d sperme dans les vésicules séminales. Il y a des orchites du fa seul de la continence, cela n'est contesté par personne.

Je ne dis pas que ce soit l'engorgement du testicule par l sperme, la rétention du sperme qui cause l'épididymite; je dis qu c'est la cause première, et il faut bien se rappeler que bon nombr de malades, avant d'avoir leur épididymite et même sans en avoi ultérieurement, ont les testicules durs, pesants et un peu doulou reux et que les suspensoirs et le repos les soulagent. Seulement pour que l'épididymite survienne, il faut une cause occasionnelle un coup, un refroidissement, l'influence du froid, comme nou voyons les engorgements laiteux du sein disposer aux abcès d sein qui arrivent à l'occasion d'un refroidissement ou d'un coup d tête de l'enfant ou même d'une gerçure. C'est même cette consi dération de l'influence d'un traumatisme qui explique pourquoi u testicule est pris plutôt que l'autre. L'engorgement des testicule est le fait de la continence forcée pendant la période aiguë de l blennorrhagie, et l'épididymite est l'inflammation consécutiv causée par un traumatisme variable. L'action d'un traumatism était admise même par Velpeau et M. Ricord, quoiqu'ils propo sassent la théorie de la propagation de l'inflammation. Ils y étaier obligés, en effet, pour expliquer pourquoi les malades atteints d blennorrhagie n'ont le plus souvent qu'une seule épididymite.

J'ai vu l'épididymite survenir à la suite de leur première pollu tion nocturne, à la suite d'un coït prématuré. Dans le premier cas on peut dire que l'un des deux testicules n'avait pu vider son con tenu entièrement, et que la pollution nocture ayant vidé les vés cules séminales, l'activité testiculaire était augmentée pour le remplir; de là un excès d'engorgement dans le testicule le plu engorgé. Dans le second cas, les froissements d'un testicule sor suffisamment évidents pour qu'il n'y ait pas besoin d'insister.

Si je n'avais que ces arguments à proposer, je serais pauvre mais il me reste à vous parler des épididymites qui ont lieu e dehors de la blennorrhagie. Elles sont identiques dans les deu cas, et cependant il n'y a pas d'inflammation spécifique du condu uréthral. On passe un instrument lithotriteur dans l'urèthre, u

gravier s'y est arrêté, et, dans les 24 heures, on voit survenir une épididymite. La taille latéralisée produisait autrefois un bon nombre d'épididymites de la même manière. Où est la propagation de l'inflammation de l'urèthre? Ce qu'il y a, c'est une blessure de l'urèthre plus ou moins loin de l'orifice des conduits éjaculateurs. La muqueuse gonfle, le sperme est retenu dans le canal déférent du côté où la blessure de l'urèthre a exercé le plus fort traumatisme, et l'épididymite est produite sans même qu'il soit nécessaire d'invoquer un traumatisme direct sur le testicule, parce que l'oblitération des canaux éjaculateurs est plus rapide et plus complète.

Mais il y a des faits encore plus probants. Nous avons vu des épididymites chez des malades atteints de cancer du rectum, de tumeurs hémorrhoïdaires, de fistules à l'anus opérées; je voudrais bien que les partisans de la propagation de l'inflammation me montrassent cette propagation de l'inflammation. Au contraire, avec la théorie de la rétention du sperme, l'explication est naturelle : l'inflammation périrectale étendue aux parties molles voisines comprime l'urèthre, les canaux éjaculateurs et même le canal déférent; le sperme est arrêté et l'épididymite arrive, comme dans le cas d'épididymite blennorrhagique, sous l'influence du traumatisme ou du refroidissement le plus léger.

Je ne conteste pas la valeur des expériences de M. Terrillon, je les tiens pour bonnes; mais l'homme n'est pas le chien. Les expériences de laboratoire sont des renseignements, mais ils ne jugent pas la nature des maladies, leur évolution ni leurs suites. L'homme n'est pas une cornue ni un flacon à deux tubulures. La clinique n'est point tout entière subordonnée aux résultats obtenus par des expériences sur un terrain choisi et limité, ne représentant pas les faits naturels complexes.

Encore un mot, Astruc, pas le premier peut-être, a attribué l'orchite à la *rétention de la semence*. Mais on croyait alors que le pus de la gonorrhée était de la liqueur séminale altérée. Comme l'on avait vu l'orchite suspendre l'écoulement uréthral, on croyait avoir la preuve que c'était la rétention de la semence qui causait l'orchite. Astruc donnait, à son avis, une nouvelle preuve en disant qu'en rappelant l'écoulement on guérirait l'orchite. C'était là, vous le voyez, une explication naïve reposant sur une relation visible d'un effet à une cause mal interprétée. Je ne pense pas que la théorie que je propose soit celle d'Astruc.

M. Terrier. Je ferai une simple observation au sujet des expériences de M. Terrillon. On sait que, en fait de pathologie expérimentale, on ne peut pas toujours conclure des animaux à l'homme. Or, ceci s'applique d'autant mieux au cas actuel qu'il est avéré que

l'uréthrite par contagion n'existe pas dans la race canine. L'uréthrite simple s'y observe exceptionnellement ; elle se rattache à des suppurations de la prostate et à des calculs vésicaux.

D'autre part, l'orchite ne se développe jamais à la suite de ces suppurations.

MM. Mathieu et Bourrel me l'ont affirmé tout récemment, et j'ai trouvé la même assertion dans le traité des maladies des chiens de M. Hertwig (de Berlin).

Il en résulte qu'en somme, M. Terrillon a choisi pour ses expériences une race qui se montre réfractaire à l'uréthrite et à l'orchite, telle que nous la connaissons chez l'homme.

M. Terrillon. Je répondrai à M. Desprès que si j'ai omis de citer certains auteurs qui se sont occupés de la question, c'est uniquement parce que j'ai fixé mon attention sur le côté expérimental de la question et non sur son historique.

M. Terrier me reproche de conclure des animaux à l'homme mais je ne fais que constater la similitude parfaite des lésions telles que je les ai provoquées sur les chiens, avec celles qu'on a trouvées dans des autopsies humaines. Il y a donc pour moi concordance entre l'anatomie pathologique humaine et l'anatomie pathologique artificielle que je crée par mes expériences. J'en conclus simplement que ces dernières peuvent éclairer la clinique mais je ne vais pas plus loin.

M. Horteloup. La théorie de la transmission de l'inflammation des parties profondes du canal à l'épididyme est très séduisante, mais au point de vue clinique, elle est bien difficile à défendre, puisque l'inflammation de l'urèthre ne dépasse pas ordinairement le collet du bulbe. Une bougie à boule introduite au delà de ce point, ne provoque point de douleurs. Il en est de même du toucher rectal. On peut donc légitimement se demander si l'inflammation ne se développe pas d'emblée dans l'épididyme.

Il ne faut pas oublier que certains points douloureux sympathiques se montrent dans le cours des blennorrhagies. M. Gosselin a observé un malade atteint de blennorrhagie, qui fut pris un jour d'une fièvre violente. Il éprouvait une vive douleur à l'*épigastre* Le lendemain, une orchite se déclara. La prostate était insensible. Que pouvait être cette douleur épigastrique, sinon une douleur réflexe? Il en est sans doute de même quelquefois de la douleur inguinale, car l'usage d'un suspensoir suffit souvent pour la faire disparaître immédiatement.

M. Trélat. On peut concilier la théorie expérimentale de M. Terrillon avec la clinique, en se rappelant que certaines phlegmasies

se développent dans les glandes lymphatiques, sans que les vaisseaux intermédiaires au point d'entrée de l'agent d'irritation et aux ganglions aient été le siège d'une angioleucite apparente. Donc le processus phlegmasique se manifeste et se fixe plus ou moins dans les tissus, malgré des communications largement ouvertes. Cependant nie-t on la propagation dans ces cas ?

Il peut en être de même, relativement au canal déférent et à l'épididyme.

C'est peut-être aussi parce que l'inflammation a une véritable prédilection pour l'épididyme, qu'on voit parfois des épididymites suppurées, tandis que le même processus, n'atteignant pas dans le canal déférent au même degré d'intensité, n'y aboutit pas à la suppuration.

Quant à la théorie de M. Desprès, elle supporte difficilement l'examen.

Des excitations sexuelles non satisfaites, peuvent produire de la douleur, mais jamais une inflammation vraie. J'ai vu un homme qui se croyait atteint d'une tumeur des bourses ; il avait un gonflement de l'épididyme qui disparut par le coït. A entendre M. Desprès, la continence ne serait donc plus possible sans danger d'épididymite.

Je tiens aussi à réagir contre une assertion de M. Desprès, qui ne me semble pas fondée. M. Desprès a avancé que la rétention du produit de sécrétion des glandes, doit, en règle générale, déterminer l'inflammation de ces organes. L'application générale de cette sorte de loi est inadmissible. Je citerai à l'appui de mon opinion les kystes par rétention. Il y a alors rétention d'un produit de sécrétion, et cependant la glande qui le fournit ne s'enflamme pas.

Les conduits excréteurs des glandes salivaires sont quelquefois oblitérés par des brins de paille, par de petits calculs. S'enflamment-elles pour cela ? Oui, mais très exceptionnellement.

Je me résumerai en disant : que les inflammations peuvent se propager et se fixer au loin sans se manifester dans le parcours des tissus intermédiaires aux points de départ et d'arrivée ; que l'influence de la rétention du sperme est bien loin d'être évidente dans les cas cités par M. Desprès ; enfin, que la théorie de M. Desprès relative aux inflammations des glandes par oblitération de leur canal excréteur n'est rien moins qu'exacte.

M. Tillaux. Je me rallie à la théorie de la propagation de l'inflammation de l'urèthre à l'épididyme. Si la rétention du sperme devait réellement être incriminée, pourquoi donc le testicule proprement dit ne serait-il jamais atteint ? L'autre théorie explique au

contraire comment il se fait que l'inflammation ait son maximu au voisinage de la queue de l'épididyme, là où les conduits so les plus tortueux.

M. Desprès. Si le testicule reste indemne, c'est parce que l'a cumulation de sperme se fait surtout là où convergent les cône séminifères et où les voies d'écoulement sont relativement le plus étroites.

Quant à la comparaison qu'a faite à l'instant M. Trélat, je ne comprends pas ; dans les lymphatiques, la lymphe marche vers le ganglions, tandis que le testicule est le point de départ d'u produit de sécrétion qui se déverse au loin après avoir parcour le canal déférent.

Pour formuler ma pensée d'une manière plus précise, je dirai :

Tout va des extrémités aux ganglions lymphatiques, rien ne v de l'urèthre au testicule.

M. Terrillon. Je crois que, l'épididymite se déclarant souve vers le vingtième jour d'une blennorrhagie, l'absence de douleur par pression de la prostate n'a pas une grande valeur. Cette pres sion n'est douloureuse, selon moi, qu'alors que cet organe est lu même enflammé.

J'ajouterai que dans bien des cas, la douleur inguinale est l prélude de l'épididymite et non pas seulement une douleur ré flexe.

M. Farabeuf. Je prie M. Desprès de se reporter à l'ouvrage d notre maître, M. Robin. Il y trouvera une distinction formelle entr le testicule et les glandes à sécrétion abondante, distinction qu n'est pas à l'avantage de sa théorie de l'épididymite.

M. Trélat. Je rappelle à mon tour que Liégeois nous a lu, il a quelques années, un mémoire sur la sécrétion spermatique, d'o il ressort que cette sécrétion subit de grandes variations suivan l'état de la santé et aussi l'état d'esprit des sujets. Les préoccupa tions nées d'une blennorrhagie ne sauraient agir comme stimu lant à l'égard des testicules.

M. Marc Sée. Je crois que l'opinion de M. Desprès n'a guère d partisans au sein de notre Société. Il y a du reste, des contradic tions entre sa théorie et les faits. Pourquoi donc les vieillards, che qui la sécrétion du sperme se prolonge, et qui ordinairement s'abs tiennent du coït, n'ont-ils pas d'orchite ?

Pourquoi n'y a-t-il pas de signes d'accumulation de sperme che les gens qui restent longtemps malades ?

Chez les individus pour qui la continence devient obligatoire

chez ceux, par exemple, qui ont des chancres, l'épididyme s'enflamme-t-il ? Pas davantage.

Et cependant chez ces différents sujets, les éjaculations ne sont pas fréquentes.

Même chez les gonorrhéiques, s'il y a continence, c'est dans la période de début ; or, les épididymites surviennent ordinairement vers le déclin, souvent même après un ou plusieurs coïts.

M. Horteloup. M. Terrillon m'objecte que la compression de la prostate avec le doigt n'a pas grande signification ; mais je le répète, je porte de la rigueur dans mon examen, en explorant les parties profondes du canal, avec une bougie à boule.

Quant à la douleur inguinale, elle manque très souvent.

M. Desprès. Le mémoire de Liégeois, prouve que la quantité des spermatozoïdes contenus dans le sperme varie, et fait connaître les conditions dans lesquelles se produisent ces variations.

Rapport

Sur une *observation d'œdème malin des paupières* adressée à la Société, par M. Bréchemier, chirurgien en chef de l'Hôtel-Dieu d'Orléans ;

par M. Delens.

Cette observation est un nouvel exemple de l'emploi des injections interstitielles iodiques dans le traitement des affections charbonneuses. Sans doute, comme le fait remarquer l'auteur, l'examen microscopique n'a pas été fait et la bactéridie caractéristique n'a pas été constatée, dans ce cas comme dans plusieurs autres ; mais l'expérience personnelle qu'il a acquise, exerçant dans une localité où les affections charbonneuses sont fréquentes et où il a pu observer quatorze faits d'œdème malin, donne à son diagnostic une valeur véritable.

M. Bréchemier prévoyant aussi l'objection que la guérison pourrait être attribuée à la cautérisation qu'il a employée d'abord, affirme que si l'on voit quelquefois l'amélioration se produire tardivement sous l'influence de ce traitement, *dans la pustule maligne*, cela ne s'observe jamais dans l'œdème malin caractérisé par l'induration ligneuse, telle que celle qui existait chez son malade.

Enfin, M. Bréchemier pense avec raison que dans les cas analogues, il conviendrait de faire les injections interstitielles, non pas,

comme il les a pratiquées, à la périphérie, mais dans l'épaisseur même des tissus indurés.

Malgré les quelques lacunes de cette observation, lacunes signalées par l'auteur lui-même, le fait nous paraît assez important pour mériter d'être reproduit dans tous ses détails. Il constitue, en tous cas, un document utile pour la question encore à l'étude du traitement des affections charbonneuses par la méthode des injections interstitielles.

Les conclusions du rapport de M. Delens sont mises aux voix et adoptées.

Observation

Œdème malin des paupières, traité par les injections iodées après une cautérisation sans résultat,

par M. Brechemier (d'Orléans).

Jung (Martin), 33 ans, né à Strasbourg, entre à l'Hôtel-Dieu d'Orléans le 16 juillet 1880.

Cet homme, d'une constitution vigoureuse, était occupé, dans une ferme de la Beauce, aux environs d'Artenay, à lier de la paille d'orge, lorsque le mercredi 14 juillet, vers midi, il s'aperçoit que les paupières de son œil gauche commencent à se gonfler.

Pas de douleur, pas de démangeaisons, rien ne lui rappelle que les jours précédents il ait touché des détritus d'animaux.

Le 15 juillet, Jung peut à peine ouvrir son œil.

16 *juillet*. Le 16, il entre à l'Hôtel-Dieu d'Orléans, vers dix heures du matin. Les deux paupières présentent un œdème d'une teinte rosée, formant bourrelet au devant du globe oculaire et ne dépassant pas le pourtour de l'orbite ; sa consistance est molle, pas de phlyctène, pas de pustule, même en écartant les paupières.

16 *juillet*, 4 heures du soir. L'œdème s'est étendu dans le pourtour de l'orbite ; en dedans, il arrive à la ligne médiane ; l'arcade sourcilière est un peu dépassée ; au-dessous de la paupière inférieure, il a gagné de 2 centimètres ; en dehors, il touche le pavillon de l'oreille. Partout la consistance est molle, excepté vers l'angle externe de l'œil où l'on rencontre cette induration ligneuse, signe caractéristique, à nos yeux, de l'œdème malin des paupières.

Pouls à 70.

Température, 35,3.

Traitement. Cautérisations des deux paupières avec une lentille de potasse caustique promenée sur toute leur étendue, pointes de feu sur le pourtour de l'orbite à l'aide du thermocautère.

L'angle de l'œil, siège de l'induration, reçoit 12 pointes de feu — total, 22 — application de compresses d'eau salée.

Paris. — Soc. d'imp. P. Dupont, 41, rue J.-J.-Rousseau. 51, 3.81. *Le gérant*. G. Masson.

17 *juillet*, 10 heures du matin. L'œdème a envahi la joue gauche entière, le cou jusqu'à la clavicule ; en haut, il a gagné le front, le cuir chevelu, la fosse temporale ; l'œil droit est tuméfié, la joue droite participe au gonflement, l'induration ligneuse se voit à 2 centimètres au-dessus du sourcil jusqu'à l'oreille ; en bas, elle atteint presque le bord du maxillaire inférieur, les deux lèvres jusqu'à la ligne médiane.

Pouls à 80.

Température, 38,1.

Le malade refuse même du bouillon.

Traitement iodé. A l'aide de l'instrument de Pravaz, injection de 12 1/2 seringues sur la périphérie de l'œdème ligneux avec la solution suivante :

Eau	120 grammes.
Teinture d'iode	25 —
Iodure de potassium	1 —

Le malade prendra, d'heure en heure, une cuillerée de la potion :

Eau	120 grammes.
Teinture d'iode	50 centigrammes.
Iodure de potassium	15 —

Application sur la région malade de compresses trempées dans la solution :

Eau	200 grammes.
Teinture d'iode	4
Iodure de potassium	50 centigrammes.

BODL. LIBR. PERIODICALS

Bouillon, eau vineuse.

17 *juillet*, 5 heures du soir.

Pouls, 96.

Température, 38,6.

État local à peu près le même.

Nouvelles injections dans la circonférence de l'induration de 5 seringues, avec la solution iodée, en 10 points différents.

18 *juillet*, 10 heures du matin. La dureté ligneuse qui s'étendait de l'angle du maxillaire inférieur aux deux lèvres, et où s'établissait la ligne inférieure d'injection iodée, ligne décrivant une courbe à concavité supérieure, cet œdème ligneux a diminué de 4 centimètres au niveau de l'angle du maxillaire et de 3 centimètres environ sur tout le reste de la ligne. La lèvre inférieure n'a plus que de l'œdème mou ; dans la région sourcilière, la diminution est moins sensible ; dans la région temporale, l'amélioration n'est pas plus étendue. Le malade parle plus facilement, l'œil droit peut s'entr'ouvrir un peu.

Pouls, 104.

Température, 37,1.

Nouvelles injections de la même solution iodée par 1/4 de seringue sur la nouvelle périphérie de l'œdème dur, 6 seringues.

Même potion iodée.

Même application de compresses.

19 *juillet*. L'œdème ligneux a encore diminué, surtout dans la portion inférieure de l'œil à l'oreille ; quant à l'œdème mou, il descend jusqu'au tiers supérieur de la face antérieure du sternum, offrant une teinte érythémateuse.

Du côté droit de la figure, l'œdème, toujours mou, a diminué d'une façon appréciable, l'œil droit peut s'entr'ouvrir ; dans la région sourcilière et temporale gauche, l'œdème, moins dur, conserve encore une certaine élasticité ; la nuit a été bonne.

Le malade a pris trois bouillons dans la journée et 200 grammes de vin de Bordeaux.

Injection 8/4 de seringue de la solution iodée dans la région externe et supérieure de l'œil où la dureté de l'œdème reste plus manifeste.

Température, 37.

Pouls, 96.

20 *juillet*. Le malade, sous l'influence d'un lavement purgatif, a eu dans la matinée une selle abondante.

L'œdème mou de la poitrine a diminué d'une façon très sensible, la dureté ligneuse ne se retrouve plus que vers l'angle de l'œil.

L'œdème mou des paupières droites a fait de nouveaux progrès dans la diminution.

L'œil droit s'ouvre à demi.

Les pointes de feu commencent à suppurer ; les paupières gauches présentent une eschare dure, sèche et noirâtre ; cette eschare s'étend de 2 centimètres vers la région temporale gauche.

L'urine, rare depuis trois jours, est redevenue plus abondante, 250 grammes dans les 24 heures, 4 grammes d'urée.

Pouls, 96.

Température, 38,4.

Pas d'injections.

Continuation de la potion iodée.

3 tapiocas, 200 grammes de vin de Bordeaux.

21 *juillet*. L'état général s'améliore. L'œdème mou diminue sur une grande étendue.

Pouls, 75.

Température, 37,8.

450 grammes d'urine.

Vers le soir, la température descend à 35 6, le pouls est à 70.

Le malade a pris 4 tapiocas dans la journée.

Plus de potion iodée.

Pas d'injections.

Potages à volonté.

200 grammes de vin de Bordeaux.

22 *juillet*. Le côté droit de la face conserve à peine des traces d'œdème mou, il en est de même du côté gauche jusqu'à la moitié de

la joue, le cuir chevelu n'est plus empâté et l'érythème présternal disparaît.

Pouls, 70.

Température, 37.

1,250 grammes d'urine.

Potages à volonté.

200 grammes de vin de Bordeaux.

23 *juillet*. Le malade demande à manger, la température et le pouls sont à l'état normal, la maladie charbonneuse est absolument enrayée, il ne reste plus que la suppuration des pointes de feu et l'escharc des paupières, dont on attend la chute pour faire la suture du bord libre, afin d'éviter l'ectropion.

Cette opération, pratiquée aussitôt après la séparation des parties sphacélées, a donné un résultat satisfaisant, et le malade travaille encore aujourd'hui 15 novembre avec son œil suturé.

L'observation qui précède est, à mes yeux, la preuve évidente de l'influence du traitement iodé dans la maladie charbonneuse.

La gravité de l'œdème malin des paupières tient surtout à la rapidité de sa marche et à la prompte apparition des accidents généraux qui emportent le malade.

L'œdème mou des paupières ne diffère point par ses symptômes locaux de l'œdème malin, tant qu'il est limité à ces organes ; rarement dans l'œdème virulent, et jamais au début, on ne voit apparaître ces phlyctènes, cortège habituel de la pustule maligne. Le seul signe certain de l'œdème malin est l'apparition, au grand angle de l'œil, de la dureté ligneuse, qu'on ne rencontre que dans la maladie charbonneuse ; c'est au moment de l'apparition de ce signe caractéristique, le 16 juillet, que la cautérisation a été faite, cautérisation énergique. Et cependant, le 17 au matin, son inutilité était évidente, la marche des accidents était tellement grave, que j'ai déclaré, devant le personnel médical des hospices, tout espoir impossible ; l'observation de 14 cas d'œdème malin des paupières me donnait quelque droit de formuler ce fâcheux pronostic.

C'est alors que, pensant aux expériences de M. Davaine et au cas de de M. Cézard, je me décidai séance tenante à employer les injections iodées ; aussi la rapidité de l'exécution de ma pensée excusera-t-elle la formule dont je me suis servi.

L'œdème ligneux dans la maladie charbonneuse est, à mes yeux, la limite infectieuse du virus, et c'est en me conformant à cet ordre d'idées que j'ai essayé de limiter sa marche, en pratiquant les injections iodées à 1 centimètre 1/2 de distance sur tout le pourtour de la dureté. Pour moi, l'œdème mou ne doit jamais donner au praticien qu'une préoccupation secondaire.

On remarquera dans cette observation que, deux fois, j'ai suivi la marche concentrique de l'œdème dur, afin de mieux me rendre compte de la puissance de l'iode.

Si cette manière de faire affirme l'influence du traitement sur l'affection charbonneuse, je suis loin de penser qu'elle doit être imitée dans

le plus grand nombre des cas. Au contraire, je crois que si au lie d'enfermer l'œdème dur dans un cercle d'injections, je les eus multipliées sur toute la surface envahie, le virus eût été détruit d'u seul coup.

Je sais bien l'objection qui me sera faite sur l'ensemble de cet observation; on me dira : Vous avez cautérisé, et il n'est pas rar après une cautérisation qui sera curative, de voir les accidents ma cher pendant 24 heures. Je répondrai d'abord : qu'après une cautér sation aussi énergique et au début, une pustule maligne ne s'étendi jamais; je dis une pustule maligne, qu'une cautérisation en tem opportun guérit toujours, tandis que le traitement de l'œdème est trouver. En second lieu, que si les accidents locaux augmentent, o remarquera une extension de l'œdème mou et jamais de l'œdème du dans les proportions que j'ai relatées; car si cette extension se pro duisait, la terminaison serait fatale.

Dans l'œdème malin, comme je l'ai dit plus haut, la marche est tro rapide pour qu'on espère une guérison, alors qu'après la cautérisatio des paupières, l'œdème dur descend jusqu'au bord du maxillaire i férieur.

Quant aux injections iodées, même avec la proportion employé elles n'ont donné lieu à aucun accident, les piqûres ont dispar comme disparaissent les piqûres d'injections ordinaires dans un tiss sain.

Il pourra paraître regrettable que je n'aie point fait constater, ava le traitement, la présence des bactéridies; mais, outre que la natu du mal était évidente, je n'avais pas pensé, au début, livrer cet observation à la publicité; d'autre part, si la constatation de la bact ridie est un moyen scientifique d'une sûreté irréprochable, il n pourra jamais entrer dans la pratique chirurgicale. La chirurgie au assez de reconnaissance à l'auteur de la découverte de l'essence de maladie charbonneuse, puisqu'elle lui devra un moyen facile et pe douloureux d'en obtenir la guérison.

A propos de l'observation précédente.

M. Berger. Je regrette que, dans le cas de M. Bréchemier, l'ex men histologique des tissus infectés n'ait pas été pratiqué.

En effet, jusqu'ici, on n'a guère fait avec le soin désirable recherche de la bactéridie charbonneuse dans les cas de ce genr et par conséquent, on n'a pas eu la démonstration d'une infectio charbonneuse vraie.

Cette lacune est regrettable surtout pour ceux qui ont été traité par l'iode intus et extra et qui ont guéri. Je dois dire cependa que, dans une observation relatée dans la thèse récente de M. Bu on a fait l'examen microscopique des liquides de la pustule maligr et qu'on y a trouvé des bactéridies animées de mouvements.

M. Th. Anger. J'ai soigné récemment un malade atteint d'œdème suspect de la paupière supérieure, du cuir chevelu et d'une partie du cou. On voyait un petit point rouge à la queue du sourcil, mais la pustule maligne n'apparut pas. Je traitai le malade, ainsi que je l'ai fait souvent, par des applications d'alcool à 90°.

Le sang renfermait des micrococcus, mais non le microbe propre à la pustule maligne.

Au bout de trois jours, il se produisit une extension soudaine de l'œdème, en même temps que la température montait à 41°. La paupière devint noire, l'appétit cessa.

Je pratiquai avec le thermocautère une incision en croix au point malade, puis une autre allant de l'oreille au menton. Le lendemain j'en fis autant de l'autre côté. Après vingt-quatre heures, la température était redescendue à 37°, et l'œdème s'était arrêté net.

Beaucoup de pustules malignes évoluent sans grand danger pour le malade. Je me souviens cependant d'un cas où M. Nélaton, assisté d'un autre chirurgien, pratiqua de grands débridements sur la figure d'une dame atteinte d'œdème malin ; la mort survint quand même en un temps très court.

Les conclusions du rapport de M. Delens sont mises aux voix et adoptées.

La séance est levée à 5 heures et demie.

Le Secrétaire,

A. Le Dentu.

Séance du 23 février 1881.

Présidence de M. de Saint-Germain.

Le procès-verbal de la séance précédente est lu et adopté.

Correspondance.

La correspondance comprend :

1° Les journaux hebdomadaires paraissant à Paris ;

2° *Bulletin de l'Académie de médecine.* — *Bulletins de thérapeutique.* — *Lyon médical.* — *Annales de gynécologie.* — *Revue médicale de l'Est.*

3° *British médical.*

4° *Bulletin de la Société Anatomique* (4e trimestre de 1879 et 1er trimestre 1880).

5° *Les rapports du conseil des Régents de l'Institution Smithsonian et Washington.*

6° Une lettre de M. le Dr Debrou (d'Orléans), donnant, pou cause de santé, sa démission de membre correspondant.

7° Une lettre de M. Chauvel qui se porte candidat au titre de membre titulaire.

A propos du procès-verbal.

M. Desprès. Nous ne devons pas oublier que tout ce que nou savons de la pustule maligne est dû aux travaux des médecins de la Beauce qui nous ont appris la véritable manière de traiter cet maladie. Aussi n'est-ce pas sans regret que je vois battre en brèch le traitement qui leur a si bien réussi. L'observation de M. Chipau est un cas banal de pustule maligne; celle d'œdème malin de M. Bréchemier n'est peut-être qu'un exemple d'œdème avec pustul En pareille circonstance la cautérisation occupe la première pla parmi les divers moyens sur lesquels on peut compter; mais faut se hâter d'agir.

Dans l'œdème malin sans pustule, la marche des phénomèn est rapide; ils résultent de l'absorption des principes virulents p la conjonctive oculaire. La guérison n'a guère lieu que chez l jeunes sujets, parce qu'ils offrent plus de résistance à l'empoiso nement; pour ma part, je n'en ai vu qu'un seul survivre. Il été âgé de onze ans.

La cautérisation avec les acides énergiques, le fer rouge, potasse, et surtout avec le sublimé corrosif et le chlorure de zin reste le meilleur traitement de la pustule maligne et des œdèm charbonneux. De tous les malades que j'ai eu à soigner, un seul eu besoin de deux cautérisations; chez un autre, il en a fal cinq, mais généralement une seule suffit.

Le pronostic des pustules malignes n'est pas toujours grave, je suis convaincu que la méthode des injections périphériques réussi dans les cas où le danger n'était pas grand; mais c'est u méthode dangereuse par la sécurité trompeuse qu'elle peut donne

J'ai vu à l'hôpital Cochin deux œdèmes avec pustule qui o guéri, trois œdèmes sans pustule qui ont causé la mort au bout cinq jours. Ces derniers cas sont infiniment plus graves que l autres et peuvent résister à la thérapeutique la plus rationnelle.

Dans les pustules malignes, j'ai toujours rencontré des bactér dies au centre des vésicules et aux environs. Pour détruire ces org nismes inférieurs, je ne crois pas que rien puisse entrer en compar son avec le traitement par les cautérisations profondes et énergique

M. Delens. M. Desprès ne paraît pas avoir assisté à la lecture de mon rapport. Il n'y avait chez le malade de M. Bréchemier ni vésicules, ni tache quelconque. L'œdème ligneux caractéristique était apparu à l'angle externe des paupières ; M. Bréchemier, qui doit avoir une grande compétence dans les questions d'œdème charbonneux et de pustule maligne, avait jugé le cas désespéré au moment où il a commencé les cautérisations. L'amélioration n'a eu lieu qu'après qu'il a eu recours aux injections iodiques.

M. Anger. Je n'ai pas eu affaire chez mon malade à une pustule maligne, mais à un œdème malin. Je n'ai été fixé sur le point à cautériser de préférence, qu'après que l'œdème se fut exagéré au voisinage du sourcil.

Je persiste à penser que bien souvent il est tout à fait inutile d'agir avec hâte. Il s'en faut que toutes les pustules se ressemblent ; je crois qu'il faut attendre l'apparition du cercle inflammatoire et de l'œdème ligneux. Le développement des accidents sérieux légitime seul une intervention violente. En ne se pressant pas intempestivement, on épargne bien souvent aux malades de fâcheuses difformités. Un malade que j'ai trouvé dans le service de M. Desprès à l'hôpital Cochin aura sans doute un torticolis cicatriciel à la suite de la cautérisation qu'il a subie.

M. Trélat. J'entendais dire récemment à M. Briquet que, pendant son internat à la Pitié, il y a de cela bien des années, il n'avait pas vu employer contre la pustule maligne des traitements violents, et que pourtant il ne se souvenait pas d'un seul cas de mort. En admettant que les souvenirs de M. Briquet manquent un peu de précision, il n'en résulte pas moins que la pustule maligne, ainsi que M. Gosselin semblait l'admettre récemment à l'Académie, peut assez souvent guérir spontanément.

On discutera peut-être longtemps sur les moyens anciens et récents, sur les cautérisations opposées aux diverses méthodes qui prétendent les valoir. La pustule maligne est due à la pénétration dans les tissus d'éléments parasitaires qui succombent spontanément ou à la suite de l'intervention thérapeutique. Que l'on soit à peu près certain par les cautérisations de pouvoir détruire ces éléments, cela est incontestable ; mais cela n'autorise pas à affirmer *a priori* que tout autre thérapeutique doit échouer.

Après les faits cliniques déjà assez nombreux que l'on connaît et les expériences de M. Davaine, il n'est pas permis de nier systématiquement l'efficacité des injections de teinture d'iode, qu'on doit considérer comme une thérapeutique aussi rationnelle que toute autre. Elle mérite en tout cas d'être sérieusement étudiée.

M. Desprès. M. Anger a parlé d'un point rouge à la queue du

sourcil, chez son malade. Il n'était donc pas atteint d'un simple œdème malin. Quant au malade de M. Bréchemier, il ne portait pas la moindre vésicule ; on peut donc se demander si l'œdème qu'il présentait était vraiment charbonneux.

Je veux bien que des guérisons spontanées de la pustule maligne et de l'œdème charbonneux aient été observées, mais elles restent toujours des exceptions sur lesquelles on n'a pas le droit de compter. Les cautérisations sont loin de produire les difformités que leur reproche M. Anger.

J'en ai fait sur un sujet dans l'étendue de 7 centimètres carrés dans les tissus malades et de 2 centimètres carrés dans les parties saines, et la cicatrice qui s'en suivit était très régulière.

Bien avant la méthode des injections iodiques, dont on ne nous a sans doute pas révélé les insuccès, on a vu apparaître, puis tomber dans un discrédit complet d'autres méthodes que l'on croyait tout aussi rationnelles : les éméto-cathartiques, la saignée, les sangsues, les feuilles de noyer que M. Raphaël vantait comme un moyen infaillible. Les injections iodiques iront rejoindre tous ces modes de traitement aujourd'hui oubliés et les cautérisations resteront toujours le moyen par excellence de détruire sur place les germes des affections charbonneuses.

M. Farabeuf. Si M. Gosselin croit à la guérision facile des pustules malignes, ce n'est peut-être pas une raison pour nier que M. Raphaël en ait véritablement guéri avec les feuilles de noyer. Moi aussi je suis convaincu que la maladie peut quelquefois évoluer spontanément vers une heureuse terminaison, mais j'approuve absolument les médecins de la Beauce qui pratiquent de larges cautérisations, le plus souvent au moyen du fer rouge.

M. Trélat. Dans le seul cas où j'ai employé les injections de teinture d'iode, j'avais cautérisé la pustule au préalable ; dans le cas d'œdème sans pustule, je réduirais le traitement aux injections. On voit donc que je ne cherche à détourner personne de l'emploi des caustiques ; mais, par contre, je ne puis, sans protester, laisser refuser toute valeur à un traitement qui a pour lui l'expérimentation du laboratoire et l'observation clinique. Je ne puis laisser mettre sur le même rang, comme efficacité, des agents reconnus léthifères à l'égard des bactéridies et les nombreux moyens auxquels M. Desprès vient de faire allusion. Il ne manque peut-être aux injections périphériques de teinture d'iode que la consécration du temps.

Rapport

Sur un travail de M. Masse, professeur de médecine opératoire à la Faculté de Bordeaux, intitulé :

Des kystes de l'iris.

Observation suivie de quelques réflexions sur la pathogénie de ces tumeurs ; expériences sur la production artificielle de ces kystes ;

par M. Giraud-Teulon.

M. le Dr Masse, professeur de médecine opératoire à la Faculté de médecine de Bordeaux, envoie à la Société de chirurgie, sous le titre de *Kyste de l'Iris*, une observation recueillie par lui et qui a été, de sa part, le sujet d'une discussion critique et d'expériences dignes d'un réel intérêt, relativement à la pathogénie de ces petites tumeurs.

L'observation dont il s'agit reproduit l'histoire d'une plaie pénétrante de la chambre antérieure de l'œil, ayant dilacéré la cornée et l'iris (choc violent d'un tournevis), et dont la cicatrisation fut suivie du développement sur l'iris de deux petites tumeurs du genre de celles dénommées kystes.

Le traumatisme avait été violent, comme on peut le reconnaître sur le dessin ci-joint, puisqu'en sus de l'ouverture cornéale, on se vit en présence d'une perte de substance de l'iris, représentant très bien le coloboma artificiel que laisse à sa suite une iridectomie, un déplacement de l'ouverture pupillaire, et enfin un décollement du cercle irien à son bord interne.

Une médication antiphlogistique simple, l'emploi de l'atropine et le repos constituèrent tout le traitement : la vue, d'abord fortement troublée, se rétablit progressivement et assez vite ; quinze jours après l'accident, le malade reprenait ses occupations. Quelques semaines plus tard, l'œil pouvant supporter l'examen ophtalmoscopique, on reconnut que le cristallin offrait sa transparence normale ; les parties profondes ne présentaient pas de lésions.

Jusqu'ici rien de bien notable, comme on le voit ; un traumatisme sérieux sans doute, mais qui, au moment où nous sommes arrivé dans cette observation, pouvait être considéré comme voisin d'une heureuse issue ; ajoutons à cet exposé qu'immédiatement après l'accident, notre confrère avait constaté la présence d'un cil étendu horizontalement sur la partie moyenne de l'iris, auquel il adhérait sans paraître y produire aucune irritation. Ce cil attirera plus tard et de nouveau notre attention.

Le malade est perdu de vue pendant quatre mois environ, au bout desquels il reparaît pour faire remarquer à son médecin la présence nouvelle, dans son œil blessé, de deux petits points blancs sur l'iris. Ces deux petites excroissances offraient à peine le volume de deux petites têtes d'épingle. C'était, dit l'auteur, deux petits kystes au début de leur développement; ces deux petits corps tranchaient par leur couleur blanc nacré sur le fond bleu de la membrane : ils étaient arrondis et légèrement saillants.

Comme vous pouvez le reconnaître sur le dessin ci-joint, l'une de ces petites tumeurs avait pris naissance dans la région moyenne de la membrane, dans le voisinage du bulbe du cil que nous signalions tout à l'heure; l'autre occupait la région supérieure de la chambre aqueuse. A cette époque, ils offraient tous les deux à peu près le même volume.

Trois mois plus tard, cette égalité était loin d'exister; le kyste central avait atteint le volume d'un petit pois, l'autre, le supérieur, paraissait être demeuré stationnaire. (Un cas fort analogue recueilli par M. Monoyer, et sur lequel nous aurons à revenir dans un instant, présentait exactement les mêmes particularités.)

Aujourd'hui, dix-huit mois après l'accident, il en est encore de même pour ce dernier, dont le volume n'a pas varié : celui du centre a atteint les dimensions d'un gros pois.

M. Masse ajoute :

« Un fait très remarquable, c'est que ce kyste, développé d'abord *près* du bulbe du cil implanté dans l'iris, le contient aujourd'hui en partie dans sa cavité. »

Nous reviendrons plus loin sur cette circonstance, en effet, très remarquable.

Pendant les quinze premiers mois, ces tumeurs ont été parfaitement tolérées; mais depuis quelque temps l'organe réagit contre leur présence : des poussées d'irido-chorodite, une conjonctivite symptomatique se renouvellent de plus en plus fréquemment. Les circonstances deviennent graves pour cet œil, peut-être même pour son congénère. L'indication de l'ablation de ces kystes devient chaque jour plus pressante.

Quoique averti du danger, le malade n'admet néanmoins aucune intervention, et M. le Dr Masse en est réduit à l'observation hippocratique de la marche de la maladie. Cette situation lui permet de l'envisager au point de vue purement scientifique : c'est vers la pathogénie de ces tumeurs, point particulièrement intéressant de cette question, que notre confrère est entraîné; c'est sous cet aspect que nous allons, à sa suite, envisager ces curieuses productions.

Mais d'abord commençons par préciser exactement la nature, la constitution anatomique de ces tumeurs.

Or, si nous recourons aux descriptions fournies par les auteurs, nous sommes conduit à grouper sous trois chefs principaux ces productions anormales :

1° Les tumeurs constituées par une membrane d'enveloppe délicate, tapissée à l'intérieur par une couche épithéliale, et renfermant un liquide séreux et transparent : kystes proprement dits, vésiculaires ou séreux ;

2° Dans un second groupe, nous rencontrons les tumeurs *dermoïdes*, kystes également par leur constitution anatomique, se développant comme les précédents par une sécrétion, ou plutôt une prolifération épithéliale procédant de la périphérie vers le centre, et contenant dans leur intérieur des éléments dermiques, et, en particulier, suivant de Grœfe et Stœber, des amas de poils fins, peu colorés, réunis en nombre plus ou moins considérable, attribut des productions dermoïdes.

3° Enfin, dans une dernière classe, des tumeurs dont l'aspect répond entièrement à la description de celles qui nous occupent dans cette observation, aspect blanc nacré ou perlé, solides, mais, à l'inverse des deux groupes précédents, constituées par des couches successives de cellules épithéliales, se développant à la façon des épidermes, de dedans en dehors : *les épithéliomes perlés*.

C'est à cette dernière espèce, comme nous allons le voir, que se rapportent les tumeurs observées par M. Masse. Quoique l'anatomie n'en ait pu être faite, les symptômes généraux suffiront à en caractériser la nature.

Nous le reconnaîtrons bientôt par leur comparaison avec l'analyse histologique d'une tumeur de même aspect, née dans des circonstances absolument similaires à celles de l'observation de M. le Dr Masse, et opérée par le professeur Monoyer, anciennement de la Faculté de Strasbourg et aujourd'hui de celle de Lyon.

Voici la description donnée par M. Monoyer :

« L'inspection microscopique de la tumeur nous la montre uniquement et entièrement composée de lamelles solides, disposées en couches concentriques, emboîtées les unes dans les autres comme les squames d'un bulbe d'oignon, sans membrane d'enveloppe ni contenu distinct ; ces couches concentriques sont constituées par des cellules épithéliales pavimenteuses, entremêlées de cristaux de cholestérine. Une structure histologique semblable a été observée dans certaines formes de tumeurs du cerveau, auxquelles Cruveilhier a donné jadis le nom de tumeurs perlées, et MM. Cornil et

Ranvier le nom d'épithéliome pavimenteux perlé. M. Monoyer se croit donc fondé à dénommer la tumeur extraite par lui : épithéliome perlé de l'iris. (*Ann. d'oculistique. — Gaz médic. de Strasbourg*, 1872.)

Cette description ne peut nous laisser de doute sur l'impropriété de l'appellation de kyste attachée à cette néoplasie : il s'agit bien évidemment ici d'une tumeur solide, tumeur qui doit être le type de celles caractérisées ci-dessus comme des formations épithéliales; elle est, à plus de titres encore, à nos yeux, de même ordre que celle qui fait l'objet du travail de M. Masse, dans laquelle nous ne saurions voir un kyste, c'est-à-dire une tumeur à poche renfermant un liquide, et cela eu égard aux considérations suivantes

Dans l'exposition des caractères des tumeurs, objets de son observation, après avoir décrit leur aspect blanc nacré de perle fine M. Masse ajoutait :

« Un fait qui, dans mon observation, présente un certain intérêt c'est la présence d'un cil dans la plus volumineuse de ces tumeurs J'ai pu suivre de très pres le développement de cette tumeur. Il m'a été permis de constater tout d'abord la présence du cil *sur* l'iris; plus tard, j'ai vu se développer un kyste *près* du bulbe du cil. La tumeur, qui était tout d'abord seulement voisine du cil, a fini par l'englober, à tel point qu'aujourd'hui une partie du cil *est comprise* dans l'intérieur de la tumeur kystique. »

Cette remarque relevée avec un soin trop scrupuleux pour que nous puissions concevoir un doute sur sa certitude, M. Masse n'en tire point de conclusions ; elle nous paraît pourtant offrir ici un enseignement très précieux sur le caractère ou la nature de la tumeur, et c'est ce signe qui nous porte à assimiler entièrement ce cas à celui de M. Monoyer, malgré l'absence de toute autopsie. Il nous démontre, en effet, que cette tumeur a crû, s'est développée par addition successive de couches superficielles extérieures à la surface première, et non par déposition de couches à la surface interne d'une poche, d'une enveloppe, d'un kyste proprement dit.

Comment, en effet, un objet situé, lors de la première phase du développement d'un kyste, en prenant ce mot dans son acception étymologique (poche, enveloppe fermée), extérieurement, à distance, dans le voisinage de cette enveloppe close de toutes parts comment cet objet, ce cil, pourrait-il, à une époque ultérieure, se trouver renfermé dans la dite poche? Pour comprendre ce changement de rapports, il faut bien admettre que, se trouvant sur le sol de développement des couches successives, il a été, petit à petit circonscrit, circonvenu, englobé par l'accroissement de dehors en dedans de la surface externe de la tumeur. Une poche propremen

dite n'aurait eu d'autre effet que de le déplacer ou de le recouvrir.

Nous dirons donc que, comme M. Monoyer, M. Masse a décrit dans son observation : une tumeur composée de couches successives donnant à l'enveloppe, si enveloppe il y a eu, une épaisseur croissante à la façon des successions épithéliales.

Cette forme est évidemment en opposition formelle, comme génèse, avec le kyste vrai, formé d'une vessie plus ou moins pleine de liquide, et dont le développement a lieu par sécrétion ou prolifération de la périphérie vers le centre.

Ces préliminaires établis, nous pouvons, avec M. Masse, rechercher l'origine, le mécanisme pathogénique de ces productions, et nous serons heureux de reconnaître que les recherches de l'auteur ne seront pas sans apporter un contingent précieux à l'histoire de ces productions anormales.

Un point capital de leur nature, souligné par Bowman, est ce fait remarquable et constant qu'aucun des éléments qui les constituent ne se trouve à l'état normal dans l'iris. On doit donc évidemment les considérer comme des formations nouvelles ; ajoutons : comme des néoplasies par hétérotopie.

Cette origine, au point de vue général ou théorique, n'est point contestée aujourd'hui.

Sans sortir de notre sujet, l'exemple des tumeurs dermoïdes, spontanément formées dans l'intérieur des tissus, est, sur ce point, décisif.

Mais est-ce bien là le phénomène morbide en présence duquel nous nous trouvons dans l'observation qui nous est soumise ? Les tumeurs iriennes qui en sont l'objet, celles si bien étudiées par M. Monoyer sont-elles, comme ces dernières, des productions hétérotopiques, spontanées?

M. Masse ne le pense pas :

« L'observation qui précède, nous dit-il, est remarquable à bien des égards : elle va nous montrer les relations intimes qui existent presque toujours entre le développement des kystes de l'iris et les plaies pénétrantes de l'œil. M. Guépin avait signalé ces relations dans sa thèse en 1860 ; Shalen, de Graëfe en avaient fait autant de leur côté ; Rothmund, de Munich, dans un mémoire récent, a pu établir sur des statistiques nombreuses et bien faites que, 83 fois sur 100, les kystes de l'iris se développent consécutivement à des plaies pénétrantes de l'œil.

Cette dernière opinion est également celle de Hulke : « Ces kystes, dit cet auteur, se rencontrent si souvent après des lésions traumatiques, que cette association ne saurait être considérée comme accidentelle. » Ainsi, sur 19 cas recueillis par lui, 15 reconnaissaient

pour point de départ une lésion mécanique. C'est, on le voit, une proportion fort analogue à celle assignée par Rothmund.

Cette remarque ne pourra-t-elle pas conduire à pénétrer le mécanisme pathogénique, le mode de production et de développement de ces néoplasies ? Si, à la rigueur, des kystes vésiculaires, développement de cellules du tissu connectif, peuvent prendre spontanément naissance dans le stroma connectif de l'iris, assurément les tumeurs épithéliales ne sont pas dans le même cas : si elles s'y développent cependant, c'est donc bien en qualité de néoplasie par hétérotopie.

Mais cette circonstance, si notablement fréquente, de coïncidence de ces tumeurs avec une plaie pénétrante de la chambre antérieure, fait naître le soupçon qu'on pourrait bien se trouver, dans le cas actuel, en présence d'un mode très précis de formation hétérotopique, celui par transport traumatique direct d'un élément cellulaire qui s'implante et se greffe en un terrain nouveau pour lui.

La conjonctive est un siège de prédilection pour les kystes : ils s'y forment ou en sont détachés avec la plus grande facilité.

Rien de plus logique, dès lors, dans la méthode inductive, que de supposer que l'instrument pénétrant dans la chambre antérieure par le limbe scléro-cornéen, a pu entraîner jusque *sur* l'iris, ou plutôt encore *dans* une solution de continuité éprouvée par cette membrane, des éléments épithéliaux de la conjonctive qui s'y peuvent greffer et se développer ensuite.

Cette théorie, proposée par Rothmund, mais qui n'est appuyée par lui d'aucune expérience, me paraissait, dit M. Masse, assez difficile à admettre : il s'accordait en cela avec notre savant ami le professeur Monoyer, peu disposé également à accepter ce mode de genèse.

Entre autres arguments, M. Monoyer objecte à cette théorie la formation moins fréquente, il est vrai, de kystes iriens, même de la nature des épithéliomes, en dehors de tout traumatisme reconnu, circonstance qui se rencontre d'ailleurs, sans traumatisme préalable, dans d'autres régions du corps où n'existent point naturellement de tissus épidermoïdes.

Pour établir ce mode de pathogénèse, il faudrait démontrer, ajoute M. Monoyer, que, dans ces circonstances, l'iris offre les conditions voulues pour que des cellules épithéliales venues du dehors s'y fixent, y végètent en s'y multipliant.

Or, c'est ce qu'a essayé de faire M. le professeur Masse, et il paraît y avoir réussi.

« J'ai entrepris, dit M. Masse, un certain nombre d'expériences pour vérifier les assertions théoriques de Rothmund. J'ai introduit sur dix lapins des lambeaux de conjonctive dans la chambre anté-

rieure de l'œil, en faisant une incision linéaire à la cornée, et en produisant, en même temps, une légère érosion de l'iris, avec la pointe de mon couteau ; *sur trois de mes lapins, j'ai vu la membrane conjonctivale se greffer sur l'iris et y former une véritable tumeur kystique.*

« J'ai pu suivre, jour par jour, et pendant six mois, les différentes phases du développement de ces tumeurs : les lambeaux de conjonctive viennent, en général, s'accoler sur la face antérieure de l'iris, ils s'y greffent, et des vaisseaux de l'iris les vascularisent ; la membrane revient sur elle-même, elle se rétracte, elle disparaît même, et à sa place se développe une tumeur kystique. Ces kystes naissent par un procédé analogue à celui qui préside à la formation de l'épithélium après les greffes épidermiques. »

Ces expériences prouvent donc péremptoirement la possibilité de la production des tumeurs dont il s'agit ici par greffe sur l'iris et le développement de cellules épithéliales introduites, entraînées dans la chambre antérieure par un instrument pénétrant.

Elles sont pour nous fort probantes : les nombreux faits de greffe dont s'enrichit journellement l'histoire de la chirurgie, nous ont préparé à ce mode d'implantation et de développement des tissus. Nous trouvons un autre motif encore de les accueillir avec confiance dans l'observation faite par Schweigger, croyons-nous, d'un élément de gliome détaché d'une tumeur siégeant en un point supérieur de la rétine et tombant à travers le corps vitré ramolli pour aller s'implanter dans la région opposée de la membrane.

Une question subsidiaire, non moins intéressante, se rattache à la précédente :

Dans un certain nombre d'observations recueillies par Rothmund, par Schweigger et d'autres ophtalmologistes, au nombre des circonstances traumatiques dont nous venons de parler, et à la suite desquelles ont été produits ces kystes, on a noté la présence de cils, introduits eux-mêmes par l'instrument pénétrant dans la chambre antérieure. Rothmund et Schweigger pensent qu'il existe une relation constante entre la présence du cil et le développement de la tumeur.

Selon le premier de ces auteurs, le néoplasme pourrait se former tout d'une pièce par l'implantation sur l'iris de follicules pileux ; Schweigger attribue au bourgeonnement des cellules épidermiques attachées au bulbe des cils la formation de la néoplasie.

M. Masse a voulu s'assurer également, par des expériences directes, s'il était possible de faire développer un kyste en introduisant, sur un lapin, des cils dans la chambre antérieure. Chez trois lapins, dont les deux yeux avaient été mis en expérience, les résultats ont été négatifs : les animaux ont été conservés et suivis pendant six

mois, et pendant tout ce temps les cils ont été parfaitement tolérés : cette tolérance a, d'ailleurs, dans la littérature scientifique, plus d'un exemple.

Sur un aussi petit nombre de cas apportant des réponses négatives, il serait téméraire d'être affirmatif; il paraît cependant, en l'état, plutôt probable que le cil par lui-même est étranger à la production de la tumeur. Il est manifeste, d'ailleurs, que dans le cas de M. Masse, ainsi que dans celui très analogue de Monoyer, dans celui de Stœber, les cils n'ont joué aucun rôle actif. Nous avons vu, dans celui de M. Masse, la tumeur naître en dehors, et à une distance très appréciable du cil, puis finir par l'atteindre et l'englober. Dans le cas rapporté par Monoyer, le cil implanté également dans la tumeur était dépourvu de son bulbe, coupé par l'instrument pénétrant et non pas arraché.

Ajoutons à cela que, dans ces deux cas, il existait un second petit kyste moins développé, dans la région périphérique de l'iris, et sans participation ou présence d'aucun cil.

Jusqu'à nouvel ordre, le rôle de « greffe » dans cet ordre de faits doit donc être limité aux cellules conjonctivales ou dermiques, les cils n'y paraissant prendre aucune part.

En résumé, on constate sur l'iris, en dehors des kystes dermoïdes, la présence de deux sortes de kystes : les uns séreux, translucides, à parois minces, à contenu transparent, relativement volumineux; les autres, auxquels nous refuserons avec M. Monoyer le nom de kystes, se présentent sous l'apparence de globules perlés, couleur de nacre, plus petits que les précédents; ils sont formés de couches concentriques, véritables strata de cellules épithéliales ou épidermiques, entremêlées de globules graisseux et de cristaux de cholestérine.

A cette dernière classe appartiennent et le cas de M. Masse et celui de M. Monoyer: leur point de départ est assurément, dans le plus grand nombre des cas, une plaie pénétrante de la cornée, et leur mode de développement, M. Masse vient de nous démontrer qu'il est tout à fait admissible de le reconnaître dans une greffe épithéliale ou épidermique. Le nom d'épithéliome perlé, proposé par M. Monoyer, est assurément bien plus justifié que celui de kyste.

Quant aux kystes proprement dits (les poches séreuses), leur origine est-elle différente ? La naissance de néoplasies par hétérotopie est trop bien démontrée pour que telle ne puisse pas être le mode de formation de ces sortes de tumeurs dans l'iris.

Cependant la conjonctive est, d'autre part, un lieu d'origine spontanée assez fréquente de ces kystes, pour que le même mode d'entraînement traumatique et de greffe consécutive des cellules

de son stroma ou de ses épithéliums sur l'iris ne puisse déterminer leur formation ultérieure dans la chambre antérieure.

Il est vrai que, dans le cas de ces derniers (kystes séreux), la concomitance d'une plaie pénétrante de la chambre antérieure est moins expressément fréquente, et s'il coexiste le plus souvent dans leur histoire une circonstance traumatique, la condition de la pénétration d'un élément étranger est moins incontestable ; il s'agit plutôt, dans ces derniers cas, d'une contusion violente ayant amené une luxation du cristallin, ou une dilacération de la zonule de Zinn, que d'une plaie pénétrante. Il y a donc ici place pour les deux mécanismes : la production spontanée d'un kyste séreux formé aux dépens des éléments zonulaires ou du tissu connectif du stroma de l'iris, et la formation d'un kyste par introduction d'éléments conjonctifs, car il faut certainement faire une place ici à la pénétration. Chacun sait combien souvent de petites cicatrices cornéales sont sujettes à échapper à la vue, particulièrement dans le limbe scléral, leur siège d'élection.

Nous devons donc, Messieurs, accueillir avec reconnaissance l'observation qui nous est communiquée par M. le professeur Masse, et lui savoir particulièrement gré des expériences heureuses qu'il a instituées pour éclairer le mécanisme de la formation des tumeurs dont nous venons de nous occuper.

Je ne traiterai pas ici le côté chirurgical de la question, d'abord parce que le consentement du malade en observation a fait défaut pour permettre de tirer à ce point de vue des conclusions du cas observé ; secondement, parce que ce même objet a été très complètement traité par M. Monoyer dans le travail que nous avons déjà cité et invoqué dans le cours de ce rapport.

Nous vous proposerons, Messieurs, de déposer cette observation dans vos archives et d'adresser des remerciements à l'auteur ; je vous demanderais d'insérer le travail même de M. Masse dans les comptes rendus, si tout ce qu'il renferme d'important n'était déjà reproduit dans ce rapport.

Discussion.

M. Anger. Je ne ferai qu'une remarque à l'occasion de l'intéressant rapport de M. Giraud-Teulon ; elle m'est inspirée par de nombreuses transplantations d'épithélium que j'ai vu faire jadis, dans le laboratoire de M. Robin, par M. Goujon. On voyait d'abord proliférer les éléments dans les points où on les avait déposés ; mais, au bout d'un certain temps, ils disparaissaient et bientôt il n'en restait plus trace. Je me demande si les tumeurs observées par

M. Masse ne pourraient pas se résorber spontanément, à la longu comme les éléments transplantés.

M. Giraud-Teulon. M. Masse a vu disparaître, dans ses exp riences, les tissus transplantés, mais il se développait secondair ment un kyste qui persistait. Je ne crois pas qu'on puisse compt sur la résorption de la tumeur iridienne de son malade : elle e formée d'un tissu dur, résistant, peu susceptible de disparaît spontanément. Il est difficile de la laisser dans la place qu'el occupe et de ne pas chercher à en débarrasser le malade plus tôt.

Rapport

sur trois observations d'anévrismes spontanés du membre inférieur, adressées par M. le Dr Combalat,

par M. Polaillon.

Messieurs, je viens vous rendre compte, au nom d'une commi sion composée de MM. Gillette, Duplay et Polaillon, rapporte d'une série de trois observations d'anévrismes spontanés q M. Combalat, professeur de clinique chirurgicale à Marseill vous a adressées à la fin de l'année dernière. Dans la première cos observations, il s'agit d'un anévrisme situé au niveau de l'a cade crurale ; dans les deux autres, l'anévrisme occupait le cre poplité. Ces trois faits se ressemblent par l'insuccès de la co pression et des réfrigérants, et par la guérison que notre co frère a obtenue en pratiquant la ligature au-dessus du sac.

Voici d'abord la première observation qui, par son importan mérite de figurer *in extenso* dans nos *Bulletins :*

Observation I. — Anévrisme de l'artère fémorale au niveau de l'arc crurale. Ligature de l'iliaque externe. Guérison.

Le nommé Copeller, Pierre, âgé de 36 ans, né à Marseille, exerç la profession de grillageur, est entré à l'Hôtel-Dieu, dans le serv médical du professeur Fabre, le 27 février. Ce malade est couché n° 5 de la salle *Mouland*. Les antécédents de famille sont négatifs. parents sont morts à un âge fort avancé. Quant à lui, il a, paraît jouï jusqu'à ces derniers temps d'une santé excellente. Il a contra un chancre à la Martinique, il y a 12 ans, alors qu'il servait dans marine de l'État : ce chancre fut compliqué d'adénite suppurée. malade ne présente aucune trace de syphilis ancienne, il n'a jamais

de rhumatisme, il nous dit n'avoir jamais abusé des boissons alcooliques.

Depuis deux ans environ, le nommé Copeller présente dans la marche des troubles qui rappellent la claudication intermittente des chevaux. C'est la claudication que les vétérinaires ont décrite chez les chevaux et que Charcot a rencontrée chez l'homme atteint d'athérome généralisé.

Depuis deux mois, au dire du malade, il s'est développé, au niveau du pli de l'aine, côté droit, une petite tumeur semblable à une glande, qui est allée rapidement en augmentant. Des douleurs vives partant de la tumeur s'irradient dans tout le trajet du membre correspondant et se manifestent par intervalles. Le pied et la jambe sont légèrement tuméfiés dans la soirée. Le malade avait continué son travail jusqu'à ces derniers jours. Le gonflement du membre inférieur droit étant devenu très considérable et les douleurs très vives, Copeller entra à l'Hôtel-Dieu.

L'œdème occupe tout le membre inférieur droit. Les tissus, au niveau du pli de l'aine, sont enflammés et douloureux à la pression. Une tumeur pulsatile existe à la base du triangle de Scarpa et remonte au-dessus de l'arcade crurale. La délimitation de la tumeur est assez difficile à cause de l'engorgement du tissu cellulaire. L'examen du membre inférieur gauche permet de constater une anomalie de l'artère fémorale. Les artères radiales sont athéromateuses. Le pouls est celui de l'insuffisance aortique. Le cœur présente à la base un double bruit de souffle; le souffle du second temps est surtout remarquable. Le sphygmographe, appliqué sur la radiale, démontre la double lésion des artères et du cœur. Le malade n'a ressenti jusqu'à présent que de légers troubles morbides se rattachant à son affection cardiaque.

Le diagnostic porté est le suivant : *athérome artériel, anévrisme de l'artère fémorale droite, rétrécissement et insuffisance aortique.*

Le malade est mis au repos, le membre légèrement élevé et entouré de ouate. Comme traitement interne, on prescrit 20 centigrammes de sous-acétate de plomb. Au bout de quelques jours, l'œdème a considérablement diminué, mais la tumeur paraît plus volumineuse et toujours très douloureuse à la pression. La tension artérielle a diminué.

Le 12 mars, à la suite de troubles intestinaux, l'acétate de plomb est supprimé et remplacé, quelques jours après, par l'iodure de potassium à la dose de 50 centigrammes; le médicament est progressivement porté jusqu'à la dose de 3 grammes.

Le 19 mars, on commence le traitement local de l'anévrisme par la flexion forcée de la cuisse sur le bassin. Cette position du membre est maintenue trois jours de *dix heures* du matin à six heures du soir et poussée jusqu'à la cessation presque complète des battements de la pédieuse. Le 12 avril, aucun résultat appréciable n'ayant été obtenu, la flexion est suspendue ainsi que le traitement interne.

Les applications de glace sur la tumeur d'une façon continue, jour et nuit, ne produisent aucune amélioration dans la tumeur.

Le 26 avril, ce moyen est remplacé par la compression de l'ar iliaque au-dessus de la tumeur au moyen de l'appareil de Broca. douleurs, réveillées par ce nouveau mode de traitement, sont tellen vives qu'après 24 heures, on est obligé d'y renoncer. La tumeur a vrismale ne fait qu'augmenter de volume, les battements devien de plus en plus superficiels et plus forts. La peau rougit et s'amir Une intervention chirurgicale plus énergique devient nécessaire mon collègue, le Dr Fabre, fait passer son malade dans mon ser de clinique chirurgicale pour pratiquer la ligature de l'iliaque, 14 mai. Le malade occupe le lit n° 9 de la salle Mouland.

Voici quelles sont les dimensions de la tumeur le 15 mai, immé tement avant l'opération :

Diamètre vertical, 12 centimètres.

Diamètre transversal, 15 centimètres.

Distance de l'arcade fémorale à la partie inférieure de la tum 9 centimètres.

La tumeur présente une partie plus saillante, rouge, à parois am cies, paraissant presque surajoutée. Cette saillie est à 11 centimè de l'épine iliaque antérieure et supérieure et à 6 centimètres de l' cade fémorale. En déprimant avec les doigts la paroi abdominale, sent manifestement la partie supérieure de l'anévrisme se prolonge sur l'artère iliaque. Il est néanmoins difficile de délimiter d'une fa précise la tumeur de ce côté. Le pied et la jambe sont œdématiés. lavement purgatif est donné deux heures avant l'opération. Quelq minutes avant de commencer l'anesthésie, on pratique une injec sous-cutanée de deux centigrammes de chlorhydrate de morphi M. le professeur Fabre est chargé d'administrer le chloroforme.

La méthode de pansement adoptée par Lister est employée d toute sa rigueur.

M. le professeur Combalat a recours au procédé d'As. Cooper, lé rement modifié par Roux; l'artère tégumenteuse est comprise e deux ligatures avant d'être sectionnée. Après l'incision de l'apo vrose du grand oblique, et des muscles petit oblique et transverse e fascia transversalis sur la sonde cannelée, le péritoine est décollé à les mains et refoulé de bas en haut et de dehors en dedans. A ce ment, trois éponges neuves, lavées au préalable dans la solution p niquée faible de Lister, sont introduites dans la plaie de manière à soutenir les bords déjà maintenus superficiellement par des écarte

Les vaisseaux apparaissent très distinctement au fond de la p après l'application de ces trois éponges.

L'artère iliaque est isolée dans sa partie moyenne avec de la sô cannelée, un fil double de catgut du plus fort numéro est placé dessous d'elle, de dedans en dehors, avec l'aiguille de Descham Au moment où le premier fil est serré, les parois de l'artère cè sous l'influence d'une très légère constriction. Le second fil est pl à un centimètre au-dessus du premier et la constriction est moins fo Les battements de l'anévrisme cessent immédiatement après c double ligature. Un des chefs est sectionné au voisinage de l'ar

et l'autre est laissé dans l'angle interne de la plaie. Les lèvres de la plaie sont affrontées à l'aide d'une double suture, la suture profonde se compose de quatre fils d'argent. Les extrémités de chaque fil sont traversées par un bouton percé d'un trou à son centre, et les deux boutons de chaque fil sont ramenés l'un vers l'autre, ainsi que les lèvres de la plaie, à l'aide d'un double tube de Galli fortement serré dès que l'affrontement a été jugé suffisant. La suture superficielle est pratiquée avec le fil de soie ordinaire. *Pansement de Lister.* Une épaisse couche de coton est placée autour du membre inférieur droit. Le malade est immédiatement transporté dans son lit et entouré de cruchons d'eau bouillante. Il accuse de violentes douleurs dans le pied et la partie postérieure de la jambe. Potion avec 20 grammes d'acétate d'ammoniaque. Le malade est assez calme dans la journée; il se plaint néanmoins de fourmillements dans le membre inférieur. A 7 heures du soir, le pouls est à 100 et la température à 38°,2; les orteils ne sont pas froids. La potion à l'acétate d'ammoniaque est remplacée par une autre contenant 30 grammes de sirop de morphine et 20 gouttes de teinture de digitale. Lait alcoolisé comme boisson.

16 *mai.* La nuit a été assez bonne, le malade a sommeillé pendant quelques heures au milieu d'une abondante transpiration. Pouls à 112, T. à 37°,9. Potion avec 10 centigrammes d'extrait thébaïque et 20 gouttes de teinture de digitale; limonade gazeuse; lait glacé pour combattre les nausées. Le malade est inquiet dans la journée, il s'agite, il se plaint de douleurs lancinantes dans toute l'étendue du membre inférieur droit.

Le soir, P. à 108, T. 38°,5. Sueurs profuses. Léger subdélirium.

17 *mai*, 8 heures du matin. Pouls 120, T. 38°,2. Le malade n'a pas dormi, il est couvert de sueur. La transpiration et l'agitation continuent dans la journée. Les fourmillements dans le pied et le mollet persistent; la température du membre est normale, la sensibilité aussi. Il a de fréquentes nausées.

A 7 heures du soir, P. 112 et T. 38°,8.

Le malade éprouvant de la répulsion pour le lait alcoolisé, on le supprime; on continue le reste du traitement.

18 *mai*, 8 *heures du matin*. P. 112, T. 30°. Pansement de Lister, 3e jour après l'opération. La plaie est presque réunie. La tumeur anévrismale n'est plus le siège de battements, elle est un peu affaissée; mais elle est toujours molle et fluctuante. Les fourmillements continuent dans le pied et le mollet.

A 7 heures du soir, P. 120, T. 39°,2. — 40 inspirations. Vers dix heures du soir, le malade est pris d'accès de suffocation avec pouls petit, filiforme et sueurs profuses et froides. Potion avec 20 grammes d'acétate d'ammoniaque.

19 *mai. Pansement de Lister.* Les quatre points de la suture métallique sont enlevés. Les bords de la plaie sont réunis en partie. Même état de la tumeur. P. 104, T. 38°,4. Inspirations 36. La journée est calme, les élancements et les fourmillements qui avaient disparu reviennent à de fréquents intervalles. Bouillon et fraises, thé alcoolisé.

A 7 heures du soir, P. 108, T. 38°,8. Élancements douloureux du côté de la jambe et de la plaie. Potion avec extrait thébaïque, 10 centigrammes, et teinture de digitale, 20 gouttes.

20 *mai*, 8 heures du matin. P. 108, T. 37°. Inspirations 31. Le malad a peu dormi; il a souffert de la plaie. Pansement de Lister. Écoulement d'un jet de liquide séreux par la partie inférieure et interne d la plaie; l'aspect de la partie est néanmoins très satisfaisant; pas d tuméfaction des bords de la plaie, etc. Bouillon, œufs, fraises, deu prises de vin de Malaga.

A 7 heures du soir, P. 100, T. 38°,8. Inspirations 32. Potion habi tuelle à l'extrait thébaïque et à la digitale. L'auscultation cardiaqu répétée plusieurs fois fournit toujours les mêmes bruits valvulaire

21 *mai*. La nuit a été assez bonne, léger sommeil, peu de souffrance à 8 heures, P. 84, T. 38°,8. Inspirations 30. Les fils de la suture super ficielle sont enlevés. Pansement de Lister. Même régime que la veill Le soir, P. 88, T. 38°,4, Insp. 30.

22 *mai*, 8 heures du matin. P. 80, T. 37°,8, Insp. 28. Pansement d Lister. Aspect de la plaie bon. La poche anévrismale est fluctuante douloureuse. Poulet et œufs. A 7 heures du soir, P. 88, T. 39°,1 Diarrhée légère dans l'après-midi. Potion à la digitale et à l'extra thébaïque.

23 *mai*. A la visite du matin, P. 80, T. 38°,6. Le sieur Copeller a e trois selles diarrhéiques dans le courant de la nuit. 4 pilules d'opiu et de cachou ; même régime que la veille. Pansement. Tumeur peu dou loureuse. Soir, P. 84, T. 38°,8.

24 *mai*, matin. P. 72, T. 37°,8. Toujours un peu de diarrhée. Mêm traitement. Le malade mange aujourd'hui un peu de poisson et un petite portion de bœuf hâché. Soir, P. 92, T. 38°,1.

25 *mai*. P. 72, T. 37°,9. Pansement. Même état des parties; mêm traitement contre diarrhée qui continue. Soir, P. 88, T. 38°,6.

26 *mai*. P. 88, T. 38°,4. Diarrhée très forte dans la journée. O ajoute au traitement précédent une potion au sous-nitrate de bismut 4 grammes. Soir, P. 112, T. 39°,2.

27 *mai*, matin. La nuit a été assez calme; diarrhée moindre. P. 6 T. 37°,9. Pansement. Mouton. Soir, P. 80, T. 38°.

28 *mai*. Température normale. Pansement de Lister; la plaie suppu fort peu; rien de particulier à noter. Très peu de diarrhée. Mêm régime alimentaire et même traitement.

29 *mai*. *Idem*.

30 *mai*. Même état. Le malade se lève et reste quelques instan assis sur la chaise à côté de son lit.

31 *mai*. *Idem*.

1er *juin*. Le malade se lève un moment, comme les jours précédent Sa diarrhée est guérie. Il souffre un peu plus que les jours précédent

2 *juin*. Le malade n'a pas dormi de la nuit, à cause des doulou vives qui se sont éveillées du côté de la tumeur. Il dit même avoir quelques frissons. La peau, au niveau de la poche anévrismale, e plus rouge que les jours précédents; les tissus sont empâtés; la pre

sion est extrêmement douloureuse. La plaie de l'incision paraît elle-même plus rouge; ses bords sont légèrement tuméfiés.

Le pansement est fait à 6 heures du soir. A ce moment, le pouls est à 120, la température à 39°,1.

3 *juin*. Dans la nuit, il s'est écoulé par la plaie une assez considérable quantité de sang noirâtre, plus ou moins décomposé. On trouve encore sur la région deux vessies de glace que l'interne de garde a fait appliquer. La tumeur anévrismale est affaissée, mais, dans toute la région de la racine de la cuisse, existe un gonflement considérable avec rougeur et chaleur intense de la peau. Le gonflement atteint la région du grand trochanter. T. 37°,8, P. 84. Vessie de glace sur la partie. Quatre cuillerées d'eau de Lechelle à l'intérieur. A 4 heures du soir, nouvel écoulement de liquide séro-sanguinolent. A 7 heures du soir, P. 100, T. 39°,1. A 8 heures du soir, encore un peu de suintement sanguin.

4 *juin*. L'inflammation de la région subsiste, mais la poche est tout à fait affaissée. La pression exercée sur elle fait sortir le contenu par la plaie. Même traitement local et général. On insiste surtout sur les toniques, Bordeaux, Malaga. P. 80, T. 38°,5. Pas d'écoulement sanguin dans la journée; douleurs lancinantes vives. A 7 heures du soir P. 88, T. 38°,9.

5 *juin*, 8 heures du matin. P. 80, T. 37°,6. Nuit assez bonne; téguments très amincis au niveau de la tumeur; fluctuation évidente. La pression fait sortir par la plaie du liquide purulent mêlé de sérosité avec caillots sanguins noirâtres. Incision de la poche, qui se vide immédiatement du pus et du sang qu'elle contient. On s'abstient de toute pression qui aurait pour but de faire sortir complètement les liquides. Pansement de Lister. 7 heures du soir, P. 84, T. 38°.

6 *juin*. Température normale; amélioration notable dans l'état local. Le malade mange le quart.

7 *juin*. La rougeur et le gonflement ont beaucoup diminué à la racine de la cuisse. Le malade souffre beaucoup moins; il se plaint toujours de fourmillements dans le pied et dans la jambe et accuse un peu de diarrhée. 4 pilules d'opium et de cachou.

8 *juin*. Même état.

9 *juin*. Diarrhée à peu près disparue; suppuration peu abondante par la plaie du sac.

10 *juin*. Le malade se plaint d'une douleur vive au côté droit de la poitrine et d'une gêne inaccoutumée dans la respiration.

11 *juin*, matin. Le malade a de la fièvre (P. 104, T. 38°,8) et une dyspnée intense (36 inspirations). On constate, à droite, tous les signes d'une pleurésie commençante. Large vésicatoire. Potion avec 25 gouttes de teinture de digitale. Bordeaux et Malaga.

12 *juin*. Épanchement de liquide accentué. Même traitement général. Tout va bien du côté de l'anévrisme. Diète lactée.

13 *juin*. Même état et même traitement.

14 *juin*. Nouveau vésicatoire placé immédiatement au-dessus du premier. La diarrhée se déclare de nouveau.

15 *juin.* Rien de nouveau à noter.

16 *juin.* La poitrine va mieux, l'épanchement a diminué d'une façon sensible; la diarrhée persiste et les sueurs, qui ont été abondantes jusqu'ici, deviennent profuses. On ajoute 4 grammes de sous-nitrate de bismuth au traitement. Du côté de l'anévrisme, on constate une tendance marquée à la guérison; suppuration de bonne nature et peu abondante. Pansement simple. Suppression du lait.

17 *juin.* Même état.

20 *juin.* La suppuration se fait presque normalement; la diarrhée a disparu; les transpirations profuses continuent. Le traitement est ainsi modifié : Cognac, 40 grammes, teinture de digitale, 20 gouttes, 1 pilule de 1/2 milligramme de sulfate d'atropine pour le soir.

21 *juin.* 1 milligramme d'atropine en deux pilules. On ajoute 2 grammes d'extrait mou de quinquina dans la potion.

22 *juin. Idem.*

24 *juin.* L'épanchement a à peu près complètement disparu. Le malade est porté sur la galerie.

26 *juin.* La plaie qui a succédé à l'ouverture de la poche anévrismale ne suppure presque plus. La pression fait sourdre encore un peu de pus par la plaie supérieure, qui est cicatrisée dans la plus grande partie de son étendue. Sueurs diminuées; bismuth suspendu.

2 *juillet.* La plaie du sac est complètement cicatrisée. Le malade mange bien, n'a plus de diarrhée et sort avec des béquilles sur les galeries.

10 *juillet.* La cicatrisation est complète du côté de la plaie de l'opération. Les parties sont à peine un peu sensibles. Plus de douleurs du côté de la jambe et du pied; un peu de raideur seulement de l'articulation du genou.

20 *juillet.* Le malade est en pleine convalescence, descend tout seul dans les jardins de l'hôpital et marche en s'aidant seulement d'un bâton à l'heure actuelle; il est encore impossible de sentir les battements des artères du membre inférieur droit.

Fin juillet. Le malade reçoit son exeat.

On voit, par cette observation, que l'anévrisme, bien que récent, puisqu'il ne datait que de deux mois, s'accompagnait déjà d'une inflammation périphérique, de douleurs et d'œdème considérable du membre inférieur. Ce n'était donc pas un cas favorable à l'emploi de la compression. Néanmoins cette méthode fut essayée. On commença par la flexion forcée de la cuisse sur le bassin. Mais cette position, maintenue pendant trois jours, de 10 heures du matin à 6 heures du soir, et poussée jusqu'à la cessation presque complète des battements de la pédieuse, ne produisit aucun résultat. Des applications de glace continuées pendant plusieurs jours, jour et nuit, n'eurent pas plus de succès. On eut alors recours à la compression de l'artère iliaque, au-dessus de la tumeur,

au moyen de l'appareil de Broca ; mais les douleurs furent tellement vives que l'on dut y renoncer.

Comme la tumeur augmentait de volume, comme ses battements devenaient plus superficiels et plus forts, et que la peau rouge et amincie menaçait de se rompre, M. Combalat se décida à lier l'iliaque externe au-dessus de l'anévrisme.

L'opération, faite d'après le procédé de A. Cooper, fut relativement facile. Deux fils de catgut avaient été passés sous l'artère. Au moment où le premier fil fut serré, les parois du vaisseau, qui était athéromateux, cédèrent, mais sans se déchirer complètement. On fit alors une autre ligature, à 1 centimètre au-dessus, avec le second fil.

La plaie opératoire se cicatrisa presque totalement par première intention; mais la poche anévrismale s'enflamma et suppura. Bien que le malade eût une mauvaise constitution et qu'il fût atteint d'athéromes artériels et d'une affection cardiaque, il était guéri au bout de deux mois.

A propos de cette opération, M. Combalat cite deux autres ligatures de l'artère iliaque externe : l'une par Mouland, en 1817, et publiée dans les *Bulletins de la Faculté de médecine* (t. V, p. 534); l'autre par le Dr Bernard, en 1868, à l'Hôtel-Dieu de Marseille. Cette dernière observation n'a pas été publiée.

Malgré ces succès, la ligature de l'artère iliaque externe est une opération grave, puisque sa mortalité est de 1 pour 4, d'après la statistique de Norris. Néanmoins, dans le cas de notre confrère de Marseille, c'était le seul moyen qui pût procurer la guérison, et nous n'hésiterions pas à imiter sa conduite si nous nous trouvions dans des circonstances semblables.

Les deux observations relatives à des anévrismes poplités sont moins précieuses que la précédente, si l'on considère que l'anévrisme poplité est plus fréquent que l'anévrisme inguinal, et que la ligature de l'artère fémorale est une opération plus usuelle que la ligature de l'iliaque externe. Aussi nous bornerons-nous à donner un résumé de ces deux observations.

Observation II. — Anévrisme spontané de l'artère poplitée droite : — Ligature de la fémorale au tiers-moyen de la cuisse. — Procédé de Desault. — Guérison.

Le sieur Poulet, François, âgé de 51 ans, exerçant la profession de forgeron, né à Nantes, est entré à l'Hôtel-Dieu, salle Mouland, n° 13, le 15 février 1877, porteur d'une tumeur volumineuse, siégeant dans le creux poplité du côté droit. La main appliquée sur celle-ci perçoit des battements isochrones à ceux du pouls, ainsi qu'une sensation

de soulèvement et d'expansion. Elle est réductible en partie par la pression.

La compression de l'artère fémorale détermine l'affaissement de la tumeur et la cessation des battements. Le sphygmographe appliqué sur elle donne un tracé d'une grande amplitude et très régulièrement onduleux. L'auscultation permet de constater un bruit de souffle double; l'un diastolique et l'autre systolique. Celui-ci est plus doux et plus faible que le bruit diastolique.

Cette tumeur offre un volume considérable. Le creux poplité est complètement effacé. La peau présente sa coloration normale. La circonférence du genou au niveau de la rotule est de 53 centimètres, différence en plus de 15 centimètres, comparé à celui du côté opposé. La mensuration donne 12 centimètres dans le sens transversal, 15 centimètres dans le sens longitudinal, et une saillie de 5 centimètres dans le creux poplité.

La jambe est légèrement fléchie sur la cuisse; le segment inférieur du membre présente un léger œdème. Le malade est un ancien militaire; atteint de rhumatisme articulaire il y a 20 ans, il n'a plus ressenti depuis le plus petit malaise. L'auscultation cardiaque donne des signes négatifs ainsi que celle des voies respiratoires. Il avoue qu'en Afrique il a contracté l'habitude des boissons alcooliques étant soldat, boissons qu'il a continuées depuis avec mesure, dit-il.

Le nommé Poulet fait remonter sa maladie à deux ans : à cette époque, dit-il, durant une longue course, il fit une chute à la suite d'un faux pas. En se relevant il ressentit une douleur très vive dans la région poplitée droite, celle-ci disparut petit à petit sous l'influence du repos et de quelques applications résolutives. Quinze mois après, à la suite d'une nouvelle chute, la même douleur se réveilla plus intense cette fois, et fut accompagnée d'une légère grosseur; celle-ci augmenta petit à petit dans l'espace de six mois, et atteignit le volume que nous avons indiqué. La santé du malade était excellente. Le résultat de l'analyse des urines fut négatif.

M. le professeur Combalat fit instituer le traitement chirurgical de la façon suivante : d'abord la compression digitale indirecte et partielle; les aides étaient renouvelés toutes les *demi-heures;* la compression digitale devait porter sur divers points de la fémorale à partir de l'éminence ilio-pectinée. Dès la 3e heure, le malade éprouva quelques douleurs assez vives sur le trajet du membre et sur la tumeur. 12 heures après, celle-ci avait augmenté de consistance, et les pulsations avaient diminué; celle-ci continuée sans interruption pendant une semaine, amena une augmentation de résistance et d'épaississement dans les parois de la poche; le sphymographe appliqué sur la tumeur constate une diminution croissante dans l'amplitude des ondulations du tracé; le malade ne voulant plus néanmoins continuer cette compression qui lui a rendu la peau douloureuse, et qui l'a privé en partie de son sommeil, la *compression digitale totale et intermittente* vient remplacer le premier procédé; celui-ci, après huit jours, n'ayant nullement modifié la poche anévrismale qui semble perdre de sa con-

sistance. M. le docteur Combalat remplace la compression digitale par la compression mécanique; celle-ci est pratiquée d'une façon continue, mais sans supprimer le courant sanguin dans la tumeur. Le siège de la compression est variable. Les divers appareils sont mis alternativement au pli de l'aine, au sommet du triangle de Scarpa, au tiers moyen de la cuisse, c'est, en un mot, à la compression alternative, procédé de Belmon, que l'on a recours, en se servant du compresseur de Broca, au pli de l'aine, d'un entonnoir, dans lequel on met de la grenaille de plomb à volonté, pour augmenter ou diminuer la pression au sommet du triangle de Scarpa, et du tourniquet, avec pelote au niveau de la partie moyenne de la cuisse. Cette compression n'ayant pas donné de bons résultats fut après cinq jours remplacée par la compression totale et intermittente; les séances étaient de trois heures, coupées par un repos équivalent.

Vu l'absence de modification dans la poche anévrismale, après huit jours, la flexion exagérée de la jambe sur la cuisse, méthode conseillée par Hart pour la première fois, est aussi appliquée sans efficacité; cette compression détermine des douleurs vives du côté de la tumeur, des crampes et des fourmillements dans la jambe, ainsi qu'un léger œdème. La peau de la région poplitée devient rosée, les parois du sac s'amincissent. En présence de cet état, nous conseillons comme ressource extrême la ligature de la fémorale. La compression, après avoir été appliquée pendant un mois et demi environ, avait démontré une fois de plus l'*influence malfaisante* de la compression dans les cas d'anévrisme ancien et volumineux, et confirmé l'insuccès de la flexion exagérée en dehors des cas d'anévrisme peu volumineux.

Cette opération fut pratiquée le 2 mars, après anesthésie; pour mettre les muscles dans le relâchement, la cuisse fut portée dans l'abduction et la rotation en dehors, après avoir été fléchie sur le tronc et la jambe légèrement fléchie sur la cuisse.

La ligature fut pratiquée sur le tiers moyen de la cuisse, en suivant le procédé de Desault. Une incision de 8 centimètres de long fut faite dans la direction et sur le trajet du couturier. La peau, le tissu cellulaire et l'aponévrose du couturier incisés, le couturier fut déjeté en dedans, et le paquet vasculaire mis à nu; la gaine fut soulevée à l'aide d'une pince, et ouverte en dédolant à l'aide d'un bistouri; avec une sonde cannelée, l'artère fut dénudée dans une étendue suffisante, 2 centimètres, pour permettre à l'aiguille de Deschamps, armée d'un fil ciré, de passer de dedans en dehors, entre la veine et l'artère; celle-ci, ainsi contournée par le fil, fut serrée par le lien constricteur, un des chefs fut sectionné, et l'autre fut fixé dans l'angle inférieur de la plaie; les lèvres de celle-ci sont maintenues au contact à l'aide de quatre points de suture; un plumasseau imbibé d'alcool est placé sur le trajet de la plaie et maintenu par une compresse longuette et par une bande roulée; tout le membre inférieur est ensuite enveloppé d'une couche épaisse de coton, une bande est enroulée tout autour; le membre disposé sur un plan incliné, de façon à ce que le pied soit plus relevé que le bassin, se trouve entouré de cruchons d'eau chaude.

Peu après la ligature, le membre s'est légèrement refroidi, le bles a éprouvé des crampes et des fourmillements dans tout son trajet.

La température, prise avant l'opération, était de 37°, et le poul pris après, était de 80, petit, faible, ce qui avait justifié les toniques.

Le 2 *mars* au soir le pouls était à 90°, et la température à 37°,5. Lég refroidissement du membre, crampes et fourmillements persistant Julep avec 10 centigrammes d'extrait thébaïque pour la nuit.

Le 3 *mars*, la nuit a été assez calme, la réaction est plus intens pouls à 100; température à 38°,5; la température du membre tend à rapprocher de la normale; les crampes et les fourmillements dim nuent; légère induration de la tumeur; le soir, le pouls est à 110, et température à 39°.

Le 15 *mars*, treize jours après l'opération, le fil à ligature cède une légère traction. P. 80. T. 37° 2/10. La plaie de la ligature est pre que guérie.

Le 26 *mars*, fluctuation manifeste de la poche anévrismale, et ami cissement de ses parois. Pour éviter une rupture prochaine, M. Con balat pratique une incision. Écoulement de pus mêlé à des caillots sang noir et grumeleux.

Dans les jours suivants, la poche suppure modérément, et le 10 *avr* sa cicatrisation est complète.

Le 1er *mai*, on s'occupe de redresser progressivement le genou l'aide d'un appareil Bonnet. Plusieurs semaines sont nécessaires po arriver à ce but.

A la fin de *juin*, le malade sort de l'hôpital, ne conservant plus qu'u légère raideur du genou, qui s'est dissipée complètement dans suite.

Observation III. — Anévrisme de l'artère poplitée du côté gauc — Ligature de la crurale au niveau du tiers moyen de la cuisse. Guérison.

Le nommé Ricard (François), âgé de 41 ans, cordonnier, né à Nant est entré à l'hôpital de la Conception, salle Sainte-Eugénie, le 29 ju let 1872, porteur d'une tumeur volumineuse siégeant dans la régi poplitée du côté gauche.

Cet homme, ancien soldat garibaldien pendant la guerre de 18 vit apparaître dans le courant de novembre 1871, une petite tumeur la grosseur d'une noisette, au creux poplité du côté gauche. Ce tumeur augmenta rapidement de volume. Le sieur Ricard, alors à To louse, entra à l'hôpital le 2 juillet; le 3 juillet la compression digit fut essayée pendant 48 heures sans aucun résultat; la compressi mécanique ne fut pas plus heureuse, même insuccès avec le proc de flexion forcée de la jambe sur la cuisse; aussi la ligature, ap trois semaines de divers traitements infructueux, fut-elle propos mais le malade préféra venir à Marseille où habitait sa famille.

Entré à l'hôpital de la Conception le 29 juillet, nous constatâmes u tumeur pulsatile dans la region poplitée, de forme arrondie, du

lume d'un gros œuf de poule. La peau offrait sa coloration normale. Cette tumeur était animée de mouvements d'expansion appréciables à l'œil nu, mais plus manifestes encore en appliquant la main sur celle-ci. A l'auscultation, on percevait un bruit de souffle assez fort; la jambe était légèrement fléchie sur la cuisse, et un peu œdématiée. Le malade accusait des douleurs assez vives au mollet et au pied, qui augmentaient dans les mouvements d'extension de la jambe.

La santé générale de ce malade était mauvaise, sa maigreur excessive. Aucun antécédent de syphilis, ni de rhumatisme. Alcoolisme chronique. Tremblement sénile anticipé. Athérome généralisé, sans lésion valvulaire du côté du cœur.

Les divers genres de compression furent essayés, mais sans résultat favorable, il en fut de même de la flexion forcée, de la glace, etc.; aussi le malade accepta-t-il la ligature sans difficulté, fondant toute son espérance sur cette méthode.

La ligature fut pratiquée le 11 août, après avoir soumis le malade à l'anesthésie. L'incision fut pratiquée au tiers moyen de la cuisse dans la direction de l'artère. La peau, le tissu cellulaire et l'aponévrose du couturier furent sectionnés dans une étendue de 7 centimètres. Le muscle couturier mis à découvert, fut déjeté en dedans, et les vaisseaux fémoraux placés immédiatement au-dessous, furent ainsi à découvert. La gaine des vaisseaux incisée, l'artère, ainsi mise à nu, fut liée à l'aide d'un fil ciré placé autour d'elle, avec l'aiguille de Deschamps appliquée de dedans en dehors : un des chefs de la ligature fut sectionné, et l'autre fut maintenu entre les lèvres de la plaie; celles-ci furent ensuite affrontées à l'aide de cinq points de suture avec du fil d'argent très mince.

Le pansement d'Alphonse Guérin fut appliqué autour du membre, depuis le pied jusqu'au pli de l'aine; celui-ci fut disposé sur un plan légèrement incliné, pour faciliter la circulation en retour, et entouré de cruchons remplis d'eau chaude.

Une potion avec 6 grammes d'acétate d'ammoniaque et 20 grammes d'alcool fut prescrite pour être prise par cuillerées toutes les heures. Le pouls qui était faible se releva dans la soirée. A 7 *heures*, pouls à 90. Température 38.

12 *août*. Le malade a peu dormi la nuit, il a éprouvé des douleurs très vives dans les jambes, alternant avec des crampes, des fourmillements et des sensations d'engourdissement. A la région poplitée, Ricard accuse une sensation de brûlure. La température du membre opéré comparée à celle du côté sain, indique un léger refroidissement du côté gauche. Le pouls est à 100 et la température à 39°.

La peau est sèche, la figure est rouge, le teint animé, le malade est surexcité, c'est avec peine qu'on obtient l'immobilité du membre opéré, il accuse un état nauséeux.

Potion avec 40 grammes de sirop de morphine et 20 gouttes de teinture de digitale dans 100 grammes de julep gommeux. Limonade gazeuse; sirop de groseille; glace; telles sont les prescriptions.

Soir. L'état ne s'est pas modifié sensiblement; l'agitation est moins vive, le malade est plus docile. P. 105. T. 39°.

13 *août*. La nuit a été meilleure, la douleur du creux poplité a sensiblement diminué, le refroidissement est moins marqué. On procède au premier pansement de la plaie de la ligature; les bords sont réunis, le gonflement est plus considérable, la sensibilité nulle; la tumeur a diminué de volume et augmenté de résistance. Les parois de la poche offrent une grande solidité; les battements de la pédieuse se perçoivent assez nettement. P. 90. T. 38°,5. Même prescription le soir. S. à 95. T. 38°,6.

16 *août*. Second pansement, réunion complète; le fil à ligature reste dans l'angle inférieur de la plaie. Le volume de la tumeur anévrismale a diminué de plus de moitié. La sensation que l'on perçoit à la palpation, est celle d'un corps solide et résistant. P. 86. T. 37,6. Même régime, même traitement.

La journée a été bonne. Soir. P. 90, T. 37°,8.

19, 20 *août*. Nuit très bonne; troisième pansement; guérison complète; réunion par première intention; le fil à ligature tient encore; quelques légères tractions exercées sur celui-ci démontrent que la section n'est pas encore complète. P. à 70. T. à 37°. La tumeur a diminué encore de volume, elle n'est guère plus grosse qu'une noisette dure, solide et résitante, absence de tout œdème du membre inférieur; les battements de la pédieuse se perçoivent très bien, ainsi que ceux de la tibiale postérieure au niveau de la malléole.

25 *août*, absence de tout pansement; le malade commence à se lever; suppression de tout médicament; la tumeur explorée plusieurs fois n'a plus présenté de battements; elle a à peine le volume d'un petit noyau de cerise.

25 *septembre*. Le malade sort guéri et ayant récupéré l'amplitude de tous ses mouvements.

M. Combalat termine son travail par quelques réflexions dans lesquelles il se montre partisan convaincu des avantages du fil de catgut pour faire la ligature des artères. Il fait bien voir, par des expériences pratiquées sur des chiens, que ce fil sectionne les tuniques internes comme tout autre lien, qu'il irrite moins les tissus que les fils à ligature ordinaires, par conséquent qu'il favorise la réunion immédiate, et met, autant que possible, à l'abri des hémorragies secondaires. Ces idées ont déjà été émises et discutées dans le sein de la Société ; le plus grand nombre d'entre nous en reconnaît l'exactitude.

M. Combalat fait ressortir que, dans les trois observations précédentes, la ligature, mise en pratique comme ressource ultime, a fourni trois guérisons que les divers procédés de compression ont été impuissants à réaliser. Nous conviendrons sans peine que les deux premiers anévrismes : l'un au pli de l'aine présentant déjà de l'inflammation, l'autre au creux poplité datant de plusieurs années et volumineux, n'étaient pas justiciables de la compression;

.e troisième anévrisme du creux poplité, qui était peu volu-
r, de date récente, ne nous paraît pas avoir été soumis à la
ession avec assez de persévérance. L'application de la bande
arch nous paraît indiquée dans un cas semblable. Mais nous
irions faire un reproche à notre confrère d'avoir oublié ce
, puisque à l'époque où il soignait son malade, le procédé de
des anévrismes par la bande d'Esmarch n'était pas connu.
iomme, recourir d'abord aux divers moyens de compression,
écanique, soit digitale, et, s'il ne s'est pas produit une amé-
on au bout de trois semaines, pratiquer la ligature par la
de d'Anel avec un fil de catgut, telle est la règle de con-
que M. Combalat formule sur le traitement des anévrismes.
vous propose, Messieurs, de publier dans nos *Bulletins* les
issantes observations de M. Combalat et de l'inscrire parmi
idats à la place de membre correspondant.
conclusions du rapport de M. Polaillon sont mises aux voix
ptées.

Présentation d'une pièce et d'un instrument.

.e Dentu montre un calcul de 58 grammes, qu'il a extrait de
sie d'une femme de 75 ans, par la taille vésico-vaginale. Il
ite en même temps un cathéter à dard, qu'il a fait construire
. Collin, en vue de cette opération, et qui a permis de la faire
eaucoup de sûreté et de rapidité.
instrument se compose de deux parties fondamentales :
1 cathéter fenêtré BB', de 5 centimètres de long, se conti-
en arrière avec une gaine cylindrique AA'; 2° d'une aiguille
d C saillant sur la face convexe du cathéter et articulé avec
e G, qui glisse dans la gaine cylindrique A. Le bouton D re-
ite le talon de cette tige.
aillie de l'aiguille C sur la face dorsale du cathéter ne gêne
ient l'introduction de l'instrument dans l'urètre. L'opérée
couchée sur le côté ou sur le dos, on écarte la paroi posté-
du vagin avec un spéculum de Sims que l'on confie à un
On introduit alors le cathéter dans l'urètre, la face convexe
e vers le pubis, jusqu'à 35 millimètres de profondeur; on
le bouton D en soutenant la gaine A, de manière à faire
le dard vers la face creuse du cathéter, et à perforer la cloi-
sico-vaginale juste en arrière du col. Il est bon, pour faci-
ette ponction, de soutenir la cloison en ouvrant transversale-
dans le vagin des pinces à larges mors.

13 *août*. La nuit a été meilleure, la douleur du creux poplité a sensiblement diminué, le refroidissement est moins marqué. On procède au premier pansement de la plaie de la ligature; les bords sont réunis, le gonflement est plus considérable, la sensibilité nulle; la tumeur a diminué de volume et augmenté de résistance. Les parois de la poche offrent une grande solidité; les battements de la pédieuse se perçoivent assez nettement. P. 90. T. 38°,5. Même prescription le soir. S. à 95. T. 38°,6.

16 *août*. Second pansement, réunion complète; le fil à ligature reste dans l'angle inférieur de la plaie. Le volume de la tumeur anévrismale a diminué de plus de moitié. La sensation que l'on perçoit à la palpation, est celle d'un corps solide et résistant. P. 86. T. 37,6. Même régime, même traitement.

La journée a été bonne. Soir. P. 90, T. 37°,8.

19, 20 *août*. Nuit très bonne; troisième pansement; guérison complète; réunion par première intention; le fil à ligature tient encore; quelques légères tractions exercées sur celui-ci démontrent que la section n'est pas encore complète. P. à 70. T. à 37°. La tumeur a diminué encore de volume, elle n'est guère plus grosse qu'une noisette, dure, solide et résitante, absence de tout œdème du membre inférieur; les battements de la pédieuse se perçoivent très bien, ainsi que ceux de la tibiale postérieure au niveau de la malléole.

25 *août*, absence de tout pansement; le malade commence à se lever; suppression de tout médicament; la tumeur explorée plusieurs fois n'a plus présenté de battements; elle a à peine le volume d'un petit noyau de cerise.

25 *septembre*. Le malade sort guéri et ayant récupéré l'amplitude de tous ses mouvements.

M. Combalat termine son travail par quelques réflexions dans lesquelles il se montre partisan convaincu des avantages du fil de catgut pour faire la ligature des artères. Il fait bien voir, par des expériences pratiquées sur des chiens, que ce fil sectionne les tuniques internes comme tout autre lien, qu'il irrite moins les tissus que les fils à ligature ordinaires, par conséquent qu'il favorise la réunion immédiate, et met, autant que possible, à l'abri des hémorragies secondaires. Ces idées ont déjà été émises et discutées dans le sein de la Société; le plus grand nombre d'entre nous en reconnaît l'exactitude.

M. Combalat fait ressortir que, dans les trois observations précédentes, la ligature, mise en pratique comme ressource ultime, a fourni trois guérisons que les divers procédés de compression ont été impuissants à réaliser. Nous conviendrons sans peine que les deux premiers anévrismes : l'un au pli de l'aine présentant déjà de l'inflammation, l'autre au creux poplité datant de plusieurs années et volumineux, n'étaient pas justiciables de la compression;

mais le troisième anévrisme du creux poplité, qui était peu volumineux, de date récente, ne nous paraît pas avoir été soumis à la compression avec assez de persévérance. L'application de la bande d'Esmarch nous paraît indiquée dans un cas semblable. Mais nous ne saurions faire un reproche à notre confrère d'avoir oublié ce moyen, puisque à l'époque où il soignait son malade, le procédé de la cure des anévrismes par la bande d'Esmarch n'était pas connu.

En somme, recourir d'abord aux divers moyens de compression, soit mécanique, soit digitale, et, s'il ne s'est pas produit une amélioration au bout de trois semaines, pratiquer la ligature par la méthode d'Anel avec un fil de catgut, telle est la règle de conduite que M. Combalat formule sur le traitement des anévrismes.

Je vous propose, Messieurs, de publier dans nos *Bulletins* les intéressantes observations de M. Combalat et de l'inscrire parmi les candidats à la place de membre correspondant.

Les conclusions du rapport de M. Polaillon sont mises aux voix et adoptées.

Présentation d'une pièce et d'un instrument.

M. Le Dentu montre un calcul de 58 grammes, qu'il a extrait de la vessie d'une femme de 75 ans, par la taille vésico-vaginale. Il présente en même temps un cathéter à dard, qu'il a fait construire par M. Collin, en vue de cette opération, et qui a permis de la faire avec beaucoup de sûreté et de rapidité.

Cet instrument se compose de deux parties fondamentales : 1° d'un cathéter fenêtré BB', de 5 centimètres de long, se continuant en arrière avec une gaine cylindrique AA'; 2° d'une aiguille ou dard C saillant sur la face convexe du cathéter et articulé avec une tige G, qui glisse dans la gaine cylindrique A. Le bouton D représente le talon de cette tige.

La saillie de l'aiguille C sur la face dorsale du cathéter ne gêne nullement l'introduction de l'instrument dans l'urètre. L'opérée étant couchée sur le côté ou sur le dos, on écarte la paroi postérieure du vagin avec un spéculum de Sims que l'on confie à un aide. On introduit alors le cathéter dans l'urètre, la face convexe tournée vers le pubis, jusqu'à 35 millimètres de profondeur; on pousse le bouton D en soutenant la gaine A, de manière à faire saillir le dard vers la face creuse du cathéter, et à perforer la cloison vésico-vaginale juste en arrière du col. Il est bon, pour faciliter cette ponction, de soutenir la cloison en ouvrant transversalement dans le vagin des pinces à larges mors.

La ponction faite, l'aiguille se recourbe d'arrière en avant dans le vagin, et ne peut gêner l'opérateur; elle doit même lui servir de conducteur. On serre la vis E', et l'instrument est fixé dans sa position.

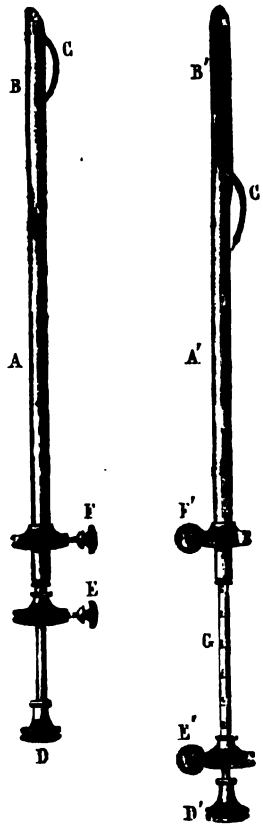

Instrument avant son introduction.

A. Gaine cylindrique.
B. Cathéter fenêtré qui la termine.
C. Dard articulé saillant au dehors par sa partie convexe.
D. Bouton terminal de la tige qui porte le dard articulé.
E. Vis permettant de fixer cette tige.
F. Vis pour fixer le catheter.

Instrument en place.

A'B'. Cathéter dépassant le dard de 5 centimètres.
C'. Dard tourné vers le vagin après la ponction.
D'. Bouton terminal de la tige centrale.
E'. Vis qui fixe cette dernière.
F. Vis fixant le cathéter.
G. Tige graduée par centimètres.

Cathéter à dard pour la taille vésico-vaginale.

On desserre alors la vis F, et l'on pousse vers la vessie la gaine A et le cathéter B. Grâce à une tige graduée G, que ce glissement dégage de la gaine, on peut faire avancer le cathéter de 3, 4 ou 5 centimètres à volonté. On le fixe dans sa nouvelle position au moyen de la vis F.

Alors l'opérateur, tenant de la main gauche le manche du cathéter, fait saillir ce dernier dans le vagin par un mouvement de bascule qui en abaisse le bec. Il ne reste plus qu'à plonger un bistouri droit à long manche immédiatement en arrière du dard. La lame, guidée

par les bords du cathéter, s'engage sans peine dans sa large fenêtre, et coupe d'un coup la cloison dans toute son épaisseur.

Une fois l'incision faite, on fait glisser le cathéter en arrière, tout en laisant le dard en place, et l'on complète l'incision avec des ciseaux, si l'on juge qu'elle n'a pas une longueur suffisante.

Nous avons constaté, dans des expériences cadavériques et dans le cours de l'opération que nous avons pratiquée, que toutes ces manœuvres s'exécutent avec une grande rapidité et une précision rigoureuse.

La Société de chirurgie se forme en comité secret à cinq heures un quart.

Le Secrétaire,
A. Le Dentu.

Séance du 2 mars 1881.

Présidence de M. de Saint-Germain.

Le procès-verbal de la séance précédente est lu et adopté.

Correspondance.

La correspondance comprend :

1° Les *Journaux hebdomadaires publiés à Paris ;*

2° *Bulletin de l'Académie de médecine. — Archives de médecine. — Bulletin de l'Académie royale de médecine de Belgique. — Revue mensuelle de laryngologie. — Journal de thérapeutique de Gubler. — Lyon médical. — Presse médicale ;*

3° *Gazette médicale italienne lombarde. — La Gazette de santé militaire de Madrid. — British medical ;*

4° Une lettre de candidature au titre de membre titulaire adressée par le Dr G. Richelot ;

5° Le 31e volume des *Transactions de la Société pathologique de Londres ;*

6° Le 43e volume des *Transactions médico-chirurgicales de la Société médico-chirurgicale de Londres ;*

7° M. Verneuil présente, au nom de M. Houzel, de Montreuil, une observation de pseudarthrose de l'humérus droit datant de 5 mois. Résection. Guérison. (Renvoyée à une commission composée de MM. Perrin, Tillaux et Verneuil.)

8° M. Polaillon offre à la Société de la part de M. Patay, médec adjoint de l'Hôtel-Dieu d'Orléans, un résumé des statuts et rè ment des maîtres chirurgiens d'Orléans au XVIIe siècle ;

9° M. Farabeuf offre à la Société son *Précis de manuel opérato* (amputations des membres).

Le secrétaire général donne lecture d'une observation adres par le Dr Cazin, membre correspondant, intitulée :

Étranglement de l'intestin grêle par un diverticule adhérent à la pa abdominale antérieure. Laparotomie. Guérison.

Au moment où la Société de chirurgie s'occupe de la question intéressante de la laparotomie, je crois devoir lui communiquer fait de ma pratique où cette opération a été suivie de succès :

Il s'agit d'un jeune homme de vingt-huit ans, lequel après av été à la selle avant de se mettre au lit, a été pris subitement dans nuit du vendredi au samedi 30 octobre 1877, d'une douleur vi fixe, dans le côté droit de l'abdomen, non loin de l'ombilic. C pour la première fois que ce jeune homme ressent ces phénomèn En effet, à l'exception de quelques douleurs d'entrailles éprouvé il y a quatre ou cinq ans, il n'a jamais été sérieusement malad Ses antécédents sont exempts de maladies héréditaires. Pas syphilis, pas de hernie. Le seul fait à noter est la présence d'un b de-lièvre opéré dans l'enfance.

A la douleur que j'ai signalée, succédèrent bientôt des nausé puis des vomissements consistant d'abord en aliments, puis en b pure. Ce n'est que le dimanche matin que les matières rejeté prirent le caractère fécaloïde.

En même temps, le ventre se ballonnait ; au début, le météorisme si l'on s'en rapporte au dire du malade et de son entourage, é manifestement localisé à la région ombilicale.

Les purgatifs, les lavements n'ont pu triompher de la con tipation qui existe depuis le commencement de la maladie.

A mon arrivée, le dimanche 1er novembre à minuit, le malade couché sur le dos, les cuisses fléchies sur le bassin ; la physion mie exprime la souffrance, mais les traits ne sont ni excavés, ni tir Le pouls est à 120, sans petitesse marquée. Il n'y a pas d'agi tion.

La voix, faible, n'est cependant pas atteinte. La langue est épais grise, un peu rouge à la pointe.

La peau est sèche et froide. Temp. axill. 36,4.

Il est regrettable, au point de vue du diagnostic, que la température n'ait pas été prise dès les premières heures de l'explosion du mal.

On sait, en effet, que dans les occlusions proprement dites, cette dernière baisse avec une grande rapidité, tandis que dans les obstructions, le thermomètre descend lentement et graduellement.

L'abdomen est régulièrement distendu, mais non considérablement. Le summum de dilatation se présente au niveau de la région ombilicale ; les flancs sont moins développés que le centre et aussi moins dépressibles. La percussion révèle de la sonorité partout, peut-être cependant un peu moins nette à droite et en bas de l'ombilic.

La percussion lombaire indique aussi de ce côté un son plus mat qu'à l'état normal. Le ventre n'est pas sensible à la pression, mais la douleur spontanée primitivement perçue persiste et s'est même accentuée au point d'enlever au malade tout sommeil. Cette souffrance est continue, mais présente des accès intermittents, des exacerbations qui, en général, précèdent de quelques secondes les nausées et les vomissements ; ceux-ci sont caractéristiques, très évidemment fécaloïdes ; jamais ils n'ont offert la coloration porracée. Pas de hoquet. Il ne s'écoule de liquide d'aucune nature par l'anus. Il n'y a pas non plus d'issue de gaz par cet orifice. Le toucher rectal n'amène aucune indication particulière ; une sonde œsophagienne introduite dans le dernier intestin, pénètre profondément sans rencontrer d'obstacle.

L'urine est rouge et rare.

Vis-à-vis de l'ensemble de ces symptômes, je dis au confrère qui m'appelait en consultation que nous nous trouvons en face d'un étranglement interne à forme aiguë ; peut-être même peut-on supposer que, ne constatant en aucun point, à gauche particulièrement, de tumeur allongée, n'observant aucune issue de liquide sanieux par le rectum, nous n'avons pas affaire à une intussusception. Tout, au contraire, porte à penser que l'occlusion doit être due à une bride et qu'elle siège sur l'intestin grêle.

Il serait, ajoutai-je, bien curieux que la bride fût creuse, en un mot que l'agent constricteur fût un diverticule, et je lui rappelai que j'avais signalé dans ma thèse [1] la coïncidence de la persistance du canal ombilical devenu appendice intestinal avec d'autres vices de conformation. Or, R., on se le rappelle, avait un bec-de-lièvre.

Le traitement médical n'avait produit aucune amélioration, j'émis donc l'opinion que la chirurgie seule pouvait amener la guérison ;

[1] *Étude anatomique et pathologique sur les diverticules de l'intestin.* Th. Paris, 1862.

mais avant d'en venir à une intervention complète, je pensai qu'
avait lieu de pratiquer la ponction de l'intestin distendu, non
que je conçusse l'espérance de voir ainsi les accidents disparaît
comme cela est arrivé au Dr Samuel Martin [1] mais pour aide
préciser le diagnostic et même, dans une certaine mesure, p
rendre la laparotomie plus rapide, en empêchant cette complicat
opératoire si pénible, déjà entrevue par Celse, la difficulté de fa
rentrer les intestins dans la cavité destinée à les contenir. La p
fine aiguille Potain fut donc introduite un peu au-dessus de l'o
bilic.

L'affaissement fut lent, même avec l'adjonction de la pom
aspiratrice. Cependant l'intestin se vida assez pour nous permet
de constater l'existence d'une portion tuméfiée, pâteuse, à droite
tout près de l'ombilic ; sa limite inférieure paraissait gagner
région vésicale. Le cathétérisme aussitôt pratiqué nous prouva q
cette partie tuméfiée ne pouvait tenir à la présence du réserv
urinaire distendu outre mesure. J'attends deux heures pour voir
la situation ne va pas s'amender par le fait seul de la ponction, m
la douleur, calmée à peine une demi-heure, reparaît avec la mêm
intensité, les vomissements se répètent, l'intestin se distend
nouveau ; je me mets en devoir de pratiquer la laparotomie. Je
l'incision sur la ligne médiane et je rencontrai à droite les ans
intestinales étranglées par un diverticule adhérent à la paroi abd
minale antérieure. Mon diagnostic se trouvait donc justifié de to
point. L'opération se fit sous une atmosphère de pulvérisation ph
niquée.

Toutes les précautions furent prises pour faire une toilette complè
du péritoine. Les intestins étaient rouges, congestionnés, sa
adhérences et sans points de gangrène. Il n'en était pas de mêm
du diverticule dont les parois étaient livides ; je fis une ligature
sa base, je retranchai sa totalité et je traitai cette base comme u
pédicule de kyste ovarien, en fixant le petit moignon qu'il const
tuait dans la suture abdominale. Si j'avais eu du *catgut* avec mo
peut être l'aurais-je laissé libre dans le péritoine, afin d'éviter l
inconvénients ultérieurs d'avoir une anse intestinale fixée à la pa
de l'abdomen.

Après plusieurs alternatives, après avoir présenté un peu de p
ritonite, le malade guérit et put sortir au bout de trois semaines.

Le succès ici obtenu tient, je pense, en grande partie, à ce qu
l'intervention chirurgicale a eu lieu de très bonne heure (38 heur
après le début des accidents).

[1] Obs. int. Évacuation des gaz par la ponction. *In Brit. méd. jour*
7 février 1874, p. 173.

Dans les faits que j'ai compulsés, il est fort rare que l'on ait opéré avant le quatrième jour. La plupart du temps les opérateurs se sont trouvés aux prises avec de la péritonite latente et même de la gangrène confirmée.

Cette observation montre, en outre des avantages de l'intervention hâtive, que le diagnostic du siège de l'étranglement peut être avantageusement éclairé par la ponction filiforme, qui, supprimant ou atténuant le météorisme, permet d'explorer avec succès des points de la cavité abdominale qui, sans cette opération préliminaire, seraient inaccessibles à nos investigations.

A propos de l'observation précédente.

M. Berger. Je regrette que M. Cazin ne dise pas si le diverticulum qui a causé l'étranglement était creux ou plein. Dans ce dernier cas surtout, il aurait mieux valu en faire la ligature avec un fil de soie trempé dans une solution phéniquée et le réduire dans la cavité péritonéale, que de le fixer à la paroi abdominale.

M. Desprès. Il manque bien des détails importants à l'observation de M. Cazin. Il a tout à fait omis de faire savoir comment et à quel degré l'intestin était étranglé, s'il présentait des lésions, s'il contenait beaucoup de matières. Faute de renseignements suffisants, il est impossible de discuter sur ce fait.

A propos du procès-verbal.

Sur le traitement de la pustule maligne et de l'œdème charbonneux.

M. Boinet. Depuis 40 ans, je dis, je répète et j'ai prouvé par des faits nombreux et authentiques, que l'iode est un antiseptique, un antivirulent, un désinfectant et même un antiphlogistique puissant, qu'il avait la propriété d'empêcher l'infection purulente, de l'arrêter à son début et qu'il pouvait, employé à temps, annihiler les venins et les virus, ceux du chancre, de la morve, du farcin, de la rage et du charbon, etc. J'ai de plus, indiqué le mode d'emploi, en faisant des injections sous-cutanées, dans les tissus et autour des tissus où la substance toxique avait été déposée. Je pensais que ces faits qui sont contemporains et encore assez récents, ne devraient pas être oubliés, et que tous ceux qui sont venus proposer, comme une *méthode nouvelle*, l'iode et les injections iodées

sous-cutanées, pour guérir le charbon et la pustule maligne, se rappelleraient ; mais puisque dans toutes les communicati récentes, faites soit à l'Académie de médecine, soit à la Société chirurgie, on oublie volontairement ou involontairement ce q j'ai écrit, veuillez me permettre de le rappeler. On en trouv les preuves dans la 1re édition (1855) et la seconde édition (18 chap. XXI, page 82) de mon *Traité d'iodothérapie*, au chapitre i tulé « *des applications locales de l'iode en teinture ou en vap* « *dans le pansement des plaies simples, virulentes, contagieus* « *etc., et comme moyen préventif de l'inflammation, de l'infect* « *putride, de l'infection purulente, des venins, des virus, etc.*

Je copie textuellement le passage suivant :

« Nous basant, d'une part, sur ce fait, que l'iode a la propri « de modifier avantageusement les sécrétions putrides et virulent « de l'autre, sur ce que l'absorption est en raison inverse du de « de cautérisation, l'idée nous est venue d'employer la teint « d'iode pour prévenir l'absorption des différents virus, chancre « morveux, claveleux, rabique, charbonneux, etc.

« Pour arriver à ce résultat, la première indication et la pl « urgente est de détruire sur place le virus inoculé : dans ce b « on a recours à la cautérisation, soit avec le fer rouge, soit av « des caustiques solides, toutes les fois que le siège de la par « lésée peut en permettre l'application. Dans ce cas les caus « ques liquides sont rejetés, à cause des difficultés qu'il y a « limiter leur action, et des accidents qui pourraient en résult « Assurément la cautérisation avec le fer rouge ou les caustiq « serait de tous les moyens le meilleur, si l'on pouvait toujours « faire, de manière à détruire tout le virus, ou toutes les part « maculées du virus, mais elle n'agit pas toujours assez profond « ment pour qu'il en soit ainsi, et laisse intactes des parties qui, i « prégnées de virus, le transmettent au reste de l'économie. Le vi « qui a pénétré dans la profondeur ou les anfractuosités d'une pla « n'étant pas atteint par la cautérisation, il en résulte que ce « opération devient inutile, si même elle n'est pas une cause « danger, en produisant sur la plaie ou dans la plaie une escha « qui, en renfermant le virus dans la plaie en favorise l'absorpti

« Un des avantages de la teinture d'iode dans ces cas, est « pouvoir pénétrer dans tous les recoins les plus cachés de « plaie, de pouvoir s'infiltrer dans les tissus mis en contact a « le virus, de les cautériser, de former, comme nous l'avons « ailleurs, une véritable union chimique, qui aurait la bienfaisa « faculté d'annihiler le virus et d'arrêter ses fâcheux effets. Ce « première application locale et directe de la teinture d'iode sur t « plaie inoculée d'un virus quelconque, ne serait que la premi

« partie du traitement que nous proposons ; comme il pourrait se « faire que le virus eût déjà pénétré à une certaine profondeur, « et telle que la teinture d'iode appliquée localement et directement, « devînt impuissante à détruire entièrement le virus ou ses effets, « nous avons pensé qu'on pourrait faire la part du mal, en cherchant « à mettre entre lui et le reste de l'économie une barrière imper- « méable. Pour atteindre ce but et s'opposer à l'envahissement du « virus, il suffit d'appliquer une large ventouse sur la partie ino- « culée, de manière à soulever avec cet instrument toutes les « autres parties imprégnées du virus et à les éloigner momentané- « ment des parties sous-jacentes ; alors, *à l'aide de ponctions sous- « cutanées, on pratique des injections iodées dans le tissu cellu- « laire*. De cette façon, on établit, entre la partie inoculée et le « reste de l'économie, une barrière qui s'oppose efficacement à « l'absorption du virus, barrière qui serait d'autant plus diffi- « cile à pénétrer, que l'injection serait plus concentrée et l'es- « chare qui en résulterait, plus épaisse. Cette manière de faire « a le double avantage, d'abord de détruire le principe virulent, et « ensuite de mettre au moins momentanément les tissus dans des « conditions telles qu'ils ne seraient plus aptes à l'absorption. Cette « méthode est surtout avantageuse dans les cas où l'on est appelé « dans les premières heures ou dans les premiers temps qui suivent « l'inoculation du virus. »

(*Iodothérapie*, 1re édition, 1855, page 627 ; 2e édition 1865, page 849.)

Cette méthode vient d'être réinventée, et les propriétés antiseptiques et antivirulentes de l'iode, signalées comme un fait nouveau.

L'idée de neutraliser, d'annihiler le virus charbonneux et les autres virus et venins, à l'aide d'une solution iodée appliquée directement et injectée dans le tissu cellulaire, n'est donc pas si nouvelle qu'on semble le croire. Aux pages 69, 135, 609, 612, 627 et suivantes de notre traité d'iodothérapie, on lit que l'iode détruit le virus du chancre, de la blennorrhagie, du farcin, de la morve, de la rage, du charbon, etc., et que les injections iodées sous-cutanées ont été faites avec succès, et sans altérer les tissus, dans des cas d'œdème, etc.

Dans un mémoire que nous avons adressé à l'Académie de médecine en 1860, sous le nom de Teniob (Boinet), et qui a été couronné par l'Académie et publié en 1862 dans la *Gazette hebdomadaire* (Des désinfectants en thérapeutique), nous avons apporté de nouveaux faits, pour démontrer que l'iode était un antiseptique remarquable et un puissant désinfectant, qu'il détruit les productions parasites du muguet, de la diphthérie, qu'il arrête l'évolution des vibrions, des bactéries, des ferments, qu'il les tue (2e édition, pages

88, 690, 716, 821, etc). et qu'il est tout puissant contre les intox tions attribuées au développement d'organismes inférieurs.

Quant aux vues théoriques sur lesquelles est basée la méth antiseptique, la fermentation ou l'existence des germes, nous n en occupons fort peu ; seulement nous faisons remarquer qu' donne du succès dans l'une ou l'autre hypothèse, et dans tous cas où le microscope signale aujourd'hui des ferments, des germ des vibrions, des bactéries, etc., dans la teigne faveuse (*porr favosa*), elle détruit sur place le cryptogame microscopique (*Ie thérapie*, p. 949), fait avorter les pustules varioliques, le furon l'acné, l'anthrax (p. 918), guérit les fièvres intermittentes rebe au quinquina (p. 920), arrête la pourriture d'hôpital (p. 1014) morve, le farcin (p. 1035) ; prévient et arrête l'infection purule etc., etc.

Longtemps après moi, en 1873, M. Davaine communiqua à l cadémie de médecine les expériences qu'il avait faites, p démontrer les propriétés antivirulentes de l'iode pour le charb et depuis cette communication, c'est à ce savant médecin q attribue la découverte des propriétés antiseptiques de l'iode ; j l'honneur de lui écrire au moment de sa communication et de rappeler mes travaux, mais il ne me répondit pas. D'après honorable confrère, il suffirait d'un 1/1200 d'iode pour annihile virus charbonneux.

Quelque temps après, le 27 janvier 1874, M. Bouley commu quait à l'Académie de médecine, de la part de M. Cézard, un moire sur le traitement des maladies charbonneuses de l'hon et des animaux, par une méthode qu'il appelait antivirule cette méthode, qui lui avait été inspirée par les expérience M. Davaine, consistait à faire des injections iodées sous-cutan J'eus l'honneur d'écrire à M. Bouley, le priant de rappeler à l'A démie mes travaux sur ce point; encore une fois je ne reçus de réponse, et ma lettre ne fut pas communiquée.

Plus tard, MM. Raimbert, Chipault et d'autres sont venus c muniquer de nouveaux faits de pustule maligne ou de charbon, tra par les injections iodées sous-cutanées, et toujours on a attri à d'autres ce que j'avais fait connaître depuis bien des ann déjà. S'il y a honneur à avoir appelé l'attention des médecins su point de thérapeutique, c'est-à-dire sur les propriétés antis tiques et antivirulentes de l'iode dans un grand nombre d'af tions, et à faire connaître la méthode des injections iodées so cutanées, je tiens à ne pas m'en laisser déposséder.

Aujourd'hui que les antiseptiques pleuvent de toutes part que, de tous les côtés, on réinvente la méthode antiseptique d le pansement des plaies et contre les maladies virulentes, on ou

l'iode pour donner la préférence aux antiseptiques nouveau-venus, à l'acide phénique, à l'acide salicylique, à l'acide thymique, à l'iodoforme, au chloroforme, à la glycérine, etc., et c'est toujours le dernier proposé qu'on cherche à faire considérer comme le meilleur.

Quoi qu'il en soit de tous ces antiseptiques nouveaux qu'on propose pour panser les plaies, détruire les ferments nuisibles, annihiler les venins et les virus, il n'en est pas moins vrai que l'iode est un médicament antiseptique par excellence, et qu'il est le premier qui ait été indiqué et mis en usage pour s'opposer à la fermentation, à la putréfaction et à la destruction des productions parasitaires, à l'évolution des vibrions, des bactéries; que le pus soit engendré par ces vibrions ou bactéries, ou des germes répandus dans l'air, comme l'affirme M. Pasteur, ou que ces germes ou ces vibrions proviennent du pus, peu importe au médecin praticien, du moment qu'il peut mettre l'économie à l'abri de ce pus malfaisant qui, dans tous les cas, n'est qu'un véritable poison.

On peut consulter sur tous ces points notre *Traité d'iodothérapie*, Trousseau et Pidoux (1858), 6e édition, tome 1, page 245, article « Iode » ; une thèse de M. Sauvé, soutenue à la Faculté de Paris, en 1875, et intitulée : *Des moyens de prévenir l'infection purulente*, etc., et une autre de M. Perreau, soutenue en 1880, et intitulée : *Étude sur les antiseptiques.*

M. Th. Anger. M. Berger exprimait récemment le regret que, dans les cas de pustule maligne observés jusqu'ici, on ait négligé de faire l'examen histologique du sang et des tissus aux environs de la pustule. L'occasion s'est offerte à moi ces jours-ci de répondre à ce *desideratum.* Il est entré dans mon service une femme, dont le mari est ouvrier tanneur, qui portait une pustule maligne au menton. J'en ai fait partiellement l'extirpation. Dans le sang, il n'y avait pas de bactéridies, mais j'en ai trouvé dans les parties sous-jacentes à l'eschare. Elles avaient la forme de bâtonnets opaques au centre, réfractant la lumière sur leurs bords. Trois lapins que j'ai inoculés sont morts.

Une vigoureuse cautérisation au fer rouge a amené une amélioration immédiate.

Dans les trois autres cas que j'ai observés cette année, je n'ai pas trouvé de bactéridies ; les inoculations, faites sur des lapins, n'avaient pas causé la mort.

M. Trélat. Je trouve que M. Boinet a eu parfaitement raison de rappeler la part qui lui revient dans la connaissance des propriétés antiseptiques de l'iode. Une des causes de la négligence que certains expérimentateurs ont commise en ne citant pas ses

travaux, c'est qu'à l'époque de leur publication, les bases d question n'étaient pas les mêmes. On n'avait pas encore fai expériences spéciales qui ont mis en évidence le rôle des ba ridies dans la production des maladies charbonneuses, ex riences sur lesquelles s'appuie le traitement par les injec iodiques.

D'ailleurs, le mode d'emploi actuel de l'iode diffère beaucou celui qu'a préconisé M. Boinet. On fait des injections avec une lution au 1/200me, tandis que M. Boinet recommandait de se vir de teinture d'iode aussi concentrée que possible, pour l'eschare ainsi produite établît une barrière matérielle entre tissus contaminés et les parties saines. Par la pratique actu on prétend, non plus agir sur les tissus, mais sur la bacté qu'on tue sur place.

M. Boinet. J'ai dit qu'on pouvait employer la teinture d' ordinaire ou se servir d'une teinture plus concentrée, à volo Au temps où j'ai préconisé le traitement par l'iode, on ne conn sait pas les bactéridies, mais on guérissait quand même ; c' l'essentiel. Je ne connaissais qu'un organisme parasitaire, c' celui du favus, et j'ai recommandé l'iode pour le détruire.

Je n'ai pas seulement conseillé d'agir directement sur l'escl de la pustule maligne, j'ai conseillé, en même temps, les injec interstitielles. N'est-ce pas, au fond, la même chose que ce q fait aujourd'hui, sauf la concentration du liquide ?

Quand j'emploie le mot eschare, je n'entends pas dire s'agit d'une gangrène véritable produite par l'iode, mais que tissus modifiés par cet agent servent de barrière entre les pe malades et les parties saines.

M. Desprès. Lorsqu'on ne trouve pas de bactéridies chez sujets atteints de pustule maligne, cela tient, ou bien à ce q ne les a pas cherchées là où il fallait, ou à ce qu'on n'a pas aff à une vraie pustule maligne. On en rencontre dans l'eschare, les vésicules, dans le sang, même à une grande distance du s de la pustule.

La teinture d'iode ne modifie pas seulement les tissus, elle détruit, elle les escharifie. Le fer rouge est un mauvais mo parce qu'on n'ose pas l'enfoncer aussi loin qu'il le faudrait, caustiques sont supérieurs.

Avec la seringue, on ne sait pas où l'on va. Les observat relatives aux injections à distance ne renferment pas de ren gnements suffisants sur l'état des tissus, dans les points où on a pratiquées. J'en dirai autant à l'égard des injections miti de M. Cézard, de Vendôme, traitement qui a échoué plusieurs

Nous ne savons pas assez dans quelles conditions il a été appliqué.

M. Verneuil. Les observations publiées jusqu'à ce jour sont bien loin d'être aussi imparfaites que le prétend M. Desprès. L'état des tissus y est indiqué avec des détails suffisants, aussi bien que l'état général des malades. MM. Raimbert, Chipault, Leroy des Barres rapportent que les vomissements, la fièvre, le délire, en un mot tous les symptômes dénotant une gravité réelle du mal, ayant continué malgré les cautérisations, ils ont eu recours à la méthode des injections, et c'est dans ces conditions désespérées qu'ils ont vu guérir leurs malades. Ils insistent sur le mode d'emploi de ces injections, disent qu'ils les ont faites de 5 centimètres en 5 centimètres, tout autour de l'escharе centrale ; ils en ont même pratiqué à une grande distance du siège de la pustule, par exemple à la cuisse pour une pustule du cou, et ils ont vu les accidents céder rapidement. N'est-ce pas assez démonstratif et que faut-il de plus à M. Desprès pour être satisfait ?

Je regrette qu'on n'ait pas rappelé, à propos de ce nouveau traitement, les travaux fort intéressants de M. Boinet; mais la question se présente, en réalité, actuellement sous un aspect tout nouveau. M. Boinet aspire, par son procédé, à opposer un rempart à l'extension de la maladie, tandis que la méthode des injections prétend atteindre à la destruction de la bactéridie partout où elle peut se rencontrer, dans la pustule, dans les tissus environnants et dans le sang lui-même. Elle est supérieure à la méthode des cautérisations, puisqu'elle a réussi dans des cas où celle-ci avait échoué; passé un certain degré, l'action du feu ou des caustiques ne peut plus rien contre le mal.

M. Desprès. Je crois connaître assez bien l'évolution de la pustule maligne pour affirmer que, dans certains cas, l'amélioration ne se produit que lentement après les cautérisations. Il en résulte qu'on n'a pas le droit d'attribuer la guérison aux injections, uniquement parce que les cautérisations n'ont pas paru modifier immédiatement les symptômes.

M. Trélat. Le jugement de M. Desprès ne peut être accepté dans sa forme exclusive. Tout ce qu'on peut concéder, c'est que la nouvelle méthode ne pourra que gagner à la publication de faits nombreux de guérison que l'avenir ne manquera sans doute pas de fournir.

Rapport

Sur l'utilité des sondes à demeure œsophagiennes dans les lésions l'œsophage et dans les mutilations de la face et du cou,

par M. LANNELONGUE.

Messieurs, au nom d'une commission composée de MM. Lab Trélat et Lannelongue, rapporteur, je viens vous lire un rapp sur un travail de M. Krishaber, intitulé : *Sonde œsophagie laissée à demeure; utilité de ce procédé.* La communication notre confrère comprend le récit de deux observations dont l'in rêt exige que je vous en donne tout d'abord un résumé succi J'aborderai ensuite, dans de courtes remarques, les conclusi d'un travail dans lesquelles l'auteur fonde sur l'avenir du proc des prévisions qui ne sont pas sans offrir une assez grande por dans la pratique.

Le premier exemple est celui d'une femme âgée de 50 a atteinte d'une tumeur maligne de l'entrée de l'œsophage et du rynx. Après avoir sondé la malade deux ou trois fois, M. Krisha ne voulut pas l'exposer aux dangers d'un cathétérisme répété prévoyait, d'ailleurs, qu'à courte échéance il serait dans l'imp sibilité de le continuer. Il prit alors le parti de laisser une sond demeure. Cette sonde fut introduite par une des narines et, lor qu'elle eut pénétré dans l'estomac, on la fixa en plantant une guille à quelques centimètres de son extrémité extérieure. L' guille formait la branche horizontale d'une croix dont la son formait la branche verticale.

Dès lors l'alimentation se fit sans difficultés; à la sonde on ad tait une canule d'irrigateur et quatre fois par jour on injectait lait, des œufs crus et même de la viande hachée et délayée da du bouillon ou dans du vin. Quelques médicaments furent au administrés par ce moyen. Un fait spécial mérite d'être noté : lo que la quantité d'aliments injectés en une fois excédait la mesu la malade en rejetait une partie par la sonde et se trouvait sou gée. Pendant plus de trois cents jours, c'est-à-dire pendant pl d'une année, l'alimentation eut lieu de la sorte, sans encombre ; malade succomba au progrès de son mal, 305 jours après la m en place de la sonde à demeure.

Le second exemple est celui d'un homme de 55 ans, atteint goître suffocant. La tumeur comprimant la trachée, M. Krisha lui pratiqua la laryngotomie inter-crico-thyroïdienne. Puis le goî s'enflamme et s'abcède; l'œsophage se trouve à son tour compri au point que le passage des aliments solides et liquides est int

cepté. Dans ces conditions, redoutant la mort par inanition, M. Krishaber cherche à pratiquer le cathétérisme œsophagien; après bien des difficultés il franchit l'obstacle avec une sonde d'un calibre mince, mais suffisant pour permettre l'injection d'aliments délayés. La sonde introduite par la narine ne fut pas retirée.

Cet état de choses dura 46 jours ; la tumeur abcédée s'ouvrit le 45e jour, mais il survint un violent frisson et le malade succomba le lendemain.

La première conclusion que M. Krishaber tire de ces deux faits a trait à la tolérance de l'œsophage pour une sonde; elles peuvent y séjourner pour ainsi dire indéfiniment, puisque l'une d'elles y est restée trois cent cinq jours, sans amener de désordres dans ce conduit; mais, dans le manuel opératoire suivi par notre confrère, il y a quelque chose de plus qui a trait à l'introduction et au séjour de la sonde dans l'une des cavités nasale et pharyngienne. Il serait, en effet, inutile et oiseux d'insister sur ce point que l'idée de laisser une sonde à demeure dans l'œsophage, quelle qu'en fût la raison, n'est pas nouvelle. C'est ainsi que Gerdy (*Annales de thérapeutique*, t. IV, p. 267) est parvenu dans l'espace de huit jours à laisser à demeure des sondes grosses comme le petit doigt, puis plus grosses encore. « Ces cathétérismes, dit-il, ont toujours été faits par la bouche et non par la narine, et l'instrument a été fixé à l'angle labial gauche au moyen d'un fil. Après quinze jours de ce traitement, le malade, atteint de rétrécissement organique, pouvait déjà ôter lui-même et remettre sa sonde. Il avait été grandement soulagé, parce qu'on pouvait lui injecter dans l'estomac des aliments substantiels. »

Dans la remarquable thèse de Follin sur les rétrécissements de l'œsophage, on trouve le récit d'un malade chez lequel M. Leroy d'Étiolles enfonça, à travers le rétrécissement, une canule creuse avec l'intention de la laisser à demeure; elle était formée d'ivoire dépourvu de son phosphate de chaux, au moyen de l'acide nitrique. Celte canule fut extraite plus tard par l'œsophagotomie (Follin, *Des rétrécissements de l'œsophage*, 1853).

A la suite de l'œsophagotomie externe, la nécessité de la sonde pour l'alimentation du malade s'impose, et dans bon nombre de cas on a laissé pendant quelques jours des sondes à demeure. Ces faits viennent appuyer la tolérance œsophagienne pour la sonde, mais ils ne doivent pas m'éloigner du procédé d'adoption de M. Krishaber. Or, malgré tout mon désir d'être agréable à son auteur, il ne m'est pas permis de lui accorder le mérite de l'invention et mes recherches tendent à faire rendre à Boyer la propriété de la méthode. C'était en 1799 et 1800 : une femme de 46 ans éprouvait depuis deux ans des douleurs dans la partie inférieure du pha-

rynx et bientôt la difficulté d'avaler devint très grande. Apr d'autres essais, Boyer parvint à introduire au delà du rétrécisse ment par la bouche une sonde en gomme élastique de moyen cali bre ; puis à l'aide de la sonde de Belloc il en ramena l'extrémi dans la narine gauche et enfin à l'extérieur. La sonde fut assuje tie ; on injecta des aliments liquides toutes les fois que la malad le désira. Les suites de l'observation méritent d'être racontées te tuellement : « Pendant les cinq premiers jours la sonde causa u peu d'irritation ; le sixième, la malade cracha une matière puri forme. Ce crachement augmenta les jours suivants et le dixième sonde commença à vaciller ; la déglutition naturelle d'une peti quantité de fluides put se faire. Le quatorzième jour, la malade ôt la sonde et avala facilement des liquides ; mais six jours après déglutition était absolument impossible. J'introduisis alors un sonde plus grosse que la première ; elle servit à porter des ali ments dans l'estomac, mais elle fut sans effet pour la dilatation d l'œsophage. La malade, forcée de la porter continuellement pen dant cinq mois, la sentit toujours également pressée. Cette con striction opiniâtre pouvant être le résultat d'une irritation nerveus on prescrivit des bains tièdes qui ne produisirent aucun effet. Pri vée d'aliments solides et tourmentée presque continuellement pa la faim, malgré la grande quantité de liquides nourrissants injecté dans l'estomac, la malade s'affaiblit par degrés et mourut 2 avril 1800. » — (Boyer, *Traité des maladies réputées chirurg cales*, édition 1821, t. VII, p. 172.)

Ainsi dans ce fait la sonde, comme chez les malades de M. Kri haber, a séjourné un temps considérable, 150 jours environ, dan l'œsophage en traversant l'une des cavités nasales ; mais il y dans le manuel opératoire une différence : Boyer introduisit sonde par la bouche et ramena ensuite l'extrémité extérieure dan la fosse nasale, tandis que M. Krishaber procède directement à l'in troduction par le nez.

Plus tard, M. Watson (*Journal de Chirurgie*, t. III, p. 33 1845 et Follin, *loc. cit.*) eut recours, à la suite d'une œsophagoto mie, à l'usage de la sonde à demeure et, comme M. Krishaber, l'introduisit par le nez et la maintint assujettie dans la cavité na sale. La sonde détermina, dans le cas de Watson, d'abord de gène, puis des épistaxis et de la rougeur de l'œil gauche ; mais ce légers accidents disparurent bientôt, et le malade put continuer se promener un peu. L'observation ne mentionne pas le nombre d jours que la sonde resta en place ; mais elle ne fut enlevée qu'asse longtemps après la cicatrisation de la plaie du cou de l'œsophago tomie, ce qui suppose un délai variable entre un et deux mois.

Watson avait suivi dans son procédé de cathétérisme l'idé

émise pour la première fois par Esquirol, d'introduire chez les aliénés les sondes par les fosses nasales, et le docteur Blanche, pour rendre ce cathétérisme inoffensif, si répété qu'il fût, préconisa l'emploi d'un mandrin articulé (Blanche, *Thèse inaugurale Paris*, 1848). Ce fut pour remédier aux accidents dus à l'introduction journalière de la sonde œsophagienne ordinaire que Leuret (*Gazette médicale*, 1845), imagina une sonde nouvelle très flexible, s'affaissant sur elle-même, de manière à ne produire aucune compression. Les sondes de Leuret devaient servir à 24 repas, c'est-à-dire pendant 8 jours. Mais, il faut le dire, une sonde à demeure ne peut être maintenue longtemps en place chez un aliéné furieux, qu'on ne peut laisser indéfiniment dans une camisole de force; et de notre temps les médecins aliénistes ont substitué le cathétérisme de chaque jour à l'emploi de la sonde à demeure.

La présence d'une sonde en gomme dans l'une des narines ne paraît pas beaucoup incommoder les malades, et sur un troisième sujet soumis actuellement à ce mode de traitement, que M. Krishaber a eu l'obligeance de nous montrer, nous n'avons constaté qu'une gêne assez médiocre et un certain degré de sensibilité de la paroi externe de la fosse nasale, remontant vers l'angle interne de l'œil. M. Krishaber a signalé chez son premier malade du coryza, une rougeur du nez et des douleurs s'irradiant vers la tête. Watson a vu se produire des épistaxis. Ces incidents ne se produisent que dans les premiers jours et ils disparaissent bientôt pour ne plus reparaître plus tard ; il m'a paru utile de les signaler, mais leur signification est sans importance, eu égard aux avantages qu'on retire d'autre part de l'application de la sonde à demeure.

Pour apprécier ces avantages, il faudrait pouvoir étayer les opinions contradictoires sur des faits d'observation qui manquent encore; mais, à leur défaut, on peut recourir à des éléments de jugement divers qui se tirent des conditions anatomo-pathologiques en face desquelles on se trouve placé. Je n'ai pas l'intention de mettre en parallèle le procédé que M. Krishaber a rajeuni, en lui donnant une portée mieux définie, avec les diverses méthodes opératoires qui s'adressent aux rétrécissements de l'œsophage ; mais je vous demande la permission de m'arrêter sur quelques points que M. Krishaber ne fait que signaler dans sa communication et qui m'ont paru mériter d'être discutés plus à fond : je m'efforcerai d'être court.

Le groupe des rétrécissements sera mis en cause le premier. Ces rétrécissements peuvent être organiques, dépendre d'un cancer, d'un épithélioma, d'un tissu de cicatrice, ou ils sont déterminés par la compression du canal œsophagien. Je ne discuterai pas, à propos des rétrécissements cancéreux, l'opportunité d'une inter-

vention chirurgicale par l'œsophagotomie externe, ou même par la gastrotomie, pour empêcher la mort par une inanition qui fait chaque jour de nouveaux progrès. La plupart des faits d'œsophagostomie externe qui ont eu lieu dans ces circonstances et qui ont été suivis ou non de l'application d'une sonde à demeure, n'ont eu qu'une survie de courte durée. Il est vrai, comme le fait remarquer M. Terrier, dans son excellente thèse, que ces faits sont mal connus, que la nature des rétrécissements est incertaine. Quoi qu'il en soit, sur sept observations, la mort est survenue cinq fois dans les deux premiers mois; le malade de Monod a survécu 3 mois, celui de Taranget quinze mois.

D'autre part, l'emploi répété du cathétérisme pour l'alimentation des malades n'est pas sans rencontrer des difficultés qui vont sans cesse en augmentant; on comprend dès lors que les sondes creuses laissées à demeure dans les parois de l'œsophage soient d'une très grande utilité et qu'elles puissent retarder la mort des malades. Ce retard a certainement eu lieu dans l'un des cas de M. Krishaber, dans celui de Boyer; à ce titre, il constitue une véritable indication du procédé de Boyer et de Krishaber.

On a, depuis longtemps, proposé de même d'appliquer aux rétrécissements cicatriciels presque tous les moyens de dilatation qu'on a proposés pour les rétrécissements de l'urètre, et le procédé de M. Krishaber, sonde à demeure passant par une des narines, est mentionné par le professeur Le Fort comme un de ceux auxquels on doit naturellement songer, après avoir essayé la dilatation temporaire et progressive. Ce serait peut-être ici le cas de dire que le procédé de Switzer, qui consiste à laisser à demeure dans le rétrécissement des billes d'ivoire ou de corne, billes très allongées et creusées vers le milieu d'un sillon circulaire, me paraît supérieur au procédé de Boyer. Mais il ne faut pas l'oublier, les rétrécissements cicatriciels de l'œsophage ne se présentent qu'exceptionnellement avec cette simplicité qui permet d'en faire le cathétérisme répété avec une sonde qu'on enlève ou qu'on laisse à demeure. Le rétrécissement peut se présenter sous forme d'un anneau, d'un canal irrégulier et inégal; ils peuvent être multiples; de là des conditions nouvelles dont on doit tenir compte pour le choix d'une voie thérapeutique. Le professeur Verneuil rapporte un exemple fort intéressant d'un double rétrécissement de l'œsophage; le premier occupait la portion cervicale et paraissait exister seul; il y en avait pourtant un second au-dessus du cardia, et ce dernier était devenu le siège d'une ulcération suivie elle-même d'accidents de rupture promptement mortels.

D'un autre côté, on ne serait peut-être pas autorisé à compter sur une tolérance aussi complète de la part de l'œsophage et par

suite sur une innocuité absolue de la méthode. Le séjour d'un corps étranger peut amener un ramollissement inflammatoire du tissu cicatriciel, et ce n'est pas là une crainte chimérique, puisque Flechter en a cité un exemple, et le malade, opéré par Leroy d'Étiolles, dont j'ai déjà parlé, fut amené à supporter consécutivement l'œsophagotomie externe.

Au surplus, la lecture d'un certain nombre d'observations de malades traités par la dilatation ordinaire autorise à émettre ce jugement, qu'on ignore sa véritable portée thérapeutique dans les rétrécissements de l'œsophage. En dehors des échecs qu'on doit lui imputer, il faut reconnaître que bien souvent on se borne à signaler des améliorations momentanées et on perd de vue d'habitude les malades. C'est pour cela que l'œsophagotomie interne, avec son manuel opératoire perfectionné par le professeur Verneuil, et jusqu'à l'incision de l'estomac ont été accueillies avec une faveur assez prononcée. Mais ce serait donner trop d'extension à ce rapport que d'entrer dans les discussions sur ces questions, encore à l'étude, d'ailleurs.

Si tous les auteurs sont d'accord pour admettre l'existence des rétrécissements cicatriciels, il n'en est plus de même à l'égard de ces troubles nerveux, de ces spasmes qui s'opposent momentanément à la déglutition et auxquels on a donné le nom d'œsophagisme. Pour Trousseau, Béhier, Bouchard, l'œsophagisme n'a qu'une durée éphémère, et toutes les fois qu'une dysphagie se prolonge, les auteurs précédents l'expliquent par une lésion des tissus diminuant mécaniquement le calibre du canal.

Au contraire, Mondière, Gendron, le professeur Verneuil et le plus grand nombre des médecins pensent que l'œsophagisme peut durer, constituant par sa durée un état de rétrécissement permanent, le rétrécissement spasmodique.

Chez les malades placés dans ces conditions, le cathétérisme ordinaire est en général facile, mais il est noté dans quelques observations, dans celles de M. Chassagny en particulier (*Soc. de chirurgie*, 1877), que l'amélioration n'est que de très courte durée et on doit, pendant de longs mois, répéter les manœuvres. C'est à bon droit qu'on doit se demander si une sonde à demeure d'un calibre aussi fort que le permettrait l'œsophage, n'amènerait pas une prompte cessation de cet état spasmodique. Il ne serait pas nécessaire de la maintenir appliquée trop longtemps, quelques heures ou un ou deux jours pourraient suffire d'abord, et on verrait à prolonger ce séjour, si le premier essai n'était pas suffisant.

Dans l'une de ses conclusions, M. Krishaber formule la pensée que la sonde œsophagienne à demeure est d'une incontestable utilité pour les grandes opérations qui se pratiquent sur la face, la

bouche et la cavité pharyngo-nasale; enfin, il exprime aussi l'espoir qu'elle sera adoptée comme un temps préalable dans la staphylorraphie et l'uranoplastie. Qu'il me soit d'abord permis d'exprimer mon avis à l'égard de ces deux dernières opérations. Je ne partage pas du moins encore l'opinion de M. Krishaber, et, pour mon compte, j'hésiterais à faire cet essai dans la staphylorraphie.

L'avantage incontestable, et il est certainement très précieux, que je vois à l'emploi de la sonde œsophagienne, est celui de procurer aux malades une alimentation dès le premier jour et de pouvoir la continuer jusqu'à la guérison de la plaie opératoire, en évitant tous les mouvements de déglutition qui sont certainement un des obstacles les plus sérieux à la réunion immédiate; de plus, l'alimentation facile et suffisante place le malade dans de meilleures conditions pour la guérison rapide de sa plaie.

Mais, d'autre part, il est une crainte dont j'ai quelque peine à me séparer et qui est relative au séjour de la sonde dans l'une des fosses nasales. La plupart des observations que j'ai mentionnées précédemment indiquent que les sujets ont éprouvé du coryza, un écoulement muco-purulent et jusqu'à des épistaxis pendant quelques jours. Ces incidents, qui n'ont aucune importance quand il s'agit de l'œsophage, ne doivent-ils pas être pris en considération lorsqu'une plaie nouvelle plus ou moins étendue, suivie de suture des bords, est pratiquée sur le voile du palais ou sur la voûte palatine; ne doit-on pas avoir la pensée qu'ils pourraient devenir la cause provocatrice d'une désunion? Il est vrai qu'on peut répondre que l'uranoplastie ou la staphylorraphie ne seront pratiquées que lorsque la tolérance nasale sera absolue, et on pourrait ajouter encore, avec M. Krishaber, que la sonde à demeure dans la cavité pharyngienne détermine une insensibilité de la région favorable pour l'instant opératoire.

Mais, à mes yeux, les faits n'ont pas encore suffisamment établi le nombre de jours nécessaire à cette tolérance, les malades n'ont pas été examinés assez rigoureusement à ce propos et, d'autre part, je n'hésite pas à faire intervenir dans le débat la question de l'âge des sujets.

L'innocuité n'est peut-être pas la même, au même degré chez l'enfant et chez l'adulte, et il convient d'ajouter que ce ne serait pas sans difficulté qu'on obtiendrait des plus jeunes sujets la conservation d'un objet, comme une sonde, dans le nez et l'arrière-bouche. Comparables en cela à l'aliéné, on ne saurait maintenir la sonde qu'à la condition de les attacher dans une camisole, et il est plus que probable que leur alimentation ordinaire en souffrirait.

Quant à l'insensibilité pharyngienne pendant l'opération, le chloroforme met à l'abri de cet écueil et, à coup sûr, la présence d'une

sonde pourrait être une gêne pour étancher le sang ou pour la manœuvre des sutures.

Je ne crois donc pas, pour ces motifs, à l'utilité de ce procédé dans l'urano-staphylorraphie.

Mais je ne formulerai pas le même jugement pour les opérations graves de la bouche : extirpation de la langue, ablation des maxillaires, etc., etc. On n'a plus les mêmes craintes que dans la staphilorraphie, on n'a pas les mêmes écueils à éviter. Une autre pensée domine la conduite du chirurgien, en dehors des préoccupations inhérentes à l'opération elle-même. Maintenir le blessé par une alimentation soutenue, éviter l'introduction dans les voies digestives des liquides putrides qui s'échappent des surfaces nouvelles, tels sont les deux termes importants, essentiels, d'un rapport dans lequel l'existence de l'opéré peut être en cause et, où, dans tous les cas, une guérison plus ou moins rapide est en jeu.

Le procédé de la sonde à demeure se présente tout d'abord avec des garanties très satisfaisantes et pleines de séduction ; mais il appartient aux faits de décider s'il tiendra ses promesses, et je ne voudrais pas empiéter, en l'amoindrissant, sur l'intérêt que le professeur Verneuil saura donner à la communication d'un fait de cette nature, qui sera bien plus instructif que tous les arguments nés de considérations *à priori*.

En résumé, M. le Dr Krishaber a tiré de l'oubli et rajeuni un procédé opératoire qui est appelé à rendre des services dans maintes circonstances ; il a compris, de plus, que ce procédé ne s'adressait pas uniquement aux lésions de l'œsophage, et que les patients soumis à des mutilations graves du cou et de la face pouvaient en tirer un bénéfice nouveau et considérable par la facilité avec laquelle on pourra les alimenter désormais. C'est sur ces données que j'ai l'honneur de vous proposer la publication dans vos Bulletins des observations de M. Krishaber, et les remerciements de la Société à l'auteur.

Discussion.

M. Verneuil. Il y a quelques années que je me préoccupe de la question d'alimentation des malades ayant subi des opérations à la face. Alors que j'étais encore chirurgien de l'hôpital Lariboisière, j'essayai, sur un enfant atteint d'un bec-de-lièvre compliqué, qui était menacé de mourir de faim, d'introduire chaque jour dans l'œsophage une sonde de caoutchouc rouge au moyen de laquelle on injectait dans l'estomac des aliments liquides ; mais l'enfant se défendait si violemment chaque fois contre cette manœuvre qu'il fallut y renoncer. J'eus alors l'idée de laisser la sonde à demeure, mais je fus arrêté par diverses difficultés matérielles.

Un peu plus tard, je me demandai si l'on ne pourrait pas uti pour les opérés la sonde œsophagienne de M. Faucher. Enfin, a peu de temps, mon attention fut ramenée vers le même suje une conversation avec M. Krishaber. Il me parla d'un malade l'œsophage supportait depuis plusieurs mois une sonde à dem avec une tolérance tout à fait remarquable.

C'est un service à rendre aux opérés qui ont subi des mu tions de la langue ou de la face, que de leur faciliter la dégluti L'ingestion des aliments est quelquefois tellement douloureuse eux que quelques-uns préfèrent y renoncer. Chez les plus o geux, le rejet involontaire d'une certaine quantité des alim leur stagnation dans la plaie, créent un double danger au de vue de l'alimentation insuffisante et de la résorption d'élém septiques.

J'ai vu survenir plusieurs fois un dépérissement profond ve sixième jour, j'ai vu alors la plaie se désunir : c'est l'inanition faut accuser de ces désordres locaux et généraux. Un de mes lades, vaincu par la douleur, n'ayant plus voulu prendre d ments au bout du cinquième jour, mourut trois jours après.

Par la sonde à demeure dans l'œsophage, on devait arri selon moi, à supprimer ce grave danger de l'inanition rapide. essais ne sont pas encore très nombreux; le résultat en a été tisfaisant jusqu'ici.

Au mois de novembre dernier, je fis une désarticulation moitié de la mâchoire inférieure. Une sonde de caoutchouc n placée dans la narine du côté opposé, resta en place plusieurs j et fut bien supportée.

J'employai le même moyen chez un malade à qui j'en une bonne partie de la langue et des ganglions dégénérés p procédé de Sédillot. Le résultat fut également assez bon, quo la réunion immédiate ait échoué, et qu'il se soit produit une p nécrose du bord de la mâchoire.

Enfin, il y a une dizaine de jours, j'ai pratiqué à un autre une ablation étendue de la langue avec plusieurs ganglions, cette fois j'ai accoutumé peu à peu le malade au contact de la s avant l'opération. J'ai commencé par la lui placer dans la n pendant deux heures; puis je l'ai laissée quatre heures, et ain suite, jusqu'à la tolérance complète qui survint au bout de jours. Je procédai alors à l'opération, et une sonde de caoutc rouge n° 18 fut établie à demeure. L'alimentation se fit exclu ment par cette voie et elle continue à se faire ainsi. Le rés est très satisfaisant. Il n'y a pas de fièvre, la plaie se déterge hier il s'est produit une petite hémorragie secondaire insignifi Je pense que la préparation à laquelle j'ai soumis mon malad

pour beaucoup dans la tolérance de la fosse nasale et de l'œsophage à l'égard de la sonde.

M. Trélat. Les considérations et les renseignements que vient de nous présenter M. Verneuil m'amènent à déclarer que dorénavant, lorsque j'aurai à pratiquer des opérations graves sur la langue et sur la face, j'aurai recours au même mode d'alimentation.

J'ai perdu deux opérés à qui j'avais enlevé des cancers de la langue, et qui auraient peut-être vécu si j'avais employé la sonde à demeure.

Il est probable que, si les sondes molles en caoutchouc avaient été inventées plus tôt, on aurait songé plus tôt aussi à les utiliser dans ces cas. Les sondes moins souples en gomme seraient beaucoup moins bien supportées. Quant à la sonde en boyau de mouton, on y a renoncé, à juste titre, depuis longtemps.

Autant je considère la sonde œsophagienne à demeure comme une bonne chose, dans les opérations indiquées plus haut, autant je crois qu'elle serait inutile et même nuisible après la staphylorraphie et l'uranoplastie. Je n'ai jamais condamné mes opérés à la diète et je n'ai jamais constaté que le passage des aliments eût une influence fâcheuse sur la réunion des parties divisées: ce serait donc forcer la note que de vouloir étendre l'emploi de la sonde à demeure jusqu'à ces opérations.

M. Lannelongue. M. Krishaber s'étant toujours servi de sondes en gomme, M. Verneuil a été le premier à employer les sondes molles en caoutchouc vulcanisé. D'autre part, la première observation de M. Krishaber a été publiée le 22 décembre, la seconde le 8 février, et la première tentative de M. Verneuil date de plusieurs années. Ne pourrait-on pas se demander si ce n'est pas à M. Verneuil que revient le mérite d'avoir rajeuni le premier la méthode de Boyer?

M. Verneuil. Je dois dire que j'avais complètement abandonné mes essais, quand j'ai entendu parler du malade de M. Krishaber, qui portait une sonde œsophagienne à demeure depuis longtemps. C'est ce fait qui m'a déterminé à revenir à de nouvelles tentatives.

La séance est levée à 5 heures 20 minutes.

Le secrétaire,

A. Le Dentu.

Séance du 9 mars 1881.

Présidence de M. de Saint-Germain.

Le procès-verbal de la précédente séance est lu et adopté.

Correspondance.

La correspondance comprend :

1° Les journaux hebdomadaires publiés à Paris ;

2° *Bulletin de l'Académie de médecine. — Bulletins et mémoires de la Société de chirurgie. — Alger médical. — Lyon médical. — Bulletin médical du Nord. — Revue médicale de l'Est. — Bulletin général de thérapeutique. — Revue médicale de Toulouse. — Journal des Sciences médicales de Lille ;*

3° Le *Practitioner British medical. — Gazette médicale italienne lombarde ;*

4° Journal et procès-verbaux de la Société royale du nouveau pays de Galles du Sud ;

5° Rapport annuel du département des mines du nouveau pays de Galles du Sud ;

6° M. Guéniot offre à la Société, de la part de M. Lucien Hebon sa thèse : *De la luxation congénitale du tibia en avant ;*

7° M. Verneuil offre au nom de M. Jeannod, un mémoire intitulé *De la fièvre consécutive aux plaies cavitaires.*

Rapport

Sur une opération de bec-de-lièvre dans laquelle on ne met pas au contact les surfaces avivées,

par M. Lannelongue.

Messieurs,

Au nom d'une commission composée de MM. Nepveu, Guéniot et Lannelongue, je viens vous lire un court rapport sur une opération de bec-de-lièvre pratiquée par M. Facieu, de Gaillac.

Voici le fait. En décembre 1856, une petite fille vint au monde avec un bec-de-lièvre du côté droit compliqué de division complète de l'arcade alvéolaire, de la voûte palatine et du voile du palais.

L'écartement entre l'os incisif et le maxillaire du côté droit était considérable, dit M. Facieu. Cinq jours après la naissance, notre confrère jugea opportun de remédier à la division des parties molles et il tailla deux lambeaux latéraux qu'il renversa après les avoir laissés adhérents par leur extrémité inférieure. Les deux lambeaux ainsi renversés furent fixés à l'aide d'une fine épingle d'entomologiste. Quant aux bords latéraux de la lèvre, ils furent transpercés par trois fortes épingles, mais M. Facieu ne les ramena pas au contact, comme on le fait d'habitude; il laissa entre eux un écartement de 4 à 5 millimètres, après avoir enroulé un fil de soie en 8 de chiffre autour des épingles, pour les maintenir à cette distance.

Du récit des suites de l'opération, il résulte qu'une réunion par première intention eut lieu entre les parties qui n'avaient pas été affrontées, et au contraire l'épingle d'entomologiste, appliquée à la base des petits lambeaux, divisa les tissus et en ce point la réunion ne fut que secondaire. Le résultat fut bon et, chose meilleure encore, la restauration de la lèvre amena en peu de temps, un an environ, le redressement du bord alvéolaire, à tel point que les deux parties de ce bord étaient au contact, alors qu'auparavant il existait un intervalle qui recevait l'extrémité du doigt.

Si notre confrère de Gaillac, M. Facieu, s'était borné à nous donner la relation de ce fait, votre rapporteur se bornerait aujourd'hui à lui adresser des félicitations sur cet heureux résultat et il se permettrait peut-être d'y ajouter un conseil confraternel, si non amical, en lui disant : Ne vous y fiez pas ; vous pourriez peut-être ne pas jouir toujours du même bonheur. Mais M. Facieu part de cette donnée que la tuméfaction qui suit l'avivement est un fait constant; on doit par suite le prévoir et en calculer la portée.

On atteint ce but, dit-il, en ne ramenant jamais les surfaces saignantes au contact et en laissant entre elles un espace de plusieurs millimètres.

Vous me permettrez de dire, Messieurs, que ces principes ne sont pas les vôtres, comme ils ne sont pas les miens. Au lieu de favoriser la tuméfaction inflammatoire, comme M. Facieu est amené à le conseiller, nous faisons tous nos efforts pour l'éviter. Nous cherchons une adhésion prompte, par un affrontement aussi parfait que possible, pour arriver à une réunion définitive exempte de toute complication. Le choix du procédé, les moyens de suture, les incisions libératrices lorsqu'il y a lieu, tout en un mot, jusqu'aux procédés actuels de pansement, nous le mettons en œuvre visant un même but pour chercher à l'atteindre. Je crois donc inutile de m'arrêter plus longuement et je vous propose de déposer l'obser-

vation de M. Facieu aux archives, en remerciant l'auteur de so envoi.

Discussion.

M. Desprès. Il résulte de l'exposé que vient de nous faire M. La nelongue de l'opération de M. Facieu, que ce dernier a recherch volontairement ce que nous voyons se produire dans les opération de bec-de-lièvre à moitié manquées. Une fois les fils enlevés, a quatrième jour, si l'on a l'imprudence de faire téter l'enfant, to se désunit, sauf la pointe des lambeaux renversés. La réunion pe cependant avoir lieu quand même. La cicatrisation s'étend de b en haut et la narine se reconstitue, seulement elle est trop large il se produit une petite encoche à la partie inférieure de la cicatric Je ne puis considérer comme un bon procédé ce qui est le résult d'une suture défectueuse.

M. Trélat. Je suis tout à fait de l'avis de M. le rapporteur et d M. Desprès. Si M. Facieu s'était borné à serrer ses sutures jus assez pour qu'il y eût affrontement des deux moitiés de la lèvr j'approuverais cette manière de procéder qui est la mienne ; ma je trouve excessif de laisser systématiquement un intervalle ent les surfaces saignantes, en prévision d'un gonflement qui est so vent peu considérable et qui remplirait difficilement en pareil c le vide ménagé par l'opérateur.

Rapport

Sur une observation de M. Pozzy, intitulée : Anévrisme traumatique l'arcade superficielle; hémorragie rebelle par une collatérale; acupre sure,

par M. Monod.

Messieurs,

M. le Dr Pozzi est venu il y a quelques semaines nous li une intéressante observation d'anévrisme traumatique de l'arca palmaire superficielle, traité par lui, et avec un plein succès, d'apr la méthode ancienne.

La compression mécanique et la compression digitale exercé à la fois sur la radiale et sur la cubitale n'avaient, entre les mai du Dr Freulet, le médecin ordinaire du malade, donné auc résultat satisfaisant, malgré les tentatives plusieurs fois et dive sement répétées.

M. Pozzi, dont l'avis fut demandé, ne crut pas devoir reno

veler ces infructueux essais. La minceur extrême des enveloppes sur le sommet de la tumeur faisait d'ailleurs craindre une rupture spontanée de l'anévrisme et commandait une intervention prompte et énergique.

On ne saurait donc qu'approuver M. Pozzi d'avoir pris le parti auquel il s'est arrêté, celui d'ouvrir le sac et de lier dans la plaie les extrémités de l'artère divisée.

L'opération fut aussitôt pratiquée et conduite de la façon qui vient d'être dite. Au bout de quatre semaines, le malade était guéri.

Cette observation pourrait se passer de commentaires. Il ne s'agit là en somme que d'un succès de plus à enregistrer à l'actif de la méthode d'Antyllus, appliquée à la cure des petits anévrismes. Et il est depuis longtemps reconnu que c'est à elle qu'il convient de s'adresser en pareil cas, alors que la compression indirecte a échoué.

Aussi, est-ce moins sur le fait lui-même que M. Pozzi a désiré attirer notre attention, que sur un incident survenu au cours de la manœuvre opératoire et qu'il rapporte à peu près en ces termes.

L'opération paraissait terminée, tous les vaisseaux aboutissant au sac ou en partant avaient été liés; la bande d'Esmarch qui avait jusque-là maintenu l'ischémie venait d'être enlevée, lorsque l'on vit sourdre en assez grande quantité, à la partie la plus profonde de la plaie, un sang rutilant, provenant manifestement d'une collatérale dont l'orifice d'abouchement dans le sac avait passé inaperçu.

On essaya aussitôt de saisir et de lier le vaisseau qui donnait lieu à cet écoulement. Mais ce fut en vain, les pinces ne pouvaient mordre sur la paroi fibreuse qui constituait le fond de la plaie. Le ténaculum parut d'abord devoir donner un meilleur résultat. Mais à peine l'instrument était-il enlevé, que le fil glissait et que le sang reparaissait.

M. Pozzi eut alors l'idée, pour se rendre maître de ce suintement incoercible, de recourir à un artifice qui lui fut inspiré par les circonstances. Il avait remarqué que le sang cessait de couler, tant que l'anse du fil était maintenue en place par le ténaculum.

Le mieux était donc de laisser ce dernier en place, ou plutôt, pour éviter le séjour dans la plaie d'un instrument relativement volumineux, de le remplacer par une épingle, qui remplirait le même office. C'est ce qui fut fait. Une grosse épingle, légèrement courbée, fut substituée au ténaculum; une ligature fut faite au-dessous d'elle, et immédiatement toute hémorragie cessa. L'épingle fut enlevée au bout de trois jours; le sang ne reparut pas. Une lymphangite légère survint, mais ne retarda pas sensiblement la cicatrisation de la plaie qui était complète un mois plus tard.

M. Pozzi se loue beaucoup, et à bon droit, d'avoir usé de ce moyen d'hémostase, qui l'a si bien servi. Il fait remarquer que, dans les cas rebelles à la ligature, dans ceux où, comme dans certaines hémorragies de la paume de la main, la forcipressure même n'est pas applicable, par suite de la consistance particulière des tissus, la pratique qu'il recommande constitue une ressource précieuse.

Je suis loin de m'inscrire en faux contre ces conclusions. Ce que l'on pourrait plutôt discuter, c'est le nom (acupressure) par lequel M. Pozzi désigne la petite manœuvre à laquelle il a eu recours.

L'acupressure, telle que Simpson l'avait comprise, date au plus de 20 ans. Après un court moment de vogue, elle est aujourd'hui à peu près oubliée de tous. Nos jeunes générations médicales en connaissent à peine le nom et peu d'entre nous ont eu occasion de l'appliquer ou de la voir mettre en usage par d'autres.

Et cependant Simpson, en inventant ce moyen d'hémostase, obéissait à une préoccupation qui devient de plus en plus celle de la chirurgie contemporaine. Il cherchait, tout en assurant l'arrêt complet du sang, à ne pas mettre obstacle à la réunion primitive des plaies.

Pour atteindre ce but, il usait de procédés divers, mais ayant tous ce point commun que l'agent hémostatique introduit dans la plaie devait y séjourner seulement le temps strictement nécessaire à l'occlusion du vaisseau ouvert, et être de nature telle que sa présence au milieu des tissus fût facilement tolérée.

On sait comment il parvint à remplir cette double condition. Aux fils de soie et de chanvre, substances organiques, qui fatalement entraînent autour d'eux l'inflammation et la suppuration, il substitua un corps métallique, une aiguille, glissée au-dessus du vaisseau ouvert, et le comprimant légèrement. Un fil, passé dans le chas de l'aiguille, permettait de la retirer, dès qu'il était permis de penser que l'arrêt du sang était définitif.

Tel est le procédé primitif de Simpson. Il mérite bien le nom qu'il lui a donné : *acupressure*, *pression* à l'aide des *aiguilles*.

Simpson lui a fait subir diverses modifications, celle-ci entre autres : à l'action de l'aiguille il joignait celle d'un fil métallique flexible ou d'un fil de soie, jeté ainsi au-devant de l'artère appliquant le vaisseau contre l'aiguille avec une pression modérée juste suffisante pour y suspendre le cours du sang, sans en altérer les parois.

L'aiguille et le fil étaient retirés au bout d'un temps très court. C'est à ce procédé que M. Pozzi croyait, dans le cas qu'il nous rapporte, avoir eu recours.

En réalité sa pratique diffère de celle de Simpson, en ceci que

l'épingle introduite par lui dans la plaie n'a servi qu'à retenir un fil qui glissait, c'est une ligature, au sens ordinaire du mot, qu'il est parvenu, grâce à cet ingénieux artifice, à placer sur le vaisseau. Il ne s'est pas en effet inquiété de savoir si la striction qu'il exerçait dépassait ou non le degré de résistance de la paroi vasculaire.

Or, ce dernier point avait pour Simpson la plus haute importance. Il était en cela d'accord avec les idées théoriques qui le guidaient.

Il voulait avant tout que la manœuvre par laquelle on obtient l'hémostase n'eût qu'une action temporaire. Il voulait que, l'hémorragie initiale arrêtée, non seulement la plaie pût être rapidement débarrassée de tout corps étranger, aiguille ou fil, mais que les tissus n'eussent aucunement souffert de la présence de l'agent hémostatique.

C'est par ce fait capital que l'acupressure différait selon lui de la ligature.

Le fil de la ligature devant toujours être étroitement serré, produit nécessairement la mortification de l'extrémité vasculaire qu'il étreint.

Or, dans une plaie étendue, ces points multipliés de gangrène localisée mettent nécessairement obstacle à la réunion primitive.

Simpson en arrivait à conclure que la ligature, procédé barbare, devait être à tout jamais rejetée du cadre de la chirurgie opératoire.

Nous ne nous arrêterons pas à discuter de pareilles exagérations.

Il est surabondamment démontré aujourd'hui que la ligature n'empêche pas la rapide réunion des plaies, pourvu que l'on fasse usage de fils dont la disparition par voie de résorption est possible (catgut ou soie phéniquée). Moins que jamais on ne songerait aujourd'hui à renoncer à ce moyen si rapide et si sûr d'hémostase.

L'acupressure, telle que l'a pratiquée Simpson, ou l'un de ses dérivés, n'est pas moins appelée à rendre dans certains cas de très réels services ; l'observation de M. Pozzi vient très heureusement remettre le fait en lumière.

Le plus souvent on trouvera avantage à combiner l'action de l'aiguille avec celle du fil pour étreindre plus sûrement le vaisseau.

Ce fil, conformément à la pratique de Simpson, pourra n'être que modérément serré, la ligature sera temporaire, mais suffisante cependant pour arrêter définitivement le cours du sang dans les parties vasculaires.

Ce moyen auquel Velpeau avait songé dès 1839 [1], qu'il avait expérimenté sur les chiens, mais qu'il ne paraît pas avoir appliqué

[1] VELPEAU. *Nouv. élém. de médecine opératoire*, Paris, 1839, t. II, p. 70.

chez l'homme, pourra être employé pour la cure de certains ané vrismes, alors que la compression indirecte se sera montrée in suffisante, et que l'état athéromateux de l'artère ne permettra pa de songer à la ligature ordinaire.

Rizzoli [1], dans un intéressant mémoire où il cherche à établ la valeur de l'acupressure dans les cas de ce genre, rapporte un observation où il obtint la guérison presque complète des ané vrismes du cou en agissant de la sorte sur la carotide primitive

Toutes les artères superficielles, telles que la fémorale, la ra diale, la cubitale, peuvent être atteintes de cette façon.

Ce procédé, qui permet d'agir sur le vaisseau dans sa continuit sans incision préalable de la peau, n'a cependant en pratique qu des applications restreintes.

Le plus souvent, ce sera dans une plaie, et pour mettre un term à l'écoulement qui se fait par les extrémités des vaisseaux divisés que le chirurgien aura à choisir entre les divers procédés d'hé mostase qui sont à sa disposition.

C'est à la ligature faite d'après la méthode ordinaire, qu'il devra comme nous le rappelions tout à l'heure, donner avant tout préférence, mais dans bien des cas celle-ci est impossible. Notr éminent collègue, M. Verneuil, a montré le parti que l'on pouvai tirer dans certaines circonstances de la forcipressure. Mais cet ressource, même, peu connue dans le cas de M. Pozzi, demeu insuffisante.

Il est bon de savoir que l'acupressure peut réussir, alors que to les autres moyens ont échoué. Simpson rapporte une série d'o servations sur l'emploi de l'aiguille qui, introduite au niveau vaisseau béant, a suffi pour suspendre l'hémorragie; il s'agit le pl souvent d'artères rétractées à la suite d'amputation et de traum tismes graves de la jambe où il est impossible de saisir les va seaux; le voisinage des os contre lesquels le vaisseau sera co primé par l'aiguille est entièrement favorable à l'emploi procédé recommandé par Simpson.

Mieux vaut cependant, toutes les fois que cela sera possible sans s'arrêter aux idées théoriques de l'inventeur de la méthc ne se servir de l'aiguille que comme d'un point d'appui pour le et assurer l'hémostase, en appliquant sur la paroi qui donne sang une ligature suffisamment serrée.

M. Pozzi s'est comporté de la sorte dans le cas dont il est v vous entretenir et l'on ne saurait trop apprécier sa conduite.

En conséquence, j'ai l'honneur de vous proposer les conclusi suivantes :

[1] Rizzoli. *Clinique chirurgicale*, 2e tirage. Paris, 1877, p. 1 et 57.

1° Adresser des remerciements à M. Pozzi;
2° Insérer son observation dans nos bulletins;
3° Inscrire honorablement son nom sur la liste des candidats au titre de membre titulaire de notre Société.

Observation.

Anévrisme traumatique de l'arcade palmaire superficielle. Échec de la compression mécanique et de la compression digitale. Opération par la méthode d'Antyllus. Hémorragie rebelle par une collatérale. Acupressure. — Guérison après une lymphangite légère,

par le Dr S. Pozzi.

Le sujet de cette observation est un homme vigoureux, nommé Phil... âgé de 55 ans; il présente un certain degré d'athérome artériel: les deux radiales sont sinueuses.

Le 21 mai dernier, il rinçait avec du plomb une bouteille, lorsque le fond s'en détacha brusquement, et, par suite de sa vitesse acquise, le goulot taillé en pointe acérée vint piquer la paume de sa main gauche. Le sang jaillit aussitôt de la blessure à une très grande distance. Mais le malade l'arrêta instantanément en appuyant son doigt d'abord, puis en le faisant comprimer avec des lamelles d'amadou superposées.

L'accident avait lieu à midi. Le soir à 7 heures le Dr Freulet, de Courbevoie, qui avait jugé inutile d'ôter plus tôt l'appareil, voyant que l'hémorrhagie était complètement arrêtée, enleva la compression qui commençait à gêner beaucoup le patient. Il constata la présence d'une petite plaie dont les bords étaient agglutinés, mais avaient une teinte ecchymotique; elle ressemblait assez bien, pour les dimensions et pour la forme, à une piqûre de sangsue: aucune tuméfaction, aucun battement, application de compresses d'eau fraîche.

Au bout de huit jours, le Dr Freulet revit le malade: il trouva au niveau de la plaie tout à fait cicatrisée quelques phlyctènes contenant de la sérosité roussâtre; en outre, il constata un soulèvement sensible de la région et des battements. Il prescrivit la compression digitale sur la cubitale: elle fut exercée toute la journée soit par le malade, soit par les gens de la maison, durant cinq jours consécutifs, avec arrêt pendant la nuit. Les battements étaient très affaiblis pendant la compression, mais ne disparaissaient pas complètement. Aucune modification n'étant amenée par ce traitement, le Dr Freulet lui fit succéder une compression continue sur la cubitale et la radiale, à l'aide de deux bouchons maintenus par une bande.

Les battements étaient tout à fait arrêtés par ce petit appareil, mais il ne pouvait être toléré que cinq ou six heures de suite; il fut appliqué dix jours consécutifs, sans résultat appréciable. Une nou-

velle compression infructueuse fut faite durant 8 jours avec un garrot placé sur la cubitale.

Toutes ces tentatives n'ayant amené aucun résultat, le malade me fut adressé par le Dr Freulet, deux jours après la cessation de toute compression. Voici l'état où je le trouvai : Toute la région hypothénar est soulevée par une tumeur acuminée du volume d'un œuf de pigeon. Son sommet porte une petite cicatrice blanche entourée d'une zone bleuâtre ; on sent par la palpation qu'à ce niveau le tégument est extrêmement aminci. La zone où l'on perçoit des battements va du pli articulaire du poignet au pli inférieur de la main, dans le sens vertical, et, transversalement, du bord interne de la main jusqu'au-delà de sa partie moyenne Ces battements sont très diminués par la compression de la cubitale, et sont arrêtés par la compressions simultanée des deux artères du poignet. On entend un bruit de souffle intermittent très faible.

Le malade accuse des douleurs intolérables survenant par accès, *comme un mal de dents*, dit-il, s'irradiant dans tous les doigts, sauf le pouce, et remontant jusqu'au coude. Il demande avec instance à être débarrassé promptement de son mal.

L'insuccès précédent de la compression, et les douleurs de plus en plus vives qu'elle provoquait ne permettaient pas d'avoir de nouveau recours à ce moyen. En outre la minceur extrême des enveloppes sur le sommet de la tumeur faisait craindre une rupture spontanée et commandait une intervention prompte et énergique ; je pensai d'abord à faire la ligature de la cubitale et de la radiale au poignet, mais le mauvais état des parois de l'anévrisme me faisant craindre une eschare suivie d'une hémorragie secondaire grave, je me décidai à ouvrir le sac et à lier, non seulement les deux bouts de l'arcade palmaire au-dessus et au-dessous de lui, mais aussi les artères collatérales qui en partaient, au nombre de une ou deux probablement

Opération le 1er juillet.

Le malade étant soumis à l'anesthésie chloroformique, une bande élastique d'Esmarch est appliquée jusqu'au coude. Ligature de la cubitale au poignet ; l'incision prolongée jusqu'au pli inférieur de la paume de la main permet d'arriver sur le sac. Afin de donner le jour nécessaire pour le disséquer, on fait tomber sur le milieu de cette incision verticale une petite incision transversale formant un T avec elle. A la partie antérieure, la paroi du sac se confond avec le derme très aminci ; la poche bien limitée latéralement et du volume d'une grosse noix est affaissée, mais contient quelque caillots passifs qu'on voit très bien par transparence ; on la dégage avec soin de ses connexions latérales, et on lie les deux seuls vaisseaux qui paraissent en partir, sans doute le tronc même de l'arcade palmaire superficielle au delà du sac et une branche digitale. Le sac est ensuite ouvert largement et débarrassé de ses caillots. On enlève la bande élastique qui maintenait l'ischémie. Le sang arrive en grande abondance par les capillaires ; en outre, à la partie la plus profonde de la plaie, on voit sourdre en assez grande quantité, quoique sans jet saccadé, du

sang rutilant provenant manifestement d'une branche artérielle dont l'abouchement dans le sac n'avait pas été auparavant aperçu ; c'est sans doute une artère digitale qui rapporte le sang vers l'arcade palmaire par un trajet rétrograde. A plusieurs reprises différentes on essaie de pincer ou de lier le vaisseau, mais les pinces ne peuvent mordre sur la paroi fibreuse qui forme le fond de la plaie, et le ténaculum est à peine enlevé que le fil glisse et que le sang reparaît.

Avant d'avoir recours, pour arrêter ce suintement incoercible, à la cautérisation avec le fer rouge, qui, malgré de beaux succès [1], n'est peut-être pas sans inconvénients à cause du voisinage immédiat des branches nerveuses et des tendons, j'eus l'idée de recourir à un moyen plus simple; j'avais remarqué que le sang cessait de couler tant que l'anse du fil était maintenue en place par le ténaculum. Une grosse épingle légèrement courbée fut substituée à cet instrument ; la ligature fut faite au-dessous d'elle et immédiatement toute hémorragie s'arrêta. La pointe de l'épingle fut coupée avec des ciseaux et celle-ci laissée en place durant trois jours. Les suites de l'opération furent des plus simples. Je dois noter cependant une lymphangite légère s rvenue deux jours après l'ablation de l'épingle. Elle a été marquée à son début par une hémorragie qui s'est arrêtée spontanément et s'est terminée par deux petits abcès du dos de la main. Quelle est la part qui revient dans ces accidents au séjour de l'épingle? Peut-être ne faudrait-il pas l'incriminer seule, car dans le voisinage habitait un malade atteint d'un érysipèle de la face, et la contagion de cet exanthème n'est pas sans avoir des partisans.

Quoi qu'il en soit, l'acupressure m'a rendu dans ce fait un service signalé. Je rappelle que c'est au quatrième procédé de cette méthode décrite par Simpson (*De l'acupressure*, Paris, 1861, chez Asselin, — page 31), que j'ai eu recours. M. le professeur Le Fort, dans un cas assez analogue, a aussi employé l'acupressure et ne paraît pas s'en être bien trouvé. Mais il s'était adressé au premier procédé de Simpson, très différent de celui-ci, et avait comprimé loin de la plaie, sous une épingle, la radiale et la cubitale à la partie inférieure de l'avant-bras.

Il m'a paru qu'à une époque où la chirurgie s'inquiète si justement de multiplier les moyens d'hémostase, il n'était pas inutile d'attirer de nouveau l'attention sur une méthode dont les applications sont à coup sûr fort limitées, mais qui peut rendre des services non douteux dans des occasions déterminées. Dans bien des cas rebelles à la ligature et où la forcipressure même est inapplicable par suite de la consistance particulière des tissus qui résistent à l'action des mors de la pince, l'acupressure trouvera tout naturellement son emploi. L'observation précédente prouve qu'elle peut être une ressource aussi précieuse que facile dans les hémorragies de la paume de la main. Si

[1] *Voir* notamment une observation du professeur Le Fort dans la thèse de Gustave Martin : *Étude sur les plaies artérielles de la main*. Paris, 1870, p. 27.

j'avais à la mettre de nouveau en usage, je ne laisserais pas l'épingle en place aussi longtemps. D'après la pratique recommandée par Simpson, 24 heures paraissent suffisantes pour une artère du calibre de la cubitale [1], et en laissant moins longtemps dans la plaie un corps étranger, toujours irritant quoique métallique, on courrait moins de risque de voir survenir le petit accident inflammatoire qui a ici retardé de quelques jours la guérison. Celle-ci est aujourd'hui complète ; la cicatrisation a été achevée au bout de quatre semaines.

M. Farabeuf. Ce qu'a fait M. Pozzi, ce n'est pas de l'acupressure véritable ; cela pourrait s'appeler une ligature sur ténaculum à demeure. J'ai vu Huguier il y a vingt ans recourir à ce procédé d'hémostase qu'il recommandait surtout pour le cas d'amputation conoïde du col de l'utérus ; seulement au lieu du ténaculum il se servait d'une épingle dont la pointe était masquée par une petite boulette de cire.

M. Berger. Le même procédé a été décrit par Otto Weber dans le *Compendium* de Pitha et Billroth sous le nom d'*acufilopressure*. Denonvilliers, il y a bien longtemps, le recommandait pour les artérioles musculaires.

M. Trélat. Le mot *acufilopressure* est de Simpson lui-même; quant au procédé, il lui donnait ordinairement la préférence sur la ligature simple.

Communication.

M. Trélat fait l'exposé des deux observations suivantes, dont l'une est un cas curieux de phlegmon diffus développé à la suite d'injections multipliées de morphine, et l'autre est relatif aux abcès intra-osseux.

1° *Phlegmon diffus du membre inférieur gauche occasionné par des injections de morphine très multipliées.*

Le sujet de cette observation était un homme de 60 ans, ataxique depuis vingt-deux ans, qui était arrivé à s'injecter 20 à 25 centigrammes de chlorhydrate de morphine par jour en plusieurs fois. J'avais observé à différentes reprises des accidents causés par ces sortes d'injections; l'un de ces faits figure dans le travail de M. Petit. Les plus communs de ces accidents consistent

[1] Simpson, *loc. cit.*, p. 37 : Obs. IX. Amputation du bras gauche, 3 aiguilles retirées au bout de 22 heures ; p. 38 : Obs. V. Amputation de l'avant-bras, aiguilles retirées au bout de 2 jours.

s de petits abcès tubéreux d'origine irritative; j'en ai ouvert ju'à 70 sur la même personne. Ceux-là renferment du pus de ne nature. Dans d'autres cas, leur cavité contient un liquide nâtre à odeur infecte, et des gaz méphitiques. Dans une troi- ne variété, on voit apparaître des collections étrangères aux tres, situées à distance.

e cas actuel s'éloigne beaucoup de ceux-là. Il s'agit d'un gmon diffus franc, provoqué par des injections du même genre. u mois de juin de l'année dernière, je fus appelé auprès d'un ade dont le membre inférieur gauche était envahi du bas en t par un œdème énorme accompagné de tension, de rougeur ée, offrant en un mot tous les caractères du phlegmon diffus. lèvre était intense, l'état général détestable.

e lendemain matin, malgré la gravité de la situation, je iquai trois énormes incisions et j'appliquai un pansement anti- tique. Un changement favorable survint rapidement et finale- nt la guérison eut lieu.

est évident pour moi que, dans ce cas, le malade s'est en lque sorte inoculé lui-même un phlegmon diffus et qu'il faut iminer la solution de morphine qui était sale et qui contenait t-être des germes organisés. Je regrette de ne pas avoir oyé à M. Pasteur la fiole contenant cette solution.

Abcès du tibia. — Trépanation. — Guérison.

., Jean-Baptiste, âgé de 32 ans, employé des télégraphes, entre hôpital Necker, salle Saint-Pierre, le 9 novembre 1880.

est grand, mince, de bonne apparence, il a la peau blanche, les veux châtains.

ans l'enfance, il a eu des gourmes, des maux d'yeux, de orrhée persistante.

. l'âge de quatorze ans, il a été atteint d'une maladie de crois- ce dont il ne conserve qu'un souvenir vague.

. partir de seize ans, des abcès multiples et à marche chro- ie se développent sur les membres inférieurs : 1° à la tie moyenne et antérieure du tibia gauche, 2° au niveau de l'épi- se supérieure, 3° à la partie inférieure du même os, 4° deux ès, l'un en dedans, l'autre en dehors de l'extrémité inférieure du ur droit.

Cependant, le tibia gauche avait augmenté de volume, surtout ns sa moitié supérieure, et au bout de plusieurs années, après longues péripéties, les abcès s'étaient fermés en laissant des atrices très apparentes.

En septembre 1880, à la suite de fatigues, apparaît une rougeur uloureuse avec empâtement à la jambe gauche; petit abcès à la

partie antérieure et supérieure du tibia. L'abcès est ouvert par un médecin, mais le gonflement et la douleur persistent.

Le malade se présente à la consultation de l'hôpital Necker où je l'admets en soupçonnant un abcès du tibia.

Le 10 novembre 1880, le malade est examiné. Le tibia gauche est plus volumineux que le droit. Voici les mesures comparées, prises avec le compas d'épaisseur :

	gauche	droit
En haut, au niveau de la tubérosité.	7c,5	5c,6
A la partie moyenne.	5c,4	4c,2
Au-dessus des malléoles	3c,3	3c

Au niveau de la moitié supérieure de l'os, existe un empâtement œdémateux ; la peau est un peu rouge et la pression est généralement douloureuse, mais la palpation faite avec soin dénote un maximum de douleur, large comme la pulpe du doigt, siégeant en dedans ou un peu au-dessus de la tubérosité tibiale.

La douleur est constante, mais elle est exagérée par la marche, la station debout, le toucher, et chaque nuit elle se reproduit par crises qui empêchent le sommeil.

Malgré l'absence de tout vestige syphilitique, je prescris l'iodure de potassium, 2 grammes d'abord, 3 grammes au bout de quatre jours. Grande amélioration sous l'influence de ce traitement. Disparition de la douleur constante, des crises nocturnes, de l'empâtement œdémateux. N'était la persistance du point douloureux à la pression près de la tubérosité, on pourrait croire que tous les phénomènes morbides vont disparaître.

Dans ces conditions favorables, le malade demande à sortir quelques jours pour se présenter à ses chefs administratifs. Il reste absent du 29 novembre au 6 décembre.

L'état du malade s'est aggravé. A sa rentrée, je constate que les douleurs ont reparu ; le tégument est rouge ; il y a un abcès sous-cutané au niveau du point douloureux.

Dès lors, toute incertitude cesse ; la marche des accidents, leur ancienneté, l'état observé depuis près d'un mois, tout concourt à prouver qu'il existe une collection purulente dans l'épaisseur de l'os, soit au niveau de l'abcès superficiel, soit un peu au-dessus du niveau du point douloureux. Il faut ouvrir ce foyer.

Le 9 décembre je procède à l'opération : Incision de 10 centimètres au niveau de l'abcès. Je m'attendais à trouver celui-ci en communication avec l'intérieur de l'os ; il n'en est rien. L'os rugueux, épaissi, est partout recouvert de son périoste que j'incise et que j'écarte avec la rugine. Sur l'os aucune fistule, aucun cloaque. J'applique une couronne de petit trépan au point qui corres-

pond au milieu de l'abcès; je traverse une couche d'ostéite condensante, puis une couche d'ostéite raréfiante. Pas de pus. Une gouge à excavation est introduite par l'orifice et creuse la cavité vers la partie supérieure. Après quelques mouvements, un flot de pus du volume d'une grosse noisette s'écoule le long de l'instrument. Je régularise la cavité osseuse en appliquant une deuxième couronne de trépan à deux centimètres au-dessus de la première et en faisant sauter avec la gouge le pont qui les sépare.

Rugination de la cavité et de toutes les parties frappées d'ostéite raréfiante (constatée depuis par l'examen histologique fait dans le laboratoire de la clinique). Un gros drain est placé dans la cavité osseuse: suture du reste de la plaie et pansement de Lister.

A partir de ce moment, toutes les douleurs diurnes ou nocturnes ont cessé pour ne plus reparaître. La guérison n'a été entravée par aucun accident. Les sutures enlevées en partie le 3e jour et en totalité le 5e nous ont donné une réunion complète, sauf pour l'orifice du tube. La suppuration très peu abondante s'est bientôt convertie en un liquide séreux un peu louche. Le tube à drainage, après avoir été diminué dans son calibre et sa longueur, a été définitivement enlevé le 15 janvier. La cavité osseuse se rétrécissait graduellement et ne consistait plus qu'en un étroit pertuis de 1 centimètre de profondeur, quand le malade, qui se levait depuis une quinzaine de jours, nous quitta le 7 février pour aller à Vincennes. Sa guérison nous parut alors définitive.

Les observations de cette espèce ne sont pas encore très communes, et cependant il est de toute nécessité de faire le diagnostic d'après un nombre très restreint de symptômes que je considère comme caractéristiques. Vous n'avez pas perdu le souvenir de l'opération pratiquée jadis par notre collègue Broca, sur un malade qui se plaignait d'une douleur fixe à crises aiguës siégeant à la partie supérieure de l'humérus. Rapprochant ce cas de ceux qu'avait signalés Brodie, mais n'ayant pas à sa disposition les instruments nécessaires pour la trépanation, il se servit d'une vrille quelconque et ouvrit ainsi une collection purulente intra-osseuse.

Il m'est arrivé de faire deux fois des diagnostics de ce genre, m'appuyant toujours sur ces crises violentes, principalement nocturnes, qui ne manquent jamais, et sur ce fait que le malade a eu, à une époque antérieure, un ou plusieurs abcès de provenance osseuse.

Discussion.

M. Béz. J'ignorais que les morphiomanes fussent exposés à avoir des abcès loin du siège des piqûres. J'ai vu souvent la première variété de M. Trélat, les abcès au niveau des piqûres, sur des

malades de la maison de santé à qui on faisait jusqu'à dix, douze ou quinze injections par jour d'une seringue ou d'une demi-seringue de solution au 1/50e ou au 1/25e, et j'ai toujours attribué cet accident à ce que les instruments ou la solution n'étaient pas propres.

Si j'ai bien saisi la pensée de M. Trélat, je pense qu'il a attribué le phlegmon diffus de son malade à la septicité du liquide plutôt qu'à l'action irritante de la morphine. Ce fait a donc sa physionomie spéciale et mérite une place à part parmi les accidents des injections hypodermiques.

M. Trélat nous a dit avoir recouru à la méthode des grandes incisions ; je reproche à cette méthode de laisser à sa suite des cicatrices souvent difformes. Aussi suis-je arrivé à la remplacer par de petites incisions très multipliées, n'ayant pas plus d'un centimètre de long, et entre lesquelles je ne laisse que deux ou trois centimètres de distance. Les liquides qui infiltrent les tissus s'écoulent mieux qu'à la suite des grandes incisions et la guérison s'obtient rapidement. Les traces des incisions sont très peu visibles.

M. Verneuil. A la suite de son intéressante étude sur les morphiomanes, M. Petit les assimile aux alcooliques, à cause de la grande tendance qu'ils présentent aux inflammations diffuses. J'ai eu pour mon compte le malheur de lui fournir une observation de phlegmon bronzé développé à la suite d'une très petite opération.

Diverses raisons font comprendre l'influence pernicieuse d'une simple injection sur un morphinique. L'expérimentation sur les animaux a montré que la morphine donnait lieu à une albuminurie passagère ; peut-être en est-il de même quelquefois chez l'homme. Certains de ceux qui ont présenté des accidents étaient des ataxiques, c'est-à-dire des sujets chez qui le travail réparateur ne s'accomplit pas comme chez les sujets sains. Je n'insiste pas et j'arrive de suite à la méthode employée par M. Trélat.

Je m'élève depuis longtemps contre les grandes incisions et je vais jusqu'à dire qu'elles devraient être abandonnées. L'association des incisions multiples avec le traitement antiseptique, et spécialement avec les bains antiseptiques, me donne d'excellents résultats. Malheureusement ces derniers n'étant pas possibles pour le membre inférieur, je les remplace par des pulvérisations répétées. C'est une grande question que celle du traitement du phlegmon diffus et je propose à mes collègues de la mettre à l'ordre du jour de notre prochaine séance.

M. Lannelongue. Il me semble que M. Trélat ne nous a pas fait savoir si son malade était diabétique ou albuminurique.

M. Labbé. J'ai observé deux cas d'abcès des os et j'ai été frappé dans les deux cas de l'importance qu'il y avait à rechercher, avec l'extrémité d'un corps mousse, le point très circonscrit où la douleur atteint son maximum. Ce mode d'exploration est d'une extrême importance pour le diagnostic.

Je voudrais savoir de M. Trélat si le trajet qui persiste chez son malade a encore une certaine étendue. Il y a peut-être des inconvénients à tenter dans ces cas la réunion immédiate. Une plaie ouverte permet de suivre dans sa profondeur la marche de la cicatrisation, tandis qu'une réunion hâtive expose à laisser hors de la vue un point osseux malade qui peut devenir le siège d'une nouvelle inflammation.

M. Lannelongue. Certains abcès superficiels communiquent avec un abcès intra-osseux, mais cette communication est quelquefois très difficile à trouver ; certains autres proviennent des couches superficielles de l'os et sont le résultat d'une ostéite des couches compactes. Je pense avec M. Trélat que le diagnostic des cavités profondes est rendu facile par certaines circonstances qu'on retrouve ordinairement dans l'histoire du malade. Celui de M. Trélat avait déjà été atteint d'affections osseuses pendant son enfance et sa jeunesse. Il se croyait guéri, lorsque survinrent des phénomènes spéciaux, gonflement osseux, crises douloureuses nocturnes d'une grande intensité, qui servirent de base au diagnostic.

M. Labbé a bien fait d'insister sur l'existence d'un point douloureux très circonscrit et sur son importance clinique, et l'exploration qu'il recommande ne doit jamais être négligée.

L'ostéomyélite guérit quelquefois en laissant à sa place une hyperostose simple ; mais souvent elle donne lieu à la formation de cavités intra-osseuses qu'on trouve parfois vides, d'autres fois remplies par du pus ou par un liquide séreux, ou encore par un séquestre plus ou moins volumineux, fixe ou mobile. Quelquefois uniques, ces cavités peuvent être au nombre de dix ou quinze. Alors la guérison n'est possible que par l'intervention chirurgicale et il faut qu'elle soit hardie. C'est avec le trépan, les rugines de formes diverses, annulaires ou en cuiller, qu'on doit attaquer les os compacts ; la gouge suffit pour les os spongieux. Il s'en faut que le séquestre se révèle toujours du premier coup ; on est quelquefois averti de sa présence par une simple ligne blanchâtre qui tranche sur la couleur des parties voisines.

Il ne faut pas se dissimuler que, même après ces opérations radi-

cales, la guérison n'est pas toujours facilement obtenue. Le traitement consécutif est long; la cicatrisation du fond doit être attentivement surveillée et les drains ne doivent être définitivement enlevés que lorsqu'ils sont chassés au dehors par les bourgeons charnus. Ce sont ces bourgeons qui s'infiltrent de tissu osseux et c'est par ce mécanisme que la guérison se complète.

M. Tillaux. Je concède que le diagnostic des abcès osseux est quelquefois facile, mais il s'en faut que ce soit la règle. Un jour à l'hôpital Lariboisière je diagnostiquai une ostéite de la partie supérieure de l'humérus chez un jeune homme de vingt-cinq ans. La tête était tuméfiée, il y avait une douleur locale circonscrite. Le malade ayant consenti à subir la trépanation, je procédai à l'opération, mais au lieu d'une ostéite je trouvai un sarcome et, séance tenante, après avoir réveillé le malade pour le prévenir, je fis la résection de la tête humérale. Le résultat fut excellent; le sujet qui est coiffeur, exerce son métier sans difficulté.

M. Berger. Sans sortir du cadre des ostéites, je puis citer des cas où les réserves de M. Tillaux trouvent leur application. Il a des ostéites hypertrophiantes à forme névralgique (affection bien étudiée par M. Gosselin), qui ont les mêmes caractères que les abcès des os, et la trépanation ne conduit pas le chirurgien sur une cavité centrale; heureusement ici le même traitement convient parfaitement.

M. Trélat. J'ai dit que, chez le plus grand nombre des morphiomanes, les abcès sont déterminés par des qualités défectueuses du liquide injecté et des instruments, et ce n'est que dans des cas très rares qu'on voit apparaître des abcès multiples loin du siège des piqûres. J'en ai vu chez une femme dans la fosse ischio-rectale et sous les téguments du dos, et il y en avait en même temps qui résultaient de l'action directe de la morphine.

Quant à ce qui concerne le traitement du phlegmon diffus, je me rapproche beaucoup plus de la pratique de M. Tillaux que de celle de M. Verneuil. Il faut de grandes voies pour l'élimination des lambeaux mortifiés de tissu cellulaire. Je demande, en outre, expressément qu'il soit établi que depuis dix ans je soumets mes malades au bain antiseptique contenant un verre d'eau-de-vie camphrée et répété une à deux fois par jour. Grâce à une espèce particulière de bain-de-pied, j'emploie le même moyen pour le membre inférieur. La substance par laquelle on rend le bain antiseptique a pu varier, mais la méthode est ancienne, et, je le répète, il y a au moins dix ans que je l'applique.

J'ai parlé de la douleur circonscrite, comme d'un des bons

signes de l'abcès des os ; j'ai même dit que, sur mon malade, j'avais fait marquer ce point avec un crayon de nitrate d'argent. M. Labbé n'avait sans doute pas saisi ce détail de ma communication. Quant au trajet qui persiste, c'est un simple cul-de-sac de 5 à 6 millimètres de profondeur, complètement cicatrisé. Mon malade est donc absolument guéri.

Mes explications ont probablement été insuffisantes relativement à la manière dont j'ai suturé la plaie. La réunion n'a porté en réalité que sur les points qui ne correspondaient pas à la plaie osseuse. Après avoir fait sauter la substance intermédiaire aux deux couronnes du trépan, j'ai laissé dans le milieu de la cavité un gros drain qui devait s'opposer à une réunion trop rapide de la partie moyenne de l'incision.

Je répondrai à M. Lannelongue que, chez mon malade, il n'existait pas de communication entre l'abcès profond et l'abcès superficiel ; j'ajouterai que nous sommes d'accord sur les éléments nécessaires au diagnostic. Chez le malade de M. Tillaux manquaient ces antécédents caractéristiques précurseurs de l'ostéomyélite. Ces sujets ont généralement une longue histoire pathologique, et c'est là une des conditions fondamentales du diagnostic.

Je répondrai enfin à M. Berger que l'on peut trouver des cavités vides, mais que, si l'on ne trouve rien, l'autopsie de l'os pourrait seule fournir la preuve incontestable de la non-existence d'un abcès ; donc ces faits négatifs n'ont qu'une valeur très relative.

Ce qui importe plus que certains détails opératoires, dans le traitement des suppurations intra-osseuses, c'est l'indication thérapeutique à formuler et à réaliser. Selon moi, elle est assez souvent facile à saisir, mais je ne saurais contester qu'à côté des cas simples il y en ait qui présentent des difficultés spéciales.

Lecture.

M. Marchand lit un travail intitulé : *Contribution à l'étude de l'influence des états constitutionnels sur la marche des grands traumatismes.*

Ce travail est renvoyé à l'examen d'une commission composée de MM. Tillaux, Th. Anger et Verneuil, rapporteur.

Présentation de malade.

M. Larger présente un malade atteint de rupture partielle et de hernie du jambier antérieur. L'observation déposée par le présen-

tateur est renvoyée à l'examen d'une commission composée de MM. Verneuil, Polaillon et Farabeuf, rapporteur.

La séance est levée à 5 heures 1/2.

Le secrétaire,

A. Le Dentu.

Séance du 16 mars 1881.

Présidence de M. de Saint-Germain.

Le procès-verbal de la précédente séance est lu et adopté.

Correspondance.

La correspondance comprend :

1° Les journaux hebdomadaires publiés à Paris;

2° Le *Bulletin de l'Académie de médecine.* — *Lyon médical.* — *Revue de médecine.* — *Revue de chirurgie.* — *Recueil d'ophtalmologie.* — *Journal de médecine et de chirurgie.* — *Journal de thérapeutique de Gubler.* — *Marseille médical.* — *Revue scientifique;*

3° *British medical.* — *Gazette de santé militaire de Madrid.* — *Gazette scientifique du Venezuela.* — *Nouvelle gazette d'hygiène.* — *Chronique médico-chirurgicale de la Havane.* — *L'encyclopédie médico-pharmaceutique de Barcelone;*

4° *Mémoires de la Société de médecine de Nancy;*

5° *Mémoires et comptes rendus de la Société des sciences médicales de Lyon;*

6° Une lettre de candidature de M. Marchand au titre de membre titulaire;

7° M. le baron Larrey offre à la Société les *Comptes rendus de l'Académie des sciences*, et les *Bulletins de l'Académie de médecine* pour l'année 1880;

8° M. Duplay offre, au nom de M. Combalat, de Marseille : *deux observations de kystes de l'ovaire.* (MM. Sée, Gillette, Duplay.)

9° M. Verneuil, au nom de M. Jeannel, de Vendôme, offre une observation intitulée : *Occlusion de l'intestin grêle par brides et adhérences péritonéales.* — *Laparotomie. Guérison.* (MM. Guyon, Verneuil, Terrier.)

10° M. Périer offre, au nom de M. Guerlain, de Boulogne-sur-Mer, deux observations d'urétrotomie; — une observation de

fracture du bras gauche; — une observation d'amputation de l'avant-bras. (MM. Verneuil, Perrin, Périer.)

11° Observation de fibrome développé dans la lèvre postérieure du col utérin. (MM. Delens, Sée, Desprès.)

Communications.

Kyste hydatique du foie.— Ponction aspiratrice; suppuration de la poche kystique. — Essai d'ouverture avec le bistouri; insuccès. — Ouverture avec le thermo-cautère.

Par le Dr Chauvel, membre correspondant.

C..., sous-officier au 8e régiment d'artillerie, 24 ans, bonne santé habituelle, n'ayant jamais été soumis au régime de la viande crue, entre le 11 septembre 1880 à l'hôpital du Val-de-Grâce. Depuis 4 mois, son hypochondre droit se développe d'une façon anormale, rapidement, sans douleurs, sans aucun trouble de sa santé générale. Actuellement, la matité hépatique mesure près de 30 centimètres en hauteur, et s'étend du 4e espace intercostal droit jusqu'à 10 centimètres au-dessous du rebord des fausses côtes. En largeur, elle va de la colonne vertébrale au voisinage des fausses côtes gauches, occupant tout le creux épigastrique. Le poumon droit est refoulé presque jusqu'à la hauteur du mamelon, les espaces intercostaux considérablement élargis. Au palper, on sent sous les fausses côtes droites et saillante à l'épigastre, une tumeur dure, lisse, régulière, indolore à la pression, sans fluctuation, sans frémissement hydatique. Toutefois l'existence d'un kyste hydatique du foie n'est aucunement douteuse.

Quelques douleurs suivent les manipulations prolongées que nécessite l'examen, et le 8 octobre, mon collègue le Dr Du Cazal, dans le service duquel est le malade, craignant une rupture spontanée du kyste, pratique entre la 4e et la 5e côte droites, à 1 centimètre en avant du mamelon, une ponction aspiratrice avec le trocart le plus délié de l'appareil de Potain. Cette ponction donne issue à 3 litres 1/2 d'un liquide parfaitement limpide contenant des traces d'albumine et où l'on trouve quelques échinocoques.

Dans le courant de novembre, de petits accès de fièvre font penser à une suppuration de la poche. Le malade maigrit, la tumeur s'accroît progressivement, la matité a repris ses anciennes limites. Une seconde ponction est pratiquée immédiatement au-dessous des fausses côtes droites à environ 8 à 10 centimètres du creux épigastrique; elle donne issue à un pus crémeux bien lié, à odeur assez fétide, et dont on retire 750 grammes.

En présence de cette suppuration du kyste qui ne permet plus d'espérer la guérison par des ponctions répétées, une large ouverture de la poche suivie de lavages antiseptiques paraît nécessaire, et le patient

est évacué dans mon service pour y subir cette opération. Les faits de guérison d'abcès du foie par l'incision directe sous le Lister, apportés par M. Rochard à l'Académie de médecine, attiraient alors l'attention. D'accord avec mon collègue, et après avoir constaté l'état du malade, je me résous à intervenir, mais en modifiant légèrement le procédé conseillé. Le 1er décembre, sur la partie la plus saillante de la tumeur de l'hypochondre droit, immédiatement au-dessous du bord libre des fausses côtes, je pratique une incision de 5 à 6 centimètres, et traversant la paroi abdominale dans toute son épaisseur, lentement, couche par couche, j'arrive sur le péritoine pariétal. Au fond de la plaie, le doigt sent une partie dure, résistante, sans aucune apparence de fluctuation. C'est à ce niveau cependant que mon collègue le Dr Du Cazal a pratiqué sa dernière ponction et retiré 750 grammes de pus.

L'opération est faite sous le spray phéniqué, la plaie recouverte par le pansement de Lister, mais, pour éviter la réunion immédiate, j'interpose entre ses lèvres, jusque sur le péritoine, de petits morceaux de gaze phéniquée. Au bout de quelques jours, l'état étant satisfaisant et la réaction complètement absente, j'espère que des adhérences péritonéales se sont formées au fond de la solution de continuité maintenue ouverte, et avec infiniment de précautions je divise les feuillets séreux. Je tombe directement dans le tissu hépatique, mais la résistance éprouvée par le doigt me paraît indiquer que la poche kystique est, à ce niveau, très profondément placée. Deux ponctions faites perpendiculairement dans le foie avec l'aiguille de *Dieulafoy* et le vide préalable, ne donnent, à six centimètres de profondeur, que du sang pur, sans traces de liquide kystique. Au contraire, deux ponctions à la partie supérieure de la plaie, en glissant obliquement le trocart de bas en haut et d'avant en arrière, sous le rebord des côtes fournissent un liquide assez clair, mélangé de quelques débris membraneux.

Dans ces conditions, je n'hésite pas à abandonner toute idée de chercher à pénétrer dans le kyste par cette incision sous-costale, et me décide à la laisser se fermer. Ces ponctions avaient été faites le 9 décembre. Le 13, quelques selles diarrhéiques font penser à une rupture de la poche dans l'intestin, mais la tumeur n'en est en rien modifiée. Le 19 décembre, sans cause connue, la température s'élève le soir à 39° 2, puis elle continue à osciller entre 37° 4 et 38°, descendant le matin à 36° 2 — 36° 8 et traduisant ainsi un léger degré de réaction fébrile.

Quelques douleurs dans l'épaule droite et dans la région sus-hépatique, le développement plus prononcé du réseau veineux à ce niveau, enfin une sensation de fluctuation profonde dans les espaces intercostaux élargis, me font soupçonner, en même temps que la suppuration, la probabilité d'une situation plus superficielle de la poche entre les 7e et 8e côtes droites, un peu en avant de la ligne axillaire.

Le 8 janvier dernier, la plaie de la région sous-costale étant complètement fermée, je fais avec la seringue de Dieulafoy armée, une ponction sous le 8e espace intercostal, perpendiculairement à la

aroi, entre 2 et 3 centimètres de profondeur, j'éprouve une forte résistance et, l'obstacle franchi, le pus arrive dans le corps de la tumeur. Une seconde ponction à 2 centimètres en dehors de la première, à peu près sur la ligne axillaire, donne également un liquide puriforme à la même profondeur. Une douleur locale assez ive, bientôt étendue à la fosse iliaque et à l'abdomen, se développe a bout d'un quart d'heure, mais elle ne tarde pas à disparaître sous influence de cataplasmes chauds et opiacés. La température s'élève soir à 37° 8, puis revient dès le lendemain à 37°, 37° 2, descendant haque matin à 36° 4 environ.

L'examen pratiqué le 12 janvier donne pour l'étendue de la matité, our le développement de la tumeur, absolument les mêmes mesures u'à l'entrée du malade dans le service. L'état général est satisfaisant, ais l'appétit diminue, et le patient commence à perdre courage. e 24 janvier, une ponction exploratrice m'ayant de nouveau donné u pus dans le 8e espace intercostal, à 2 centimètres de profondeur nviron, sur la ligne axillaire, le malade est anesthésié. Avec le thermo-ustère je divise lentement, couche par couche, toute l'épaisseur de la roi dans une longueur de 6 à 7 centimètres, diminuant progressive-ent l'étendue de la plaie, à mesure que je pénètre plus profondé-ent. Arrivé sur le mince feuillet qui recouvre la paroi du kyste dont fluctuation est facilement appréciable, je fais commencer la pulvé-isation phéniquée et je lave avec la solution forte la plaie et ses envi-ns. Avec la pointe du bistouri, j'ouvre la poche, et des flots de pus précipitent au dehors ; j'agrandis l'incision de la paroi. La mem-ane épaisse et molle qui tapisse la grande cavité kystique, se projette partie au dehors, et je dois en retrancher de larges lambeaux pour intenir une ouverture suffisante, afin d'y placer un tube de caout-uc de plus d'un centimètre de diamètre, destiné aux lavages ulté-urs. Un instant, j'essaie de suturer la membrane kystique avec les res de la plaie pariétale, mais elle se déchire sous la plus légère ction. Le tube de caoutchouc présente une longueur de 13 à 14 cen-ètres, il me sert immédiatement à pratiquer quelques lavages avec solution phéniquée à 2 0/0. Pansement de Lister, recouvert d'une uche d'ouate épaisse.

Le liquide écoulé (deux litres environ), d'aspect puriforme, renfer-ant de nombreux débris de membranes blanches, opaques, laiteuses, offre aucune fétidité. La journée est très bonne. Pansement renou-lé le soir, en raison de l'abondance de l'écoulement par les tubes ; mpérature 37°,4. Le lendemain matin, pour pratiquer les lavages, je isse dans le tube de caoutchouc une sonde de gomme du n° 20. éplaçant des membranes qui obturaient sans doute l'extrémité pro-nde du tube, la sonde permet d'évacuer plus de deux litres de pus ilé de flocon membraneux. Le soir la température s'élève à 38° 2, aximum qu'elle n'a jamais atteint depuis lors. Elle n'a plus dé-assé 37° 4.

Les pansements antiseptiques, suivis d'injections phéniquées, sont ratiqués régulièrement matin et soir. Le premier jour, la bougie de

gomme pénétrait à une profondeur de 18 centimètres dans l'intérieur de la poche; actuellement (16 mars), elle s'arrête à 11-12 centimètres environ. Le tube de caoutchouc a été raccourci trois fois, le 31 janvier, le 7 et le 13 février; il n'a plus que 9 centimètres de longueur. Dans les premiers jours, le liquide d'injection revenait souvent en grande quantité par la plaie, autour d'un drain; aujourd'hui le canal de la plaie semble complètement formé. Cependant, pour peu qu'on pousse avec quelque force le liquide d'injection, le malade éprouve une sensation comme si, dit-il, ce liquide pénétrait dans le ventre.

Après avoir présenté les premiers jours la coloration brun foncé de l'absorption phéniquée, les urines ont repris à peu près leur teinte normale. L'écoulement par le drain diminue peu à peu. Dans la première quinzaine, des vésicules hydatiques complètes, de la grosseur d'un pois à une noix, s'échappaient des tubes, soit entre les injections, soit plus souvent au moment de ces dernières. Actuellement le liquide entraîne toujours de nombreux fragments de membranes qui lui donnent une teinte louche, et forment au fond du vase un dépôt abondant. La voussure de l'hypochondre droit a complètement disparu; la matité a repris ses limites normales et même a diminué d'étendue. La respiration s'entend en avant et en arrière, toutes les fonctions s'exécutent normalement. La quantité de liquide que peut recevoir la poche est à peine de 40 à 50 grammes sous une pression modérée. Quelque lente que soit l'injection, même en se servant d'une petite sonde molle introduite aussi profondément que possible, le liquide revient bientôt limpide et sans débris membraneux; mais si l'on attend un instant, on voit sortir du tube à drainage un liquide puriforme. Il me paraît évident, qu'arrêtée par des membranes, l'injection ne pénètre pas dans toutes les anfractuosités du foyer. La présence de ces flocons ne m'a pas permis d'utiliser l'ingénieux syphon pleural du professeur Potain, car les tubes en sont rapidement obstrués et l'appareil cesse de fonctionner.

La plaie extérieure est complètement cicatrisée, sauf au passage du tube. Maintenu par un lac entourant le corps, le drain ne court pas risque de s'enfoncer trop profondément ou de se perdre, et la pression des pinces de pansement l'empêche de sortir. Cependant le rapprochement des côtes tend à le chasser au dehors, et les difficultés que j'ai éprouvées pour le remettre en place m'ont conduit à n'y plus toucher. Le 20 février, à la suite d'une injection phéniquée, le malade accuse de nouveau la sensation de pénétration du liquide dans le ventre, il pâlit et je m'arrête effrayé. Des douleurs assez vives se font sentir, le soir, la température monte à 37° 8, et les urines offrent une teinte brune très foncée. Le lendemain, tout est rentré dans l'ordre.

Depuis plus d'un mois, le malade se lève et marche sans éprouver ni gêne ni douleurs. Cependant il y a quelques jours, le drain, déplacé dans un mouvement, s'échappe de la plaie et reste presque tout un jour en dehors. Je le replace avec peine et je le fixe avec plus de soin encore pour éviter le retour d'un pareil accident. Un tube de caoutchouc plus petit et un peu plus long, fixé dans le gros drain, permet la sortie du

iquide et s'oppose aux déplacements. Des membranes blanches, les nes épaisses et denses, les autres molles et transparentes, toutes très riables, se sont échappées ou ont été directement retirées avec une etite pince à polypes. N'étaient les dimensions considérables que pré-ente une poche ayant contenu plus de trois litres de liquide, il serait npossible de comprendre l'énorme quantité de ces débris membra-eux.

Actuellement les pansements ne sont renouvelés qu'au bout de 24 heu-es et la suppuration diminue. L'examen histologique a montré en ffet, dans le liquide pruriforme évacué, la présence de nombreux leu-ocytes. L'état général est excellent, la sécrétion sans odeur. Cependant e suis décidé à maintenir le drain dans la plaie aussi longtemps que es membranes ne cesseront pas d'être expulsées et que l'exploration ontrera que le foyer n'est pas comblé.

Je ne veux faire suivre cette observation que de quelques courtes enarques. La première est qu'un chirurgien ne doit pas tenter l'ou-erture directe, par incision ou par tout autre méthode, d'un kyste u foie dont l'existence est mise hors de doute par des ponctions anté-ieures, avant de s'être assuré par lui-même de la profondeur à laquelle e trouve exactement le liquide à évacuer. Cette simple précaution l'eût évité l'insuccès de ma première incision et eût épargné à mon alade les souffrances et les dangers de l'opération. Sans rejeter abso-ument la possibilité de pénétrer dans un kyste en traversant une cer-ine épaisseur du tissu hépatique, cette intervention me paraît, même ec le Lister, trop grosse de dangers pour y recourir sans une absolue écessité. Tel n'était pas le cas ici. Le péritoine ouvert, la face convexe u foie mise à jour, malgré l'existence certaine d'adhérences périto-éales, j'ai reculé devant l'obligation d'inciser la glande dans une épais-eur de 3 à 4 centimètres. Grâce au pansement antiseptique, mon péré n'a pas couru de grands dangers, mais je me loue d'avoir eu la rudence de m'arrêter en chemin.

Je n'ai eu qu'à me féliciter, dans ma seconde opération, de l'emploi u thermo-cautère, qui m'a permis d'arriver sur le kyste sans faire erdre au malade plus de quelques gouttes de sang. L'ouverture de a poche, l'introduction du drain n'ont offert que peu de difficultés. a plaie était exsangue et la pulvérisation phéniquée employée à e moment. A chaque inspiration, à chaque expiration, on voyait es surfaces se déplacer l'une sur l'autre. Forcément j'ai dû traverser e péritoine, et la crainte d'un épanchement m'a fait hésiter un instant. Attendre la formation d'ahérences était plus prudent peut-être, mais avec une telle mobilité, avec de tels déplacements des surfaces, pou-vait-on compter sur cette formation? Confiant dans la méthode antisep-tique, l'ouverture immédiate me sembla préférable et j'incisai large-ment. La projection violente de la membrane du kyste entre les lèvres de la plaie, me paraît avoir contribué à prévenir tout épanchement dans le péritoine. J'avais tout disposé pour fixer les parois du kyste aux lèvres de la plaie; j'essayai un point de suture, mais la mem-brane kystique se déchira sous le fil, il fallut y renoncer.

Je ne dirai rien de l'absence de réaction fébrile, de l'absence de toute odeur putride, de toute décomposition d'un liquide purulent déversé en telle abondance que, dans les premiers jours, le lit du malade était traversé en quelques heures. Les résultats sont le fait du pansement de Lister et j'y comptais.

Un point plus important et qui bien longtemps m'a fait hésiter à intervenir : la poche kystique était-elle unique ? Le résultat des ponctions successives, donnant en un point du pus fétide, ailleurs une sérosité trouble, permettait de rester dans l'indécision. Aujourd'hui, je ne suis pas encore complètement rassuré de ce côté, malgré la disparition de toute tumeur apparente. Au moins, le phénomène qui s'est présenté plusieurs fois, et que je vous signalais tout à l'heure, la sensation de pénétration du liquide dans le ventre, éprouvée par le malade au moment des injections, peut-il être interprété dans le sens d'une poche à plusieurs loges. Cette sensation ne s'est produite que lorsque l'injection était poussée fortement par une petite sonde introduite aussi profondément que possible ; toujours elle est restée limitée au voisinage immédiat d'un kyste dans la région épigastrique. Jamais, il est vrai, je n'ai constaté ni gonflement ni modification démontrant que le liquide pénétrait dans la cavité péritonéale, mais je n'ai pas eu la tentation de continuer l'injection et de pousser assez le liquide pour produire ce gonflement. Je pense que le liquide pénétrait dans une poche en communication avec la grande cavité kystique, et non dans le ventre même, mais je ne puis rien affirmer.

En somme, la guérison n'est pas obtenue, elle n'a pas été aussi prompte que je l'avais espéré. Je ne veux donc retenir de ce fait que la possibilité de se servir du thermo-cautère pour l'ouverture directe des kystes suppurés du foie. Cette manière de faire m'a paru plus aisée et moins dangereuse que l'incision avec le bistouri, et j'ai pensé qu'il y avait quelque intérêt à la soumettre à l'appréciation de la Société de chirurgie. La division des parties molles avec le cautère remplace avantageusement la destruction avec les caustiques. En limitant son action à la paroi, en laissant suppurer la plaie, on favorise la formation d'adhérences péritonéales et l'on donne à l'opération plus de sécurité. L'ouverture du kyste se fait alors en deux temps.

Discussion.

M. Verneuil. M. Chauvel s'est trouvé aux prises avec grandes difficultés. Après avoir sectionné la paroi abdomi avec le thermo-cautère et avoir reconnu que la poche kyst était séparée de la surface du foie par une grande épaisseu tissus, il a hésité à se servir du bistouri. J'hésiterais beau moi aussi, à me servir du bistouri pour sectionner le tissu tique, à cause de sa très grande vascularité. Hier encore, l'occasion de constater combien certains kystes sont profond

tués, bien que la fluctuation paraisse superficielle, et il m'a fallu, ur arriver au liquide, enfoncer le trocart jusqu'à la garde.
Depuis cinq à six ans, j'ai recours à une méthode de traitement nt je n'ai qu'à me louer jusqu'ici. Je commence par ponctionner poche avec un gros trocart presque aussi gros que mon petit igt; je glisse par la canule une sonde en caoutchouc rouge sez volumineuse pour l'emplir entièrement et je retire la canule. sonde bouche alors complètement le trou de la ponction. Je la intiens en place au moyen d'un ou plusieurs fils que je recouvre collodion, ainsi que toute la région environnante, de manière à re au niveau de la ponction une obturation complète. Je garnis xtrémité externe de la sonde d'un peu de baudruche; cette rnière joue le rôle d'une valvule et empêche l'air d'entrer dans poche. Des injections pratiquées plusieurs fois par jour tuent pidement les hydatides; vers le huitième jour, il survient une flammation assez intense. Les adhérences étant établies, on lève la sonde et on voit sortir successivement les hydatides et membrane limitante du kyste lui-même. J'ai recueilli une fois de ces poches qui s'étaient échappées les unes après les autres. bout de trois semaines à un mois, les malades peuvent se lever la guérison se termine ordinairement avec la plus grande simcité. J'ai en traitement en ce moment une jeune malade à qui i extrait par la première ponction cinq à six litres de liquide.
Quelquefois le trajet fistuleux persiste, mais cela est rare. Un ul des malades que j'ai traités ainsi est mort. Je considère tte méthode comme infiniment plus sûre que celle de Récamier. s'en faut que les cautérisations provoquent toujours des adhénces, tandis que la sonde à demeure en assure selon moi la rmation.
Je dois ajouter qu'un médecin de province m'a fait savoir qu'il ait recouru avant moi à ce procédé.

M. Desprès. M. Chauvel, en sectionnant les téguments et les uches sous-cutanées jusqu'au péritoine avec le thermo-cautère, mployé une méthode ancienne qui, pour moi, est loin de valoir lle de Récamier. Son traitement ne peut échapper à une des incipales objections dirigées contre l'emploi des cautérisations, r, en somme, il a été très long.
Quant au procédé que M. Verneuil vient d'exposer, il ne me rait pas supérieur à l'emploi de la canule à demeure; or, on a vu lus d'une fois la mort être la conséquence de ce traitement.

M. Verneuil. On employait jadis une canule rigide, ce qui est ut différent.

M. Desprès. Je n'ai jamais manqué de recourir à la méthode de Récamier et je n'ai perdu qu'un malade. C'était une femme arrivée à la période ultime de son affection, et chez qui s'étaient produites plusieurs poches secondaires qui avaient suppuré.

J'ai soigné en 1875 et 1876 une femme dont l'histoire est curieuse (*Gaz. des hôp.*, 1875, p. 473). En neuf jours, je lui fis six cautérisations qui mirent le foie à découvert. Je reconnus qu'il y avait des adhérences et je ponctionnai le tissu hépatique jusqu'à huit centimètres avec un trocart. N'ayant pas rencontré le pus, je m'arrêtai, mais sans redouter les suites de la ponction, parce que j'avais vu guérir pendant la guerre plusieurs blessures du foie.

Au bout de quinze jours, un suintement purulent se fit par le trajet de la ponction et bientôt un large écoulement eut lieu par cette voie. Un autre abcès, apparu dans le dos, fut ouvert ; il s'établit également une communication avec les bronches. La guérison survint à la longue. Les détails de l'observation ont été publiés par un de mes internes d'alors, M. Berdinel, dans la *Gazette hebdomadaire* (1876) avec un mémoire sur ce sujet.

Je me rappelle encore une malade chez qui j'avais commencé le même traitement, mais la suffocation était telle que dès le troisième jour je fus forcé de ponctionner. La piqûre se referma et le kyste se reproduisit ; finalement la résorption eut lieu. Chez un autre malade vu en ville avec un confrère, je conseillai encore l'emploi de la méthode de Récamier ; mais le caustique ayant été laissé en place vingt-quatre heures, une péritonite aiguë emporta le malade.

Je crois qu'on doit rester fidèle à la méthode des cautérisations, mais il faut avoir soin d'en faire beaucoup pour provoquer plus à coup sûr la formation des adhérences.

M. Marc Sée. Le grand défaut de la méthode de Récamier est le temps nécessaire à son application. Elle a duré quelquefois dans son ensemble jusqu'à cinquante jours. Dans certains cas, il faut agir vite : une femme, entrée à la maison de santé, il y a deux mois, après deux ponctions faites en ville, était en proie à des phénomènes généraux très graves, fièvre interne, collapsus profond. Une ponction avec aspiration donna issue à du pus.

J'aurais placé une canule à demeure si je n'avais craint que cette voie étroite ne fût insuffisante pour le lavage de la cavité ; le procédé de la sonde molle ne m'inspirait pas non plus beaucoup de confiance, parce que je craignais le passage du pus dans la cavité péritonéale.

Paris. — Soc. d'imp. P. Dupont, 41, rue J.-J.-Rousseau. 52. 4-81. *Le gérant*. G. Masson.

Je fis construire d'un jour à l'autre, par M. Collin, un trocart en emi-cercle, de la grosseur de mon petit doigt, dont la canule tait percée d'une large ouverture ovalaire au sommet de sa urbe. Ce trocart me permit de faire d'un coup une ponction et ne contre-ponction. La canule fut laissée en place; au moyen d'un be de caoutchouc fixé aux deux extrémités, j'établis un courant ntinu d'un liquide antiseptique tiède dans la poche. Celle-ci se dait très bien et la respiration se fit plus librement; mais le colpeus fit de nouveaux progrès et la malade succomba dans la nuit. me paraît certain que le procédé employé n'est absolument pour en dans cette terminaison funeste.

M. Berger. Je désirerais que M. Chauvel précisât le siège de sa ernière opération.

M. Tillaux. Je voudrais savoir si le malade de M. Chauvel avait ubi un traumatisme. Presque tous, et peut-être tous les kystes ydatiques que j'ai observés, depuis quelques années, une douzaine nviron, s'étaient développés dans ces conditions.

Selon moi, le traitement des kystes du foie ne doit pas commenr d'emblée par les méthodes radicales. La ponction simple ayant é reconnue suffisante dans bien des cas, c'est par là qu'il faut éluder ; les opérations plus graves ne sont justifiées que si ce oyen employé une ou plusieurs fois a échoué.

Si l'on a l'intention de mettre à demeure une sonde molle, je nse qu'il y a avantage à laisser la grosse canule en place pennt vingt-quatre heures, afin de mieux fixer le foie.

J'ai eu recours plusieurs fois à un autre traitement, beaucoup us effrayant en apparence, dont M. Gosselin fait mention dans s Leçons cliniques. Après avoir appliqué à plusieurs reprises de pâte de Vienne, je m'arrête, lorsque j'aperçois nettement au fond l'eschare les fibres du muscle transverse. Alors j'enfonce aussi in que possible dans le foie une flèche de Canquoin longue mme le doigt et large d'un centimètre, et je la laisse en place squ'à ce qu'elle tombe d'elle-même. La chute de la flèche et de schare établit une large communication du kyste avec l'extérieur. es hydatides sortent en masse et la guérison a lieu aussi simpleent que dans les autres méthodes.

Le kyste le plus volumineux que j'aie traité de cette façon était ros comme un kyste moyen de l'ovaire ; tout s'est bien passé et e malade, qui est neveu d'un de nos confrères, a été rapidement iré d'affaire.

Avec cette méthode, on se passe de canule et de sonde, et la ormation des adhérences est assurée.

M. Verneuil. Je crois trop peu à la formation des adhérences

par les cautérisations pour me fier à cette méthode. Combien, de plus, sa durée est longue! Quel luxe de précautions pour diminuer le danger! Et bien souvent on s'aperçoit trop tard que tant d'efforts ont été inutiles : la tumeur n'est pas fixée à la paroi abdominale. Quelle simplicité, au contraire, et quelle sécurité du côté de la méthode de la sonde à demeure !

Je ne croirais pas à la possibilité de traverser avec une flèche de Canquoin plusieurs centimètres de tissu hépatique, si M. Tillaux ne nous donnait à cet égard une assurance formelle ; mais, si on ne protège pas la poche contre l'air extérieur, on la convertit en une cavité septique dont l'influence sur l'économie est pleine de danger.

Il faut, du reste, à tous les points de vue, séparer les kystes uniloculaires des multiloculaires, et on ne peut appliquer le même traitement à tous ces cas indistinctement.

Je ne crois pas bon non plus de laisser la canule à demeure vingt-quatre heures, avant de lui substituer la sonde en caoutchouc, parce que dans ces conditions il est impossible d'empêcher l'entrée de l'air.

L'influence du traumatisme, à laquelle M. Tillaux vient de faire allusion, est incontestable ; elle est vraie surtout pour les kystes hydatiques des os et dans une proportion de 99 sur 100, ainsi qu'il résulte de la thèse de M. Boncourt.

M. Chauvel. Mon malade n'avait pas subi de traumatisme ; on lui avait fait des ponctions, avant de songer à l'ouverture du kyste. J'ai fait l'incision dans le huitième espace intercostal, sur la ligne axillaire, là où j'avais pratiqué la deuxième ponction.

Le procédé de la canule à demeure ne m'a pas tenté, parce qu'il y a eu des cas de mort. Si le traitement a été long, c'est parce que j'ai échoué dans une première tentative d'incision ; j'aurais pu facilement aller plus vite, si les circonstances m'y avaient poussé.

Nivellement sous-périosté d'un cal irrégulier dans une fracture de jambe. Réunion par première intention,

par M. Poncet (de Cluny).

J'ai l'honneur de présenter à la Société une observation de nivellement sous-périosté d'un cal irrégulier dans une fracture de jambe, avec moulages à l'appui. C'est, je crois, un fait analogue à celui que vous a montré M. Périer pour une fracture de la clavicule et, comme lui, j'ai obtenu la réunion immédiate du périoste décollé. Voici le cas :

Pierre X..., 23 ans, canonnier au 21e d'artillerie, fut apporté le avril 1880 à l'hôpital militaire Saint-Martin pour une fracture de jambe gauche au tiers inférieur. La réduction et la consolida- n de cette fracture furent difficiles : mon collègue, M. le méde- principal Servier, qui faisait alors le service, eut à lutter de suite tre la menace d'une perforation cutanée par la pointe du frag- nt supérieur. Cet accident n'eut pas lieu, mais la consolidation longue et le 6 juin seulement, c'est-à-dire 53 jours après l'acci- nt, elle paraissait effectuée. La direction générale de la jambe it bonne, il n'existait pas le moindre raccourcissement, mais le l était très volumineux et le bec du fragment supérieur faisait ujours redouter une ulcération. M. Servier fit alors une incision 6 centimètres sur cette pointe, dont il réséqua avec la pince Liston un fragment du volume d'un pois environ. La plaie ppura et guérit sans complication.

Prenant le service le 27 juin, je constatai, en examinant avec in l'état des deux fragments, qu'ils étaient encore mobiles; le alade lui-même percevait du reste le frottement des deux bouts e l'os. Ainsi, la consolidation n'était point parfaite au 74e jour du aitement. Un appareil silicaté fut appliqué et laissé en place 8 jours.

Au 25 juillet, les fragments étaient solides, la longueur du embre était normale, mais le tiers inférieur de la jambe fortement trophié formait un ressort en arrière, et le cal restait dangereuse- nt proéminent. La saillie du fragment supérieur menaçait tou- urs de perforer la peau. Celle-ci rouge, luisante, mince, parais- it prête à s'ulcérer. A l'extrémité inférieure du grand fragment trouvait une petite formation osseuse mobile. Le ressaut entre deux portions du cal pouvait être évalué à 2 centimètres 1/2, à face interne du tibia.

Il était évident que notre malade une fois renvoyé (car il était olument incapable de faire son service en cet état), ne pourrait me pas reprendre ses anciennes occupations de laboureur. Une ération au niveau de la fracture se produirait au moindre frotte- nt; de là, formation d'hypérostose et impossibilité prochaine de marche.

Je résolus donc de régulariser ce cal avec la gouge et le maillet essayant d'obtenir pour la peau et le périoste décollés une nion par première intention avec l'os évidé.

L'opération fut faite le 5 août. Application de la bande d'Esmark. Incision de 10 centimètres correspondant à la crête du tibia, sur quelle tombent deux incisions perpendiculaires de 5 centimètres, ermant volets. — Décollement du périoste adhérent à la peau sur out le foyer du cal.

Nivellement à la gouge et au maillet du ressaut osseux.

Cette manœuvre fut longue; l'os était dur et les copeaux osseux se détachaient difficilement. Le petit corps mobile constaté avant l'opération était un grain osseux de nouvelle formation. Enfin la différence de niveau entre les deux fragments fut à peu près effacée, non totalement néanmoins, et le cal parut ne plus présenter de danger pour la peau. L'évidement n'avait pas atteint le canal médullaire.

L'opération avait été faite sous le brouillard phéniqué; un drain fut appliqué à la base du lambeau et les incisions réunies exactement par des fils de soie phéniqués. — Protection des sutures par du taffetas gommé jaune lavé à l'acide phénique. — Forte couche de ouate superficiellement mouillée et maintenue avec des bandes humides phéniquées.

7 août. — Le pansement est renouvelé sous le brouillard; un écoulement assez abondant de sérosité roussâtre s'est fait par le tube. Le lambeau est un peu gonflé, mais les sutures tiennent exactement. Pas de fièvre.

8 août. — Même pansement; la réunion se maintient. Température 37°, 3.

10 août. — Les points de suture sont enlevés, la réunion du lambeau est parfaite. Un fil de catgut remplace le tube. Pansement de Guérin.

15 août. — La cicatrice est complète sur toute la surface du lambeau à l'exception d'un tout petit point à l'angle inférieur. Le gonflement diminue et la main promenée le long de la face interne du tibia ne perçoit ni pointe, ni différence de niveau.

25 août. — La guérison est parfaite. X... marche sans douleur et sans fatigue; un peu de raideur au cou-de-pied.

15 septembre. — L'atrophie, qui existait au membre inférieur, a beaucoup diminué.

La forme générale du membre, ses fonctions sont rétablies au point que X..., présenté pour une réforme, a été refusé et renvoyé à son corps comme pouvant faire son service.

Les régularisations de cal menaçant perforation de la peau, ont été faites de tout temps; mais ce qui est assurément nouveau, et d'une importance majeure en physiologie comme en chirurgie, c'est la réunion immédiate d'un périoste décollé avec une surface osseuse travaillée à la gouge et au maillet. A n'en pas douter, nous devons de tels résultats, comme l'a fait ressortir M. Lucas-Championnière, au mode de pansement antiseptique; je ferai remarquer cependant que je n'ai pas suivi la méthode de Lister rigoureusement. Dans la chirurgie d'armée, il nous sera bien difficile de nous procurer les nombreuses parties du pansement classique

s devons nous borner aux points essentiels de cette méthode, principe. Or, dans un hôpital, le lavage des instruments et ains, le brouillard pendant l'opération, les ligatures au catgut soie phéniquée, le coton en abondance paraissent suffisants loigner les germes ; c'est ainsi que j'ai pu réussir dans pération.

nt à la réunion immédiate du périoste décollé, elle m'avait ossible après ce que j'avais constaté dans deux cas d'ampu- sous-périostée de la jambe. Ces amputations pratiquées ivant tous les muscles, avec la membrane fibreuse, le long indre osseux, se font aisément sur les membres à un seul ais pour la jambe, il est difficile, avouons-le, de couper le t le péroné, juste au point de décollement du périoste. Or, eux de ces faits, malgré un décollement périosté dépassant à 15 millimètres la section osseuse, j'ai obtenu la réunion du te sans élimination de rondelles nécrosées. C'est ce qui t conduit à réséquer le cal irrégulier de ma fracture, espérant r un accollement immédiat. Toutefois, ici, les conditions sont lus graves : le nivellement a la gouge et au maillet produit rte contusion des vaisseaux osseux ; les corpuscules à rami- ns si délicates sont frappés à coups de marteau ; et malgré vec le pansement antiseptique, la réunion s'est faite sans ation. Ce résultat physiologique peut nous étonner et il y lieu d'en suivre le mécanisme sur des animaux.

l qu'il soit, cette méthode constitue contre les cals irrégu- difformes, une ressource précieuse puisqu'elle permet de r en quelques jours les fonctions compromises d'un membre. it donc être généralisée et pour ce motif j'ai désiré sou- ce cas heureux à la Société de chirurgie.

---

ntribution à l'étude de l'Hématocèle traumatique du testicule.

ours des recherches que nous poursuivons, M. le Dr Ter- et moi, sur les affections du testicule, il est un point qui frappés et sur lequel il nous a paru intéressant de fixer un l'attention de la Société de chirurgie.

eux parler de la contusion du testicule et des lésions qu'un itisme direct peut déterminer dans le parenchyme testicu-

rouve à ce sujet dans les auteurs une phrase partout repro- it comme stéréotypée. Il est dit qu'un coup violent porté s bourses, ou une pression énergique, celle, par exemple, ibit l'organe, lorsque, chez un cavalier, il est comprimé le pommeau de la selle, peuvent déterminer, comme phé-

nomène immédiat, soit un épanchement sanguin intra-testiculaire, soit une inflammation de la glande, qualifiée d'orchite traumatique, et, comme phénomène secondaire ou consécutif, l'atrophie plus ou moins rapide du testicule.

Or, il est assez curieux de remarquer que, si l'on recherche, comme nous l'avons fait, des observations se rapportant à cette forme de traumatisme, on n'en trouve qu'un nombre vraiment insignifiant.

Autant les documents de tous genres, cliniques, anatomo-pathologiques, expérimentaux abondent, lorsqu'on aborde l'étude des contusions et traumatismes des différents viscères de l'économie, poumons, foie, cerveau, cœur, etc..., autant la littérature médicale est pauvre, en ce qui concerne les traumatismes du testicule.

Nous ne nous sommes point, dans cette voie, contentés de nos propres investigations. Mais, interrogeant les souvenirs de bien des chirurgiens, nos collègues, et en particulier ceux de nos confrères de l'armée, qui, par situation, devaient être plus souvent appelés à observer un accident dont on affirmait la fréquence chez les cavaliers, nous avons dû constater que de ce côté aussi nos recherches restaient vaines. — Aucun n'a pu nous fournir d'exemple net de contusion du testicule, donnant lieu à autre chose qu'à des phénomènes douloureux immédiats, sans lésion appréciable de l'organe. La plupart des faits d'orchite dite traumatique, ou qualifiée telle par les malades, n'étaient autres que des épididymites blennorrhagiques, dont la cause était méconnue ou dont on s'efforçait de dissimuler l'origine.

Il existe cependant dans la science des exemples non contestables d'hématocèles intra-testiculaires, reconnaissant manifestement pour cause un traumatisme direct, mais ils sont d'une extrême rareté.

Béraud [1], qui le premier a fait de ce sujet une étude spéciale, n'en cite qu'une seule observation personnelle [2], et ne parvient qu'à grand peine à en retrouver une semblable rapportée par J.-L. Petit [3].

Avant lui cette affection avait à peine attiré l'attention des chirurgiens. Seuls J.-L. Petit, Percival, Pott [4], Richter [5] lui donnent

[1] Béraud. Considérations sur l'hématocèle ou épanchement sanguin du scrotum. *Archives générales de médecine*, 1851, 4e série, t. XXV, p. 281.

[2] Observation recueillie dans le service de Giraldès, rapportée *in extenso* dans le mémoire de Béraud, p. 288.

[3] J.-L. Petit. *Traité des maladies chirurgicales*, 1790, t. II (Des opérations qui se pratiquent aux bourses et aux testicules), p. 477.

[4] Percival Pott. *Œuvres chirurgicales*, Paris, 1777, t. II, p. 146. (De la hernie aqueuse.)

[5] Richter. *Elementi di chirurgia*, in Pavia, 1806, t. VI, p. 134, chap. VI.

une place à part dans le cadre des hématocèles. La plupart, A. Cooper [1], Boyer [2], Velpeau [3], etc..., la mentionnent à peine, ou en nient la possibilité.

Parmi les faits qui ont été cités comme exemples d'hématocèle traumatique, il en est en effet qui ont été certainement rangés à tort dans cette catégorie. Trop souvent on s'est simplement appuyé, pour songer à une *collection sanguine intra-testiculaire*, sur le résultat d'une ponction donnant issue à une certaine quantité de sang, tandis que la suite des évènements ne tardait pas à montrer que le trocart avait dû pénétrer dans une production néoplasique très vasculaire. Au bout d'un temps plus ou moins long la tumeur augmentait de volume, prenait des adhérences à la peau et s'ulcérait, ou bien le malade succombait avec tous les signes d'une infection ganglionnaire intra-abdominale.

Il en était ainsi dans deux cas rapportés par Pott [4], dans une observation de Richter [5], et dans celle plus récente [6] de M. Notta [7].

Ce dernier auteur vous présentait, il y a quelques années, sous le titre *d'hématocèle parenchymateuse du testicule*, une observation et une pièce qui ne suffirent pas à porter la conviction dans vos esprits. On lit, en effet, dans les *Comptes-rendus de la Société de chirurgie* qu'un supplément d'examen fut demandé à M. Notta, le cas semblant douteux à la plupart des membres de votre compagnie. L'étude histologique de la pièce montra en effet qu'il s'agissait d'un cancer vrai du testicule [8].

Un fait de Nélaton [9], brièvement rapporté par la *Gazette des hôpitaux* serait plus démonstratif, si l'examen microscopique de la pièce avait été fait. L'observation précédente montre combien il est nécessaire.

Nous n'aurions en somme aucun fait nouveau à ajouter à ceux de Béraud, si nous ne trouvions mentionnés, dans un mémoire de M. Bouisson, deux exemples par lui observés d'hématocèle trauma-

[1] A. Cooper. *Œuvres chirurgicales*, trad. franc. par Chassaignac et Richelot, Paris, 1837, p. 490.
[2] Boyer. *Traité des maladies chirurgicales*, t. X.
[3] Velpeau. *Clinique chirurgicale*, t. II.
P. Pott. *Loc. cit.*
[5] Richter. *Nouvelles observations de médecine et de chirurgie* de Aug. Gottl. Richter, *tirées de manuscrits inédits et publiées après sa mort*, édit. de Berlin, 1813, t. II, p. 97, trad. du Dr Méhier, Montpellier, 1852, p. 33 (d'après Geoffroy. Thèse citée plus loin).
[6] Nélaton. *Gazette des hôpitaux*, 10 mars 1840.
[7] Notta. *Bulletins de la Société de chirurgie*, 1870.
[8] *Bulletins de la Société de chirurgie*, 1830, p. 220.
[9] Nélaton. *Gazette des hôpitaux*, 10 mars 1860.

tique. Ces observations ne sont malheureusement pas rapporté avec des détails suffisants pour forcer la conviction.

« J'ai observé, dit M. Bouisson [1], un exemple d'hématocèle sou albuginée sur un malade qui pendant une rixe avait eu le testicu violemment froissé par la main de son adversaire, et chez un sold qui avait reçu une balle morte dans le scrotum... »

Nous nous contentons de signaler encore la thèse bien conn de Jamain [2], qui n'ajoute rien au mémoire de Béraud, et ce plus récente de M. Geoffroy (de Montpellier [3]) écrite sous l'inspi tion de M. Bouisson, dont elle ne fait que reproduire les idée

---

En présence de cette pénurie de documents cliniques, il nous paru intéressant de rechercher ce que pourrait nous apprendre ce sujet l'expérimentation sur les animaux et sur le cadavre.

La rareté de l'hématocèle traumatique tiendrait-elle à ce que p sa situation, le testicule échappe facilement aux coups qui pour raient le frapper? ou bien la résistance des enveloppes de l glande et, en particulier, celle de l'albuginée suffirait-elle à protége efficacement l'organe contus contre les plus sérieuses atteinte

Telle était la double question à laquelle nous voulions no efforcer de donner réponse.

Nos premières tentatives ont porté sur des testicules de cadavr recueillis à l'amphithéâtre des hôpitaux.

Nous avons facilement obtenu sur ces pièces, à l'aide de cou même modérément portés, une véritable attrition de la gland L'albuginée ne se rompait point cependant, mais la substan testiculaire était trouvée détachée, et souvent sur une gran étendue, de la face profonde de cette membrane.

Nous avons bien vite du reste renoncé à ce mode d'expérime tation. Il était évident que, réduits à faire usage de glandes app tenant à des sujets morts depuis longtemps, nous nous écartio trop des conditions dans lesquelles, sur le vivant, le testicule exposé aux traumatismes, pour qu'il nous fût possible d'arriver la sorte à des conclusions valables.

Toutes nos expériences ont dès lors été faites sur des chie en vie, porteurs de testicules en apparence tout à fait sains.

Nous n'exposerons pas ici en détail les divers faits que no

[1] Bouisson. *Tribut à la Chirurgie*, Paris, 1858, t. II, p. 431.

[2] Jamain. De l'hématocèle de scrotum. *Thèse agrég.*, 1853.

[3] Geoffroy. Considération sur l'hématocèle sous-albuginée. *Thèse*, Mo pellier, 1863.

avons observés ; il nous suffira d'indiquer en quelques mots les principaux résultats obtenus.

Dans une première série de recherches, nous avons essayé de produire la contusion du testicule, soit par pression, soit à l'aide d'un choc modéré. Les lésions que l'on obtient ainsi sont à peine appréciables. L'albuginée résiste et l'on ne trouve dans le parenchyme testiculaire qu'un peu de suffusion sanguine ou une légère teinte ecchymotique, parfois aucune altération visible de la glande, rien en tout cas qui ressemble à une hématocèle parenchymateuse semblable à celle qui a pu être observée sur l'homme vivant.

Ce n'est pas sans difficulté, en effet, que cette dernière lésion peut être expérimentalement reproduite. — Kocher, l'auteur de l'article Testicule inséré dans le *Compendium* de Pitha et Billroth, rapporte à ce sujet un fait fort instructif. Il raconte qu'essayant de produire sur un chien une contusion du testicule, il a, avec un marteau de bois, porté des coups répétés sur le scrotum de l'animal, en déployant toute la force possible, et qu'il n'est parvenu à produire de la sorte aucune lésion dans le parenchyme testiculaire.

Il est probable que Kocher avait négligé de fixer avec soin le testicule sur lequel il frappait.

Eclairés par cette expérience, ainsi que par le résultat à peu près négatif de nos premiers essais, nous eûmes soin, dans une seconde série de recherches, non seulement d'augmenter notablement la force du coup porté, mais de maintenir exactement dans une position absolument fixe le testicule en expérience ; pour cela nous l'assujettissions avec une forte pince dont les mors, saisissant toute l'épaisseur du scrotum immédiatement au-dessous de la glande, empêchaient celle-ci de fuir. Le testicule reposait sur un billot, et un coup sec très énergique était appliqué à l'aide d'un morceau de bois aplati sur une de ses faces.

Ainsi conduite, l'expérience aboutissait toujours à la formation d'un véritable foyer hémorragique intra-testiculaire plus ou moins étendu ; tantôt il y avait véritable écrasement de l'organe, tantôt la lésion était plus circonscrite, mais toujours l'albuginée était rompue, condition indispensable, semble-t-il, à la production de la lésion que nous cherchions à obtenir.

Le plus souvent le sang, s'échappant par la brèche faite à la membrane propre du testicule, se répandait dans la tunique vaginale, formant ainsi une hématocèle vaginale traumatique, dont on a parfois contesté cliniquement l'existence.

La constatation de ces faits, qui montraient à la fois la résistance de l'albuginée, et l'importance du rôle qu'elle joue comme enveloppe vraiment protectrice de la glande, nous conduisait à recher-

cher avec plus d'exactitude la force qu'il était nécessaire de déployer pour obtenir la rupture de cette membrane.

Nous y sommes parvenus à l'aide d'un instrument construit sur nos indications par M. Mathieu, dans lequel un ressort faisant fonction de dynamomètre permettait de mesurer avec précision la puissance du coup porté.

Il nous fut facile après quelques essais d'arriver à reconnaître que celle-ci devait atteindre le chiffre de 50 kilos pour que l'albuginée se rompît.

De l'ensemble des recherches dont nous venons d'indiquer les principaux traits ressort pour nous cette notion que, si l'hématocèle traumatique testiculaire est rarement observée, c'est qu'il faut, pour qu'elle se produise, certaines conditions qui ne sont pas fréquemment réunies.

On savait déjà avec quelle aisance, grâce à son extrême mobilité la glande fuit devant les coups qui peuvent l'atteindre, mais peut-être n'estimait-on pas assez haut l'importance de ce fait, dans l'étude des traumatismes de la région. L'expérience négative de Kocher renonçant à produire expérimentalement l'hématocèle traumatique, la nécessité reconnue par nous, pour y parvenir, de fixer très exactement le testicule, met cette circonstance dans un relief nouveau. On remarquera combien il est rare qu'une semblable immobilisation soit réalisée dans les accidents auxquels les bourses sont exposées.

D'autre part, la rupture constante de l'albuginée, condition *sine qua non*, semble-t-il, de la formation du foyer sanguin intra-testiculaire, ainsi que le haut degré de résistance de cette membrane, puisqu'il faut pour la faire céder déployer une force de 50 kilogrammes, montrera le rôle protecteur très efficace qu'elle joue vis-à-vis de la glande sous-jacente.

A la première condition dont nous venons de parler, la fixation de l'organe, il faut donc, pour que l'hématocèle traumatique se produise, qu'il s'en joigne une seconde, la très grande énergie du coup porté.

Nous avons pu pousser nos recherches plus loin et nous demander ce que devenait ultérieurement l'organe contus. Mais cette étude a été faite tout récemment par le Dr Rigal dans un travail intéressant inséré dans les *Archives de physiologie* (1879). On y voit que l'inflammation traumatique et l'atrophie ultérieure de l'organe sont, comme on l'avait déjà supposé, la suite ordinaire de la contusion du testicule.

Nous nous réservons de reprendre plus tard, s'il y a lieu, l'examen de ces deux points.

Nous ne retenons pour le moment de ce travail qu'un seul fait, qui a trait directement à notre sujet. Le Dr Rigal, essayant de produire sur les animaux (rats) des contusions du testicule, pour suivre au microscope l'évolution des lésions qu'il avait obtenues, fait remarquer qu'il a dû, pour produire une déchirure partielle du parenchyme testiculaire, aller toujours jusqu'à la rupture de l'albuginée. Toutes les fois que cette membrane était restée intacte, les lésions de la glande étaient sans importance.

Ce fait se rapproche trop de ce que nous avons observé nous-mêmes pour que nous le passions sous silence.

Discussion.

M. Th. Anger. En 1868, j'ai observé un jour un homme qui, dans une chute, s'était fait une petite contusion, sans ecchymose, du scrotum. Le testicule grossit, et il se forma dans la vaginale un faible épanchement auquel je donnai issue pour calmer les douleurs. Au bout de trois semaines le blessé était guéri. Ce qui me frappa alors, ce fut l'atrophie extraordinairement rapide qu'avait subie le testicule, mais on le trouvait encore dans les bourses, tandis que quelque temps après, le testicule, l'épididyme et le cordon, jusqu'à l'anneau inguinal externe, avaient entièrement disparu.

M. Monod. J'ai rencontré dans mes recherches un cas analogue datant de 1838, et dû à M. Dumont. Le fait de M. Anger m'intéresse vivement. Il semble décidément que le traumatisme du testicule puisse déterminer trois choses :

1° L'hématocèle ;
2° L'épididymite ;
3° L'atrophie du testicule.

M. Anger. Chez mon malade, c'était le testicule lui-même et non l'épididyme qui était atteint.

M. Monod. Je ne puis le nier absolument, mais l'orchite traumatique proprement dite ne m'est pas encore démontrée.

Élection.

La *Société de chirurgie* procède à l'élection d'une commission de trois membres, pour l'examen des titres des candidats à une place de membre titulaire.

Sont désignés : MM. Monod, Nicaise et Delens, rapporteur.
La séance est levée à 5 heures 20 minutes.

Le Secrétaire,
A. Le Dentu.

Séance du 23 mars 1881.

Présidence de M. de Saint-Germain.

Le procès-verbal de la précédente séance est lu et adopté.

Correspondance.

La correspondance comprend :

1° Les journaux hebdomadaires publiés à Paris;
2° *Bulletin de l'Académie de médecine. — Lyon médical. — A nales de gynécologie. — Revue médicale de Toulouse. — Bulle de thérapeutique. — Alger médical;*
3° *Gazette médicale italienne-lombarde. British Médical.*

Le secrétaire général donne lecture du travail suivant, adre par M. Jacques-L. Reverdin, de Genève, membre correspond étranger :

Deux opérations de cure dite « radicale » de hernies inguinales no étranglées ; modification du manuel opératoire.

Les tentatives nouvelles de cure radicale des hernies non étr glées qu'a fait surgir la méthode antiseptique de Lister, tentati dont Czerny a été le principal promoteur, méritent, je le crois, l' tention. Ces opérations, dirigées dans le but de guérir définiti ment les hernies, de supprimer la nécessité des bandages, n' pas, il est vrai, tenu complètement ce que promettait leur n « opérations de cure *radicale* » mais, si je ne me trompe, el peuvent et doivent cependant être utilisées dans quelques cas b déterminés. Ayant eu deux fois l'occasion de pratiquer l'opérat en question, ayant cherché à en perfectionner le résultat par modification personnelle du manuel opératoire, j'ai pensé dev soumettre à l'approbation de la Société de chirurgie les deux

servations que je lui adresse, avec les quelques réflexions qui les accompagnent.

Vous verrez que, chez l'un de mes opérés, guéri après suppuration et mort près d'une année plus tard de tuberculose, l'oblitération de l'anneau inguinal était complète : ce cas, du reste, est moins probant que je ne le voudrais, le malade ne s'étant pour ainsi dire pas levé ; chez l'autre, nous avons supprimé une incommodité fort gênante et obtenu une guérison que je me garderai de donner comme radicale : l'opéré, il est vrai, porte un bandage, ce qu'il ne pouvait faire auparavant ; il ne souffre plus et a pu faire un long voyage à pied, ce qui lui aurait été impossible précédemment ; mais, quand on le fait tousser, on constate aisément que l'intestin vient battre contre la paroi abdominale au-dessus et en dehors de l'anneau inguinal : celui-ci est suffisamment rétréci pour s'opposer au passage de la hernie ; l'anneau résiste, mais le trajet inguinal se laisse distendre. C'est là, si je ne me trompe, l'écueil contre lequel viennent échouer tous les procédés de cure radicale de la hernie inguinale ; il ne suffit pas de rétrécir l'orifice superficiel du canal inguinal, il faudrait encore fermer l'orifice abdominal et oblitérer le trajet intermédiaire ; or, c'est à l'orifice superficiel seul que l'on s'attaque.

Malgré cela, comme le faisait remarquer le professeur Tilanus au congrès d'Amsterdam, l'année dernière, l'opération moderne de la cure radicale des hernies est une ressource précieuse dans les hernies incoercibles et cas de hernies adhérentes ; elle peut permettre aux malades qui en sont affectés de porter après l'opération un bandage efficace et supportable ; elle supprime les inconvénients particuliers de ces variétés de hernies.

C'est précisément dans un cas de hernie incoercible et douloureuse, et dans un cas de hernie épiploïque adhérente que j'ai pratiqué l'opération.

Disons quelques mots de l'opération elle-même, et de la petite modification que j'ai introduite dans son manuel :

L'opération de Czerny se pratique de la façon suivante : les précautions antiseptiques prises, on fait dans la direction de l'axe de la hernie une incision qui conduit couche par couche sur le sac : si son contenu est réductible, il est refoulé dans l'abdomen, et le collet du sac est fortement lié avec un catgut ; le sac est ouvert pour s'assurer que la réduction est réelle. Vient ensuite le second temps : la fermeture ou plutôt le rétrécissement de la porte herniaire, c'est-à dire de l'orifice inguinal ; un certain nombre de points séparés de suture de catgut ou de soie bouillie dans l'acide phénique, rapprochent au contact les deux piliers de l'anneau en dehors du cordon ; puis le sac est ou disséqué, ou réséqué, ou simplement lavé à l'acide phénique ; viennent enfin l'application des drains et

la suture de la peau. Dans le cas où la hernie est irréductible, l sac est ouvert, les adhérences disséquées, l'épiploon réséqué, l'in testin réduit ; puis la ligature du sac, la fermeture de la port herniaire se pratiquent comme je l'ai déjà indiqué.

A priori, il paraît difficile que les deux piliers de l'anneau, dont l direction est divergente, puissent s'accoler solidement, surtout e cas de réunion par première intention, même si l'on a soin, comm Czerny l'indique, de comprendre dans la suture les fibres musco laires que recouvrent les piliers.

De fait, en pratiquant la suture, on s'aperçoit que les points le plus internes sont de plus en plus tendus, que les deux piliers n se laissent rapprocher qu'avec peine, et l'on se demande ce qui v se passer quand le catgut sera résorbé ? La suture de soie ne m paraît pas une garantie beaucoup plus efficace. C'est ce fait qu m'a inspiré l'idée de pratiquer au-dessus du pilier interne de pe tites incisions libératrices qui lui permettent de s'abaisser plus fa cilement à la rencontre du pilier externe ; ces incisions sont faite parallèlement à la direction des fibres de l'aponévrose du grand obli que ; elles séparent ces fibres en faisceaux, et en coupant quelque fibres intercolunaires, elles permettent à l'incision de bâiller et d prendre aussitôt la forme d'un losange allongé, qui laisse voir le fibres du muscle petit oblique.

Ces incisions doivent être courtes afin de ne pas créer dans l'aponévrose du grand oblique des points faibles de trop larges dimensions, qui pourraient laisser passer une hernie d'une espèce artificielle ; mais, en revanche, rien n'empêche de répartir le relâchemen en multipliant les débridements ; j'en ai fait trois ou quatre en deux séries superposées ; les incisions d'une série alternant avec celle de l'autre. Ces incisions libératrices soulagent manifestement le points de suture, les piliers se rapprochent alors beaucoup plus exactement et plus aisément.

Cette modification du procédé opératoire me paraît répondre jusqu'à un certain point à l'une des remarques du professeur Tilanus : partant de cette idée, que le canal inguinal étant longtemps dilaté par une hernie, il y a nécessairement « déchirement et atrophie » de quelques fibres aponévrotiques, que le réseau aponévrotique est en partie détruit ; il pense qu'on ne peut attendre que chez les jeunes gens et non chez les adultes, une formation interstitielle de nouveau tissu aponévrotique, que le tissu cicatriciel de nouvelle formation obtenu par la suture des anneaux est trop faible, trop délicat pour remplacer les fibres aponévrotiques affaiblies ou manquantes, et que dans tous les cas il ne reproduit pas l'entrelacement des fibres qui réunit, à l'état normal, la partie externe des piliers.

Qu'est-ce que je cherche à obtenir par mes incisions libératrices? Nous avons un orifice trop large entre les faisceaux aponévrotiques du grand oblique, c'est l'orifice inguinal dilaté : je crée artificiellement, au voisinage de cet anneau, quatre anneaux plus petits, trop petits pour présenter d'inconvénients, et cela me permet de rétrécir librement, sans traction, d'une quantité à peu près équivalente, l'orifice inguinal agrandi ; je n'ai pas créé de nouvelles fibres aponévrotiques, il est vrai, j'en ai même coupé quelques-unes, mais j'ai en quelque sorte condensé autour de l'anneau inguinal les fibres amincies qui le bordaient.

L'avenir pourra seul nous faire savoir si cette modification a quelque valeur au point de vue de la durée de la guérison ; j'ai du reste assez nettement énoncé tout à l'heure mon opinion à ce sujet ; j'ai montré ce qu'avaient d'incomplet, à ce point de vue, les opérations modernes qui, pour les hernies inguinales des adultes au moins, ne peuvent guère promettre la cure réellement radicale.

Il faut tenir compte encore après la guérison d'une hernie, de l'apparition possible chez certains sujets d'une nouvelle hernie en un autre point ; j'ai eu l'occasion d'en voir moi-même un exemple chez un opéré que le professeur Czerny a eu l'obligeance de me faire voir.

Malgré cela, je crois que l'opération est indiquée dans certains cas limités et assez faciles à déterminer ; lorsqu'elle a été conduite avec toutes les précautions de la méthode antiseptique de Lister, les résultats ont été assez bons ; il y a eu des revers, il est vrai, mais les chiffres sont encore trop faibles pour un jugement définitif : les cas connus devraient être non seulement comptés, mais encore pesés, si l'on peut ainsi s'exprimer, mais ceci m'entraînerait trop loin pour le moment.

Observation I.

Hernie inguinale incoercible et douloureuse. Opération. Guérison après suppuration ; persistance d'une fistule. Mort de tuberculose généralisée 11 mois après. Fermeture de l'anneau.

Veillard (Charles), 41 *ans. Entré le* 29 *juin* 1879, *décédé le* 20 *mai* 1880.

Remplaçant le professeur Julliard, je trouve dans son service un malade atteint de hernie inguinale gauche réductible, mais douloureuse. Elle date de 3 ans, est survenue à l'occasion d'un effort, puis, il y a quelque temps elle a augmenté subitement de volume à la suite d'un faux pas ; depuis lors, le malade a été pris à diverses reprises de diarrhée, il a perdu l'appétit ; sa hernie est devenue le siège de douleurs s'irradiant le long du cordon ; on lui a donné un bandage, mais ce bandage provoquait des douleurs ; il ne put le supporter.

Actuellement, la hernie est grosse comme le poing, très réductible, mais très difficile à maintenir réduite, à cause de la largeur de l'anneau qui admet facilement trois doigts. Elle paraît intestinale pure et donne un son tympanique à la percussion.

Le malade a un peu de diarrhée; son état général est du reste bon; ses différents organes paraissent sains; mais il a maigri, dit-il, depuis qu'il a cette hernie. Il réclame instamment une opération qui le débarrasse des douleurs qu'elle lui occasionne quand il veut marcher.

Opération le 11 juillet 1879.

Ethérisation. Méthode antiseptique.

Une incision d'environ 15 centimètres est faite au niveau de la hernie; elle suit à peu près la direction du cordon, et s'étend de la partie moyenne du scrotum, jusqu'à environ 3 travers de doigt au-dessus et en dehors de l'anneau inguinal. La veine et l'artère tégumenteuses abdominales sont coupées entre deux ligatures de catgut; quelques autres petits vaisseaux sont liés au catgut chemin faisant. Après avoir traversé les différentes couches superficielles chargées au voisinage de l'anneau d'une assez grande abondance de tissu adipeux, j'arrive sur le sac herniaire; à travers le sac, je réduis l'intestin, mais n'étant pas sûr de sa réduction complète, j'incise le sac à sa partie inférieure pour m'en assurer. Le sac était très épaissi, et dès qu'il est ouvert, il s'écoule une assez grande quantité de liquide citrin qui vient de la cavité péritonéale. Je passe autour du collet du sac un double fil de catgut pour le lier fortement, mais le malade incomplètement anesthésié, donne des signes de douleur; je m'aperçois que le cordon a été compris dans la ligature; il adhère, en effet, intimement au sac, et je ne parviens qu'avec assez de peine à l'en séparer. La ligature est replacée cette fois convenablement, bien serrée, et je résèque tout le sac au-dessous de la ligature.

Ce sac est très épaissi, surtout au niveau du collet; sa face interne est inégale, comme gaufrée, de coloration grisâtre.

Je mets alors à nu les deux piliers de l'anneau et je les rapproche au contact, au moyen de quatre points de suture de catgut passés à travers ces piliers vers l'angle externe de l'anneau; les dimensions de celui-ci se trouvent réduites, au point d'admettre à peine le bout du petit doigt.

Au-dessus du pilier interne, je pratique parallèlement à sa direction, dans l'aponévrose du grand oblique, trois petites incisions ayant pour effet de diminuer la tension au niveau des sutures; une incision semblable est faite au-dessous du pilier externe.

Trois drains sont placés dans la plaie, sortant, l'un à l'angle supérieur, un autre un peu plus bas, le dernier à la partie inférieure. Sutures au catgut. Pansement de Lister.

Les suites immédiates de l'opération ne sont pas absolument satisfaisantes; il y a de la rétention d'urine pendant quelques jours, des vomissements, de la diarrhée, de la toux; l'urine est fortement teinte en noir; la plupart de ces symptômes paraissent devoir être attribués à de l'intoxication par l'acide phénique; la plaie, en effet, a très bon

aspect, et le ventre n'est ni douloureux ni ballonné; le premier pansement est changé le 12 juillet.

Le 15 juillet, le pansement est de nouveau changé, et l'on note : suintement très peu abondant, un peu de pus s'écoule par le drain inférieur; on le raccourcit, et on enlève définitivement les deux autres; légère rougeur vers la partie supérieure de la plaie; pas de douleur ni de tuméfaction dans le voisinage; l'état général s'est amélioré, l'appétit est revenu, les vomissements ont cessé.

Le 17, pansement; l'état général va en s'améliorant, mais nous constatons un peu de sphacèle du bord de la peau, et du pus orangé qui s'écoule en petite quantité au niveau du passage des drains. Potion tonique.

Le 19, pansement. Suppuration peu abondante orangée; les sutures ne sont pas résorbées, je coupe les supérieures, la plaie n'est pas réunie, mais on trouve une couche de beaux bourgeons charnus. L'état général est bon maintenant.

Le 22, pansement. L'urine devenant noire après chaque pansement, nous substituons le thymol à l'acide phénique; la plaie est ouverte, en pleine granulation; suppuration bleue; pas de fétidité.

A partir du 26 juillet, on panse la plaie avec du coton épuré; un abcès se forme dans le scrotum et s'ouvre le 3 août; le 20, la plaie est linéaire, on la pause avec des bandelettes de diachylon; le 30, elle est cicatrisée.

La température a suivi la marche suivante : le soir de l'opération, elle monte à 39°, pour redescendre le lendemain à 38°,3 le matin, à 37°,9 le soir; elle monte ensuite régulièrement jusqu'à 39°,5, qu'elle atteint le 14 au soir; le lendemain, elle retombe à 37°,9, et à partir de ce jour, oscille assez régulièrement de 37°,3 le matin, à 38°,2 le soir; légère ascension au moment de la formation de l'abcès, mais sans dépasser 38°,7 le soir; à partir du 4 août, la température est tout à fait normale.

Mon collègue, le professeur Julliard, ayant repris son service, j'avais perdu de vue ce malade; peu de jours après la cicatrisation achevée, une fistule s'était ouverte à l'angle supérieur de la plaie; elle donnait issue à un liquide séreux ou séro-purulent; le malade affaibli physiquement et mentalement restait au lit, mangeait peu, avait souvent de la diarrhée, et fut pris à plusieurs reprises d'attaques épileptiformes.

Dans le courant de l'année suivante, il fut placé dans mon service; je le trouvai pâle, terreux, amaigri; l'appétit est presque perdu, l'intelligence fort atteinte, est en quelque sorte inerte.

La fistule subsiste et laisse écouler un liquide séro-purulent jaunâtre; aucune hernie ne s'est reproduite, l'orifice inguinal paraît très étroit, ne laisse pas entrer le bout du petit doigt; pendant la toux, la paroi abdominale bombe légèrement au-dessus de la cicatrice, mais le doigt introduit au contact de l'anneau ne perçoit pas d'impulsion.

L'état général s'aggrave lentement; des vomissements alimentaires et bilieux surviennent, l'amaigrissement se prononce, le ventre se rétracte; il n'est plus douteux que nous n'ayons là une péritonite chronique probablement tuberculeuse. Malgré le débridement de la

fistule, et son exploration, nous n'avions pas jusqu'à ce moment découvert la cause de sa persistance: les pansements divers employé n'avaient eu aucune influence sur son état.

Finalement le malade succombait le 20 mai.

L'autopsie pratiquée le 21, par le professeur Zahn, confirmait l diagnostic. Voici le résumé des lésions observées : tuberculos pulmonaire, caverne à gauche; tuberculose péritonéale avec forte adhérences entre le péritoine et les intestins et entre les intestin eux-mêmes; tuberculose intestinale : perforation tuberculeuse d l'intestin conduisant dans un foyer énorme de périhépatite sup purée; tuberculose du bassinet, du rein et de l'uretère droits, ain que de la prostate. Thrombose de l'aorte abdominale et de la veine cave inférieure; thrombose dans le sinus longitudinal supérieur pachyméningite hémorragique. A gauche, dans la région inguinale cicatrice de l'opération; une dissection et un examen attentif mon trent que l'oblitération du canal inguinal était bien complète et qu'i n'existe aucune communication entre la cavité péritonéale et l'exté rieur.

Les deux testicules sont notablement atrophiés.

J'ai examiné de nouveau, il y a quelques jours encore, la pièce qui a été conservée : l'orifice inguinal ne laisse de passage que pour le cordon; le tissu cicatriciel formé au niveau de son angle externe est solide, résistant; on ne peut passer à côté du cordon qu'un stylet fin.

Mais il faut bien remarquer que l'opéré s'est à peine levé une ou deux fois, qu'il ne s'est pas trouvé dans des conditions favorables à la reproduction de la hernie; que, de plus, la plaie a suppuré, ce que nous ne cherchons pas ordinairement à obtenir; le résultat constaté dans cette autopsie perd ainsi une partie de sa valeur.

J'ajouterai que le développement lent de cette péritonite tuberculeuse me donne des doutes sur la nature des douleurs qu'accusait le malade et qui lui faisaient réclamer une opération; du liquide ascitique s'est écoulé à l'ouverture du sac; celui-ci était épaissi, grisâtre et gaufré à sa face interne; n'y avait-il pas déjà là le début de la tuberculose péritonéale? Cependant, avant d'opérer, nous n'avions constaté aucune lésion apparente.

Observation II.

Epiplocèle volumineuse irréductible par adhérence. Sensations douloureuses à l'épigastre. Opération. Présence d'une anse du gros intestin. Guérison. Examen du malade 2 mois 1/2 après l'opération.

Schmidt Jacob, 12 ans, négociant, de Glaris. Entré à l'hôpital cantonal le 11 août 1880. Sorti le 1 octobre 1880.

Habituellement bien portant, n'ayant jamais fait de maladie, habitant alors Manille, il sent, en soulevant des caisses dans son magasin, une douleur assez vive dans l'aine gauche; en même temps il se forme à ce niveau une grosseur qui est reconnue par un médecin pour une hernie. Ceci se passait au mois de janvier 1879.

D'abord peu volumineuse et n'occasionnant ni gêne, ni douleurs, elle a graduellement augmenté au point d'arriver au volume actuel qui égale celui de deux poings d'adulte. En même temps la gêne se produisait, d'abord par les dimensions de la tumeur et son poids, puis par les douleurs qu'elle occasionnait; le malade ressentait des douleurs dans la région épigastrique; elles lui paraissaient se propager du fond du scrotum ; en même temps se produisaient des gargouillements dans le ventre se propageant également jusque dans la tumeur; ces gargouillements étaient provoqués par le travail digestif.

Malgré cela, les fonctions digestives n'étaient point altérées, selles régulières, jamais de vomissements. Les inconvénients de la tumeur étaient assez prononcés pour qu'à diverses reprises des tentatives de réduction fussent faites; d'abord à Manille, au début on fit des applications de sangsues, de glace et de pommades; puis dernièrement, à Glaris, on pratiqua le taxis avec chloroforme; on fit le taxis avec inversion, mais tous les efforts ne produisirent aucun effet.

Etat actuel. — Le malade est un peu amaigri. A part sa tumeur, l'examen de tous ses organes ne permet d'y constater aucune altération. La bourse gauche est remplie par une énorme tumeur qui surmonte le testicule et se prolonge dans le trajet inguinal; elle ne présente pas d'adhérence avec les tuniques superficielles du scrotum; sa forme générale est pyriforme; la palpation y révèle des irrégularités, de gros lobules incomplètement séparés les uns des autres; leur consistance est pâteuse, une pression plus forte donne une sensation de dureté un peu élastique; l'examen à la lumière ne révèle aucune transparence. La tumeur est indolente à la pression. Nulle part la percussion ne donne autre chose qu'un son mat.

L'anneau inguinal paraît très élargi, mais le pédicule de la tumeur le remplit exactement.

Notre attention est particulièrement attirée par les deux phénomènes suivants : 1° Si l'on empoigne la tumeur à pleine main et qu'on l'attire en bas, le malade éprouve aussitôt une assez vive douleur au niveau du creux épigastrique; 2° si, pendant qu'un assistant pratique la même manœuvre, je palpe profondément l'abdomen, je sens une

sorte de corde qui se tend dans la direction d'une ligne qui irait de l'orifice inguinal à l'épigastre. Ces deux phénomènes, observés à plusieurs reprises, confirment le diagnostic d'épiplocèle inguino-scrotale.

Plusieurs tentatives de taxis sans chloroforme restent infructueuses; elles sont faites après application prolongée de glace, ou avec la bande élastique : disons donc épiplocèle irréductible probablement par adhérences. Je propose au malade une opération qu'il accepte avec empressement.

Elle est pratiquée le 19 août 1880; anesthésie par le chloroforme; toutes les précautions antiseptiques de la méthode de Lister sont prises (comme j'ai l'habitude de le faire depuis quelque temps, la veille au soir, la peau a été rasée, lavée au savon, puis avec la solution d'acide phénique à 5 0/0, et *un pansement de Lister a été appliqué*).

Une longue incision de 15 centimètres est pratiquée suivant la direction du trajet inguinal; elle dépasse en haut l'orifice externe et descend jusqu'à la partie inférieure du scrotum. Couche par couche, j'arrive sur un sac excessivement mince. A l'aide des doigts, je l'énuclée complètement des tissus environnants; pendant cette manœuvre, le sac se déchire en quelques points, il en sort une très petite quantité de liquide rougeâtre et des pelotons adipeux évidemment épiploïques font hernie à travers les déchirures.

Le sac complètement énuclée est largement incisé en avant de haut en bas : Il présente deux étranglements, l'un plus étroit, tout à fait en bas, un autre plus large, à 4 ou 5 centimètres de l'orifice inguinal; au niveau de ces étranglements, l'épiploon est complètement adhérent à une sorte de collet circulaire formé par le sac.

Je passe alors à travers l'épaisseur du pédicule de l'épiploon trois gros fils doubles de catgut de gros calibre et j'en fais trois ligatures solides divisant le pédicule primitif en trois pédicules secondaires; je coupe en avant de mes ligatures et j'excise l'epiploon et la plus grande partie du sac.

J'aperçois alors derrière le pédicule épiploïque une anse du gros intestin présentant en avant deux bandes musculaires et un court appendice épiploïque; cet intestin fait partie de la paroi postérieure du sac; le péritoine ne le recouvre qu'en avant; la présence de ces appendices épiploïques courts nous le fait reconnaître pour l'angle du colon. Fort heureusement le sac a été excisé à 4 ou 5 centimètres en avant du bord inférieur de cet intestin. Après quelques tentatives, je réduis cet intestin dans le ventre. Ceci fait, le pédicule épiploïque étant trop volumineux pour être réduit, j'en résèque encore 3 à 4 centimètres après avoir placé des ligatures comme tout à l'heure, puis je réduis le tout dans l'abdomen.

L'ouverture du sac est liée circulairement avec un fort catgut au niveau de l'anneau inguinal Puis je cherche à rétrécir cet anneau lui même au moyen de trois points de suture de catgut, rapprochant au contact les deux piliers à leur angle externe. Quatre petits débridements d'un centimètre et demi environ sont pratiqués au-desus du pi-

ar interne et parallèlement à sa direction, dans l'aponévrose du grand oblique.

Enfin, après un fort lavage de la plaie avec la solution d'acide phénique à 5 0/0, j'en fais la suture avec des fils de catgut, après y avoir placé deux drains, l'un qui plonge au fond du scrotum, l'autre qui se dirige vers l'anneau inguinal.

L'hémorragie a été fort peu abondante, les artères ayant été saisies immédiatement avec des pinces hémostatiques ; ligature au catgut.

Pansement de Lister embrassant l'hypogastre, les bourses, très compressif.

Soir. — Température axill. 38°.

20 *août.* — Température ax. 37°2. Pansement ; suintement sanguin modéré, pas de gonflement.

Soir. — Température ax. 38°7.

21 *août matin.* — 38°.

Soir. — 38°7.

22 *août matin.* — 38°. On change le pansement ; on enlève les drains définitivement, et on coupe la moitié des sutures ; la réunion paraît acquise, sauf à la partie inférieure où la plaie s'écarte dans une longueur de 2 centimètres ; œdème des bourses considérable.

Le malade a été à la selle.

Soir. — 38°4.

23 *août.* — 38°.

Soir. — 38°4.

24 *août.* — 37°2. Pansement, on enlève les derniers fils de suture qui provoquent un peu d'irritation.

Soir. — 37°8.

A partir de ce jour la température est normale, oscillant entre 37°4 matin et 37°8 le soir ; elle remonte à 38°, le 2 septembre, à la suite de douleurs de ventre assez fortes, sans autre phénomène ; le pansement est renouvelé le 26, le 29, le 31 août. Les selles sont parfaitement régulières, l'appétit est excellent.

Le 4 septembre on laisse de côté le pansement de Lister ; il n'y a plus que les bourgeons charnus développés au niveau du passage des drains à cicatriser ; pansement avec une simple compresse de gaze phéniquée, un morceau de makintosh et une bande de flanelle ; l'œdème des bourses a beaucoup diminué.

Le 9 septembre, le malade se lève et se promène sans difficulté ; le 14 la cicatrisation est complète. Je garde le malade en observation et je fais faire un bandage anglais, la hernie intestinale paraissant avoir de la tendance à se reproduire ; le bandage est appliqué le 25 septembre ; il est bien supporté.

Nous notons à la sortie du malade le 4 octobre.

Schmidt se porte à merveille ; muni de son bandage il marche toute la journée sans aucune fatigue, ni aucune douleur. L'incision forme une ligne cicatricielle coudée de 11 centimètres ; les tuniques scrotales sont souples. Le doigt introduit au niveau de l'anneau inguinal ne pénètre que peu profondément par l'extrémité de la troisième pha-

lange; cet anneau paraît plus étroit que le droit. La toux ne provoque pas d'impulsion sur le doigt, mais les viscères paraissent soulever légèrement la paroi antérieure du trajet inguinal. Il est impossible de retrouver par la palpation de l'abdomen la corde épiploïque que l'on sentait avant l'opération.

Le malade est entièrement débarrassé de la gêne occasionnée par la tumeur et des sensations pénibles qui l'accompagnaient ; il est très heureux de ce résultat, et le manifeste vivement. Je le présente à mes confrères dans la séance du 6 octobre de la société médicale de Genève.

Malheureusement il quitte notre ville et je ne pourrai le suivre ultérieurement; je lui recommande de porter son bandage pendant longtemps encore.

Au commencement de novembre, je retrouve Schmidt et je peux l'examiner de nouveau ; il m'apprend qu'il vient de faire à pied le voyage de Zurich à Genève ; il n'a eu aucune difficulté à faire cette longue marche, tandis qu'avant son opération il ne pouvait marcher un peu de temps sans fatigue; il a continué à porter son bandage; l'orifice inguinal ne permet que l'introduction du bout de l'index ; quand on fait tousser le malade, on ne sent pas d'impulsion sur ce doigt, mais on voit se former au-dessus une saillie; il y a tendance à la formation d'une hernie, mais elle ne dépasse pas l'intérieur du trajet inguinal. Dans ce cas, le bénéfice obtenu par l'opération est évident, mais il est probable que dans le port du bandage une hernie ne tarderait pas à se reformer. Devons nous espérer qu'au bout d'un certain temps le malade puisse s'en passer? Nous ne pouvons le dire.

A propos du procès-verbal.

M. Poncet (de Cluny), à propos des recherches de M. Monod sur l'atrophie du testicule après orchite traumatique, communique deux observations qui présentent un certain intérêt par l'exactitude même avec laquelle les phénomènes d'atrophie ont pu être consignés.

Le premier fait se rapporte à un jeune pompier : Guigue entré le 21 février 1881, à l'hopital militaire Saint-Martin pour une orchite traumatique. Cet homme qui n'avait jamais eu d'urétrite, et n'offrait actuellement aucune trace d'écoulement, s'était heurté violemment le testicule *gauche* contre le cheval de bois. Le scrotum n'était point rouge, ni tendu ; il n'y avait pas d'épanchement de sang ou de sérosité dans la tunique vaginale. Mais l'épididyme présentait sur tout son parcours une induration assez volumineuse, résistante, et uniforme. Le testicule lui-même était un peu plus gros que du côté opposé, plus douloureux aussi à la pression.

Cependant tous ces phénomènes sont beaucoup moins accentués

que dans la plus bénigne orchite blennorrhagique. Un purgatif, le repos, et des cataplasmes permettent à cet homme de sortir de l'hôpital dès le 3 mars, et de reprendre son service.

Il est examiné le 20 mars, et à ce jour on constate qu'il n'existe plus d'induration, à l'épididyme du côté gauche; mais le testicule de ce côté est *mou*, bien qu'à la pression il donne encore la sensation spéciale à la glande; en outre *il est d'un quart plus petit* que celui du côté opposé.

Ainsi chez G... l'atrophie est déjà marquée *un mois après l'accident.*

Le deuxième fait est analogue au précédent :

G..., infirmier, n'ayant jamais eu d'urétrite, ne présentant pas la plus petite goutte dans le canal le matin au réveil, se heurte le testicule *gauche* contre un poteau en fer. La douleur fut très vive au moment de l'accident (10 février 1881), et dès le lendemain l'épididyme présentait un fort gonflement. G... n'entra à l'hôpital que deux jours après pour une angine, ne parla point de son orchite et sortit le 19, reprenant son service assez pénible. Alors le gonflement, qui avait diminué pendant le séjour à l'hôpital, reparaît, et G... rentre dans mon service, le 15 mars.

Le scrotum n'est ni tendu, ni gonflé, ni luisant. Pas d'épanchement dans les tuniques. Mais l'épididyme forme une coiffe épaisse, indurée, volumineuse au testicule, dans tout le bord postérieur. Le canal déférent est un peu plus gros et le testicule lui-même, légèrement plus volumineux et surtout plus sensible que son congénère sain.

10. Repos, purgatif, cataplasmes.

18 *mars.* — L'induration de l'épididyme persiste; cependant il y a diminution du gonflement.

19. Le testicule est moins tendu, quoique toujours douloureux. Cet homme ne présente rien d'anormal du côté de la prostate.

23. L'induration de l'épididyme persiste, quoique beaucoup moins volumineuse. Le testicule est notablement plus mou que celui du côté droit et a déjà diminué de volume d'une façon très sensible, appréciable pour le malade lui-même qui fait remonter le début de l'atrophie à deux ou trois jours, c'est-à-dire au 40e *jour de l'accident.*

Ces deux faits, suivis avec précision permettraient donc de penser que ces orchites et épididymites traumatiques, quoique très bénignes, peuvent être suivies d'une atrophie de l'organe, qui débuterait du 30e au 40e jour.

Rapport

Sur un travail de M. Séjournet (de Revin) intitulé : *Du pansement des plaies* : .

Par M. F. Terrier.

Messieurs,

Vers la fin de l'année dernière, M. le Dr Séjournet, de Revin (Ardennes), vous a adressé un court mémoire intitulé : *Du pansement des plaies*. L'auteur a eu surtout pour but de vous indiquer quelle était sa pratique et quels résultats heureux il a pu obtenir, en combinant en quelque sorte le pansement phéniqué, antiseptique et le pansement ouaté de M. A. Guérin. Après des considérations, générales et fort classiques sur les plaies et leur mode de cicatrisation, après avoir judicieusement exposé les conditions que doit remplir un bon pansement, M. Séjournet expose sa manière de faire.

S'agit-il d'une plaie devant se cicatriser secondairement, d'une plaie contuse à lambeaux, par exemple; il la nettoie bien, place à sa surface un gâteau de charpie phéniquée, c'est-à-dire de charpie trempée dans une solution phéniquée, à 2,50 0/0. Au-dessus, il roule ou dispose des lames d'ouate qui doivent dépasser de beaucoup les limites de la plaie, enfin un morceau de taffetas maintenu par une bande recouvre le tout.

Est-on en présence d'une amputation, où l'on a tenté la réunion par première intention en pratiquant la suture des lambeaux; l'auteur préconise le même pansement. Notons qu'il n'utilise pas le drainage; la réunion en un faisceau des fils à ligature suffirait pour l'écoulement des liquides exsudés, ce qui ne nous est pas démontré. Ce pansement, modification plus ou moins heureuse du pansement ouaté, serait occlusif, compressif et antiseptique, en un mot aurait toutes les qualités requises pour faire un bon pansement.

Sans partager l'enthousiasme de l'auteur, nous croyons, en effet, que sa méthode de pansement peut donner de bons résultats surtout dans un milieu relativement sain. En serait-il de même dans nos hôpitaux des grandes villes. On nous permettra d'en douter, et dans ces circonstances, nous aimons mieux nous en tenir soit au pansement de Lister pur, soit au pansement de Lister tel que l'a modifié M. Bæckel, soit au pansement ouaté de M. Alphonse Guérin.

'outefois, nous avons plusieurs fois combiné les deux méthodes ıvec succès : le pansement de Lister : protective, gaze phéni- e et mackintosh, étant appliqué sur la plaie, puis au-dessus lui une très large et épaisse couche d'ouate, remplissant un ble but : la compression et le maintien à une température uni- ne.

ıans les plaies réunies par première intention, M. Séjournet seille de renouveler le pansement vers le 10e jour, moment où . doit enlever les sutures et retirer quelques fils à ligature. 'on a affaire à une plaie suppurante, il pense devoir laisser le sement 8 ou 10 jours en place, pour attendre la protection de la e par la couche des bourgeons charnus. Ultérieurement le pan- ıent est refait tous les 2, 3 ou 4 jours selon qu'il est besoin, et ıilise alors soit la solution phéniquée, soit l'alcool.

'out en exposant sa méthode, l'auteur critique le pansement Lister et semble croire que ce pansement doit être renouvelé s les jours, ce qui est une erreur qu'il nous est impossible de ser passer sans la faire remarquer. Si, en effet, dans les plaies suppurent, le pansement de Lister doit être renouvelé tous les rs ou tous les deux jours, il n'en est plus de même dans les ies réunies par première intention, et la necessité d'enlever les ıres est souvent la seule cause du renouvellement du panse- ıt.

'nfin, à l'appui de la méthode de pansement qu'il préconise, le Dr Séjournet relate 3 observations, l'une de plaie contuse de ıain, l'autre de désarticulation radio-carpienne, guérie par pre- re intention, la 3e, d'amputation de cuisse chez un enfant pour nécrose du tibia avec ankylose du genou.

ı faculté d'appliquer ce pansement, son peu de prix, les com- ités qu'il offre au point de vue du transport des blessés, font ;er à M. Séjournet que sa méthode pourrait être utilisée avec ;ès sur le champ de bataille. Nous lui accordons sans peine ; conclusion, mais que de réserves à faire au point de vue ı préservation des plaies du contact des germes infectieux dus ement à l'accumulation des blessés.

'ailleurs, en terminant, l'auteur avoue avec un grand sens pra- e, qu'il ne peut regarder sa méthode comme systématiquement ırieure à toutes les autres, et que, du reste, elle n'a pas encore l'épreuve de la thérapeutique hospitalière.

ous ne pouvons que nous associer à ces sages conclusions et ı vous proposons le dépôt du travail de M. Séjournet aux hives et l'envoi de remerciements à l'auteur.

A propos du rapport précédent.

M. Trélat. Cette sorte de pansement préconisée par M. Séjournet a été employée par beaucoup de chirurgiens, par M. Letiévant, par moi-même. Il n'a aucun rapport avec le pansement de Lister. Il nous est arrivé à tous d'employer du coton hydrophile trempé dans une solution phéniquée, pour recouvrir les plaies. C'est donc une pratique qui ne peut être considérée comme nouvelle.

Les conclusions de M. Terrier sont mises aux voix et adoptées.

Lecture.

M. Pozzi lit un travail intitulé : *Du morcellement des gros polypes utérins.*

Ce travail est renvoyé à l'examen d'une commission composée de MM. Guyon, Desprès et Monod, rapporteur.

Communication.

Sur la ligature de l'artère iliaque externe,

Par M. Farabeuf.

M. Farabeuf. Pour remplir cette fin de séance, permettez-moi de vous dire quelques mots de la ligature de l'artère iliaque externe, et spécialement du procédé de A. Cooper.

Ce n'est point une étude anatomo-chirurgicale des procédés que j'ai l'intention de faire devant vous, et c'est à peine une petite dissertation historique.

Vous avez tous été frappés du danger que les incisions ascendantes parallèles à l'artère (Abernethy, etc.) font courir au péritoine d'autant plus adhérent qu'on s'élève davantage au-dessus de l'arcade crurale.

Vous connaissez l'incommodité des incisions obliques rejetées trop loin en dehors du côté du flanc, incisions dont la lèvre supéro-interne ne permet pas à l'aide d'attirer suffisamment en dedans le péritoine et son contenu le paquet intestinal, pour présenter l'artère à l'opérateur.

Enfin, vous tous reconnaissez les inconvénients du procédé de ›gros, qui cherchait une branche épigastrique pour trouver le ›nc, dans une région défendue par les veines épigastriques, funilaires et circonflexes.

Peut-être pensez-vous comme moi qu'il vaut mieux ne pas cour les muscles abdominaux, si l'on peut, en s'en dispensant, ›eindre sûrement et facilement le vaisseau au lieu d'élection 0.m,03 de l'arcade), quitte à les diviser ultérieurement, si l'on ›it devoir placer le fil à une plus grande hauteur.

A l'appui de cet avis, je tiens à citer immédiatement la grande torité de A. Cooper.

Je ne veux pas vous entretenir du procédé que je recommande, dont le fond m'a été enseigné par le livre de M. Marcellin Duval. est décrit dans mon *Précis des ligatures* (2e édition, p. 113 et iv.).

Pour lier à une grande hauteur et, par conséquent, pour atteindre iaque primitive, l'iliaque interne et l'origine de l'iliaque externe, section des faisceaux musculaires est indispensable et j'accepte forme d'incision et la manière de faire de M. Duval. L'incision, ns sa partie interne, est parallèle et sus-jacente à l'arcade crurale, e croise l'artère ; elle se recourbe ensuite en haut pour remonter dehors, mais à distance du bord externe du vaisseau. L'aponéose du grand oblique est incisée semblablement. Puis, dans la rtie interne de la plaie qui est sus-jacente à l'arcade, le bord inrieur des muscles confondus (petit oblique et transverse) cordon compris, est cherché et soulevé pour permettre ensuite au bisuri de diviser les faisceaux charnus sur le doigt ou sur la sonde, ns la partie externe et ascendante de l'incision.

Eh bien, cette division des muscles, de même que la partie reurbée correspondante de l'incision tégumentaire, il est inutile de pérer, si l'on doit lier simplement l'iliaque externe en son lieu élection. J'en donne comme preuves les nombreuses opérans cadavériques que j'ai vu faire et le témoignage peu connu A. Cooper, qui avait opéré neuf fois sur le vivant, lorsque fut cueillie la description exacte de son procédé.

Après avoir incisé l'aponévrose du grand oblique « : *There will › no occasion to make any further use of the knife* [1] ». A. Cooer déposait donc le bistouri pour ne plus le reprendre et terminait opération avec le doigt et les instruments mousses. Il est, en

[1] *The principles and practice of Surgery*, etc., par sir A. Cooper, edited y Alexander Lee. London, 1836. I, p. 226.

effet, rationnel, sûr et facile, une fois faite à la peau et à l'aponévrose l'incision sus-jacente à l'arcade, de relever le bord des muscles, cordon y compris, et d'atteindre l'artère en effondrant le fascia cribriformis en dehors du vaisseau, assez haut au-dessus de l'arcade pour ne pas toucher les veines circonflexes, assez bas pour rester au-dessous du sinus péritonéal.

Cependant, une fois le bord des muscles soulevé, je conseille volontiers de détruire les adhérences que présentent ceux-ci avec l'arcade crurale dans la partie externe de la plaie, c'est-à-dire d'ébaucher légèrement l'entamure indiquée plus haut comme nécessaire pour découvrir les artères à une grande profondeur. J'insiste sur ce fait : le procédé que je recommande, le croyant le meilleur, pour lier l'artère iliaque externe au lieu d'élection, a été pratiqué neuf fois sur le vivant par A. Cooper.

En terminant, je tiens à rectifier une erreur qui court les livres depuis Malgaigne, et qui a trait au tracé de l'incision cutanée de A. Cooper, tracé partout mal indiqué.

Voici le texte de l'auteur français :

« A. Cooper exagéra cette inclinaison, en commençant son incision un peu au-dessus de l'anneau inguinal *supérieur*, et la conduisant en forme de croissant vers le bord du ligament de Poupart, pour remonter ensuite à 4 centimètres du bord interne de l'épine iliaque. »

Parti d'un tel point, le croissant de Cooper se trouvait en dehors des vaisseaux. Aussi, Malgaigne ajoute-t-il qu'il ne comprend pas le motif de cette incision qui s'éloigne à plaisir de l'artère.

Tout cela repose sur une erreur de traduction. A. Cooper commençait l'incision un peu au-dessus de l'anneau inguinal *externe* et non pas interne, de sorte que le croissant venait croiser l'artère, au lieu d'être tout entier en dehors. Il y a dans le texte anglais (*loc. cit.*) « *a little above the abdominal ring.* » C'est à tort qu'on a traduit *abdominal ring* par orifice interne ou supérieur ou abdominal du canal inguinal.

Les détails du texte, l'absurdité du procédé ainsi compris, auraient dû éveiller l'attention.

« *Abdominal ring* » veut dire orifice extérieur du canal inguinal. (*Voy.* ouv. cité, II, p. 9.)

Quand A. Cooper veut parler de l'orifice intérieur, il dit « *interna abdominal ring* » ou simplement « *internal ring.* » (*Voy.* ouv. cit., t. II, p. 30.)

S'il pouvait rester le moindre doute dans l'esprit, la vue des figures de Cooper le léverait immédiatement, les légendes qualifiant *abdominal ring*, anneau abdominal, ce que nous appelons en

France, l'orifice extérieur du canal inguinal, celui que circonscrivent les deux piliers de l'aponévrose du grand oblique, en se dirigeant, l'un vers la symphise, l'autre vers l'épine du pubis.

Discussion.

M. Perrin. Il me semble que c'est l'opinion régnante que vient d'émettre M. Farabeuf relativement aux difficultés et à l'infériorité réelle du procédé de Bogros. La plaie est d'une profondeur gênante pour la recherche du vaisseau.

Relativement au danger des incisions se rapprochant du parallélisme avec le vaisseau, je crois encore que tout le monde pense comme M. Farabeuf, et pour mon compte, je me rallie au principe des incisions dont l'extrémité supérieure se porte en dehors. Et, à ce propos, j'ajouterai que A. Cooper a recommandé également une incision partant de l'anneau inguinal interne, et remontant à environ deux travers de doigt en dedans de l'épine iliaque antérieure et supérieure. Ce procédé a le grand avantage de permettre d'arriver de suite sur le tissu cellulaire de la fosse iliaque.

Je n'ai rencontré une réelle difficulté à refouler les viscères en dedans, ni sur le cadavre, ni sur le vivant, dans les quelques opérations que j'ai eu à pratiquer il y a quelques années. Il me semble plus commode de procéder comme je viens de le dire, que de relever en haut le bord inférieur du petit oblique et du transverse; car c'est retomber dans un des inconvénients du procédé de Bogros que je repousse.

M. Trélat fait remarquer à M. Perrin que la grande incision externe a été recommandée en vue de la ligature de l'iliaque interne et non de l'iliaque externe.

M. Farabeuf. L'incision dont a parlé M. Perrin, ne vaut certainement pas l'autre à mon sens. Assistant une fois comme aide à une ligature de l'iliaque externe pour un anévrysme, j'ai vu l'opérateur obligé de prolonger l'angle inférieur de son incision vers la ligne médiane, parce qu'elle remontait trop vers le flanc. Je le répète, le procédé attribué à A. Cooper résulte d'une erreur d'interprétation, attendu que « *abdominal ring*, » désigne l'orifice externe du canal inguinal.

M. Perrin. Ce procédé n'est pas seulement applicable à la ligature de l'iliaque interne. C'était le seul possible chez un officier atteint d'anévrysme de l'iliaque externe, que j'ai opéré sans difficulté au moyen de l'incision courbe élevée.

M. Trélat. Tout en reconnaissant qu'il y a des cas de force majeure où on n'a pas le choix, je persiste à penser que, pour lier l'iliaque externe à peu de distance de l'arcade crurale, on fait avec l'incision courbe élevée un délabrement inutile.

M. Perrin. C'est comme procédé général que je donne la préférence à l'incision partant de l'anneau interne. Il n'y a pas à redouter le débridement étendu qui en résulte; elle donne même plus de facilité pour l'écoulement du pus.

M. Farabeuf. Outre que l'anneau interne est un point de repère bien vague, je ne suis pas convaincu que le procédé de l'incision élevée facilite l'écoulement du pus. Je n'admettrai la justesse de cet argument que s'il m'était démontré :

1° Que le pus des abcès iliaques va vers la crête iliaque et non vers l'arcade ;

2° Que le chirurgien qui ouvre ces abcès ne les ouvre pas près de l'arcade.

La séance est levée à 5 heures.

Le Secrétaire,

A. Le Dentu.

Séance du 30 mars 1881.

Présidence de M. de Saint-Germain.

Le procès-verbal de la séance précédente est lu et adopté.

Correspondance.

La correspondance comprend :

1° Les journaux hebdomadaires paraissant à Paris ;

2° *Bulletin de l'Académie de médecine.* — *Journal de Thérapeutique* de Gubler. — *Revue de chirurgie.* — *Revue de médecine.* — *Lyon médical.* — *Montpellier médical.* — *Revue médicale.* — *Bulletin de l'Académie royale de Belgique.* — *Revue scientifique.*

3° *British médical.* — *Gazette médicale italienne-lombarde.* — *Gazette de santé militaire de Madrid.* — *La Viruela de Madrid.* — *Transactions de la Société ophthalmologique américaine.*

4° Une lettre de Mme Broca accompagnant l'envoi du portrait de M. le professeur Broca.

5° Une lettre de M. le ministre de l'instruction publique, invitant la Société de chirurgie à assister aux réunions annuelles des Sociétés savantes qui ont lieu à la Sorbonne.

Rapport

Sur un cas *d'ostéotomie du fémur pour le redressement d'un genu valgum*, pratiqué par M. Beauregard (du Havre),

par M. Terrillon.

Au nom d'une commission composée de MM. Le Dentu, Berger et Terrillon, rapporteur, je viens vous rendre compte d'une observation d'ostéotomie pratiquée pour le redressement d'un genu valgum, par M. Beauregard (du Havre).

C'est la seconde observation de ce genre que M. Beauregard présente à la Société de chirurgie. Quoiqu'elle diffère peu de la première, puisque l'opération et ses suites furent identiques dans les deux cas, elle doit nous intéresser tout particulièrement, car elle peut nous servir à juger cette question jusqu'ici sujette à tant de contestations, je veux parler de l'ostéotomie pratiquée pour les incurvations des membres.

Je commencerai par indiquer les points principaux et les plus saillants de l'observation, et je vous ferai part ensuite des quelques réflexions qu'elle a pu m'inspirer.

Edouard-Alexandre Lemardeley, âgé de 17 ans et 7 mois, est un garçon blond et maigre, qui a joui d'une excellente santé pendant toute son enfance. Toutefois, sous l'influence des privations, il a vu survenir vers sa treizième année une légère déformation du genou droit amenant quelque gène dans les mouvements d'extension et de flexion. L'année suivante, voulant, par défi, soulever un poids trop lourd, il ressentit une violente douleur dans le genou droit. Il avait, au moment de cet effort, les jambes écartées, et c'est à cette mauvaise position qu'il attribue la déformation, d'ailleurs peu considérable, qui survint alors. Avec le temps, cette déviation s'accentua; la jambe gauche, sur laquelle il avait pris l'habitude de s'appuyer de préférence, fut atteinte à son tour, mais d'une façon beaucoup moins grave.

L'angle formé par le genou droit mesure 140 degrés; la perpendiculaire, abaissée du bord externe de la rotule sur un cordon reliant le grand trochanter et la malléole externe, a une longueur

de 13 centimètres. Une attelle, appliquée le long de la face interne de la cuisse, s'éloigne à 17 centimètres de la malléole interne.

Le tibia offre une torsion très prononcée de dedans en dehors, et une courbure à convexité antérieure. Le pied est dans l'abduction. Enfin la déviation disparaît dans la flexion forcée du genou..

Dans ces conditions, la claudication était très prononcée, et la marche absolument irrégulière. Le genou malade venait à chaque pas heurter le genou gauche. Enfin, dans la station debout, le corps était fortement incliné à droite.

L'opération fut pratiquée le 10 juillet 1880. On fit une incision d'un centimètre sur la partie interne de la cuisse, à trois centimètres de l'interligne articulaire fémoro-tibial. Cette incision, allant du premier coup jusqu'à l'os, correspondait à l'interstice des muscles droit interne et couturier, et le bistouri atteignit le condyle interne au niveau du tubercule du grand adducteur.

Ce point de repère trouvé, on commença la section du condyle à l'aide d'un ciseau taillé en biseau et d'un maillet de plomb; les lamelles osseuses furent ainsi détruites transversalement.

La section fut faite lentement, mais facilement; les trois quarts de l'os environ furent intéressés, et on put du premier effort déterminer la fracture du pont osseux qui avait été respecté. La rupture produite, le tibia fut, sans difficulté, ramené dans l'axe du fémur. L'opération ne dura pas vingt minutes.

Les bords de la petite incision furent ensuite accolés par deux points de suture, et un appareil plâtré provisoire placé pendant que le malade était encore endormi.

Le pansement de Lister fut appliqué dans toute sa rigueur.

Les suites de l'opération furent des plus bénignes, sauf un léger gonflement qui se produisit au niveau de la section osseuse, mais qui ne fut le siège d'aucune douleur.

L'appareil plâtré fut renouvelé après trois jours, et plus tard même, il fut coupé au niveau de la région externe du genou, et les deux parties furent reliées entre elles par une tige de fer munie d'un écrou, permettant de ramener toujours la jambe dans la rectitude.

Le 2 août, vingt-huit jours après l'opération, la consolidation était obtenue et le malade pouvait faire quelques pas.

Depuis lors, le rétablissement s'est fait rapidement, et le redressement, ainsi que le montre la photographie que vous a présentée M. Beauregard, est très satisfaisant. Le genou gauche est maintenant plus dévié que le droit. La marche est ferme et assurée.

Il y eut donc ici un succès rapide et complet qui ne pourra qu'encourager les chirurgiens à suivre, avec M. Beauregard, voie tracée par Mayer, Ogston, Maewen, Bœckel et autres.

uble photographie, qui accompagne cette observation, indique ıne façon bien nette quel fut le résultat obtenu; et on peut dire 'il est aussi précieux pour le malade que flatteur pour l'opé-ıteur.

Cependant nous devons nous demander si cette pratique de ıstéotomie est justifiable dans tous les cas, et si elle présente, ême avec les pansements actuels, toutes les conditions de sécu-ıé que doit réclamer le chirurgien prudent.

Pour répondre à ces questions, je n'aurais en réalité qu'à repro-ıire les principales conclusions du rapport que j'ai présenté au ıois de décembre 1879 sur la première observation de M. Beau-ɜgard. Mais mon opinion personnelle s'étant, depuis cette ɔoque, légèrement modifiée sur un point essentiel, je discuterai e nouveau quelques-unes des indications de l'ostéotomie.

Avant d'entrer dans cette discussion, je rappellerai, en quelques ıots, les conclusions de mon premier rapport.

Après avoir étudié les différents procédés d'ostéotomie du fémur ppliqués au redressement du genu valgum, et après avoir com-ıaré cette méthode à celle du redressement brusque proposé par I. Delore, j'avais conclu à l'emploi presque exclusif de cette der-ıière opération, en la considérant comme plus sûre et presque ıssi rapide que l'ostéotomie.

Il est vrai qu'on pouvait faire à l'opération du redressement rusque une objection grave : c'était l'impossibilité de redresser iolemment le genou chez certains sujets trop vigoureux, ou ayant ' système osseux particulièrement éburné. Tous ceux qui ont em-loyé cette méthode savent que si, avant l'âge de 15 ans environ, est facile de redresser un genou en produisant les décollements ıi caractérisent la méthode de Delore, il arrive souvent qu'à un ;e plus avancé, il faut, pour obtenir ce résultat, déployer une rce musculaire considérable. Nous savons même que, dans cer-ins cas, on a échoué après plusieurs tentatives.

Il était donc naturel de songer à pratiquer l'ostéotomie dans ces ıs particulièrement rebelles. Mais je dois me hâter d'ajouter que nvention d'un appareil redresseur, par M. Collin, appareil que ıi eu l'honneur de présenter devant la Société, semblait éloigner ıutes les impossibilités du redressement, et faire rejeter complè-ıment l'ostéotomie. Grâce à cet appareil, on peut, en effet, agir vec une grande énergie sur les deux segments du membre infé-ieur; des essais pratiqués sur le vivant, et des expérimentations ur des cadavres de sujets de 18 à 19 ans, et dont je vous ai montré e résultat sur des pièces anatomiques, permettaient presque d'af-ırmer qu'on pourrait toujours obtenir, chez les jeunes gens au moins, le décollement des épiphyses du fémur et du tibia.

Le redressement brusque par la méthode de Delore n'est, en effet, possible qu'en produisant un écartement entre la diaphyse et l'épiphyse correspondant à la portion externe du cartilage de conjugaison. Cet écartement s'accompagne, du côté interne, d'un véritable tassement des trabécules osseuses.

Il semble donc qu'avec l'appareil Collin, on pourrait toujours obtenir ce décollement épiphysaire partiel, et cela sans que les ligaments de l'articulation fussent suffisamment tiraillés ou décollés pour donner lieu à un relâchement nuisible à la fonction de l'articulation.

Mais cet espoir fut déçu et l'emploi de l'appareil échoue chez quelques malades. Il existe malheureusement des individus encore jeunes, chez lesquels le cartilage dia-épiphysaire résiste, à cause de son ossification précoce ; ici la force déployée par l'appareil finit par agir sur les ligaments, et peut produire des désordres regrettables.

Ce sont ces cas, rares il est vrai, dans lesquels l'ostéotomie devient la seule ressource possible pour rendre la rectitude aux membres inférieurs considérablement déformés. C'est à propos de ces derniers que, revenant sur mes conclusions premières, j'admettrais volontiers, avec M. Beauregard, non pas la nécessité de l'opération sanglante, mais la possibilité de ce mode d'intervention, en prenant les précautions antiseptiques les plus rigoureuses.

Les succès obtenus par les chirurgiens anglais et allemands constituent un encouragement pour ceux qui emploieront l'ostéotomie pour le genu valgum des adolescents vigoureux ou déjà âgés.

Un seul point est embarrassant pour juger de l'opportunité de cette opération.

On devra se demander, en effet, par quels moyens on pourra reconnaître que le fémur ou le tibia seront assez résistants pour présenter un obstacle invincible au redressement brusque.

Il est certain que ce sera toujours là une question difficile à éclaircir : cependant, il faudra tenir compte de l'âge du malade, de sa constitution vigoureuse, et, on pourrait presque ajouter, du sexe ; car il nous a semblé que des individus du sexe féminin présentaient une ossification prématurée du cartilage épiphysaire. Mais ce qu'il ne faut pas oublier surtout, c'est que lorsqu'on emploie un appareil aussi puissant que celui de M. Collin, surtout lorsqu'on agit avec une moufle permettant de déployer une grande force, il faut savoir modérer ses efforts, et ne pas chercher à obtenir un redressement souvent difficile, et compromettre ainsi les ligaments du genou, au lieu d'agir sur l'os.

On voit que ces données n'ont rien de bien précis ; mais je suis

persuadé que pendant longtemps encore, l'ostéotomie n'entrera dans la pratique chirurgicale, au moins parmi nous, que pour les cas exceptionnels dont je viens de parler.

Je n'ai plus qu'un point à discuter dans la communication de M. Beauregard. Nous avons vu qu'il pratique l'opération de Maewen, c'est-à-dire la simple section osseuse avec le ciseau et le maillet. Il emploie la méthode de Lister dans toute sa rigueur, au point de vue des soins extérieurs, mais il la modifie considérablement en ne mettant pas dans la plaie un tube à drainage qui permette l'écoulement de la sérosité des muscles et des surfaces osseuses sectionnées. M. Beauregard fait la réunion immédiate des lèvres de la plaie, et il semble, dans les deux cas qu'il a publiés, n'avoir eu qu'à se louer de ce procédé.

Je crois que cet heureux résultat peut se représenter dans un grand nombre de cas et dans une série heureuse ; mais il est à craindre que la réunion immédiate totale donne lieu, à un moment donné, à des accidents graves et rapides, en ne permettant pas l'échappement des liquides retenus dans la profondeur de la plaie. Il suffirait qu'une cause quelconque de septicité vînt altérer ces liquides, malgré les précautions de la méthode de Lister, pour provoquer des accidents profonds, qui deviendraient rapidement graves. Aussi je n'hésiterais pas, avec les autres chirurgiens, en pareille occurrence, à placer, pendant quelques jours, un tube à drainage, et je n'oserais pas faire une réunion immédiate primitive et complète. Je terminerai ce rapport en proposant de voter des remerciements à M. Beauregard pour son intéressante observation, qui sera déposée dans nos archives, et de l'inscrire, quand il y aura lieu, sur la liste des candidats au titre de membre correspondant national.

Discussion.

M. Desprès. La prétention d'obtenir la guérison radicale du genu valgum par l'ostéotomie est illusoire ; la déviation se reproduit au bout d'un certain temps, et cela se comprend, qu'on recoure à cette opération ou au redressement brusque. Cette affection est, en effet, causée principalement par un relâchement, une élongation du ligament latéral interne et par une insuffisance des muscles de la partie interne de la cuisse (droit interne, demi-tendineux, couturier). Les opérations sanglantes ni les manœuvres violentes ne peuvent rien contre cet état. On le voit se produire, ainsi que l'a montré M. Mellet, en 1835, chez les jeunes sujets portés constamment sur les bras de leur nourrice dans une position défectueuse ; on le voit chez les adolescents causé par l'hydrarthose.

Quant à l'ostéotomie, je ne la considère pas comme une opération dangereuse; la guérison est la règle.

M. Tillaux. Les résultats éloignés des redressements déjà assez nombreux que j'ai faits jusqu'ici, m'autorisent à affirmer que la guérison peut être considérée comme définitive, lorsqu'on a décollé l'épiphyse.

Je revois de temps à autre des malades que j'ai opérés il y a plusieurs années, et je constate chaque fois que la récidive n'a aucune tendance à se produire. Malheureusement la méthode du redressement expose à la rupture des ligaments, et c'est là, il faut le reconnaître, son côté faible. Nous ne savons pas dans quelle proportion a lieu cet accident, nous ne savons pas non plus quel est le degré de gravité de l'ostéotomie. En France, du moins, nous manquons de documents pour établir une comparaison entre cette méthode et l'autre, et, sauf les deux intéressantes observations de M. Beauregard, nous sommes réduits à emprunter à la chirurgie étrangère les éléments d'une comparaison raisonnée. En réalité, la question n'est pas tranchée.

M. Sée. Je tiens à protester contre deux assertions de M. Desprès qui manquent absolument de base. C'est le développement exagéré du condyle interne, et nullement l'élongation du ligament latéral interne qui occasionne le genu valgum. D'autre part, l'ostéotomie ne peut être déclarée tout à fait bénigne, puisqu'elle met les sujets dans les mêmes conditions qu'une fracture compliquée. Si l'on n'employait pas le pansement de Lister, les résultats seraient tout autres que ceux que l'on connaît.

M. Desprès. La théorie de l'hypertrophie du condyle interne n'est nullement démontrée, et rien n'autorise à nier que cette altération soit secondaire. Le genu valgum de la première année de la vie est si bien dû à la position dans laquelle on porte les enfants que, quand on cesse de les prendre sur les bras, la déviation disparaît. Donc c'est bien l'allongement du ligament latéral interne qui en est la cause.

Qu'il y ait des cas heureux de redressement, je le veux bien, mais il y a bon nombre de sujets qui ont besoin d'appareils pour marcher, et cela n'empêche pas toujours la récidive d'avoir lieu.

Je donnerais encore la préférence à l'ostéotomie, s'il me fallait choisir entre les deux méthodes.

M. Terrillon. Le premier opéré de M. Beauregard est encore dans les bonnes conditions où l'opération l'a mis, il y a deux ans. Le second semble définitivement guéri. Rien ne peut faire craindre la récidive ni chez l'un ni chez l'autre.

Si l'on pouvait prévoir la rupture des ligaments, on devrait préférer l'ostéotomie. J'ai pratiqué cette opération sur un malade à qui M. Verneuil avait fait antérieurement le redressement, sans produire le décollement épiphysaire.

Rapport.

Sur une observation de M. le Dr Larger, de Maisons-Laffitte, intitulée : Hernie du muscle tibial antérieur,

Par M. Farabeuf.

C'est la troisième fois que je prends la parole devant vous sur les hernies et ruptures musculaires.

Le malade que nous a présenté M. Larger est atteint d'une petite hernie du jambier antérieur; quelques-uns d'entre vous l'ont vu et je l'ai examiné avec soin.

Les phénomènes que nous avons pu constater, tout à fait d'accord avec les prévisions théoriques que je vous exposais dans mon dernier rapport, vont nous permettre cette fois d'établir, d'une part la symptomologie des hernies musculaires, d'autre part le diagnostic différentiel de ces hernies et des tumeurs musculaires herniées ou non consécutives aux ruptures.

Voici d'abord l'observation de M. Larger que je vous donne *in extenso*, quoique je doive tout à l'heure faire des réserves sur la partie théorique.

Hernie du muscle jambier antérieur.

Le nommé Célestin X..., 26 ans, batelier, sec, assez robuste, varieux de père en fils, est porteur à la partie antérieure de la jambe gauche, à égale distance du genou et des chevilles, à un travers de doigt du bord antérieur du tibia et au niveau même de la gaine aponévrotique du jambier antérieur, d'une tumeur du volume et de la forme d'une grosse olive, à grand diamètre (4 centimètres), parallèle à l'axe de la jambe, à petit diamètre transversal de 2 centimètres 1/2. A l'union des deux tiers supérieurs avec le tiers inférieur de la tumeur, s'observe un léger sillon transversal. Le malade ne s'est pas aperçu du début de la tumeur, et n'a remarqué l'existence de celle-ci que vers l'âge de 18 ans.

Elle ne paraît pas avoir changé de volume depuis lors. Au tirage au sort, le conseil de revision l'a exempté du service militaire pour *hernie musculaire de la jambe.*

C'est une tumeur non pédiculée, plus ou moins saillante, suivant que la jambe se raidit ou se relâche. Aucun changement d'aspect, de coloration, de consistance à la peau qui recouvre la tumeur, et qui est d'ailleurs parfaitement mobile sur celle-ci.

La jambe étant au repos, la consistance de la tumeur est molle,

résistante plutôt que fluctuante; elle est alors facilement réductible et disparaît entre les deux lèvres d'une boutonnière verticale de l'aponévrose jambière, boutonnière dont on perçoit très manifestement les bords tranchants, mais que la pulpe de l'auriculaire ne peut franchir.

Pendant cette opération, le doigt éprouve une sensation de crépitation et de frottement comme fibrineux.

Quand la jambe se raidit, la consistance de la tumeur ne durcit pas d'une manière bien évidente. Enfin, il n'y a ni souffle, ni battements, à aucun moment. La tumeur est indolore, la marche n'en est point gênée, sauf quand le malade se fatigue un peu.

Voici ce qu'on observe :

1° *Pendant les mouvements volontaires du malade :*

Pied dans l'*extension :* la tumeur disparaît presque entièrement.

Pied dans l'*extension et en abduction* : la disparition est complète.

Pied dans l'*extension et en adduction :* elle se reproduit immédiatement.

Pied dans la *flexion* : la tumeur est très saillante et persiste jusqu'à la flexion du pied à angle droit. A partir de ce moment, elle disparaît en remontant vers le genou et il reste un creux à la place qu'elle occupait : la peau se déprime en doigt de gant entre les deux lèvres de la boutonnière aponévrotique.

2° *Pendant les mouvements passifs que je produis, la jambe étant relâchée :*

Mêmes phénomènes à l'extension, à l'abduction et à l'adduction du pied. A la flexion, et quel que soit le degré de celle-ci, la tumeur ne disparaît pas.

3° *Enfin pendant les mouvements provoqués par les courants galvaniques et faradiques :*

On constate que la tumeur fait bien corps avec le jambier antérieur. En effet, l'électrisation de tous les autres muscles voisins (extenseurs propre et commun) est sans action sur la tumeur. Quand, au contraire, on porte les rhéophores sur le trajet du jambier, la tumeur disparaît et remonte avec ce muscle vers le genou, comme tout à l'heure, dans les mouvements volontaires du malade. Enfin, la faradisation et surtout la galvanisation de la tumeur seule, y produisent un durcissement manifeste et tout à fait caractéristique.

DIAGNOSTIC.

Nous avons évidemment affaire ici à une tumeur constituée par des fibres musculaires striées et faisant corps avec le jambier antérieur. Il n'y a d'hésitation possible que vis-à-vis d'un kyste variqueux ou sanguin, mais l'exploration électrique vient lever tous les doutes.

Est-ce une *hernie musculaire vraie?* c'est-à-dire l'issue du muscle à travers une boutonnière aponévotrique? Les caractères en sont marqués ici avec la dernière évidence. D'un autre côté, la continuité du jambier antérieur n'en est pas moins démontrée, car tous les mouvements que détermine ce muscle se font régulièrement et un tendon se détache avec netteté sous a peau.

De plus, la hernie persiste quand le muscle est au repos et disparaît ıand celui-ci se raccourcit ou s'allonge. C'est la vérification expérimen- le de ce que la théorie faisait prévoir au sujet de la hernie d'un mus- e qui aurait conservé ses attaches. Cette théorie, M. Farabeuf vous xposait récemment avec sa lucidité habituelle, mais en émettant les outes les plus sérieux quant à l'existence démontrée actuellement de ı hernie musculaire dans ces conditions. M. Farabeuf vous disait vec raison, je crois, qu'une hernie musculaire de volume notable, tait probablement impossible, sauf peut-être chez les sujets replets, ans la rupture préalable du muscle.

Notre fait cependant semble venir à l'encontre de cette manière de 'oir; mais, en y regardant de plus près, l'on s'aperçoit que la contra- iction n'est qu'apparente et qu'en réalité il ne fait que confirmer la héorie. En effet, le muscle jambier antérieur a sans doute conservé outes ses attaches, mais il y a eu autrefois *rupture partielle* du mus le. Le faisceau hernié a rompu ses attaches inférieures au tendon du ambier et s'est rétracté vers la partie supérieure du muscle qu'il suit ans tous ses mouvements.

Cette rupture nous paraît prouvée :

1° Par le vide que l'on sent, le jambier étant fortement contracté et ccourci, à la place qu'occupait la hernie pendant le repos des mus- es;

2° Par la dégénérescence subie par ce même faisceau musculaire rnié, dégénérescence qui est elle-même prouvée par le faible dur- ssement de la tumeur lors de la contraction spontanée du muscle ous avons vu que le durcissement ne s'observait réellement que pen- nt la galvanisation).

Or, il résulte des recherches de MM. Hayem, Hénocque, Cornil et anvier, que cette dégénérescence est le fait de la rupture musculaire.

Notre diagnostic est donc celui-ci :

Rupture partielle du muscle jambier antérieur, avec hernie de ce isceau rompu et dégénéré, à travers une boutonnière de la gaine onévrotique.

TRAITEMENT.

Nous faisons porter au malade un bas élastique sur la face interne iquel nous avons fait coudre, au niveau de la tumeur, une petite pla- e de plomb. Cet appareil soulage suffisamment le malade pendant n travail.

RÉFLEXIONS.

Les hernies musculaires ne sont en général point communes, et est à un pur hasard que je dois d'en avoir trouvé presque simultané- ent deux exemples. Pour ce qui touche les hernies du jambier anté- ieur, nous n'en connaissons encore que 4 cas, ceux de Richet (*Anat. hirurg.*), de Mourlon (*Recueil de mémoires de médecine militaire*, 861, 3e série, t. VI, p. 227), de Perrin, de Gaujot (*Thèse* de Prat,

Paris, 1879, n° 126. — *Considérations sur la hernie du jambier extérieur*).

Le nôtre est le cinquième. — Dans tous les cas, la hernie occupait à peu près le même siège, le tiers moyen de la jambe, et présentait des caractères analogues. — Peut-être est-il permis de supposer, malgré le silence des observateurs à cet égard, qu'il y a eu chaque fois rupture et hernie musculaire.

C'est d'ailleurs un fait général que toutes les observations de hernie musculaire, publiées jusqu'à ce jour, sont incomplètes, en ce sens qu'elles ne fournissent aucun renseignement sur l'état d'intégrité du muscle. Or, il nous paraît infiniment probable, — conformément aux vues théoriques de M. Farabeuf, — que la hernie musculaire a toujours été précédée de la rupture totale ou partielle du muscle. Nos deux observations sont tout à fait démonstratives sous ce rapport. D'ailleurs, ce fait de l'artilleur de Mourlon qui entendit un bruit de coup de pistolet au moment de la production de sa hernie, nous paraît devoir être attribué bien plutôt à la rupture d'un muscle adducteur de la cuisse, qu'à celle de l'aponévrose fémorale, fort mince à ce niveau, ainsi que l'on sait.

Quant à la question de savoir si la seule contraction du muscle suffit pour rompre sa gaine aponévrotique, MM. Farabeuf et Giraud-Teulon ont établi les raisons théoriques qui, — à l'état physiologique du moins, — militent en faveur de l'opinion contraire. Dans la pratique, il nous paraît que les choses se passent ainsi :

Un effort soudain se produit sur un muscle en contraction, celui-ci se rompt, l'aponévrose éclate alors sous l'influence brusque et violente de la rétraction du muscle rompu, et la hernie se produit soit au même moment, soit petit à petit.

Quoiqu'il en soit, l'histoire des hernies musculaires est complètement à refaire, et c'est à M. Farabeuf que revient l'honneur d'avoir nettement fait ressortir cette nécessité.

Nous voilà donc en présence de l'observation d'un malade qui nous a été présenté.

Une hernie musculaire, longue de quatre centimètres, large comme le doigt, existe à travers une fente de la très forte aponévrose jambière antérieure. Elle est contractile sous l'influence de l'électricité. La pression des doigts la réduit et permet de sentir nettement les lèvres de la boutonnière. Au contraire, lorsque, en évitant de tendre la peau, on presse la masse musculaire à distance de l'orifice, la tumeur augmente notablement, la chair étant exprimée de l'intérieur par l'action des mains de l'explorateur.

Que cette hernie oblongue dans le sens longitudinal ait été causée par un traumatisme qui, dans l'enfance du malade, aurait rompu l'aponévrose et un assez gros faisceau musculaire, il est impossible de l'affirmer. Certainement, on trouve bien une espèce de vide au-dessous de la tumeur, comme si le tendon du muscle était

dépouillé des fibres qui le garnissent ordinairement. Et M. Larger a cru possible de supposer que ces fibres désinsérées en masse par un traumatisme soupçonné, se sont rétractées vers le haut pour former la hernie, après avoir fait éclater l'aponévrose.

Qu'il y ait eu ou non rupture partielle, la tumeur est actuellement une hernie musculaire vraie; car le lambeau hypothétique, le gros faisceau rompu, s'il a jamais existé, c'est-à-dire s'il a jamais été libre par son bout inférieur, a cessé de flotter et d'osciller isolément de bas en haut ou de haut en bas.

Actuellement, en effet, il y a continuité absolue; car la partie herniée subit absolument le sort du muscle tout entier dans les différentes manœuvres d'exploration.

M. Larger s'est étendu avec trop de complaisance à mon avis sur cette partie aussi obscure qu'hypothétique de son observation.

En effet, il s'agit dans le cas présent, je le répète, d'une *hernie musculaire vraie*. J'en demandais un cas dans mon dernier rapport, nous l'avons.

L'intérêt actuel est d'observer et de fixer les symptômes caractéristiques de la hernie musculaire pure et simple.

Les fonctions du muscle ne sont pas abolies; son tendon fait relief sous la peau pendant la contraction. Ici donc, en raison de la situation superficielle du muscle jambier antérieur, aucune difficulté pour constater l'absence de rupture.

Théoriquement, j'étais arrivé à vous dire : S'il existe des hernies musculaires vraies, c'est-à-dire des tumeurs musculaires poussées par la pression intra-aponévrotique à faire saillie au dehors, au niveau d'une partie perforée ou simplement amincie et dilatée de l'enveloppe aponévrotique, ces tumeurs doivent disparaître, lorsque le muscle intéressé perd sa flaccidité soit par la tension active, soit par la distension passive.

L'examen du malade de M. Larger a fourni la preuve de la justesse de ces prévisions.

Le voilà assis à côté de moi, la jambe malade étendue et reposant sur mes genoux. La tumeur est visible, molle, réductible, plus saillante et plus dure, lorsqu'on exerce une pression périphérique qui fait surgir le contenu aponévrotique.

Je prends l'avant-pied et je l'abaisse en équin-valgus pour distendre le muscle jambier antérieur : la tumeur disparaît complètement.

J'abandonne le pied qui reprend l'attitude moyenne de repos : la tumeur reparaît.

Dans cette attitude, je commande au malade de relever l'avant-pied davantage et malgré moi qui d'une main m'y oppose : aussitôt le jambier se tend et la tumeur disparaît, pour se montrer de nouveau, aussitôt que la contraction musculaire a cessé.

Ainsi donc, la tension active et la distension passive d'un muscle hernié font disparaître la tumeur.

Tout le contraire a lieu pour les globes musculaires plus ou moins herniés à la suite des ruptures musculaires. Sur le premier malade de M. Larger, celui qui s'était rompu le droit antérieur de la cuisse, j'ai pu vous le démontrer; la flexion complète de la jambe n'influençait pas du tout la tumeur et, quand le malade contractait son biceps, la tumeur remontait, durcissait et s'élargissait.

Tels sont les signes caractéristiques et distinctifs des rares hernies musculaires vraies et des fréquentes tumeurs ou hernies musculaires consécutives aux ruptures.

Je vous propose :

1° D'adresser des remerciements à l'auteur pour sa très intéressante communication.

2° De l'inscrire en bon rang sur la liste des candidats au titre de membre correspondant.

Discussion.

M. Tillaux. Est-il bien exact d'appeler hernie musculaire ce qui n'est qu'une rupture musculaire? Les symptômes de cette dernière lésion sont très spéciaux ; pendant la contraction le bout supérieur se renfle et remonte. On aurait bien tort d'employer le même terme pour désigner deux choses aussi différentes.

M. Le Fort. Le diagnostic des ruptures musculaires partielles offre quelquefois de grandes difficultés. J'ai observé un malade qui portait une tumeur à la face profonde du biceps, au bras gauche. Cette tumeur offrait les mêmes caractères, quelle que fût l'attitude du membre ; n'ayant pas songé dans ce cas à la possibilité d'une rupture musculaire, je résolus d'enlever cette tumeur ; mais sous l'influence de l'anesthésie chloroformique elle disparut complètement. J'incisai le biceps pour m'assurer qu'elle ne se cachait pas dans son épaisseur; je ne trouvai rien, en fait de néoplasme, mais je constatai que du tissu fibreux était interposé aux deux bouts d'un faisceau musculaire amicalement rompu. Le chloroforme avait fait disparaître toute apparence de tumeur, en relâchant le tissu musculaire.

M. Sée. M. Farabeuf a cherché à établir les caractères différentiels de la hernie et de la rupture des muscles. Il nous a montré comment, dans le cas de hernie du tibial antérieur, la tumeur peut disparaître par le fait de la contraction du muscle, mais toute sa démonstration est basée sur l'opposition que l'on fait à la flexion du pied. Le tibial antérieur ne peut pas se raccourcir ; mais si on

issait le pied se fléchir, la tumeur disparaîtrait-elle de même? On ut en douter; car s'il est vrai qu'un muscle qui se contracte augmente pas de volume, il est vraisemblable que, si ce même uscle, serré dans sa gaine, rencontre dans celle-ci un point faible, fera saillie dans ce point.

M. Farabeuf. On peut répondre à M. Sée qu'un muscle qui se ontracte est tendu également dans toute sa longueur, et que par onséquent il n'a guère de tendance à faire saillie nulle part; mais eci est de la théorie. L'observation de M. Larger nous apprend ue, même quand le malade était libre de mouvoir son pied, la ernie disparaissait.

Je trouve, comme M. Tillaux, qu'une dénomination commune ne aurait convenir aux hernies et aux ruptures ; mais dans les ouages classiques, dans les Bulletins mêmes de notre Société, la onfusion est commise à chaque instant; si bien qu'on peut dire ue sur 100 cas taxés de hernie, il y a bien 95 ruptures.

M. Trélat. Il serait bien à souhaiter que cette confusion prît fin que la distinction entre les deux ordres de lésions fût établie une manière formelle.

M. Sée. Avant d'adopter un changement dans les dénominations assiques, il faudrait qu'une autopsie eût démontré que cette disction est fondée.

M. Trélat. Le cas de M. Le Fort est une véritable autopsie sur vivant.

M. Farabeuf. Il existe dans vos Bulletins une observation de pture du moyen adducteur dont l'envoi a été accompagné de eux photographies. Dans l'une d'elles, qui représente le membre endant la contraction du muscle, on voit une tumeur formée ar le bout supérieur, et au-dessous une longue gouttière corresondant à la gaine vide. Cet aspect spécial du membre a pour oi presque la valeur d'une autopsie.

Rapport

Sur un travail de M. le Dr Demons, de Bordeaux, intitulé : *Nouveau procédé pour la restauration de la sous-cloison des fosses nasales.*

Par M. Terrier.

Le Dr Demons nous a envoyé une observation de restauration de la sous-cloison chez une femme ayant eu antérieurement des accidents syphilitiques. Je ne crois pas devoir vous donner le détail du procédé employé ; vous le trouverez dans le travail de M. Demons dont je vous propose l'insertion dans vos Bulletins. Permettez-moi de vous en donner lecture :

Observation.

Nouveau procédé pour la restauration de la sous-cloison des fosses nasales,

par le Dr Albert Demons, de Bordeaux.

Il suffit de parcourir les divers traités de médecine opératoire, et d'avoir eu sous les yeux un certain nombre de tentatives autoplastiques pour rester convaincu que les procédés imaginés jusqu'ici pour restaurer la sous-cloison des fosses nasales sont défectueux.

En effet, si l'on tord le pédicule du lambeau emprunté au dos du nez (Dieffenbach), ou à la lèvre supérieure (Dupuytren, Serre, etc.), cette torsion produit une saillie du plus déplorable effet. Que si, pour éviter cet inconvénient, on relève directement un lambeau labial, la surface muqueuse restée en dessous conserve sa coloration rouge et s'enflamme avec une regrettable facilité, malgré les espérances et les affirmations hasardées de quelques chirurgiens.

J'ai imaginé récemment un nouveau procédé exempt de ce double désavantage, et qui m'a donné un excellent résultat dans le seul cas où j'aie eu l'occasion de l'employer jusqu'ici.

Voici en quoi il consiste :

Avec un bistouri étroit j'avive le lobule du nez, ou ce qui reste en haut de la sous-cloison, de manière à donner à cette partie une forme triangulaire à sommet inférieur ; puis, je pratique à droite deux incisions parallèles et légèrement courbes partant de la narine et se dirigeant obliquement en bas et en dehors vers la fente labiale. Elles s'arrêtent à quelques millimètres du bord muqueux de la lèvre supérieure et intéressent la peau, le tissu cellulaire sous-cutané et les fibres superficielles de l'orbiculaire. Elles circonscrivent ainsi un lambeau de 4 à 5 millimètres de largeur, à base inférieure, que je détache des parties profondes jusqu'en ce dernier point. Le sommet est taillé en biseau aux dépens du bord interne. Je procède à gauche de la même manière.

Entre ces deux lambeaux existe un espace triangulaire à base inférieure qui comprend le large sillon sous-nasal. Pour faciliter le rapprochement des lambeaux latéraux et empêcher l'ascension du tubercule médian de la lèvre, je dissèque également par sa face profonde le lambeau triangulaire et je l'abaisse.

Ceci fait, je relève les lambeaux latéraux, et je fixe leur sommet à la portion avivée du lobule du nez avec deux crins de cheval; une aiguille et un fil de soie enroulé en 8 de chiffre unissent les lambeaux vers leur partie moyenne et le sommet du lambeau triangulaire médian.

L'opération ainsi conduite a été pratiquée le 4 décembre 1880, à l'hôpital Saint-André, sur la nommée Guillat (Marie), domestique, âgée de 20 ans, dont la sous-cloison des fosses nasales avait été détruite, ainsi que la cloison tout entière, par une ulcération syphilitique. Il restait encore au-dessous du lobule du nez un petit tubercule arrondi, représentant le sommet de la sous-cloison.

La patiente fut chloroformée, et deux petites éponges furent placées dans les fosses nasales avant l'opération, dans le but d'éviter l'introduction du sang dans le pharynx. Les plaies furent recouvertes, les premiers jours, avec les pièces du pansement de Lister, et, au bout de quelques jours, avec une couche de vaseline additionnée d'acide borique. La réunion par première intention réussit parfaitement. A droite et à gauche des lambeaux, au niveau de l'ouverture des narines, quelques petits bourgeons charnus se montrèrent et furent comprimés avec le crayon de nitrate d'argent. La malade quitta l'hôpital, le 28 décembre, avec une sous-cloison bien conformée, ne paraissant pas exercer de traction sur le lobule, et séparée de la lèvre, comme à l'état normal, par une dépression transversale. Sur la lèvre aucune cicatrice apparente. Cette fille, très lymphatique, avait le nez gros et la lèvre tuméfiée avant l'opération.

A propos de l'observation précédente.

M. Trélat. La perte de substance à combler devait être peu considérable ; autrement je ne comprendrais pas que M. Demons ait pu attirer ses lambeaux par en haut sans relever fortement le bord de la lèvre supérieure.

Communications.

Fistules cicatriciels sur un moignon de désarticulation de l'épaule. Extirpation.

Par le Dr Duplouy (de Rochefort).

Je ne veux pas abuser longtemps des moments de la Société ; je désire seulement lui exposer en quelques mots un fait pratique

assez rare et de nature à fixer l'attention des chirurgiens dans l'exécution des procédés d'amputation ; il s'agit de névromes traumatiques développés dans la cicatrice d'une désarticulation de l'épaule, sans pression d'aucune sorte, tumeurs méconnues pendant dix années, malgré les douleurs excessives qui empoisonnaient l'existence du malade. Les névromes de ce genre se produisent plus volontiers sur les moignons des amputés des membres inférieurs, où on attribue généralement leur développement à la pression réitérée des moignons, soit sur le sol ,soit sur les appareils prothétiques ; bien que certains faits établissent la possibilité des névromes traumatiques aux membres supérieurs, la science possède, je crois, bien peu d'observations aussi probantes que celle que je vais rapporter.

Fougerat, âgé de 30 ans, facteur à Saint-Même-les-Carrières (Charente), sujet sec et nerveux, d'une bonne constitution d'ailleurs, a été désarticulé de l'épaule gauche, il y a dix ans, pour un coup de feu reçu à l'affaire de Pontarlier, alors que son régiment protégeait le passage en Suisse de notre malheureuse armée de l'Est. L'opérateur a choisi le procédé de l'épaulette qui a été très régulièrement exécuté ; mais le malade a constamment souffert au niveau et au-dessous de la ligne antérieure de l'incision et la cicatrisation n'a jamais été complète.

Je constate, au moment où il se présente à la clinique, deux orifices fistuleux situés sur la ligne antérieure de la cicatrice, distants de 3 centimètres l'un de l'autre; le plus élevé est à 4 centimètres de l'apophyse coracoïde; le stylet n'y pénètre qu'à deux centimètres, accusant un fond résistant, comme fibreux ; la pression sur l'apophyse coracoïde et sur l'acromion n'est pas douloureuse; on n'éveille aucune sensibilité en refoulant fortement les parties molles vers la cavité glénoïde ; mais, au niveau de la courbe cicatricielle et au-dessous d'elle, le moindre attouchement provoque des douleurs suraiguës que traduit une vive anxiété ; on trouve en ce point une tumeur ovoïde, assez mal limitée, noyée dans un tissu graisseux très abondant, quelque peu lobée, ayant assez exactement l'apparence de ganglions indurés. L'exquise sensibilité dont elle est le siège, ne pouvait guère être attribuée qu'à l'existence d'un névrome; mais comme cette hypothèse se conciliait peu avec l'existence des fistules concomitantes dont je m'expliquais assez mal la persistance, force me fut de faire quelques réserves à cet égard et d'admettre, en même temps que les névromes, l'existence d'un point d'ostéite auquel les fistules pouvaient à la rigueur aboutir par un trajet trop inflexe pour être parcouru par le stylet.

Quoi qu'il en soit, l'opération était urgente ; je la fis le 22 mars, en présence de l'école ; j'incisai largement la ligne antérieure de

la cicatrice, en prolongeant la division jusque vers le milieu de la courbe de l'épaulette, et je trouvai trois névromes appendus aux branches du plexus brachial; le plus volumineux, qui est en même temps le plus interne, de la forme et des dimensions d'une amande, reçoit deux gros troncs nerveux qui se confondent intimement avec lui sans ligne de démarcation appréciable. Ce sont les nerfs médian et cubital; puis à l'extrémité interne du névrome se rend un petit filet nerveux qui m'a paru être le brachial cutané interne; le second névrome extirpé, gros comme une noisette, reçoit un nerf que je crois être le radial; enfin un troisième, de la grosseur d'un noyau de cerise, est suspendu à un cordon nerveux qui, d'après la profondeur à laquelle j'ai dû agir pour le réséquer, doit être le nerf circonflexe. Ces névromes étaient fort adhérents entre eux ainsi qu'à la cicatrice, et la dissection en a été assez pénible; j'eus soin de réséquer les pédicules nerveux dans une longueur de 4 à 5 centimètres, afin qu'ils ne fussent pas englobés à nouveau dans la cicatrice; l'artère axillaire fut ouverte et liée pendant l'extirpation, elle était, du reste, fort exiguë; aucune altération osseuse. La plaie, laissée béante, fut touchée avec un thermo-cautère, puis pansée avec toute la rigueur du code listérien; j'ai laissé ce malade en bonne voie il y a quelques jours.

J'ai l'honneur de soumettre à l'examen de la Société les pièces pathologiques sur lesquelles l'examen à l'œil nu montre bien les connexions nerveuses; j'ajoute que l'examen histologique, que M. le professeur Bonnay a bien voulu faire de ces tumeurs, lui a permis d'établir qu'elles appartiennent à l'ordre des névromes fasciculés; la myéline, bien qu'étouffée par une grande quantité de tissu conjonctif, est parfaitement visible au microscope; on pourra s'en rendre compte sur les deux plaques ci-jointes.

En résumé, cette observation met une fois de plus en relief l'excellence du précepte posé par M. Verneuil; il faut, même aux membres supérieurs, réséquer un bonne portion des nerfs pour qu'ils ne soient pas incorporés dans la cicatrice, la lenteur du travail cicatriciel pouvant déterminer la formation de névromes traumatiques.

Du traitement de l'anthrax par le procédé du curage,

par M. Le Fort.

Étant à Saint-Pétersbourg, il y a deux ans, j'ai vu employer par un chirurgien de cette ville un procédé de traitement de l'anthrax qui lui avait, paraît-il, donné d'excellents résultats. Il consiste, une fois les incisions faites, à enlever, séance tenante, avec une

curette tranchante, tous les exsudats et tous les bourbillons qui emplissent et distendent les mailles du tissu cellulo-adipeux.

Sur un malade, j'ai fait, l'année dernière, un curage incomplet, et la guérison a été rapide. Sur un deuxième, qui portait au cou un anthrax du volume d'une grosse orange, j'ai enlevé la plus grande partie des bourbillons, après avoir fait une incision cruciale. La durée de la maladie a été très abrégée. Sur un troisième malade, dont l'anthrax, gros comme une prune, n'était malheureusement pas récent, je recourus au même traitement, après l'avoir anesthésié : en sept jours, la plaie était entièrement fermée.

Je crois donc que ce procédé a réalisé un véritable progrès. Une seule incision suffit ; mais il faut que le curage soit poussé aussi loin que possible, et alors le chloroforme est indispensable.

M. Sée. L'intervention chirurgicale abrège la durée et diminue l'intensité des accidents locaux et généraux dans un certain nombre de cas ; mais comme les incisions causent de grands délabrements, j'y ai renoncé et j'ai adopté un procédé que j'ai trouvé décrit dans l'ouvrage de Hüter. Il consiste à faire à la périphérie de la tumeur des ponctions multiples avec un ténotome aigu, et à introduire par ces petites solutions de continuité un ténotome courbe dont on se sert pour sectionner toutes les brides qui unissent la peau à l'aponévrose. Le pus s'écoule par toutes les ouvertures ; on y fait des injections antiseptiques deux ou trois fois par jour. De cette façon on réduit les pertes de substance au minimum. J'ai eu recours récemment à ce moyen pour un anthrax de l'abdomen large comme la paume de la main. En huit jours la guérison était complète. Dans un autre cas, la durée du traitement a été la même.

M. Tillaux. Je crois devoir rappeler que M. Alph. Guérin a préconisé, il y a déjà quelques années, une méthode en tout point semblable à celle que M. Sée vient de nous exposer. La priorité doit donc lui être attribuée dans cette innovation thérapeutique.

Une autre question vaut la peine d'être soulevée, c'est celle de savoir s'il y a avantage à inciser les anthrax. Ils offrent deux formes très distinctes, l'une douloureuse, l'autre non douloureuse. Si l'incision a l'avantage de calmer les douleurs, je doute qu'elle puisse arrêter la marche du mal ; aussi dans les anthrax non douloureux, je la crois inutile.

M. Nicaise. Je me joins à M. Tillaux pour revendiquer la priorité dans l'invention de la méthode de débridement sous-cutané en faveur de M. Guérin. Quant au curage, reconnu avantageux dans

it de l'anthrax, ce procédé a été aussi préconisé récem-
s celui du panaris.

insiste sur les avantages réels de l'intervention.

LJOLIN. Je n'ai pas employé la méthode de M. Alph. Guérin,
rois, comme mon père, à l'utilité des grandes incisions, à
que l'on dépasse les limites de la tuméfaction inflamma-
trement de petits foyers échappent facilement à l'action
ument tranchant.

DENTU. Il se peut que le développement de certains anthrax
as arrêté par les incisions, mais j'ai vu un résultat rapide-
orable se produire toutes les fois que j'ai eu recours aux
bridements. Parmi les cas que j'ai eu à traiter, quatre
nts me reviennent en mémoire. J'ai soigné, il y a un an,
eur ayant à la nuque un énorme anthrax; les longueurs
ées de toutes les incisions atteignaient plus de 30 centi-
l y a quatre mois, c'était une dame atteinte également d'un
rès volumineux de la nuque ; des cautérisations au thermo-
arent faites dans les trajets des incisions. J'ai opéré ré-
une autre dame, chez qui l'affection occupait le même
ais avait un développement moindre (environ 10 centi-
ur 8). Celle-ci était guérie en dix jours; chez les deux
alades, les suites immédiates de l'intervention furent heu-
Enfin, à l'hôpital, j'ai donné des soins cette année a un
ui avait dans le dos un anthrax large comme le fond d'un
Je lui fis cinq grandes incisions de près de 15 centi-
hacune, verticales et parallèles; bien que son urine contînt
aine quantité d'albumine, le mal fut enrayé du jour au len-
t les jours suivants furent signalés par une amélioration
de. Malheureusement une cachexie profonde survint chez
le, sans doute sous l'influence de ses altérations rénales,
ngtaine de jours seulement après les incisions il fut pris
le et succomba.
clus en disant que, d'une manière générale, je crois à
les incisions, non pas positivement précoces, mais du cin-
u huitième jour, lorsque la surface de l'anthrax commence
ier de points blancs indiquant la première apparition de la
ion.

FORT. Il n'est pas douteux pour moi qu'on puisse faire
es furoncles par une petite incision faite dès le début; je
rimenté sur moi-même. Il en est de même pour l'anthrax,
vention est précoce. Au lieu de l'incision cruciale, qui

expose au sphacèle de la pointe des quatre lambeaux, je pratique l'incision longitudinale. Elle ouvre une voie suffisante pour le curage. Rien qu'à voir l'aspect que prend tout de suite la surface débarrassée du bourbillon, on se rend compte de la très grande rapidité de la guérison. .

Présentation de malades.

M. Nicaise présente un malade qui a subi l'arthrotomie pour une arthrite purulente du genou et qui a guéri avec conservation des mouvements de l'article.

Arthrite aiguë suppurée du genou. — Arthrotomie. — Guérison avec conservation des mouvements,

par M. Nicaise.

J'ai l'honneur de présenter à la Société un malade auquel j'ai pratiqué l'arthrotomie pour une arthrite aiguë suppurée du genou.

Cet homme, âgé de 28 ans, est entré dans mon service à l'hôpital Laennec, le 23 octobre 1880.

En 1870, à l'âge de 18 ans, il eut une ostéite juxta-épiphysaire de l'extrémité inférieure du fémur droit ; la lésion n'a jamais complètement disparu, plusieurs fistules se sont formées et ont donné issue à des séquestres. Cependant, depuis 1875, le malade marche facilement et peut travailler ; le genou est intact, à part un peu de gêne dans le mouvement de flexion.

Le 19 *octobre* 1880, le malade qui se fatiguait, subit un refroidissement et est pris de frissons et de douleurs dans le genou droit du côté correspondant à l'ostéite ancienne; il continue à marcher.

Le 21, les douleurs du genou sont très vives ; la température est augmentée, le pouls fort et fréquent.

Le 24, le genou est volumineux, la synoviale est très tendue, les douleurs sont excessives; fièvre, élévation de la température, agitation.

En un mot, on constate tous les signes d'une arthrite aiguë avec épanchement considérable et réaction générale très accusée.

Je fais une ponction aspiratrice antiseptique dans l'articulation : elle donne environ 100 grammes de liquide visqueux, citrin, trouble, renfermant du pus ; le genou ne se vide pas complètement.

Cataplasmes sur le genou, le membre étant bien maintenu dans une gouttière ; sulfate de quinine; poudre de Dower.

Le liquide se reproduit rapidement dans le genou; les douleurs persistent, et l'état général ne s'améliore pas.

Le 27 *octobre*, trois jours après la ponction, je fais l'arthrotomie pour vider cet abcès chaud articulaire.

nesthésie locale par pulvérisation d'éther, je fais à la partie supérieure du genou une incision de 4 à 5 centimètres; il ne sérosité purulente, renfermant des flocons fibrineux.
dans l'articulation une solution phéniquée au 50e, jusqu'à ce uide ressorte limpide; puis je place dans l'incision un tube à court et un peu gros, et j'applique le pansement de Lister; tous tes de la méthode antiseptique ont été rigoureusement suivis, us considérons comme nécessaire en pareil cas.
oration fut rapide, les douleurs disparurent, la température

ement fut renouvelé le 29 octobre et le 1re novembre: le drain ce jour; la guérison était assurée.
bre fut maintenu dans une gouttière jusqu'au 19 novembre; moment, voulant obtenir non seulement la guérison de l'ar- is le retour complet des mouvements, nous fîmes exécuter mouvements au genou; le malade put se remuer dans son mença à marcher avec des béquilles le 29 novembre, et au uelques semaines, il put reprendre son service. Aujourd'hui z, Messieurs, que les mouvements du genou sont libres et

devoir attribuer ce résultat à l'emploi rigoureux de la mé- septique.

Fort. Le résultat obtenu par M. Nicaise est très remar- il le doit beaucoup à ce qu'il a incisé le cul-de-sac su- e la synoviale, peut-être plus encore qu'à l'emploi du t de Lister.

aise. Tout en reconnaissant la justesse de l'observation de rt, je suis convaincu que la rapidité de la guérison et le ment des mouvements doivent être attribués à la méthode que.

---

veu présente, au nom de M. Verneuil, le malade atteint arthrose de la jambe, qui a déjà été montré à la Société de il y a quelque temps. M. Verneuil a pris décidément le faire marcher cet homme au moyen d'un appareil, plutôt faire courir les chances d'une opération sanglante.

nce est levée à cinq heures trois quarts.

Le Secrétaire,

A. Le Dentu.

Séance du 6 avril 1881.

Présidence de M. DE SAINT-GERMAIN.

Le procès-verbal de la précédente séance est lu et adopté.

Correspondance.

La correspondance comprend :

1° Les journaux hebdomadaires de Paris;

2° *Bulletin de l'Académie de médecine. — Archives de médecine.— Gazette d'ophthalmologie. — Revue mensuelle de laryngologie. — Bulletin de thérapeutique. — Lyon médical. — Bulletin médical du Nord. — Revue médicale. — Gazette médicale de Strasbourg;*

3° *The Practitioner. — The British medical. — Gazette médicale italienne-lombarde;*

4° Les *troubles intellectuels provoqués par les traumatismes du cerveau,* par le Dr Azam, de Bordeaux, membre correspondant;

5° M. le baron Larrey offre au nom de M. Bérenger-Féraud, médecin en chef de la marine, membre correspondant, deux volumes intitulés : *Traité clinique des maladies des Européens aux Antilles;*

6° M. le Dr Malherbe, lauréat de la *Société de chirurgie,* se porte candidat au titre de membre correspondant, et offre à la Société plusieurs brochures;

7° M. Tarnier offre au nom de M. Wasseige, de Liége, un mémoire intitulé : *Essais pratiques du dernier modèle du forceps Tarnier.* (Commission : MM. Tarnier, Guéniot, Polaillon, rapporteur.)

A propos du procès-verbal.

M. SÉE. Dans la dernière séance, à l'occasion d'une communication de M. Le Fort, sur le traitement de l'anthrax par le curage, j'ai dit qu'après avoir employé moi-même un assez grand nombre de fois et avec beaucoup d'avantage, ce mode de traitement, j'y avais renoncé pour lui substituer, en le modifiant légèrement, une méthode thérapeutique dont j'avais trouvé la description dans l'ouvrage de Hueter, intitulé : *Esquisse de la chirurgie,* 1880.

eurs membres de la Société m'ont fait observer, à ce sujet, priorité de cette dernière appartenait à notre collègue Guérin, qui, après en avoir fait l'objet d'une communication démie, l'a décrite de nouveau dans l'article *Anthrax* du dic- e Jaccoud (t. II, p. 567, 1865). Cette revendication, je le dis à n'est point justifiée ; il suffirait, pour en être convaincu, de r que M. A. Guérin intitule son procédé *Incision cruciale tanée.*

cture des lignes suivantes ne laisse aucun doute à cet égard. reant, dit-il, au centre de l'anthrax la lame étroite d'un bis- droit, je l'insinue aussitôt à plat sous la peau jusqu'au delà partie tuméfiée, et, quand j'ai passé cette limite, dirigeant nchant du bistouri vers les parties profondes, j'incise de s en dedans jusqu'à ce que j'aie éprouvé la sensation d'une ance vaincue. Cette première incision ne représentant qu'un de la surface enflammée, j'en pratique trois autres sem- es qui viennent converger avec elle au point par lequel troduit le bistouri. »

uérin se flatte de lever complètement de cette façon l'étran- t déterminé par les brides fibreuses qui s'étendent entre le uperficialis et la peau ; mais il est évident que, de même incisions faites à ciel ouvert, les incisions sous-cutanées vent ouvrir que les petites collections purulentes qui se t sur le trajet parcouru par le bistouri, et qu'elles laissent nent intacts tous les tractus fibreux compris dans les sec- r'elles limitent. Au point de vue de l'évacuation des liquides es, elles ne sauraient donc donner plus que les incisions ves; elles doivent même donner moins, attendu que le pus ne a d'issue que par une petite ouverture. Quant aux autres es attribués par M. Guérin à sa méthode, qui diminuerait les d'érysipèle et d'infection purulente, ils sont illusoires. Nous aujourd'hui que la seule manière d'éviter les accidents des 'est de donner un écoulement facile au pus et de désinfecter tés qui le contiennent.

critique plus générale, qui s'applique également à la mé- u curage, m'a été adressée par M. Tillaux. Notre collègue is qu'il faut s'abstenir de toute intervention chirurgicale traitement des anthrax, à moins qu'ils ne soient très dou- . C'est là sans doute une réminiscence des leçons de .

s l'immense majorité des cas, lisons-nous dans ses *Éléments ologie* (t. I, p. 384), le débridement prolonge les acci- oin de hâter leur résolution. Un furoncle est une inflamma- ciale, caractérisée par la sécrétion d'un liquide albumino-

gélatineux qui se concrète. Une incision simple ou composée peut-elle faire cesser cette inflammation et l'épanchement pseudo-membraneux qui en résulte? Non assurément, car l'instrument tranchant porté sur un tissu enflammé, est une cause d'irritation violente, soit pendant l'opération, par la douleur qu'elle occasionne, soit après, par le contact de l'air ou de tout autre corps étranger avec les lèvres de la plaie. Or, la première indication à accomplir pour faire cesser une inflammation est d'éloigner toute cause irritante. On évitera donc toute incision. »

Les raisons théoriques alléguées par Nélaton ne sont plus de nature à nous convaincre, et pour ce qui est de l'immense majorité des anthrax, nous savons aujourd'hui ce qu'il faut en penser.

La critique de la méthode expectante a été faite on ne peut mieux par Chassaignac, dans son *Traité de la suppuration* (t. I, p. 290).

« Quand on réfléchit, dit-il, à la nature de l'anthrax et aux phé-
« nomènes qui le caractérisent, on conçoit à peine que des chi-
« rurgiens d'un mérite réel aient pu écrire et professer qu'il fallait,
« dans le traitement de cette maladie, proscrire toute incision. Il
« suffit de rappeler que le bourbillon est un corps étranger, dont
« l'élimination est devenue indispensable, pour concevoir qu'on ne
« doit pas abandonner à la nature ce travail nécessairement lent et
« qui sera d'autant plus tardif que la tumeur sera plus volumi-
« neuse; car il faudra attendre que la peau soit détruite dans une
« étendue suffisante pour livrer passage aux produits de sécrétion
« accumulés sous cette membrane. Or, pendant que s'accomplira
« ce travail de destruction, il peut se faire une inflammation dif-
« fuse du tissu cellulaire sous-cutané, laquelle, gagnant de proche
« en proche, aussi bien en surface qu'en profondeur, donne lieu à
« tous les accidents du phlegmon diffus. L'expectation expose donc
« aux dangers les plus sérieux et nous avons déjà cité des cas où
« la mort aurait pu être la conséquence de cette manière d'envisa-
« ger le traitement de l'anthrax. »

Follin n'est pas moins catégorique. « C'est à tort, selon nous,
« dit-il, qu'on abandonne aux seuls efforts de la nature ces vastes
« anthrax du cou et du dos qui ont trop souvent une terminaison
« funeste, et c'est une erreur de considérer ces tumeurs comme
« des phénomènes critiques qu'on doit respecter ; car ils servent
« de point de départ à des accidents phlébitiques qui entraînent
« encore assez souvent la mort. » Follin, dans ces cas, ne se contente pas des larges incisions; il veut qu'on y ajoute des cautérisations énergiques avec le fer rouge ou avec la pâte de chlorure de zinc.

Inutile de vous dire que ces idées d'intervention active sont mon-

mente à l'étranger. Voici comment s'exprime Billroth, dans ère édition de sa *Pathologie et thérapeutique chirurgicales* ns (p. 317, 1880). « Le traitement de l'anthrax doit être très ie, si l'on veut que le mal ne prenne pas trop d'extension. dans toutes les inflammations qui disposent à la gangrène, iire de bonne heure de nombreuses incisions, afin que les liquides putréfiés trouvent issue au dehors. »
ncisions simples ou sous-cutanées, même faites en grand , ne sont pas suffisantes. Les incisions avec détachement des ix jusqu'à leur base ou avec curage de la tumeur inflamma- nt beaucoup plus efficaces, mais me paraissent beaucoup lommager les téguments. Je leur préfère la section sous- de toutes les brides fibreuses qui vont de la peau à l'apo- superficielle, à travers de petites ouvertures périphériques en outre à faire des injections antiseptiques.

ssé. A mesure que la discussion soulevée par la commu- de M. Le Fort prend du développement, je suis frappé de chaque chirurgien soutient une pratique spéciale comme i meilleure. Les uns préconisent les incisions sous-cuta- s autres les grandes incisions multipliées. D'autres s'atta- particulièrement au phlegmon sous-anthracoïdien, à le de M. Richet. Enfin l'extirpation elle-même a été préco- dis par Broca.
donc de grands écarts entre les opinions, et pourtant il n admettre, vu la valeur des observateurs, que chacun ase ses convictions sur des faits bien observés. C'est ffet, l'anthrax est loin d'être une affection toujours sem- elle-même. S'il y a des anthrax auxquels il vaut mieux ne cher, il en est aussi dont la marche est avantageusement ée par l'intervention du chirurgien.
xemple, on voit parfois le pus sourdre par plusieurs orifi- en même temps la tension est peu considérable, le mal de lui-même vers la guérison.
peut que quelquefois la méthode de M. Alph. Guérin suf- uis bien souvent l'étendue du mal, la tension des tissus qu'on ait recours aux grandes incisions, multipliées autant ige le cas, et aux pansements antiseptiques, y compris les nnages des surfaces de section avec de la teinture d'iode, excellent que M. Boinet recommande dans son livre.
ces formes assez communes, il y a des anthrax qu'on peut titre appeler ligneux, à cause de leur extrême dureté. résistent au bistouri; la lame les entame à peine et n'y fait entailles insuffisantes. J'en ai vu plusieurs de cette espèce

et j'en ai enlevé totalement trois. Sur la tranche de l'un d'eux que j'ai montré à mes élèves à l'hôpital, tout de suite après l'extirpation, on voyait à peine quatre ou cinq petits bourbillons. Il provenait de la nuque d'un confrère dont la situation semblait tout à fait désespérée. Ayant remarqué que de grandes incisions ne donnaient issue ni à du pus, ni à de la sérosité, je me décidai à faire l'ablation de l'anthrax en son entier, et je vis très rapidement cesser les phénomènes alarmants auxquels ce moyen radical pouvait seul mettre fin.

Ces sortes de tumeurs ont si peu de tendance à s'éliminer spontanément que les forces des malades n'y suffiraient pas. La méthode de l'extirpation est donc la seule qui convienne.

De ce qui précède, je conclus qu'il est impossible de s'arrêter à une méthode unique de traitement des anthrax, à l'exclusion de toute autre ; aussi, quand on entend préconiser une méthode, il est prudent de faire à part soi cette réserve, qu'elle n'est peut-être applicable, comme toutes les autres, qu'à une seule des variétés connues de la maladie.

M. Desprès. Je persiste à considérer l'intervention comme inutile ou dangereuse ; inutile, parce que, même avec des incisions multiples, on n'arrive pas à vider les innombrables petits foyers qui sont séparés par des cloisons de tissu cellulaire, parce qu'au milieu de la tumeur il y a des tractus celluleux gangrénés dont l'élimination demande toujours le même temps quel que soit le traitement employé, parce que, en fin de compte, la guérison ne survient pas plus rapidement après les incisions ; dangereuse, parce qu'elle expose aux hémorragies, à l'érysipèle, à la phlébite. Combien d'exemples on pourrait citer d'hommes jouissant d'une certaine notoriété, qui ont succombé à des anthrax auxquels on avait eu tort de toucher et qui ont été victimes d'une thérapeutique imprudente !

C'est ainsi que mourut un ami de Velpeau, auquel mon illustre maître avait incisé crucialement un petit anthrax. Ce fait et d'autres du même genre, sans doute, l'avaient amené peu à peu à renoncer à l'intervention active vers la fin de sa carrière.

L'abstention est donc infiniment préférable, et je n'en veux pour preuve que la statistique suivante qui porte sur 57 cas de ma pratique. Je demande que mes collègues communiquent, eux aussi, leur statistique. Nous verrons alors si l'avantage est du côté de l'abstention ou de l'intervention, et si, à dimensions égales, des anthrax de même siège et développés dans des conditions comparables se comportent plus heureusement après l'incision que si on ne trouble nullement leur évolution normale.

Voici la statistique intégrale des anthrax traités à l'hôpital Cochin en neuf ans, sans incisions ni cautérisations :

De 1872 à 1876. 2 anthrax multiples : 1 mort (diabétique), 1 guéri.

4 vastes anthrax de la nuque : 2 morts (1 diabétique) (1 mort épuisé par la suppuration le 52e jour).

8 anthrax du dos, ou du tronc, ou de l'abdomen ; pas de mort.

5 anthrax de la face, dont 1 du cuir chevelu. 1 mort (anthrax disséminé de la face, phlébite faciale).

10 anthrax des membres. Pas de mort. (Cette statistique est publiée dans ma *Chirurgie journalière*, p. 231.)

Voici la statistique de 1876 à 1880 :

5 anthrax de la nuque : une fois le mal occupait la nuque et le dos. Un des malades a eu un érysipèle. Pas de mort. Un des malades avait du sucre dans son urine.

11 anthrax de la face. 2 morts (1 diabétique avait une parotide suppurée ou un anthrax), (1 avait une cirrhose du foie et des vaisseaux calcifiés).

8 anthrax des membres : pas de mort. 4 anthrax du tronc : un plus large que la main, un autre de 0m17 sur 0m9 de long ; pas de mort.

Je ne compte pas les panaris anthracoïdes ni les gros furoncles à plusieurs ouvertures que d'autres appellent des anthrax. Je ne compte pas les petits anthrax transformés en abcès, généralement petits, que j'ouvre comme un abcès.

Donc, en tout, sur 57 anthrax, j'ai eu 6 morts, sur lesquels il y avait 3 diabétiques, 1 cirrhose du foie. Une fois le malade est mort de phlébite faciale. Un dernier malade n'a pu résister à la longueur de la suppuration. *Une seule fois*, il y a eu un érysipèle autour d'un anthrax de la nuque et la malade a néanmoins guéri.

M. Thélat. Quoique M. Sée se soit proposé seulement d'établir la priorité de M. Hüter, dans le traitement des anthrax par la méthode sous-cutanée, il a soulevé la question beaucoup plus générale du traitement de cette affection envisagé dans son ensemble. Je profite de cette occasion pour rappeler que sa marche est variable, qu'elle est souvent deutéropathique, et que, par suite, la thérapeutique ne peut, en ce qui la concerne, obéir à une indication unique. C'est sur les principes que j'ai émis dans l'article Anthrax du *Dictionnaire encyclopédique* que j'ai toujours réglé ma conduite. Il y a des anthrax que j'incise, il y en a d'autres que je laisse se développer sans y toucher. A quelques-uns convient de préférence le bistouri, à d'autres l'ignipuncture profonde, sans tomber dans l'usage excessif du fer rouge, à l'exemple de certains

chirurgiens bordelais. L'extirpation elle-même peut être pratiquée avec profit, méthode qui, pour rétablir les faits dans leur vérité complète, n'est contenue qu'en germe dans cette phrase de Broca : « C'est à se demander s'il ne faudrait pas enlever comme une tumeur ces anthrax d'une fermeté insolite, etc... »

Enfin la méthode sous-cutanée n'est peut-être pas non plus à dédaigner; mais les indications auxquelles répond chacune de ces méthodes sont encore bien vagues, et l'on voit les chirurgiens suivre encore plus leurs tendances personnelles que des règles précises, car celles-ci n'existent nulle part.

M. Sée reproche au procédé de M. Alph. Guérin de ne pas comporter un temps qu'il considère comme fondamental dans le procédé de M. Hüter, c'est la section des brides qui relient la peau à l'aponévrose superficielle. J'ai encore très présente à la mémoire une conversation dans laquelle M. Alph. Guérin m'a exposé sa manière d'opérer, en insistant sur l'importance qu'il y avait à faire cheminer la lame du bistouri à plat sous la peau à partir du point où l'on vient de sectionner perpendiculairement l'anthrax, jusqu'au point où l'on se propose de faire une nouvelle incision perpendiculaire. Le bistouri, introduit par le centre, ne doit être retiré qu'après que toutes les incisions et que tous les débridements sous-cutanés ont été pratiqués. La pensée thérapeutique est tellement la même dans le procédé de M. Hüter qu'il importe peu que ce chirurgien fasse pénétrer la lame par la périphérie. La priorité appartient donc de plein droit, selon moi, à M. Alph. Guérin.

M. Tillaux. Je maintiens entièrement mon opinion déjà émise sur ce point et pour les mêmes raisons que M. Trélat. Quant à ce qui est du traitement de l'anthrax en général, je répète que ma pratique m'a amené à renoncer aux incisions prématurées et que à mon sens, on doit porter une certaine réserve dans l'application de la méthode des grandes incisions. Utiles, lorsque l'anthrax est douloureux, elles sont d'une utilité très contestable en cas de souffrances médiocres ou nulles, parce qu'elles ne m'ont pas paru arrêter la marche des grands anthrax du cou qu'il serait si important de pouvoir enrayer à coup sûr. Je m'élève donc contre l'incision systématique appliquée indistinctement à tous les cas.

M. Labbé. Nélaton qui, au commencement de sa carrière, se montrait peu partisan de l'incision des anthrax, était arrivé peu à peu à une pratique tout opposée; il faisait ordinairement des incisions multiples rayonnées. Ce n'est donc pas une règle que tout chirurgien, qui avance en âge, doive inévitablement devenir un partisan de l'abstention.

Les paroles que vient de prononcer M. Trélat montrent que nos

inions sont concordantes. Chaque procédé de traitement doit être, tant que possible, approprié aux cas où il convient spécialement ; sis malheureusement l'indication est loin d'être toujours précise, et lorsqu'on est en présence d'un de ces grands anthrax de la nque, qui font courir au malade de grands dangers, on voudrait en savoir à l'avance s'il est de ceux que l'incision précoce arrête ns leur marche, ou de ceux qui résistent à cette thérapeutique. L'indication de l'extirpation est peut-être plus précise ; c'est la areté ligneuse des tissus qui la rend nécessaire, et j'ai tellement i aujourd'hui dans cette méthode, après l'avoir mise en pratique ois fois, que je me reproche presque de ne pas en avoir fait bénéficier certains malades qu'elle aurait pu sauver.

M. Marjolin. J'ai été étonné d'entendre M. Desprès combattre es incisions, car, après tout, M. Desprès a perdu 6 malades. On e peut pas accuser cette méthode de causer l'érysipèle et, à plus orte raison, de déterminer la mort.

Je puis citer trois faits personnels tout à fait favorables à l'intervention. Il n'y a pas très longtemps que j'ai donné des soins à un négociant qui portait à la nuque un énorme anthrax. Je lui fis l'abord deux grandes incisions, et comme elles n'avaient pas suffi, je lui en fis deux autres peu de temps après ; la guérison eut lieu sans incidents.

J'ai déjà parlé du cas de mon grand-père, qui fut atteint d'un anthrax à l'âge de 91 ans. La première incision cruciale que je lui pratiquai n'ayant pas dépassé les limites du mal, il fallut l'opérer de nouveau ; cette fois il y eut un changement immédiat et la maladie s'arrêta.

Enfin, moi-même, j'ai eu à subir mon incision cruciale, et je n'ai pas eu à le regretter.

Sans doute, comme le disait M. Desprès, les lambeaux d'aponévrose et de tissu fibreux sont longs à tomber, mais les incisions cilitent évidemment leur élimination.

M. Verneuil. Je ne puis me défendre d'un certain étonnement aque fois que je vois des chirurgiens ayant quelque pratique rofesser des opinions exclusives. Celle de M. Tillaux qui fait la art de certaines indications et conforme sa façon d'agir aux circonstances, me semble être la vraie. Le résultat de mon observation personnelle est que 80 fois sur 100, il est inutile d'inciser es anthrax. Je me souviens d'avoir eu en même temps dans mon ervice deux malades dont l'un fut abandonné aux efforts de la ature, tandis que l'autre subit l'action du bistouri. De ces deux ujets qui se trouvaient dans les mêmes conditions, relativement eux dimensions, au degré d'évolution de l'anthrax, le premier au-

quel je n'avais pas touché, a guéri cinq à six jours avant cond.

Pour moi la thérapeutique de l'anthrax est dominée par indications principales : la grande intensité de la douleur et faut de délimitation précise à la périphérie. J'ajouterai qu'or rête le développement des anthrax diabétiques qu'en les débı parce qu'ils sont diffus et qu'ils tendent à se propager ; mais un anthrax diabétique est bien limité, je n'y touche pas et il tout aussi bien.

Il me revient en mémoire deux cas où le débridement m'a d'excellents résultats ; l'un des malades habitait Bourg-la-l l'autre était un fonctionnaire de la Faculté. Ce dernier, con comme perdu, tira un profit inespéré de l'application de la me à laquelle j'ai recours ordinairement.

Convaincu du danger des incisions qui donnent du sang, ploie toujours le thermo-cautère. Le malade étant anesthé fais à la périphérie de l'anthrax des débridements multipl rayons, qui empiètent d'un centimètre sur les parties sair n'atteignent pas le centre. Entre ces rayons je fais de l'ignipu profonde. C'est le moyen le plus sûr de mettre fin rapideme phénomènes généraux graves.

Pour ce qui est de l'incision sous-cutanée, je la con comme un procédé, insuffisant, je dirais presque comme une tilité opératoire dont je n'ai jamais bien compris la valeur.

M. Th. Anger. Ainsi que le rappelait tout à l'heure M. L Nélaton était partisan des grandes incisions cruciales. Il le tiquait largement, profondément, et ne s'arrêtait que lorsqu quatre lambeaux étaient très mobiles sur les parties profo Ma façon d'agir s'inspire de l'exemple de mon maître ; me sont surtout les anthrax très douloureux que j'incise. Il y a, moi, dans la violence des douleurs une indication pressante.

M. Boinet. Ce que je vais dire ne s'applique qu'aux grand thrax. Je les débride largement au moyen d'incisions multipl étoile et j'ai soin de dépasser d'un à deux centimètres les p malades. Je place ensuite des flèches au chlorure de zinc da incisions, et je fais les jours suivants des pansements à la tei d'iode.

J'ai guéri ainsi un malade de Senlis qu'on croyait perdu, cemment un confrère dont l'état était également très grave.

M. Sée. A entendre M. Desprès, il semblerait que les me que l'on incise soient les seuls qui meurent. Je ne vois pa quelles preuves M. Desprès s'appuie pour affirmer que les

sions produisent des accidents graves. Elles n'ajoutent rien à la gravité du mal, et si elles sont quelquefois inefficaces, on n'a pas le droit de les accuser d'une nocuité réelle.

L'essentiel, pour obtenir de bons résultats, est de décoller entièrement les lambeaux par une dissection profonde ; j'attache, en outre, une extrême importance aux injections détersives abondantes et répétées.

Encore un mot relativement à la méthode sous-cutanée.

M. Trélat a cherché à rendre à M. Alph. Guérin la priorité que je suis obligé de lui contester ; mais la description qu'il a donnée de son procédé n'est pas conforme à celle que M. Guérin lui-même en a faite dans l'article *Anthrax* du nouveau *Dictionnaire de médecine et de Chirurgie pratiques*. Il n'y est nullement question des débridements qui séparent la face profonde du derme de l'aponévrose superficielle. Si M. Guérin a modifié son procédé, la modification n'a pas été publiée.

Je termine en disant que la proportion établie par M. Verneuil des cas où l'abstention doit être la règle, me semble très exagérée. Mon opinion est que l'intervention est nécessaire dans la majorité des cas et non pas seulement vingt fois sur cent. Par l'incision on diminue beaucoup l'étendue des pertes de substance, résultat qui mérite bien qu'on s'en préoccupe plus peut-être qu'on ne l'a fait dans le cours de cette discussion.

La Société se forme en comité secret à 5 h. 25.

Le secrétaire,

A. Le Dentu.

Séance du 13 avril 1881.

Présidence de M. de Saint-Germain.

Le procès-verbal de la précédente séance est lu et adopté.

Correspondance.

La correspondance comprend :

1° Les *Journaux hebdomadaires publiés à Paris ;*

2° *Bulletin de l'Académie de médecine.— Bulletins et mémoires de la Société de chirurgie. — Lyon médical. — Journal de thérapeutique de Gubler. — Journal de médecine et de chirurgie. —*

Société de médecine de la Haute-Vienne. — *Revue médicale de l'Est.*

3° *Gazette scientifique de Venezuela.* — *Gazette de santé militaire de Madrid.* — *British medical;*

4° *Annales de l'Université de Bruxelles;*

5° *Sur la résection de l'estomac*, revue par le professeur Ceccherelli de Florence;

6° *Annales de la Société d'anatomie et de chirurgie de New-York.*

Communication.

Considérations sur les articulations tarso-métatarsiennes au point de vue de l'amputation de Lisfranc,

par M. TILLAUX.

J'ai été frappé du désaccord des anatomistes dans la description des articulations de certains os du tarse entre eux et des articulations tarso-métatarsiennes. Il y a cependant, à mon avis, des dispositions spéciales des ligaments et des synoviales que je considère comme très importantes en pratique, et qui ont été très incomplètement signalées par les auteurs ou passées complètement sous silence. Je commencerai par les ligaments.

Je laisse de côté les dorsaux et les plantaires pour ne m'occuper que des interosseux. On connaît celui que Lisfranc considérait comme la clef de l'articulation et dont les fibres obliques réunissent la face externe du premier cunéiforme à la face interne de la tête du deuxième métatarsien. Outre ce faisceau principal il faut en signaler un autre qui va directement du premier cunéiforme au premier métatarsien, en recouvrant le côté externe de l'articulation cunéo-métatarsienne.

Un autre ligament d'une importance moindre, mais également bon à connaître dans les détails de ses dispositions, a un point d'insertion postérieur sur la face externe du troisième cunéiforme il se bifurque et se fixe par l'une de ses branches au côté externe de la tête du troisième métatarsien, et par l'autre au côté interne de la tête du quatrième métatarsien. Il a la forme d'un Y dont la queue est en arrière.

Ces deux ligaments partagent la ligne articulaire tarso-métatarsienne en trois groupes tout à fait distincts. En dedans se trouve l'articulation du premier cunéiforme avec le premier métatarsien au milieu les articulations du deuxième et du troisième cunéiforme avec le deuxième et le troisième métatarsiens; enfin, le groupe

xterne est formé par l'articulation du cuboïde avec les deux derniers métatarsiens.

Chacune de ces divisions de la grande articulation tarso-métatarsienne a sa synoviale spéciale, et les ligaments interosseux emblent placer entre les trois cavités séreuses des barrières inranchissables.

Voici maintenant une disposition très importante, c'est que la ynoviale de l'articulation du deuxième et du troisième cunéiformes vec les deuxième et troisième métatarsiens est en continuité avec elle de l'articulation du scaphoïde avec les trois cunéiformes par ne portion intermédiaire occupant l'interstice des deux premiers unéiformes.

Il résulte de ce qui précède que, anatomiquement parlant, les mputations partielles du pied sont parfaitement acceptables, arce que la désarticulation de l'un des métatarsiens n'ouvre pas ne synoviale commune à toutes les articulations tarso-métatariennes, mais seulement une des trois cavités séreuses que j'ai écrites. Il y a une autre déduction à tirer de ma descripon, et c'est là le but véritable de ma communication.

Toute amputation portant sur l'articulation des deuxième et troième cunéiformes avec les deuxième et troisième métatarsiens, uvre forcément la synoviale intermédiaire au scaphoïde et aux trois unéiformes. S'il s'agit d'une amputation pour cause traumatique, ette communication peut n'avoir aucune conséquence fâcheuse; ıais si c'est la carie qui nécessite l'intervention, on s'expose à 'enlever le mal que partiellement, parce qu'au moment de l'amputition, l'articulation du scaphoïde avec les trois cunéiformes doit tre déjà atteinte.

Si donc l'amputation de Lisfranc peut être légitimement pratiquée n cas de traumatisme, je la repousse, quand l'intervention est écessitée par des lésions articulaires et osseuses anciennes.

J'en appelle à l'expérience de mes collègues sur ce point.

M. Desprès. J'observe en ce moment un malade qui est la conrmation vivante de la déduction de M. Tillaux. A la suite d'un ouble mal perforant, il est survenu chez lui un abcès en dedans t en dehors de la ligne articulaire tarso-métatarsienne avec écrose des surfaces osseuses contiguës; les parties intermédiaires u pied sont restées intactes. C'est, comme le disait Malgaigne, . démonstration pathologique d'un fait anatomique.

Mon opinion concorde avec celle de M. Tillaux pour les amputions partielles; quant à l'opération de Lisfranc, je ne l'ai jamais ite et je ne la ferai jamais. Il n'y a que deux amputations bonnes a pied, la sous-astragalienne, à condition de supprimer la tête e l'astragale, et la tibio-tarsienne.

Le Lisfranc doit être rejeté à cause du renversement de la cicatric en bas et en avant, et de la bascule du talon en haut ; les amputa tions partielles portant sur les métatarsiens déterminent un ren versement du pied en dehors ou en dedans. Toute opération à l suite de laquelle on n'est pas certain que la marche sera facile, do être réputée mauvaise et laissée de côté.

M. Desormeaux. J'ai fait des amputations partielles du pied pou cause de traumatisme, dont le résultat a été très bon ; mon expé rience concorde sur ce point avec l'opinion de M. Tillaux. Quant l'opération de Lisfranc, les faits que j'ai observés plaident contr elle dans les cas pathologiques.

Il m'est arrivé d'avoir à pratiquer l'amputation sus-malléolai à des malades à qui antérieurement on avait fait l'amputatio tarso-métatarsienne, pour cause de récidive du mal.

Moi-même j'ai pratiqué deux fois l'amputation de Lisfranc pou carie du pied, et j'ai été obligé de couper la jambe au-dessus de malléoles quelque temps après.

M. Farabeuf. J'ai dit dans mon *Manuel de médecine opératoir* que, dans les cas pathologiques, l'amputation de Lisfranc était un mauvaise opération, et qu'elle n'était praticable qu'en cas de trau matisme. Tout récemment il m'est tombé sous les yeux une obser vation d'un chirurgien allemand où l'on voit que ce dernier port le couteau d'abord sur le pied, puis sur le cou-de-pied, enfin, su la jambe, et la malade mourut d'une phtisie rapide.

M. Desprès rejette les amputations partielles du pied, parce qu les opérés marchent mal ; j'ai pourtant vu des sujets à qui M. Des près avait enlevé l'extrémité antérieure du premier métatarsien e même temps que le gros orteil, pratique qui ne peut être approuvée puisque c'est priver le pied d'un de ses trois points d'appui.

D'ailleurs, le fait même sur lequel M. Desprès base son opinio relativement aux amputations partielles n'est pas toujours exact M. Legouest a montré que si, à la suite des amputations longitu dinales portant sur la partie interne du pied, il se produit un degr plus ou moins prononcé de valgus, il y a des cas où le jambie antérieur exagère son action, et au lieu d'un valgus, c'est un cer tain degré de varus qu'on voit apparaître. Il est donc dangereu d'être aussi catégorique, puisqu'une même cause peut amene des effets aussi différents.

Ceci s'applique aussi aux dispositions des synoviales articulaire décrites par M. Tillaux. On peut admettre que généralement elle sont isolées, mais dire toujours, c'est aller trop loin, car il n'es pas douteux pour moi que les ligaments interosseux n'empêchen

Paris. — Soc. d'imp. Paul Dupont (Cl.). 53.5.81. *Le Gérant*, G. Masson

pas des communications d'exister congénitalement, ou de s'établir entre des cavités séreuses voisines.

J'ajouterai que, entre le deuxième et le troisième métatarsiens s'insinuent les deux branches d'un petit ligament en Y, comparable à celui que M. Tillaux a constaté entre le troisième et le quatrième métatarsiens, et que l'articulation du premier cunéiforme et du premier métatarsien n'est pas toujours isolée, car on trouve quelquefois des cartilages tapissant les faces correspondantes du premier et du second métatarsiens.

Enfin, l'ouverture de petites cavités synoviales ne doit pas beaucoup préoccuper le chirurgien; il y a une synoviale tendineuse au moins aussi importante que les synoviales articulaires de la région, et qu'on ouvre sans même y prendre garde, en désarticulant le premier métatarsien. C'est celle du long péronier latéral.

M. Maurice Perrin. La communication de M. Tillaux a conduit la Société à s'occuper incidemment de la question des amputations partielles du pied. C'est un sujet un peu épuisé; mais il n'est pourtant pas sans intérêt de formuler à nouveau les règles qui doivent servir de guide au chirurgien.

Les amputations pathologiques portant sur le tarse et le métatarse, quel qu'en soit le siège et quelle que soit la disposition des synoviales, son tpresque toujours de mauvaises opérations : il n'y a d'exception que pour l'amputation sous-astragalienne. Autant la chirurgie opératoire réussit peu dans ces conditions, autant j'attache de valeur aux destructions profondes par le fer rouge, qui représentent de véritables évidements ignés. Le ramollissement du tissu osseux permet aisément de traverser de part en part les os malades, sans s'occuper des surfaces articulaires, ni de leurs synoviales.

Les amputations partielles traumatiques du pied sont au contraire d'excellentes opérations au point de vue de la guérison du blessé : avec les pansements antiseptiques, elles donnent une telle proportion de succès, que leur valeur doit être appréciée à peu près exclusivement au point de vue de l'état ultérieur des fonctions du membre.

L'amputation des orteils, isolément ou en totalité, l'amputation dans la contiguïté ou la continuité des cinq métatarsiens, donnent de très bons résultats.

Il en est de même de l'amputation des 4e et 5e métatarsiens dont la suppression, en raison de l'épaisseur du moignon et de la forme de la plante du pied, nuit peu à la marche.

La suppression du premier métatarsien, au contraire, expose au renversement du pied en dehors et à l'abaissement du scaphoïde :

ce qui nuit considérablement à la marche et peut la rendre même impossible; d'où la règle suivante: Pour le premier métatarsien plus que partout ailleurs, il faut ne rien sacrifier sans nécessité, et se contenter en quelque sorte de régulariser, d'émousser le fragment osseux. Si le siège de la lésion conduit à sacrifier plus de la moitié du métatarsien, il faut pratiquer l'amputation des quatre autres dans la continuité.

J'ai été surpris d'entendre dire à M. Desprès que les amputés dans l'articulation sous-astragalienne marchaient sur leur cicatrice et sur la tête de l'astragale.

Les statistiques, et en particulier celle de M. Grosse et la mienne, démontrent que cette assertion est mal fondée. Pour avoir un moignon solide, résistant, propre à la sustentation et à la marche, il suffit de donner au lambeau des dimensions suffisantes, de telle sorte que le moignon forme une sorte de pied d'éléphant.

M. Desprès. J'enlève en effet la tête du premier métatarsien toutes les fois que j'ampute le premier orteil, mais la plus grande partie du métatarsien est conservée et soutient suffisamment le pied pendant la marche.

Si l'on a observé des résultats s'écartant de la règle, à la suite des amputations partielles et même totales du pied, cela tient souvent à des circonstances spéciales propres à certains sujets seulement. Par exemple, quand l'opéré a le pied plat, il se peut qu'il marche très bien, même après l'opération de Lisfranc.

La difficulté de la marche ne provient pas non plus toujours de ce que les sujets marchent sur leur cicatrice; elle peut tenir à des frottements douloureux sur la chaussure. C'est ce qui arrive à la suite de la sous-astragalienne et c'est pour cela que je résèque la tête de l'astragale.

M. Lucas-Championnière. Avec le pansement antiseptique, les synoviales ne comptent, pour ainsi dire, plus. Qu'on les ouvre ou non, le résultat est le même. L'étude de leurs dispositions n'est donc qu'une affaire de curiosité anatomique.

D'ailleurs, la migration des lésions ne se fait pas par les articulations, mais bien par les os. Broca l'a montré sur des pièces présentées jadis ici même. Ils sont quelquefois tellement ramollis qu'on les traverse sans peine avec un scalpel.

M. Farabeuf. C'est avec peine que j'entends M. Lucas-Championnière tenir un pareil langage. Quelle que soit sa confiance dans le pansement antiseptique, quelle que soit la valeur de ce pansement, il devrait se dire que tout le monde ne sait pas manier comme lui cette arme puissante et que c'est inspirer aux praticiens

une sécurité trompeuse que de faire si peu de cas des observations anatomiques.

Je dirai à M. Desprès qu'il est inutile et qu'il peut être dangereux de réséquer la tête de l'astragale, parce qu'on s'expose ainsi à ouvrir la synoviale tibio-tarsienne. Quoi qu'on fasse, le lambeau est toujours attiré en bas et en arrière ; il se forme même ordinairement, du côté du tendon d'Achille, un pli transversal qu'on peut considérer comme constant. C'est à cause de cette tendance au renversement du moignon qu'on a conseillé de tailler un lambeau plutôt exagéré que suffisant.

En réséquant l'extrémité antérieure du premier métatarsien, on supprime un bon tiers de l'os. L'ablation simultanée des deux sésamoïdes donne lieu à une perte de substance considérable et modifie beaucoup, quoiqu'en dise M. Desprès, les conditions de la marche. Eh bien, même si l'on avait enlevé le métatarsien entier, le renversement du pied en valgus pourrait être combattu par l'action du jambier extérieur sur le tarse.

Selon moi, la résection de la tête du premier métatarsien est donc inutile et fâcheuse, et je n'admets ce complément d'opération que s'il y a des lésions osseuses qui l'exigent.

M. Lucas-Championnière. J'ai voulu dire simplement que, si jadis il y avait une très grande importance à connaître les communications des synoviales articulaires, le pansement de Lister avait amoindri l'intérêt pratique de ces dispositions anatomiques.

M. Tillaux. L'importance des communications articulaires a été jugée autrefois assez considérable, puisqu'elle a donné naissance à une vive polémique entre Blandin et Lisfranc. Il ne s'agit pas seulement de savoir si la suppression de la suppuration dans les lambeaux, par le pansement de Lister, garantit contre une inflammation dangereuse les synoviales que l'opération met en communication avec l'air extérieur. Peu importe qu'il n'y ait pas migration du travail phlegmastique de la plaie vers les articulations ; quel que soit le pansement employé, si la communication des synoviales avait permis aux lésions de gagner avant l'opération une articulation non comprise dans les parties amputées, il se produirait à coup sûr une récidive. Le but de ma communication a été, je le répète, d'attirer l'attention de mes collègues sur la disposition anatomique qui entraîne cette fâcheuse conséquence. Je crois donc l'opération de Lisfranc mauvaise dans les cas pathologiques, mais je ne vois pas pourquoi on ne la pratiquerait pas après un traumatisme ; alors il n'y aurait pas à se préoccuper des synoviales.

Kyste sanguin du corps thyroïde traité par l'électrolyse,
par MM. BERGER et ONIMUS.

Michaux (de Louvain) a le premier insisté sur les difficultés et le danger que présente le traitement des hématocèles du cou. Les hystes sanguins du corps thyroïde, en effet, sont souvent rebelles à l'injection iodée, et si le fait n'est pas constant, du moins il arrive que la guérison ne peut être obtenue qu'après la suppuration de la cavité kystique et l'incision de ses parois au travers d'hémorragies parfois sérieuses. Il me paraît donc intéressant de rapporter un cas où un kyste de cette nature a été très notablement amélioré par une méthode qui n'avait pas encore été mise en usage pour les tumeurs de cette nature ; j'ajoute que l'idée de la mettre en usage appartient entièrement à M. le Dr Onimus, qui me l'a suggérée, et avec l'assistance duquel je l'ai mise à exécution.

Madame X... portait depuis un an et demi environ une tuméfaction siégeant au niveau du lobe droit de la thyroïde. Depuis l'automne dernier, cette tumeur avait notablement augmenté, si bien que, se trouvant à Strasbourg, vers le mois d'octobre, elle s'adressa au professeur Lücke. Celui-ci diagnostiqua un kyste du corps thyroïde et en retira par la ponction une centaine de grammes d'un liquide brun chocolat. La tumeur qui avait disparu ne tarda pas à reprendre et à dépasser les dimensions anciennes. Au mois de janvier, quand la malade s'adressa à M. Onimus, et que je la vis pour la première fois, elle était dans l'état suivant :

Tumeur tendue, assez dure, mais fluctuante, siégeant sous le sternomastoïdien droit dont elle débordait le bord antérieur d'un tiers de son volume ; elle était grosse comme une pomme, indolente, suivait les mouvements du larynx qui était un peu déjeté à gauche. Dans la position fléchie de la tête, elle paraissait rentrer dans l'orifice supérieur de la poitrine et disparaissait presque complètement derrière le sternum, quand l'inclinaison de la tête sur la poitrine était prononcée.

La malade éprouvait quelques essoufflements dans les efforts (surtout pour monter les escaliers) ; la voix était par moments un peu rauque ou éteinte, enfin un sentiment de gêne et même de dyspné se faisait sentir toutes les fois que la malade penchait la tête en avant.

Convaincu par l'accroissement assez rapide de la tumeur que les troubles s'accentueraient de plus en plus, et sachant d'ailleurs combien ces kystes sanguins sont rarement guéris par l'injection iodée, M. Onimus m'engagea à avoir recours au traitement électrolytique que depuis plusieurs années il emploie avec succès dans la cure de l'hydrocèle et des kystes séreux.

Le 20 janvier, nous ponctionnâmes le kyste avec l'aiguille aspiratrice de l'appareil Potain, et nous en retirâmes 150 grammes et plus de liquide brun chocolat d'abord, puis de plus en plus coloré en rouge.

Une injection phéniquée au 40 fut aussitôt poussée dans la poche pour la distendre, puis réaspirée ; lorsqu'elle eut été évacuée, on vit du sang presque pur sourdre par la canule. Nous injectâmes alors environ 100 grammes d'une solution d'iodure de potassium au dixième dans le kyste. Une tige métallique, recouverte de gomme laque sur toute sa longueur, sauf aux extrémités, fut introduite dans la canule et mise en communication avec le pôle positif de la pile de M. Onimus (éléments Daniell modifiés au sulfate de cuivre). Le pôle négatif aboutissait à une plaque métallique placée sur la peau du cou au niveau de la tumeur. Au bout de 30 ou 40 secondes, M. Onimus intervertit le sens du courant en même temps qu'il portait à 36 le nombre des éléments en communication avec la tumeur. Puis le courant fut rétabli dans son sens primitif pendant un temps plus court, car le sang coulait avec une certaine abondance entre la canule et le conducteur ; il offrait une coloration rouge vif analogue à celle que l'on observe dans les cautérisations avec le chlorure de zinc. Le courant fut alors interrompu (son action avait duré 1 minute 3/4 environ) et la canule fut retirée après qu'on eut aspiré tout le liquide absorbé dans le kyste. Celui-ci était absolument revenu sur lui-même, mais le soir il paraissait de nouveau médiocrement distendu par une masse dure qui paraissait due à un coagulum sanguin. Le lendemain et les jours suivants, le volume de la tumeur augmenta de nouveau et finit par dépasser celui qu'elle présentait avant l'opération. Mais ici se place un incident particulier.

Le lendemain de l'opération, la malade présenta un accès fébrile intense avec frisson, sueurs et élévation de la température, sans que l'état de la tumeur indiquât de réaction inflammatoire. Le frisson et cette fièvre se reproduisirent sans plus de troubles locaux deux jours après. Je soupçonnai une infection paludéenne réveillée par l'acte chirurgical, et la malade me dit, en effet, que l'automne précédent elle avait été atteinte à Rome de fièvre intermittente à type tierce, qui n'avait cédé qu'au changement de climat. L'usage du bromhydrate de quinine fit complètement disparaître ces accidents.

Somme toute, au bout d'un mois, le kyste thyroïdien présentait tous les caractères qu'il offrait avant l'opération; il était même plus volumineux et nous croyions à un insuccès complet. Il y a 4 semaines environ, je fus prié par la malade d'aller constater son état, et je vis avec étonnement que le volume du kyste semblait diminué ; il était gros tout au plus comme une mandarine et semblait disparaître moins aisément derrière le sternum dans la flexion de la tête. Cette diminution est encore accentuée, et aujourd'hui la tumeur qui ne donne plus lieu à aucun trouble fonctionnel est à peine du volume d'une noisette. Nous ne doutons plus que le travail de résorbsion lent, qui a commencé à se produire, ne se complète, et que nous ayons affaire, dans un avenir plus ou moins éloigné, à une guérison complète.

Bien que cette observation ne soit pas encore terminée, je crois qu'on ne peut conserver de doute sur l'influence heureuse du traitement par l'électrolyse. Au cas du reste où nos prévisions vien-

draient à être déçues, je le porterais à la connaissance de la Société.

Quoi qu'il en soit, la diminution de volume de la tumeur, si lente qu'elle ait été, est des plus manifestes. Elle a paru consécutive à la formation dans le kyste d'un coagulum sanguin formé au niveau du pôle positif de la pile. En cela peut-être, et par la lenteur de la résorbtion de l'épanchement de retour, le traitement des kystes sanguins de la thyroïde par l'électrolyse diffère des résultats de l'injection iodée.

Je n'hésite pas à recommander à mes collègues ce nouveau moyen de traitement dont l'idée appartient entièrement, je le répète, à M. le Dr Onimus.

Discussion.

M. Boinet. La ponction et l'injection iodée suffisent ordinairement pour obtenir la guérison des kystes du corps thyroïde. J'ai traité ainsi une fruitière de la rue Coquillière, un monsieur d'Argentan et une dame à laquelle j'ai donné des soins, il y a quinze ans. Celle-ci et la fruitière ont guéri sans récidive; le second malade a dû être réopéré dix ans après la première intervention.

Les ponctions simples répétées sont toujours suivies de récidive. L'injection iodée est un excellent moyen qui m'a toujours donné des succès jusqu'ici.

M. Delens. Je voudrais savoir comment M. Berger comprend l'action de l'électrolyse dans ce cas. C'est ordinairement une méthode lente, nécessitant plusieurs séances. Chez la malade de MM. Berger et Onimus, une seule séance ayant suffi, je me demande si ce n'est pas aux liquides injectés dans la poche (solution phéniquée et iodure de potassium) qu'il faut rapporter le résultat.

M. Desprès. Les kystes du corps thyroïde présentent plusieurs variétés. Il y en a de simples, séreux ou non, qui guérissent très bien par l'injection iodée ; mais ceux dont les parois sont anfractueuses, indurées, résistent à ce mode de traitement. J'en ai vu un de ce genre dans lequel M. Th. Anger avait fait sans succès une injection de chlorure de zinc. Je l'ai traversé par un drain et et j'ai conseillé d'en continuer le traitement en province au moyen d'injections de chlorure de zinc.

Cette variété-là est toute différente de la première et les injections iodées ne sauraient lui convenir.

M. Le Dentu. La distinction que vient de faire M. Desprès est d'une importance extrême. Les kystes séreux, ceux même qui ont un contenu hématique, qui renferment des grumeaux, sont jus-

ticiables de l'injection iodée; j'en ai traité plus d'un de cette façon et avec un plein succès. Cette méthode est peut-être supérieure à celle des injections de teinture d'iode pure en petite quantité sans vider la poche. Mais lorsque la cavité du kyste est creusée dans un tissu dense et que sa paroi est anfractueuse, lorsque la canule donne issue, après la sérosité limpide à de la sérosité sanguinolente, et après celle-ci à du sang pur, l'injection iodée devient dangereuse comme tous les traitements possibles. Elle peut occasionner, comme je l'ai vu une fois, une réaction inflammatoire intense suivie de gangrène de la poche. Mieux vaut, en pareille circonstance, retirer la canule et remettre à plus tard l'application d'un autre mode de traitement toujours difficile à choisir en pareil cas, parce que tous (drainage, cautérisations, etc.) offrent des dangers sérieux.

S'il était prouvé que l'électrolyse pût convenir à ces cas, on pourrait dire qu'un progrès réel a été fait dans la thérapeutique des kystes du corps thyroïde.

M. Berger. Non seulement je ne suis pas adversaire des injections iodées, mais j'y aurais sans doute eu recours, si l'électrolyse n'avait réussi. Je pense que celle-ci a déterminé des coagulations dans la poche. Quoique j'aie lavé d'abord cette dernière avec une solution phéniquée au quarantième et que je l'ai remplie ensuite avec une solution d'iodure de potassium au dixième pour faire passer le courant, je ne crois pas que le résultat puisse être attribué à l'action de ces liquides sur la paroi.

Présentation d'un malade.

M. Galezowsky présente un malade à qui il a extrait, au moyen d'une aiguille aimantée, un corps étranger métallique fixé sur la rétine.

L'observation, remise par le présentateur, est renvoyée à l'examen d'une commission composée de MM. Perrin, Labbé et Berger, rapporteur.

La séance est levée à 5 heures 25.

Le Secrétaire,

A. Le Dentu.

N. B. — Le travail intitulé : « *Contribution à l'étude de l'hématocèle traumatique du testicule* » qui a été publié dans le 4e fascicule, page 261, est de M. Charles Monod.

Séance du 20 avril 1881.

Présidence de M. DE SAINT-GERMAIN.

Le procès-verbal de la séance précédente est lu et adopté.

Correspondance.

La correspondance comprend :

1° Les journaux hebdomadaires publiés à Paris.

2° *Bulletin de l'Académie de médecine. — Annales de gynécologie. — Lyon médical. — Recueil d'ophthalmologie. — Bulletin de thérapeutique. — Tribune médicale. — Revue de chirurgie. — Revue de médecine. — Revue des sciences médicales.*

3° *British médical. — Gazette médicale italienne lombarde. — Gazette scientifique de Caracas. — Chronique médico-chirurgicale de la Havane. — Gazette médicale de Mexico. — Encyclopédie medico-pharmaceutique de Barcelone.*

4° Note sur une modification apportée au procédé ordinaire d'amputation du col utérin par l'écraseur linéaire ou l'anse galvanocaustique, par M. Paquet, de Lille.

5° Note sur un cas de polype granuleux du rectum, par M. Paquet, de Lille.

6° Observation d'abcès central du tibia, trépanation, par M. Heurtaux, de Nantes, membre correspondant.

Lecture en sera donnée dans une prochaine séance.

1° Quatre observations adressées par M. Guerlain, de Boulogne :

1° Ostéo-périostite du tibia; 2° chute et arrêt de développement; 3° ostéite du tibia, drainage de l'os; 4° hypertrophie congénitale de la langue. (Ces observations sont renvoyées à une commission composée de : MM. Verneuil, Perrin et Périer.)

A propos du procès-verbal.

M. POLAILLON. Plusieurs de mes collègues ont dit dans la dernière séance que les amputations longitudinales du pied rendaient la marche très difficile, par suite du renversement du pied en dedans ou en dehors, suivant le siège de l'opération. Voici un moulage qui prouve que cette opinion est trop absolue. Il représente

pied d'une femme à qui j'ai pratiqué l'amputation de presque ut le premier métatarsien avec le gros orteil, du second orteil et › la tête du deuxième métatarsien. L'année précédente, je lui ›ais amputé la première phalange du gros orteil dans la con- nuité, pour une lésion suspecte qui reparut sous la forme d'un ıncroïde très évident.

Après la seconde opération, cette femme marcha très bien, mais lle succomba quelque temps après à la généralisation de son ıal.

M. Desprès. On peut objecter à M. Polaillon que, la malade ayant uccombé peu de temps après l'opération, n'a vraiment pas mar- hé. C'est un ou deux ans après l'intervention qu'il faut revoir os opérés, et alors qu'ils ont repris leurs occupations ordinaires.)n peut aussi se demander si, dans l'intervalle des deux opéra- ons, il ne s'est pas produit dans le tarse des ankyloses qui ont mpêché le pied de se renverser, en lui donnant une certaine rigi- ité.

M. Polaillon. M. Desprès se trompe en disant que mon opérée a pas eu le temps de se servir de son pied avant de mourir. près un traitement consécutif de courte durée, elle est sortie de ıôpital et elle a repris sa vie habituelle pendant plus de deux ›is. Elle a donc réellement marché. J'ai dit que l'extrémité pos- ·ieure du premier métatarsien avait été conservée. Cela n'est s sans importance, parce que l'insertion du jambier antérieur ait restée absolument intacte. Cette femme n'avait pas d'anky- se de ses articulations tarsiennes ; le pied était perpendiculaire à jambe et dans toutes les parties conservées son attitude était ·rmale.

Communications.

'umeur du maxillaire supérieur chez une jeune fille. Résection. Guérison.

par M. Paquet, de Lille.

M. Paquet (de Lille) présente une tumeur mixte du maxillaire ıpérieur gauche, qu'il a enlevée le 30 mars dernier à la maison de ınté de l'hôpital Sainte-Eugénie, appartenant au service de la inique chirurgicale de la Faculté de médecine de l'État, à Lille. 'opérée est une jeune fille de 22 ans, récemment reçue sage- ·mme. La tumeur a débuté à l'âge de 3 ans par une saillie légère u niveau de la région maxillaire supérieure gauche, et a marché ·ès lentement jusqu'à il y a deux ans environ ; à partir de cette

époque, les progrès ont été plus rapides. Ainsi qu'on peut le voir sur la photographie de la malade qui accompagne la présentation de la pièce, la saillie de la tumeur était considérable ; l'œil était en partie refoulé hors de l'orbite, et la commissure gauche des lèvres fortement abaissée. D'autre part, la fosse nasale gauche était presque complètement oblitérée; la voûte palatine offrait à gauche deux saillies oblongues, un peu dépressibles, donnant à la pression une sensation obtuse de crépitation parcheminée; dans tous ses autres points, la tumeur était d'une dureté osseuse; l'os malaire avait plus que doublé de volume; les dents, sauf une dont la couronne était cariée, étaient saines et très solidement implantées, contrairement à ce qui a lieu dans la plupart des tumeurs du maxillaire supérieur.

Le diagnostic de la nature de la tumeur était difficile ; les probabilités étaient en faveur d'une hypertrophie osseuse, hypérostose unilatérale ; d'autre part les caractères de la lésion du côté de la voûte palatine n'étaient pas ceux d'une tumeur osseuse; je diagnostiquai une tumeur mixte, en partie osseuse, en partie sarcomateuse.

En présence de l'accroissement de la tumeur, de l'exophtalmie, de l'augmentation rapide de la déformation palatine, et devant les sollicitations pressantes de la jeune fille qui, en raison de sa difformité, se voyait rebutée dans l'exercice de sa profession, je crus devoir procéder à l'opération, que je vais relater brièvement.

J'éprouvai beaucoup de difficulté à passer une sonde pour pratiquer le tamponnement préventif conseillé par M. Verneuil : j'y parvins à l'aide d'une fine bougie à urétrotomie interne, qui, menée par la narine antérieure jusque dans le pharynx et ramenée dans la bouche, permit d'entraîner un fil muni d'un tampon de charpie. L'opération fut faite par le procédé de Nélaton. Après avoir détaché le lambeau avec la rugine, j'enfonçai la gouge dans la masse de la tumeur, et je reconnus l'existence d'une hyperoste et la nécessité d'une résection totale; dans l'impossibilité d'attaquer le pont osseux malaire avec la scie ou les cisailles (il n'y avait plus de fente sphéno-maxillaire, et l'os malaire mesurait près de 6 centimètres de hauteur), j'attaquai ce pont osseux avec le ciseau et le maillet, et dans une épaisseur de quatre centimètres ; je dus recourir au même moyen pour faire sauter le pont maxillaire et la paroi orbitaire. Je fis la section médiane de la lèvre entre deux pinces hémostatiques, puis, après avoir placé dans la partie la plus reculée du vestibule de la bouche une éponge montée sur une pince porte-éponge, je détachai complètement le lambeau au niveau de l'arcade dentaire : pas une goutte de sang ne tomba dans le pharynx. Le pont osseux palatin dut également être sectionné

:e le ciseau et le maillet : il présentait plus de trois centimètres paisseur ; en raison de la minceur de la muqueuse palatine, je jugeai pas prudent de la conserver : le voile du palais fut déta- ; avec le bistouri, puis le maxillaire supérieur arraché avec le ier de Farabeuf. Quelques petites artères furent tordues, la tion exubérante de l'os malaire fut abattue par un trait de scie ique, puis le lambeau réappliqué et suturé par six points de fil rgent et dix épingles avec suture entortillée.

Grâce au tamponnement préventif et à l'emploi des porte- nges, la malade fut chloroformée pendant toute la durée de pération, soit plus de deux heures, et seulement réveillée après dernier point de suture.

Réaction générale nulle ; dès le second jour, gonflement qui, au isième jours, était considérable ; un peu d'étranglement au niveau la paupière inférieure, un chémosis palpébral et oculaire, néces- ant des scarifications de la conjonctive et l'enlèvement préma- é des sutures au niveau du grand angle de l'œil ; en ce point, réunion a manqué dans l'étendue d'environ un centimètre rré, et il y a lieu de craindre la formation d'une cicatrice qui par suite déterminera un léger ectropion : je serais bien aise d'avoir vis de mes collègues à ce sujet.

Aujourd'hui, dix-neuf jours après l'opération, la malade est en très nne voie de guérison, à part la légère perte de substance et le le qu'elle produit sous le grand angle de l'œil.

Examen de la pièce. — Dans sa presque totalité, c'est de l'hy- ostose ; mais dans ce qui reste du sinus, on trouve deux ma- lons de tissu sarcomateux fasciculé, paraissant s'être dévelop- aux dépens de la muqueuse du sinus, dans la portion qui isine la face palatine. Je crois donc à l'existence d'une tumeur te. Peut-être ce tissu sarcomateux, qui s'est très certainement eloppé depuis deux ans seulement, alors que le début de la ieur date de plus de 18 années, peut-être, dis-je, doit-il être at- ué à une irritation de voisinage, déterminée par le travail d'hy- plasie osseuse. La question pourra être élucidée plus tard, par amen complet de la tumeur que notre très distingué collègue, le professeur Kelsch, se propose de faire ; j'aurai l'honneur d'en ormer la Société de chirurgie.

Dimensions de la tumeur : 1° verticale, 8 centimètres ; ransversale, 8 centimètres 1/2 ; 3° épaisseur du pont malaire : iteur, 5 centimètres ; largeur (antéro-postérieure) 3 centimètres ; 4° longueur de l'arcade dentaire, 10 centimètres 1/2.

Discussion.

M. Desprès. J'ai vu une fois, chez un malade à qui j'avais résé-

qué le maxillaire supérieur, une fistule de la partie interne de la plaie. Je me suis aperçu qu'elle correspondait au sac lacrymal et qu'elle était entretenue par le passage des larmes.

M. Monod. M. Paquet a dit que M. Kelsch avait examiné sommairement la tumeur et y avait trouvé du sarcome fasciculé. Je ne connais pas de cas où un sarcome ait eu une marche aussi lente.

M. Le Dentu. J'ai eu l'occasion, à propos d'un travail que j'ai communiqué au congrès international d'Amsterdam en 1879, sous le titre de : *Périostose diffuse non syphilitique des os de la face et du crâne,* et qui a été inséré dans la *Revue mensuelle de médecine et de chirurgie* de la même année, d'étudier particulièrement l'affection signalée sous le nom d'hypertrophie diffuse des os de la face et du crâne. A côté des formes franches, qui envahissent à la fois et d'une manière symétrique des parties similaires du squelette, on a signalé des cas douteux où le mal est resté limité à un des côtés de la face et n'a atteint qu'un ou deux os. Ces cas-là me paraissent devoir rentrer dans le cadre de l'hypertrophie diffuse, et je crois que le fait observé par M. Paquet doit, lui aussi, être rangé dans la même catégorie. C'est un cas d'hypertrophie diffuse limitée, suffisamment caractérisée par la marche très lente, par l'âge du sujet, et par l'envahissement simultané du maxillaire supérieur et de l'os malaire, que M. Paquet a été obligé de réséquer après le maxillaire.

M. Th. Anger. Je remarque que sur le maxillaire présenté par M. Paquet, les dents sont conservées. Les sarcomes commencent par ébranler les dents et en déterminent ordinairement la chute. Il est bon de signaler cette particularité.

M. Paquet. La remarque que, vient de faire M. Le Dentu relativement à l'hypertrophie de l'os malaire me paraît fort importante et m'amène à penser que mon observation doit, en effet, rentrer dans le cadre de l'hypertrophie diffuse des os de la face.

Myringodectomie par formation d'un lambeau à base supérieure adhérente et à sommet inférieur libre.

par M. Paquet, de Lille.

Dans un certain nombre de cas, où l'incision simple de la membrane du tympan demeure insuffisante, soit pour l'évacuation d'un pus concret, soit pour remédier aux lésions de l'otite scléreuse et aux adhérences de la caisse, soit enfin dans les faits rares d'oblitération de la trompe, il est indispensable de pratiquer sur la membrane du tympan une opération, qui consiste à tailler dans cette

embrane un lambeau que l'on puisse réséquer, en totalité ou en rtie, de manière à produire *une perforation durable*. Les procés de Wreden, de Saint-Pétersbourg, et celui de Miot, permettent arriver à ce résultat; mais je crois qu'on peut l'obtenir plus faciment et plus sûrement en se servant du procédé que je précose, c'est-à-dire par la formation d'un lambeau triangulaire *à base périeure adhérente*, passant à peu près au niveau d'une ligne orizontale menée par l'apophyse externe du marteau, *et à sommet inférieur libre*, situé au pôle inférieur de la membrane tymnique. Ce lambeau est limité par deux incisions, l'une antérieure, autre postérieure; l'incision antérieure se pratique dans le segment ntérieur de la membrane, elle commence à 2 millimètres environ avant de l'apophyse externe du marteau; elle permet de seconner le tendon du muscle tenseur du tympan, dont la rétraction st fréquente dans l'otite scléreuse; l'incision postérieure commence à 2 millimètres en arrière de l'apophyse externe du marteau, u-dessous du repli postérieur de Trœltsch, par conséquent aussous de la corde du tympan que l'on ne risque guère de blesser; près avoir marché parallèlement au bord postérieur du manche du arteau, cette incision postérieure se dirige en bas et en avant, our se terminer au point final de l'incision antérieure, c'est-à-dire u pôle inférieur de la membrane tympanique.

Les avantages de ce procédé sont :

1° D'être d'une exécution beaucoup plus facile que ceux de Wreden et de Miot;

2° De terminer le lambeau dans une position déclive, près du ul-de-sac inférieur de la caisse;

3° De permettre mieux que dans tout autre procédé le glissement du synéchotome dans la caisse, et son action destructive sur s adhérences;

4° De rendre facile l'exécution de l'excision d'une portion de mbeau, combinée ou non avec la résection d'une portion variable manche du marteau, résection que l'on peut pratiquer avec nstrument de Wreden, ou celui de Duplay.

Sur huit opérations que j'ai pratiquées par ce procédé, trois ont é faites pour des otites scléreuses, dont deux avec adhérences; en rends compte dans un mémoire inédit soumis au Congrès inrnational de Londres, pour 1881); les cinq autres, pour des colctions de pus concret dans la caisse. Dans tous ces faits, l'écoument de sang provenant de la double incision de la membrane mpanique a été très restreint, et l'opération a pu se faire sans loroformisation.

M. Tillaux. La ponction du tympan avec un petit bistouri ou

avec un instrument spécial est une excellente opération dont j'ai maintes fois constaté les bons effets. On voit cesser brusquement, après l'évacuation du pus qui remplit l'oreille moyenne, des accidents très graves tout à fait analogues à ceux de la méningite aiguë. L'intervention est donc recommandable en pareille circonstance, mais comme ordinairement il n'est pas indispensable que la perforation persiste, je me demande s'il est bien nécessaire de se donner la peine de tailler un lambeau aux dépens du tympan.

Je me sers pour la ponction de cette membrane d'une petite lame triangulaire de 4 millimètres de saillie au-dessus de deux petits prolongements mousses dont sa base est munie et qui en limitent la pénétration. Une fois l'instrument introduit, il suffit de lui imprimer de tout petits mouvements de rotation pour faire bâiller les lèvres de la solution de continuité. L'écoulement de deux ou trois gouttes de pus suffit pour soulager immédiatement le malade.

D'ailleurs, est-il très facile de tailler régulièrement un lambeau, lorsque les points de repère sont masqués par le refoulement de la membrane, que le triangle lumineux a disparu et que le manche du marteau ne se distingue plus nettement?

N'est-on pas exposé, avec le procédé de M. Paquet, à couper l'artériole, quelquefois assez développée, qui accompagne le manche du marteau? L'hémorragie produite par cette section, négligeable le plus souvent, a pu une fois occasionner la mort; M. Duplay mentionne ce cas malheureux.

Les incisions de M. Paquet exposent encore à la section de la corde du tympan, à la dislocation de la chaîne des osselets, à la blessure des fenêtres ronde et ovale tandis que la division de la membrane au-dessous de l'ombilic éloigne tous ces dangers. Si donc je croyais nécessaire de tailler un lambeau, c'est dans cette zone que je le prendrais; mais, je le répète, pour moi, la simple incision suffit. Si le pus est très concret, avec quelques douches d'air lancées par la trompe on l'oblige à s'échapper vers le conduit auditif par la petite plaie.

M. Paquet croit assurer l'écoulement du pus, en faisant descendre les incisions jusqu'à l'insertion inférieure du tympan, mais la partie inférieure de la caisse est située encore au-dessous de ce point et le pus peut quand même stagner dans cette portion déprimée. Le but n'est donc pas atteint.

D'une manière générale, je regarde l'intervention comme très utile en cas d'otite moyenne suppurée, et je crois que c'est le meilleur moyen d'éviter les désordres que cette inflammation détermine trop souvent chez les enfants.

M. Desprès. Selon moi, les incisions ne donnent pas facilement

age au pus de l'otite moyenne, qui est généralement très épais.
ré la grande complication de l'appareil instrumental, mon avis
ue bien souvent on n'atteint pas ainsi au résultat désiré. Le
dé que j'emploie est tout autre : vu l'inclinaison très accusée
mpan par rapport à l'axe du conduit, tout instrument intro-
dans ce dernier se dirige naturellement vers l'insertion infé-
e de la membrane.
la étant posé, je fais glisser la pointe d'une sonde cannelée
r'au contact avec le tympan, puis, avec le talon de la main, je
e sur le pavillon de la sonde un petit coup sec, de manière à
rer la membrane. Il en résulte une petite ouverture en
e.
i fait trente fois cette petite opération à un malade atteint
aladie de Ménière; chaque fois il était soulagé. J'ai pu con-
r dans cette circonstance l'innocuité de ce procédé. Quant à
ication de l'intervention dans l'otite moyenne suppurée, je ne
ois pas aussi générale que M. Tillaux. Comme on peut bien
ent compter sur l'écoulement du pus par la trompe d'Eus-
e, je m'abstiens tant que la température ne s'élève pas à 40°.
i vu des enfants rester sourds après cette opération et des
lements sans fin en être la suite.
and il se produit de la rougeur derrière l'oreille, une autre
ation surgit, c'est celle de la trépanation de l'apophyse mastoïde,
onne toujours un résultat plus durable.

Paquet. Je remercie mes honorables collègues des critiques
s veulent bien m'adresser ; je leur demande la permission d'y
ndre en quelques mots : Je partage complètement l'avis de
illaux sur l'opportunité de l'incision simple, dans les épanche-
s dus à l'otite moyenne aiguë ; dans ces cas, en effet, il suffit
e petite incision pratiquée sur le point culminant de la vous-
de la membrane pour donner issue au liquide, ou tout au
s pour faire cesser presque instantanément des phénomènes
graves et d'apparence méningitique ; j'ai à mon actif un certain
bre de cas de ce genre, dans lesquels je demeure convaincu
ir, par cette petite opération, sauvé la vie des malades. Mais,
ncision simple demeure insuffisante, c'est dans le cas où le
est concret, ainsi que cela se voit quelquefois dans les otites
nnes subaiguës ; il faut alors ouvrir une voie large et qui
ette de faire le balayage de la caisse par des injections et des
flations d'air, de même dans les épanchements de sang
ulé. Et puis, dans l'otite scléreuse, dans les adhérences de la
e, dans les cas rares d'oblitération de la trompe, l'incision
le est bien insignifiante; il faut frayer une voie aux ondes

sonores, il faut chercher *à obtenir une perforation durable ;* il faut alors tailler un lambeau dans la membrane du tympan et réséquer une portion notable de ce lambeau ; il faut parfois sectionner le muscle tenseur du tympan, lequel est rétracté ; parfois enfin, il est encore nécessaire de réséquer le manche du marteau ; or, toutes ces manœuvres opératoires me paraissent facilitées par l'emploi de mon procédé.

Je répondrai à M. Desprès que les indications de la trépanation de l'apophyse mastoïde sont bien précises, et qu'elles diffèrent essentiellement de celles des cas dont je viens de parler, que la perforation de la mastoïde et celle du tympan sont deux opérations parfaitement distinctes, ayant chacune leurs indications, et ne pouvant se substituer l'une à l'autre. Dans des cas qui doivent être rares, si j'en juge par ma propre expérience, les indications de ces deux opérations peuvent exister en même temps ; dans un cas bien curieux et que j'ai observé récemment, après avoir incisé la membrane du tympan pour une collection de pus produite par une otite moyenne aiguë, j'ai été conduit à faire en outre la trépanation de l'apophyse mastoïde, avec lavage des cellules mastoïdiennes ; le liquide injecté dans ces dernières refluait par la plaie faite dans la membrane du tympan : le malade a guéri, après élimination de petits séquestres mastoïdiens ; la plaie tympanique était cicatrisée dès le dixième jour. Dans ce cas, il y avait une double indication à remplir, qui nécessitait une double opération.

La séance est levée à 5 heures un quart.

Le Secrétaire,

A. Le Dentu.

Séance du 27 avril 1881.

Présidence de M. de Saint-Germain.

Le procès-verbal de la séance précédente est lu et adopté.

Correspondance.

La correspondance comprend :

1° Les journaux hebdomadaires publiés à Paris ;

2° *Bulletin de l'Académie de médecine. — Revue médicale. — Journal de Thérapeutique. — Lyon médical. — Montpellier médical. — Revue de Toulouse.*

3° *Gazette médicale italienne-lombarde.* — *British médical.* — *Bulletin de l'Académie de Belgique.*

4° *Cours théorique et pratique de chirurgie*, par le Dr Burgræve de Gand.

5° Kyste multiloculaire de l'ovaire droit. Ovariotomie. Phénomènes thoraciques graves. Guérison; par le Dr Van der Bach, de Liège.

6° M. Lucas-Championnière présente, de la part de M. Witkowski (de Franconville) un nouveau perforateur du crâne.

M. le secrétaire général donne lecture d'une observation adressée par M. Heurtaux (de Nantes), membre correspondant, intitulée :

Abcès central du tibia; trépanation.

Brosseau (Aimée), âgée de 43 ans, ouvrière à la manufacture des tabacs, est entrée à l'Hôtel-Dieu de Nantes à la fin d'août 1873.

Cette femme, bien constituée, jouit d'une bonne santé habituelle; elle n'a jamais eu d'abcès, d'engorgement ganglionnaire, ni d'accidents scrofuleux quelconques. On ne trouve pas non plus chez elle d'antécédents syphilitiques.

Dans les premiers jours de juillet 1873, la malade s'est heurtée assez violemment contre le bord d'une caisse : c'est la crête du tibia gauche qui a porté, au niveau du quart inférieur de l'os. La douleur, vive au moment du choc, a constamment persisté depuis cette époque, mais n'a pas d'abord entravé la marche. Au bout de six semaines ou deux mois, la souffrance ayant augmenté, la malade se décide à entrer à l'Hôtel-Dieu de Nantes, salle 21.

Quand je prends le service de la clinique chirurgicale, le 1er novembre, voici ce que je constate : la jambe ne présente rien d'apparent, ni rougeur, ni gonflement; mais la malade accuse des douleurs presque continuelles, plus prononcées la nuit, assez fortes pour troubler le sommeil. La sensibilité augmente beaucoup, quand on presse la crête et la face interne du tibia, un peu au-dessous du quart inférieur de l'os. L'état général est satisfaisant; point de fièvre, appétit conservé en partie. On a appliqué précédemment sur la région douloureuse des vésicatoires volants qui n'ont procuré aucune amélioration.

Le 10 novembre, il survient une aggravation subite des symptômes locaux et généraux : gonflement diffus et pâteux qui, du 10 au 13 novembre, jour de l'opération, s'étend progressivement : d'un côté jusqu'à la partie moyenne du pied, d'autre part jusqu'au tiers supérieur de la jambe. Dans la même zone, rougeur sombre. La douleur est devenue excessive. On ne sent aucune fluctuation superficielle ou profonde.

En recherchant avec soin le siège de la douleur, on reconnaît que

celle-ci occupe véritablement le tibia seul; quelques mouvements peuvent être communiqués au pied ; la pression sur le pied, sur l'articulation tibio-tarsienne, sur l'extrémité inférieure du péroné, tout cela ne produit presque pas de douleur, malgré le gonflement de ces parties. Au contraire, la sensibilité est excessive sur toute l'extrémité inférieure du tibia, y compris la malléole interne. Mais c'est surtout à la face interne du tibia, à 1 centimètre de la crête de cet os, qu'il existe une sensibilité excessive à la moindre pression; ce foyer douloureux, très limité, occupe tout à fait le voisinage du siège de la contusion qui a été la cause des accidents.

Les commotions produites par des chocs imprimés vivement à la face interne de l'os, au-dessus du point enflammé, n'exagèrent pas les douleurs.

Absence complète de sommeil; inappétence absolue; vomissements fréquents; visage pâle exprimant la souffrance. Pouls serré, 110 à 120 pulsations.

Diagnostic : Ostéomyélite ayant amené la formation d'un abcès enclavé dans le tibia.

Opération faite le 13 *novembre* 1873 : Au niveau de la face interne du tibia, au siège même de la douleur, je fais une incision de 6 à 7 centimètres qui divise la peau et la couche conjonctive sous-cutanée; les tissus sont indurés, épaissis, lardacés, mais sans traces de pus. Le périoste est alors incisé dans la même étendue et décollé à droite et à gauche à l'aide de la spatule ; ce décollement est plus facile qu'à l'état normal. Il n'existe pas une goutte de pus sous le périoste, mais la surface osseuse est manifestement rugueuse, par suite de l'élargissement des canaux de Havers. Enfin on applique une petite couronne de trépan de 1 centimètre de diamètre à 5 millimètres en arrière de la crête du tibia, dans le point où la douleur présentait son maximum d'acuité. Dès qu'on a pénétré dans le canal médullaire et que la rondelle osseuse est enlevée, il s'écoule une nappe de pus phlegmoneux.

Deux jours après l'opération, le pouls est calme, la température normale; plus de vomissements ; l'appétit et le sommeil sont revenus. L'œdème et la rougeur se dissipent rapidement.

Le 16 novembre, il reste encore un point sensible, superficiel, vers la base de la malléole interne; le 18, on trouve un peu de fluctuation à ce niveau, et, en effet, un coup de lancette permet l'évacuation d'une petite quantité de pus.

Le 22 novembre, il survient à l'extrémité inférieure du tibia une nouvelle poussée inflammatoire avec symptômes graves; gonflement diffus, rougeur, retour de fièvre, vomissements, inappétence, insomnie. Excessive sensibilité à l'extrémité inférieure du tibia, un peu au-dessus de la malléole interne.

Le 25 *novembre*, opération semblable à la première : une couronne de trépan est appliquée dans le tissu spongieux de l'extrémité inférieure de l'os, à 5 ou 6 millimètres au-dessus de la ligne articulaire. Il ne sort pas de pus en nappe, comme la première fois, mais la

ndelle de tissu osseux enlevé est infiltrée de pus. Le lendemain, sur s cataplasmes, il y a une proportion notable de matière purulente.

Soulagement très rapide après cette seconde opération. Le 6 de-mbre, le membre est sans gonflement, sans rougeur; les plaies sont ses et couvertes de bourgeons charnus.

Au moment où la malade sort de l'hôpital, le 17 janvier 1874, la laie inférieure est cicatrisée complètement (elle a livré passage à une tite esquille grosse comme une tête d'épingle). La plaie supérieure ffre encore un petit trajet fistuleux, au fond duquel le stylet rencontre ne esquille dont le volume ne peut être exactement apprécié. Aux nvirons du point opéré, en haut surtout, il s'est produit un renflement iger, très dur, qui prouve la formation de couches osseuses nouvelles la surface du tibia.

En résumé, après une période subaiguë ayant duré environ quatre ois, la malade dont je viens de raconter l'histoire a été prise d'acci-ents locaux et généraux d'une violence telle qu'il n'y avait point à outer de l'existence d'un foyer purulent profond dans le tibia.

L'indication était formelle : il fallait ouvrir ce foyer, et en présence le la localisation très précise de la douleur, il n'y avait aucune hésita-ion à avoir sur le point qui devait être trépané. Une circonstance à oter, c'est la cause relativement légère qui a produit cette ostéomyé-ite chez une femme n'offant dans sa santé antérieure aucune trace de crofule ni de syphilis et dont la constitution ne semblait pas altérée.

Rapports.

Sur une note communiquée à la Société de chirurgie par M. le Dr Vérité, relativement à des *concrétions muqueuses de la partie postérieure des fosses nasales,*

Par M. Duplay.

Dans une des séances de l'année dernière, M. le Dr Vérité a mon-tré à la Société des concrétions muqueuses provenant de la partie postérieure des fosses nasales et expulsées par des malades en traitement à la Bourboule pour des affections cutanées.

Ces concrétions ont la forme de capsules ou de godets un peu allongés, de 8 à 10 millimètres de longueur, sur 6 à 8 millimètres de largeur. Elles sont constituées par du mucus épaissi et proba-blement aussi par une sorte d'exsudation épithéliale. Chez les ma-lades observés par M. Vérité, l'expulsion de ces concrétions, de forme toujours identique, se faisait tous les trois, quatre, cinq ou huit jours, et leur présence donnait lieu à un sentiment de gêne, de douleur même à la racine du nez, s'étendant à la région frontale et à la base du crâne. Ces sensations pénibles donnent lieu à des efforts d'expulsion : les malades font des inspirations et des expi-

rations fortes, et finissent par rendre ces croûtes par la bouche à la suite d'accès de toux saccadée et très pénible.

M. Vérité n'hésite pas à considérer cette affection comme une forme de rhinite ou de coryza arthritique, en raison de la coexistence chez ces malades d'une affection cutanée relevant de l'arthritis.

J'accepte d'autant mieux cette interprétation que j'avais déjà signalé l'expulsion fréquente de croûtes desséchées ayant la forme de godets et de cupules, dans le cours du catarrhe naso-pharyngien chronique, et que cette dernière affection m'avait manifestement paru liée, dans un certain nombre de cas, à la diathèse herpétique ou arthritique. Les faits communiqués par M. Vérité me paraissent confirmer cette opinion.

J'ai l'honneur de vous proposer :

1° D'adresser des remerciements à l'auteur de cette communication ;

2° De déposer son mémoire dans nos archives.

Rapport oral sur deux observations d'ovariotomie adressées à la Société de chirurgie par M. Comballat, de Marseille ;

Par M. Duplay.

Ces observations, intéressantes en tant que succès à enregistrer, ne présentent rien de très spécial. Je signalerai seulement que notre confrère n'a pas réduit les pédicules dans l'abdomen et les a fixés au moyen du serre-nœud de Cintrat ; que, pour empêcher le météorisme, il a fait prendre à ses malades un peu de sous-nitrate de bismuth, moyen sur lequel il ne faudrait peut-être pas compter aveuglément ; que les sutures ont été enlevées le huitième jour, enfin que les deux opérations ont été faites à l'hôpital dans la salle commune.

Je vous propose d'adresser des remerciements à M. Comballat et de déposer ses observations dans nos archives.

Discussion.

M. Polaillon. La réussite de l'ovariotomie dans un hôpital n'est pas propre à la ville de Marseille. J'en ai fait cinq à la Pitié ; deux des malades ont succombé, l'une au choc traumatique en trente-six heures, l'autre à une embolie pulmonaire au quinzième jour, comme les femmes qui relèvent de couches.

M. Duplay. Moi aussi j'ai vu guérir six ou sept jeunes femmes

ésrées à l'hôpital, mais c'était dans une salle spéciale, tandis que . Comballat avait laissé ses malades dans la salle commune. lon moi, on pourrait voir aussi bien la guérison survenir dans s conditions, même à Paris, si les soins consécutifs étaient nnés par des personnes suffisamment expérimentées. C'est là e réside la condition fondamentale du succès, encore plus que ns le milieu.

M. Lucas-Championnière. Après avoir fait des ovariotomies à l'hôal, et deux opérations césariennes à l'hôpital Cochin et à l'hôpital cker, dans une salle où M. Potain avait l'habitude de placer ses ilades atteints d'érysipèle, je reste convaincu de l'importance s soins consécutifs que je crois plus grande que celle des salles l'on met les opérées.

M. Guyon. Quatre ovariotomies faites avec succès à l'hôpital ecker, dans une petite salle voisine des salles communes, m'ont nené à avoir la même opinion que mes collègues. Néanmoins il faudrait pas laisser s'accréditer l'idée que l'isolement des opées n'a pas d'importance. Le calme dans la journée, le sommeil la nit sont pour elles des conditions indispensables de guérison. ajouterai que les salles communes de Paris ne peuvent être assiilées à celles de Marseille, au point de vue de la salubrité.

M. Polaillon. Sauf quatre femmes que j'ai laissées dans la salle mmune à la Maternité, mes opérées occupaient une petite chamre où elles étaient seules. Comme M. Guyon, je pense qu'il est ès important d'assurer aux malades le calme et le sommeil.

Communications.

Hématocèle pariétale du scrotum avec épanchement. Hématome autour d'une hydrocèle.

Par M. Desprès

J'ai observé l'année dernière à l'hôpital Cochin deux cas d'hémacèle pariétale du scrotum avec épanchement. Cette lésion rare sur laquelle on a peu écrit m'a paru digne d'attirer l'attention la Société.

Voici les deux faits :

Obs. I. — Le nommé D... (Clément), âgé de 55 ans, garçon de pharcie à l'hôpital Cochin, entre le 20 octobre 1880, dans le service de le Dr Desprès, salle Saint-Jacques, lit n° 13. — Pas d'antécédents réditaires à noter. Une de ses sœurs est morte phtisique.

Depuis une légère attaque rhumatismale qu'il a eue en 1858, il n'a

jamais été malade. Il n'a jamais fait d'excès de boissons et a encore sa virginité. D'apparence débile, il porte depuis deux ans un engorgement des ganglions sous-maxillaires gauches. Au mois de février dernier, il s'est aperçu d'un gonflement du côté gauche du scrotum.

En quelques mois, la tumeur a atteint peu à peu le volume du poing. A plusieurs reprises, chocs sur le scrotum. Quatre jours avant son entrée à l'hôpital, D..... s'est donné un coup violent contre un corps dur et volumineux, et aussitôt a ressenti une violente douleur dans le scrotum. La douleur, qui avait disparu le soir, reparut plus intense le lendemain ; le scrotum avait augmenté de volume, il était tendu et très douloureux à la pression. En trois jours, le scrotum uniformément tuméfié des deux côtés, a plus que quadruplé de volume. Douleurs violentes qui forcent le malade à entrer à l'hôpital.

23 *octobre.* — Scrotum énorme plus gros qu'une tête de fœtus, douloureux à la pression, tendu, lisse ; fluctuation peu évidente. Pas de transparence. La peau a pris une teinte rouge violacée intense, d'apparence phlegmoneuse où l'on reconnaît les marques évidentes d'une ecchymose, sans cependant qu'il y ait d'élévation de la température locale appréciable à la main, et ne disparaissant pas complètement à la pression.

Pas de fièvre. M. Desprès diagnostique une hématocèle pariétale autour d'une hydrocèle. Repos au lit, cataplasmes.

M. Desprès attend que l'inflammation qui existe autour du sang épanché soit calmée.

28 *octobre.* — Ponction dans la vaginale gauche avec le trocart hydrocèle, issue de plus de 600 grammes d'un liquide brun foncé contenant une grande quantité de globules sanguins.

M. Desprès fait dans la vaginale une injection de 40 à 50 grammes de teinture d'iode pure. Celle-ci ayant coagulé le sang encore contenu dans la tumeur, il ne put sortir ensuite qu'en très minime quantité. Cataplasmes.

Après la ponction et l'évacuation du liquide, on a constaté un épaississement très considérable de la vaginale, surtout en bas, en avant au niveau de la cloison, plateau dur, épais, imparfaitement limité paraissant formé par du sang coagulé épanché hors de la vaginale.

Température, *soir* 38°.

Scrotum peu douloureux, non tendu.

29 *octobre.* — Température : *matin* 38°. — Température : *soir* 39°.

Réaction inflammatoire vive, scrotum tendu, luisant, douloureux à la pression. Cataplasmes.

30 *octobre.* — La température diminue, les douleurs sont moindres. Température : *matin* 37°6. — Température : *soir* 37°8.

20 *décembre.* — Depuis le 30 octobre, l'amélioration a été graduée. La tumeur a aujourd'hui le volume d'un poing d'adulte, elle est dure, la pression ne cause aucune douleur, l'hydrocèle primitive a disparu presque entièrement.

La tuméfaction qui existait à gauche de la cloison, à la face antérieure du scrotum, persiste, et elle est au palper assez nettement sé-

rée de la tuméfaction constituée par la vaginale par une sorte de bandelette dure, fibreuse, qui donne au scrotum, vu de gauche, une apparence de bissac.

25 *octobre*. — Le malade est guéri de son hydrocèle et reprend son service, mais il reste à la place de l'épanchement de sang un kyste fluctuant, du volume d'un petit œuf, parfaitement limité et distinct. C'est un kyste hématique dont M. Desprès doit débarasser le malade plus tard, s'il ne disparaît pas seul.

Obs II. — Le nommé Edme R....., âgé de 60 ans, carrier, entre le 2 novembre 1880 dans le service de M. le Dr Desprès, salle Saint-Jacques, lit n° 35.

Cet homme ne présente aucun antécédent de famille notable, il n'a jamais été malade. Il y a trente-cinq ans, blennorrhagie peu intense, sans aucune complication. Aucun excès vénérien ; abus des liqueurs alcooliques. Il y a deux ans que le malade s'est aperçu d'une légère tuméfaction du scrotum, du côté gauche, qui, sans cause appréciable, acquit peu à peu le volume d'un œuf de poule, sans que le malade ressentît aucune gêne, aucune douleur spontanée, ni à la pression.

Huit jours avant l'entrée à l'hôpital, la partie malade s'est tuméfiée, et a pris une teinte violacée ecchymotique de plus en plus foncée, sans que le malade ait éprouvé aucune douleur, reçu aucun coup, ou fait le moindre effort qui pût expliquer cette recrudescence du mal. Notons cependant qu'à cette époque R... a beaucoup marché.

Le scrotum, qui n'était tuméfié que du côté gauche, a pris une grosseur énorme.

Le côté droit était aussi volumineux que l'autre et aussi foncé en couleur.

R..., effrayé par la couleur et le volume de ses bourses, plutôt que par la douleur (simple sensation de poids et légère cuisson), est allé consulter le Dr Guignard, de Vanves, qui traita d'abord le malade. Quinze sangsues sont appliquées sur le scrotum : elles donnent lieu à un abondant écoulement de sang, sans aucune diminution de volume.

2 *novembre*. — Le malade entre à l'hôpital. Ses bourses présentent un volume égal à celui de la tête d'un fœtus de 8 mois. La tuméfaction est égale des deux côtés. La peau du scrotum est brillante, d'une couleur violacée, presque noire; cette coloration s'étend au fourreau de la verge, au périnée, jusque sur les parties latérales de l'anus. Pas de douleurs, pas de transparence; diagnostic de M. Desprès : hématocèle pariétale du scrotum avec épanchement à côté d'une hydrocèle vaginale.

Repos au lit. Cataplasmes.

12 *novembre*. — Après dix jours de ce traitement, la tuméfaction a légèrement diminué. M. Desprès pratique une ponction avec le trocart à hydrocèle. On fait la piqûre du côté gauche, le trocart pénètre dans la vaginale. Il s'écoule environ 400 grammes d'un liquide rouge sanguinolent ; sérosité et sang.

La vaginale vidée, on voit qu'il existe à la partie antérieure du scrotum, à gauche de la cloison, une tumeur de la grosseur d'un œuf

de poule, molle, presque fluctuante. Une ponction y est pratiquée à travers la tunique vaginale, et il s'écoule avec peine quelques gouttes d'un liquide noir, épais, constitué par du sang coagulé.

Aucune injection. Cataplasmes.

Aussitôt que l'ecchymose eût disparu, M. Desprès songea à guérir l'hydrocèle.

6 *décembre.* — Le volume de la tumeur a considérablement diminué, la coloration violacée a disparu en grande partie. A droite, plus de tuméfaction. Ponction dans la vaginale gauche, issue de 300 grammes de sérosité fortement teintée par le sang. Injection de 50 grammes environ de teinture d'iode pure, dont on ne peut recueillir qu'une petite portion, car le liquide cailleboté qui résulte du mélange sort difficilement par la canule.

Aucune ponction n'est faite dans la poche sanguine. Cataplasmes.

7 *décembre.* — Réaction inflammatoire vive; fièvre peu considérable, pas de céphalalgie. Scrotum gros, rouge vif, luisant, douloureux à la pression.

La tumeur sanguine semble, sous l'influence de l'inflammation, devenir plus fluctuante et diminuer de volume.

8. — Fièvre peu intense. Le malade se plaint de souffrir des gencives, qui sont un peu rouges et douloureuses. Coryza, picotements dans la gorge.

16. — Ces accidents se dissipent vite. Aujourd'hui plus de trace d'inflammation du scrotum qui est encore rouge tuméfié, mais dur et presque insensible à la pression. Le volume est celui du poing d'un adulte. La tumeur hématique existe encore près de la cloison, mais elle a diminué de plus de moitié, est moins tendue que primitivement et elle disparaîtra d'ici peu entièrement, si l'on en juge par sa décroissance rapide.

20. — Le malade sort dans cet état et se dispose à reprendre ses travaux.

On connaît une hématocèle pariétale consécutive à un coup reçu sur les bourses, à un traumatisme; on connaissait même, à l'époque où Jamain a fait une thèse sur l'hématocèle du scrotum (1), une hématocèle due à la rupture d'un varicocèle. Il y est dit aussi, tout à fait incidemment, que l'hématocèle peut compliquer une hydrocèle mais, il n'y a pas d'autres détails.

Les deux observations que j'ai recueillies, montrent d'abord que c'est dans un scrotum où il y avait une hydrocèle qu'est survenue une hématocèle, une fois à la suite d'un coup, une fois à la suite de grandes marches. Je n'hésite pas à penser que la lésion a son siège dans une veine de la cloison du dartos. En effet, lorsqu'on examine le scrotum, on remarque que les gros troncs veineux siègent de chaque côté de la cloison. La rupture se fait entre ces

(1) JAMAIN. *Hématocèle du scrotum*, Paris. Th. d'agrég., 1853.

ison et la tunique vaginale et, par conséquent, au-dessous du rtos. Ce qui le prouve, c'est que, dans mes deux observations, la meur siégeait entre l'hydrocèle vaginale et la cloison du dartos, actement à la même place. Imbert Delonne (1) avait déjà remarqué que, dans les hématocèles pariétales, le sang était épanché . nappe sur la paroi externe de la tunique vaginale, c'est-à-dire -dessous du dartos.

Certainement on peut se demander pourquoi, chez les malades eints de grosse hydrocèle, on n'observe pas plus souvent cette hématocèle pariétale ; le tiraillement des veines, leur élongation est idente, et beaucoup de malades font des marches assez longues. immunité dont jouissent les malades vient sans doute de ce que la part d'entre eux portent un suspensoir. Mais il ne faudrait pas croire e l'accident que j'ai observé deux fois de suite soit très rare, j'ai le uvenir d'un assez bon nombre d'hydrocèles que j'ai ponctionnées, nt le liquide était transparent et qui n'offraient point de transpance. Chez ces malades, pendant le cours du développement de hydrocèle, il y avait eu certainement une hématocèle pariétale. 'estime que j'ai observé cette exception une fois sur quinze hyrocèles.

Deux particularités importantes méritent encore d'être notées. e liquide des hydrocèles était coloré par du sang. Était-ce le fait e la contusion ou le fait d'une endosmose ? l'une et l'autre interrétation sont plausibles. Mais ce qui n'était pas le moins important, ans contredit, c'était l'indépendance absolue de la poche hématique t de l'hydrocèle, puisque, dans le second cas, pour ponctionner la oche hématique, j'ai dû réintroduire le poinçon dans la canule du ocart et ponctionner la poche hématique en traversant la tunique aginale, de dedans en dehors ; c'est même cette indépendance qui 'a encouragé à traiter l'hydrocèle, sans me préoccuper du foyer ématique.

En effet, aussitôt que toute apparence de réaction inflammatoire it disparu, grâce au repos et aux grands bains, j'ai fait la ponction et injection iodée dans les hydrocèles et j'ai même laissé dans tunique vaginale toute la teinture d'iode que j'avais injectée. ans les six semaines, temps normal, voulu pour la guérison des ydrocèles, la guérison a été obtenue et le sang contenu dans les oches hématiques ou hématomes non seulement n'a pas suppuré ais encore s'est résorbé peu à peu, et avec une régularité aussi rande que dans les hématomes sous-cutanés. Il est probable que injection iodée dans la tunique vaginale a exercé une révulsion

(1) Imbert Delonne. *Traité de l'hydrocèle*. Paris, 1795.

analogue aux vésicatoires que j'applique d'ordinaire sur les hématomes longs à se résorber.

Discussion.

M. Trélat. Il y a des points ambigus dans la communication de M. Desprès. A-t-il voulu parler de tumeurs sanguines distinctes de l'hydrocèle vaginale et n'ayant avec elle que des rapports de voisinage? Mais alors, comment la canule introduite dans la tunique vaginale a-t-elle laissé échapper un liquide séro-sanguinolent? Il ne m'est pas démontré qu'il n'ait pas eu affaire ici à une hydrocèle à paroi végétante vasculaire, capable à un moment donné d'être la source d'un suintement sanguin abondant.

Quant à l'injection iodée pure dont M. Desprès s'est méfié, Velpeau a prouvé qu'elle n'offrait pas de réels dangers; j'en ai fait usage deux fois à l'hôpital Necker sur des malades dont le diagnostic avait offert quelques difficultés. Le mélange d'une assez forte quantité de sang avec la sérosité n'a pas empêché ce traitement d'agir et les malades ont guéri.

J'ai vu suivre à Nélaton la même pratique avec succès. Si donc M. Desprès avait affaire à des hydro-hématocèles, ce traitement aurait pu être employé chez ses deux malades avec les mêmes avantages.

M. Perrin. Je voudrais savoir sur quels signes M. Desprès s'est appuyé pour diagnostiquer des hématomes.

M. Desprès. Chez le premier malade, il y avait des signes évidents d'hydrocèle et en dedans de la vaginale une sorte de plateau induré qui s'était formé à la suite d'un effort. Chez le second, il existait deux tumeurs fluctuantes contiguës, mais la fluctuation ne se transmettait pas de l'une à l'autre.

M. Perrin. Si j'ai posé cette question à M. Desprès, c'est que j'ai rencontré plusieurs fois des hydrocèles dans la paroi desquelles existaient des masses élastiques d'origine exsudative. Je me souviens d'un officier supérieur chez qui la ponction donna issue à un liquide séro-sanguinolent. L'ayant traité par l'injection iodée au tiers, je vis survenir une suppuration aiguë qui m'obligea à fendre la poche. Celle-ci était doublée à sa face interne de plusieurs couches de fausses membranes. Je me demande si les cas de M. Desprès n'étaient pas du même genre.

M. Desprès. Voici de nouveaux détails qui, je pense, dissiperont tous les doutes. Chez mes deux malades, la tumeur sanguine était intermédiaire à l'hydrocèle et au testicule du côté opposé. Je ponctionnai l'hydrocèle de l'un d'eux et je vis s'écouler un liquide

ssé; ayant ensuite enfoncé davantage la canule armée de son oinçon, j'atteignis une seconde poche pleine de caillots et de sang emi-fluide. C'est pour ne pas provoquer la suppuration de cette oche que je n'ai pas fait de suite d'injection iodée dans l'hyrocèle.

Sur l'autre malade, la poche était plus indépendante. L'hydrocèle ant été traitée au bout de quelque temps par l'injection iodée, il sta dans le scrotum une tumeur sanguine résultant de la transrmation de l'épanchement en kyste.

L'exemple cité par M. Perrin prouve une fois de plus que l'injecn iodée est périlleuse en pareille circonstance. Velpeau, dont . Trélat a invoqué le témoignage, ne la faisait que dans l'hydroematocèle. Je donne la préférence au drainage qui n'expose pas ux mêmes dangers.

M. Trélat. Des éclaircissements donnés par M. Desprès il résulte l'il y avait chez ses malades un épanchement de sang à côté d'une ydrocèle simple, ne présentant rien de spécial.

M. Desprès. Ce qu'il y a de spécial à ces cas, c'est que le voisiage de l'épanchement sanguin exposait ce dernier à suppurer sous influence de l'injection iodée faite dans la tunique vaginale. ussi ai-je attendu pour pratiquer cette injection que le sang se fût ésorbé. Aplus forte raison l'opération offrirait-elle des dangers, si hydrocèle était en communication avec l'épanchement.

Quant au sang qui teintait le liquide de la vaginale, chez l'un de es malades, il résultait de la contusion qui avait porté sur l'hyrocèle, comme sur le reste du scrotum.

M. Trélat. Quand on parle d'hématocèle, il faudrait distinguer s variétés plus que ne l'a fait M. Desprès; autrement on tombe ans une fâcheuse confusion.

M. Desprès. Je puis préciser davantage encore, en définissant s cas que je vous ai communiqués : des hématocèles pariétales du rotum développées autour d'une hydrocèle.

---

ccidents graves occasionnés par la torsion du pédicule d'un kyste de l'ovaire. — Ovariotomie. — Guérison.

Par M. Duplay.

Une femme de cinquante-trois ans, jouissant d'une bonne santé ien qu'elle portât un kyste ovarique, fut prise tout à coup de douleurs bdominales vives accompagnées de fièvre, de vomissements et de

constipation. Cette poussée de péritonite s'étant calmée, je fus appelé auprès de cette malade il y a deux mois et je constatai que sa tumeur avait le volume d'une tête d'adulte. Une ponction donna issue à un litre d'un liquide visqueux teinté de sang qui ne représentait qu'une partie du contenu de la poche. Je pensai que des adhérences unissaient cette dernière à la paroi abdominale.

L'opération, pratiquée le 3 de ce mois, ne présenta rien de spécial, si ce n'est que les adhérences, dont l'existence avait pu être diagnostiquée, étaient très étendues et très vasculaires. Je fus frappé de l'aspect opaque, feuille morte, de la paroi kystique. Au moment de lier le pédicule, je remarquai qu'il offrait des bosselures multiples et je me rendis compte de cette disposition, après avoir constaté qu'il était tordu plusieurs fois sur lui-même. Cette torsion, que vous pouvez voir sur cette pièce, avait été la cause des accidents. Quoique l'on connaisse déjà un certain nombre d'exemples de ce fait, on doit encore le considérer comme rare, surtout en France où il a été à peine signalé.

M. Th. Anger. J'ai vu à l'hôpital Beaujon, dans le service de M. Le Fort, un cas du même genre. La malade, qui était âgée, avait éprouvé des symptômes de péritonite. La torsion du pédicule avait déterminé la gangrène du kyste qui était énorme.

Il est bien certain que les adhérences n'ont pu s'établir, chez la malade de M. Duplay, qu'après la torsion du pédicule.

M. Duplay. Le fait cité par M. Anger a plus d'analogie avec un autre que j'ai constaté daus une autopsie qu'avec le cas actuel. Ici les lésions n'étaient pas allées tout à fait jusqu'à la gangrène.

Spencer Wells a observé plus d'un exemple de cet accident spécial. Il représente à mes yeux une indication pressante de l'ovariotomie.

Présentation de malade.

Désarticulation du genou.

Par M. Polaillon.

La désarticulation du genou est considérée dans tous les livres de médecine opératoire comme une mauvaise opération et surtout comme une opération très grave. Cependant elle me paraît indiquée dans quelques cas exceptionnels, et le malade que je présente me semble digne, à ce point de vue, d'attirer votre attention.

Emile, âgé de 21 ans, d'une assez bonne constitution, epuis son enfance une affection du genou droit.
t eu une arthrite pour laquelle il avait été traité sans succerses époques et par divers praticiens.
r'il vint réclamer nos soins, sa jambe était fléchie à angle ée en arrière et en dedans de manière à venir croiser la ı du membre opposé, et fixée dans cette position vicieuse ıdhérences fibreuses. Le genou était douloureux et préette tuméfaction particulière, de consistance élastique, qui ɔs fongosités articulaires. La rotule était fixée au-devant lyles par une ankylose osseuse. La peau était saine et sans Tout le membre inférieur droit était notablement atrophié. lade marchait avec des béquilles. Mais, à chaque instant, e venait heurter celle du côté sain; de là de vives ı dans le genou. Aussi réclamait-il avec beaucoup d'insmputation de cette jambe, *qui ne lui servait à rien et dont souffert toute sa vie.*
ésection du genou avec redressement de la jambe ne nous ıs donné un bon résultat, en raison de l'atrophie du memnme la peau était saine et que nous pouvions tailler des x aussi étendus qu'il était nécessaire, nous nous déciour la désarticulation du genou.
ı décembre 1880, le malade étant chloroformé et les pré- ı de la méthode antiseptique étant prises, je désarticule le ɔar le procédé de Baudens. Les ligaments semi-lunaires evés. La rotule fixée au fémur est laissée en place. Liga- l'artère poplité avec un fil de catgut. Excision aussi exacte ısible de toutes les fongosités avec une curette. Drain. métallique. Pansement de Lister.
jours après l'opération, le pansement est renouvelé.
tième jour, le drain est enlevé. Il y a une réunion immé- ı la plaie. Les fils métalliques sont successivement en- ı jours suivants.
ıit jours, le malade était guéri de son opération.
on un mois après, la peau du moignon fut soulevée au le la cicatrice par une petite tuméfaction indolente. Je percicatrice en ce point et il s'écoula une petite quantité d'un filant contenant un peu de pus. Quelques injections phé- suffirent pour obtenir l'occlusion de ce petit foyer.
tard, au commencement de mars, le malade, après un séjour ralescence à Vincennes, revint à l'hôpital de la Pitié avec ıis fistuleux sur la peau, un peu en arrière de la partie la illante du moignon. Cette fistule conduit entre les deux s du fémur, dans un petit foyer tapissé par des fongosités.

Comme l'a fait remarquer le rédacteur du journal des *Connaissances médico-chirurgicales* (15 août 1859), goudron de houille es un vieux mot français, qui ne fait pas bien comprendre d'où l'o tire le goudron de houille, tandis que le nom *coaltar* (coal-tar), qu lui ont donné les Anglais, se rattache à l'industrie du charbon d terre (coal) et des chemins de fer; alors, depuis que le goudron d houille a changé de nom, et qu'il a été baptisé coaltar, il n'a plu été une découverte française, mais bien un produit anglais; d même, depuis que l'acide phénique a été employé par un chirur gien anglais et promené dans tous les congrès, dans toutes le sociétés savantes, dans tous les journaux, comme une découvert anglaise, la découverte et l'emploi de l'acide phénique en chirurgi ont cessé d'appartenir aux chirurgiens français, et on se demand pour quel motif certains chirurgiens français en font honneur à u chirurgien anglais, oubliant les travaux de leurs compatriotes e de leurs contemporains.

Examinons donc de quel côté se trouve la vérité.

Parmi les corps que le goudron de houille renferme, se trouver des huiles qui varient suivant la nature des charbons distillés, de hydro-carbures qui sont employés pour la conservation des bois des essences, des huiles qui servent pour le dégraissage (la ben zine) ou la fabrication des couleurs ; on y rencontre des *phénols.*

C'est en 1785 (qu'on note bien la date), qu'un ingénieur français Philippe Lebon, eut l'idée d'utiliser les produits gazeux combus tibles pour les usages domestiques, et qu'il indiqua la houill comme propre à remplacer le charbon.

En 1792, Murdock, celui-là un Anglais, put montrer l'éclairag au gaz de houille, la distillation des combustibles minéraux, et ne fut qu'en 1798 que l'éclairage au gaz fut sérieusement appliqué mais bien avant ces recherches, en 1657, Glauber avait déjà em ployé le charbon de bois pour la conservation des bois, et recon que le goudron de bouleau était riche en *phénol;* telle est la pr mière phase de la découverte des huiles, des essences, des hydro carbures, des produits gazeux combustibles, des *phénols* dans goudron de houille.

La seconde phase, ou celle des applications à l'industrie et à chirurgie, par conséquent celle qui nous intéresse le plus, no autres chirurgiens, date presque de nos jours; elle remonte à 181 époque où *la propriété antiseptique* du goudron minéral est reco nue par Chaumette, un Français.

En 1833, Guibourt, et en 1834, Siret, encore des Franç signalent la propriété désinfectante du goudron minéral.

En 1844, le Dr Bayard est couronné par la Société d'encourag

ment pour sa poudre composée de *coaltar*, de sulfate de fer et de plâtre, dont il faisait des applications à la désinfection.

Dans un ouvrage de Liebig, intitulé : *Chimie appliquée à la physiologie végétale et à l'agriculture*, on trouve les renseignements suivants : « Les acides minéraux et les acides végétaux non volatils, ainsi que les sels minéraux à bases alcalines, ont la propriété d'empêcher, s'ils se trouvent en certaine quantité, les *phénomènes de pourriture;* en quantité plus petite, ils en ralentissent et en arrêtent la marche; enfin, dans les corps vivants, ils manifestent une action pareille à celle des sels végétaux neutres, seulement la cause de cette action n'est pas la même (p. 49, 1844). »

Dans son *Traité de chimie*, publié en 1846 (8e vol., p. 952), M. Dumas s'exprime ainsi : « Plusieurs substances entravent la putréfaction ; on les distingue sous le nom d'*antiseptiques*. Nous citerons particulièrement les acides minéraux, un grand nombre de sels, parmi lesquels il faut remarquer surtout le chlorure de sodium, les sels d'alumine, de fer et de mercure, les substances aromatiques, les huiles empyreumatiques, la créosote, l'essence de térébenthine, l'alcool, etc., etc. Toutes ces substances agissent en se combinant avec la matière animale, pour former des composés plus stables, soit en s'emparant de l'eau et en contractant le tissu animal, et en facilitant sa dessiccation... » Et à la page 756 : « Tout le monde sait que la fumigation est un excellent moyen de conservation des viandes; il paraît certain que c'est la *créosote* (un produit du goudron de houille) qui communique à la fumée des *propriétés antiseptiques*. Ce corps possède, en effet, la propriété de coaguler l'albumine, et de rendre imputrescibles toutes les substances animales. »

Dans son *Dictionnaire de chimie pure et appliquée*, M. Wurtz (art. *Phénol*, t. II, 1873) dit que cette substance (le phénol) a été obtenue à l'état impur par Runge, et qu'il l'a désignée sous le nom d'*acide carbolique*, et qu'ensuite le phénol a été étudié par Laurent, qui le prépara à l'état de pureté, l'analysa, décrivit ses propriétés et prépara un grand nombre de ses dérivés. C'est donc à Laurent qu'on doit la connaissance exacte de ce corps important. On savait depuis longtemps, comme nous l'avons rappelé en commençant, que le phénol provient des huiles de houille obtenues par la distillation du goudron produit dans la préparation du gaz d'éclairage ; de là le nom d'*hydrate de phénile* ou *acide phénique* donné par Laurent.

Les choses en étaient là, lorsqu'en 1858 commence la troisième phase, c'est-à-dire l'application du goudron à la chirurgie. M. Corne, au dire du professeur Velpeau, prit un brevet pour un mélange fait en quantité précise *de plâtre et de goudron minéral* qu'il proposait

d'appliquer à la désinfection et à la solidification des matières animales, et ce n'est qu'en 1859 que M. le Dr Demeaux eut, *le premier*, l'idée d'appliquer la poudre de M. Corne aux pansements des plaies fétides ; mais ce produit, qui jouit sans conteste de propriétés désinfectantes, est d'un emploi difficile, comme toutes les poudres qui contiennent du coaltar, et son application ne pourrait être faite qu'aux plaies superficielles.

Les premiers essais de MM. Corne et Demeaux, comme tout le monde le sait, furent faits dans le service de M. Velpeau, à l'hôpital de la Charité. La poudre qu'ils employaient était composée de 100 parties de plâtre pulvérisé et de 2 à 3 parties de coaltar ou goudron de houille ; appliquée sur des plaies de mauvais aspect, sur des ulcères cancéreux, elle les a désinfectés subitement ; mêlée à un amas infect de pus de très mauvaise nature et de sang, elle l'a solidifié sur-le-champ et lui a ôté toute odeur. Cette poudre antiseptique, additionnée d'axonge, d'huile ou de cérat, devient un désinfectant qui n'exerce aucune irritation sur les tissus.

Au moment où avaient lieu ces expériences, le professeur Renault (d'Alfort) vint annoncer à l'Académie qu'avec le *goudron végétal* on avait une désinfection encore plus parfaite ; mais qu'on veuille bien ne pas perdre de vue que le goudron ordinaire est un produit du coaltar, et le goudron végétal un produit du charbon de bois, et que tous les deux contiennent du phénol.

Ce fut vers cette époque (1859) que M. Lebœuf eut l'idée de substituer à ces mélanges solides une forme liquide ayant l'eau pour véhicule, et qu'il proposa l'*émulsion de coaltar saponiné*. Pour préparer cette émulsion, il faut ajouter une partie de teinture de coaltar saponiné à 4 parties d'eau, et pour préparer la teinture de coaltar saponiné, on ajoute 1,000 grammes de goudron de houille, à 2,400 grammes de teinture alcoolique de saponine : on fait digérer le tout dans l'eau tiède pendant huit jours, en remuant de temps en temps, et on filtre. La teinture de saponine se prépare avec : écorces de quillaya, 2 kilogrammes, alcool à 90°, 8 litres. On fait chauffer jusqu'à ébullition et on filtre. M. Lebœuf appelle émulsion au cinquième ou *émulsion mère* cette préparation, qu'il suffit d'agiter pour obtenir une émulsion stable : en y ajoutant de l'eau on peut faire des émulsions au 10e, au 20e, suivant le besoin.

C'est cette préparation perfectionnée que le Dr Jules Lemaire a d'abord employée, mais il était important de savoir si cette préparation conservait les propriétés du goudron. Dans une analyse que fit un pharmacien distingué, M. Detraux, il constata que la teinture de coaltar saponiné contient principalement de la *benzine*, de la *nepthaline*, de l'*acide phénique*, de l'*aniline* et divers *hydrocarbures huileux*. Instruit par cette analyse que le coaltar sapo-

iné de M. Lebœuf contenait surtout de l'acide phénique, Lemaire s'empressa de panser les plaies avec de l'acide phénique seul, et bientôt il le signale comme un désinfectant énergique et comme un insecticide remarquable, qui a la propriété de tuer le pediculus capitis et le pediculus pubis, ce qu'il avait déjà observé chez plusieurs malades, lorsqu'il faisait des lotions avec la teinture de coaltar saponiné. En 1860, Lemaire publie un premier mémoire sur ce sujet, et un second en 1863, dans lequel il consigne tous les faits cliniques qu'il a traités par l'acide phénique. Il l'a employé dans le traitement des cancers ulcérés, des anthrax, dans les plaies d'amputation et autres, pour le phlegmon diffus, les gangrènes traumatiques, les trajets fistuleux, etc., etc. C'est en topique, en injections qu'il recommande de l'employer, et il insiste d'une manière toute spéciale sur les *propriétés antiseptiques* de cet agent.

En 1859, l'Académie de médecine, préoccupée de cette question de désinfection des plaies, met au concours la question des *désinfectants en thérapeutique*. Nous eûmes l'honneur de concourir, et notre mémoire, qui fut couronné, a été publié en 1862 dans la *Gazette hebdomadaire de médecine et de chirurgie*. Passant en revue les divers désinfectants et antiseptiques employés par les anciens, nous rappelions que, depuis 1840, nous mettions en usage l'iode dans toutes les plaies, les cavités purulentes, et que nous regardions cet agent comme un antiseptique puissant et un moyen excellent pour prévenir l'infection purulente. (*Journal des connaissances médicochirurgicales*, 1857.)

Bientôt aux observations de Lemaire vinrent se joindre celles de M. Darricau, chef du service de chirurgie de l'hôpital civil de Bayonne, et celles du Dr Petit, chirurgien adjoint au même hôpital (*Gazette hebdomadaire de médecine et de chirurgie*, p. 708, 1862). Ces chirurgiens font observer que les lavages au moyen de l'émulsion de coaltar additionné dissipent les mauvaises émanations, sans contrarier l'action réparatrice dans les plaies. Ils ont aussi remarqué, avec la plupart des employés de l'hôpital, la disparition, dans l'atmosphère des salles de chirurgie, des miasmes qui les empoisonnaient précédemment; ils déclarent cette préparation douée de propriétés désinfectantes antiputrides, et cicatrisantes.

S'il est vrai que, dans plusieurs usines à gaz, les employés n'ont pas été atteints du choléra, et que dans les salles où l'on fait usage du coaltar saponiné et de l'acide phénique la disparition des miasmes a lieu, il suffirait, pour guérir les maladies qu'on dit être dues à des germes, à des vibrions, à des microbes, etc., de répandre des vapeurs d'acide phénique dans les salles ou les chambres des malades, puisque le coaltar saponiné ou l'acide phénique ont la propriété de faire périr tous les germes qui voltigent

dans l'air et qui, suivant quelques médecins, sont la cause, soit de la fièvre typhoïde, soit de la fièvre intermittente, soit des fièvres puerpérales, de la suppuration et de l'infection purulente, etc.

On trouve encore, dans la *Gazette médicale* (p. 779 et 811), un mémoire de M. Ménière père, renfermant plusieurs observations sur les avantages du coaltar saponiné.

Dans le *Bulletin de thérapeutique* (p. 261, 1860) on lit : La propriété antiputride du coaltar ou goudron de houille étant due à l'acide phénique, un chimiste, M. Parisel, proposa, dans sa revue pharmaceutique du *Moniteur des sciences*, de faire usage de préférence de cet acide pour hâter la cicatrisation des plaies. Plus tard, en 1868, M. Parisel publie un mémoire intitulé : *Propriétés thérapeutiques de l'acide picrique*. Il annonce les propriétés antiseptiques et antiputrides de cet agent sur la chair musculaire qui se conserve indéfiniment au sein d'une solution aqueuse de cette substance. Pendant une année il a conservé intact un cervelet de mouton, macéré dans cette solution : elle est toxique pour les animaux inférieurs. Le vrai nom chimique est l'acide trinitro-phénique, se préparant avec une partie d'acide phénique, deux parties d'acide azotique et une partie d'eau.

Dans le *Bulletin général de thérapeutique* (p. 380, 1867), on lit l'extrait d'une clinique du Dr Bottini, chirurgien à l'Hôpital majeur de Novare, dans laquelle il dit avoir expérimenté l'acide phénique dans le traitement des plaies sur 600 malades et avoir observé qu'il modifiait la surface suppurante et hâtait la cicatrisation; il rapporte de nombreuses observations de plaies gangréneuses, de phlegmons diffus, de nécroses, qui s'étaient améliorés à vue d'œil sous l'action de la solution suivante : 2 à 5 parties d'acide phénique pour 100 parties d'eau : à l'aide d'une solution au 100e injectée dans la vessie, il a obtenu des guérisons inespérées de cystites rebelles. Etudiant avec le microscope les modifications survenues dans le pus et dans l'urine après l'application de la solution phéniquée, l'auteur a constaté l'absence de myriades de zoophytes et d'espèces de pénicillum glaucum qui s'y trouvaient avant l'injection.

Encore en 1867 (6 décembre, *Gazette des hôpitaux*) M. Maisonneuve publie des observations de pansements de plaies par l'acide phénique.

Dans la même année (*Bulletin général de thérapeutique*, p. 88), M. Tillaux emploie la charpie carbonifère dans le pansement des plaies.

Un savant chirurgien, qui connaissait à fond la littérature médicale étrangère, Giraldès, dans une leçon clinique qu'il fit à l'Hôpital des enfants sur les différents modes de pansements des plaies

ı particulier sur l'acide phénique et l'acide thymique (*Mouvement édical*, p. 172, 1869), s'exprime ainsi : « Pendant quelque temps . a attribué à Lister la première application de l'acide phénique ns le traitement des blessures, mais ce chirurgien, auquel du ste revient le mérite d'avoir vulgarisé ce médicament, *s'est fait e illusion*. Dans un mémoire lu à la session de l'Association de édecine de Dublin, il semble ignorer ce qui a été accompli avant , et ainsi que l'a prouvé Simpson, ce mode de pansement avait jà été employé par Lemaire ; ce médecin, en 1859 et 1860, avait pliqué le coaltar qui doit son action à l'acide phénique ; or, ce est qu'en 1866 que Lister s'est servi de cet agent qui, bientôt rès, fut employé en Allemagne sous le nom de *spirel* par Kuenmeister. Donc l'honneur de l'introduction de ce médicament ns le traitement des plaies revient sans conteste au médecin ançais. »

En 1864 et 1865, Lister employait l'hypochlorite de chaux dans traitement des plaies. Dans ses procédés pour l'emploi de l'acide hénique, il n'y a de nouveau que la mise en scène qu'il a inventée epuis 1871 ; auparavant il agissait à peu près comme tous ceux ui l'avaient devancé dans l'emploi de l'acide phénique. Parce ue Lister a ajouté quelques accessoires à la méthode antiseptique, oit-on lui faire l'honneur de cette méthode et soutenir qu'elle lui ppartient ? Serait-ce par hasard parce qu'il se sert d'un pulvériteur pour appliquer l'acide phénique sur les plaies? Dans ce as un autre viendra, avec un nouveau procédé ou un nouvel astrument pour appliquer l'acide phénique, l'acide thymique, iode, l'alcool, etc., ou proposera un nouvel antiseptique, et dira u'il est l'auteur de la méthode antiseptique.

Tout dernièrement, en 1880, M. Lucas-Championnière publie un anuel intitulé : *Chirurgie antiseptique*, dans lequel il raconte vec enthousiasme l'odyssée de l'acide phénique, et affirme que infection purulente a disparu des hôpitaux dans les services où la *éthode de Lister* est mise en pratique. On dirait, en lisant le livre M. Lucas-Championnière, que nul n'avait l'idée de la méthode tiseptique avant Lister, et que cette méthode ne date que de mploi de l'acide phénique par Lister. Malgré tout le soin que end notre collègue pour attribuer au chirurgien anglais la éthode antiseptique par l'emploi de l'acide phénique, il ne peut re remonter qu'à 1867 la première application de l'acide phénique r Lister dans le pansement des plaies. (Septembre 1867. — *Lanet*, tome II, *On the antiseptic principle in the pratice of Surgery*.) ans l'historique que nous venons d'exposer, il nous a été facile prouver que la méthode antiseptique par l'acide phénique et ses érivés remontait, en France, à 1859, et qu'elle appartenait à

Lemaire et à beaucoup d'autres chirurgiens avant M. Lister. D'autre part, il nous serait facile de démontrer que l'emploi des antiseptiques dans le pansement des plaies est de date très ancienne et que, depuis environ 40 ans, ils ont été remis en usage dans toutes les plaies, dans les trajets fistuleux, dans les abcès de toute nature, dans les abcès par congestion, etc. (*Gazette médicale de Paris*, p. 746, 795. — 1850.) (*Mémoires de la Société de chirurgie de Paris*, tome II, fascicule 4). De l'iode comme antiseptique (*Union médicale*, tome VIII, p. 512 ; 1854. — De l'iode considéré comme désinfectant et antiseptique (*Moniteur des hôpitaux*, p. 30, n° 4 ; 1858 ; — n° 20, p. 158 ; — n° 38, p. 301). De l'innocuité de l'introduction de l'air dans les foyers purulents injectés d'iode (*Gazette hebdomadaire de médecine et de chirurgie*, n° 7, p. 109 ; 1858. — *Gazette médicale de Paris*, n° 32, p. 498; 1858.— *Union médicale*, tome III, p. 556 ; 1859). De l'iode comme désinfectant dans les suppurations fétides, sanieuses, virulentes et de mauvaise nature (*Gazette des hôpitaux*, n° 114, p. 456; 1859.— *Traité d'iodothérapie*, 1re édition, 1855, et 2e édit., 1865, etc., etc.— Perreau, Thèse de Paris, 1880, Étude sur les antiseptiques, leurs avantages dans le traitement des plaies.

Quant aux vues théoriques sur lesquelles est basée la méthode antiseptique, la fermentation ou l'existence des germes, on les trouve indiquées et écrites dans des ouvrages et des journaux bien antérieurs à l'emploi de l'acide phénique dans le pansement des plaies et c'est bien à tort que M. Lucas-Championnière dit que Lister a pris dans la pratique hospitalière de son hôpital l'idée de la méthode, qu'il déclare partout lui appartenir. Tenir ce langage, n'est-ce pas supposer que Lister ignorait ce qui avait été fait avant lui; on pourrait le croire, quand on voit le chirurgien anglais passer sous silence les travaux de ses devanciers sur la méthode antiseptique, et se présenter encore au Congrès d'Amsterdam (compte rendu de la *Gazette médicale de médecine et de chirurgie*, p. 651, 1879), comme l'auteur du pansement des plaies par l'acide phénique, et un médecin français bat des mains lorsque le chirurgien anglais se fait l'honneur de cette méthode. Si notre confrère parisien avait rappelé à l'illustre chirurgien d'Edimbourg que le pansement des plaies par l'acide phénique est d'origine française, il aurait calmé l'enthousiasme général et rendu en même temps justice à ses compatriotes... Laissons à MM. les étrangers ce qui leur appartient, mais, de grâce, qu'ils veuillent bien ne pas s'emparer de ce qui est à nous.

Lister n'a pas toujours appliqué l'acide phénique de la même manière; de 1867 jusqu'en 1871, il employait le procédé suivant : réunissait les lambeaux de la plaie avec des fils métalliques ou av

de soie enduits de cire phéniquée, et appliquait sur la plaie
ıde de *lint* trempée dans une huile phéniquée très concen-
voir : huile de lin bouillie, cinq parties, acide phénique une
par-dessus cette première couche, il en mettait une seconde
ınt en une espèce de mastic fait avec l'huile phéniquée pré-
et du sous-carbonate de chaux; ce mastic était mis entre
ıges et débordait le premier pansement de quatre à six
res; tel était le pansement primitif de Lister, pansement
ır le fond, ressemblait aux pansements mis en usage par
, Lemaire et les chirurgiens français. A ce pansement il ap-
uccessivement plusieurs modifications: au mélange de
bonate de chaux et d'huile phéniquée il a substitué deux
ces emplastiques, l'une composée d'acide phénique; (on l'é-
une toile, comme le diachylon); l'autre composée de laque
les (trois parties sur une partie d'acide phénique cristallisé
ques minces sont faites avec cette pâte; sur l'une des faces
l une couche de gutta-percha, sur l'autre on met des feuilles
ın d'étain. Ces feuilles phéniquées sont maintenues à l'aide
elettes emplastiques, qui les tiennent appliquées sur la
de continuité.

ıe on le voit, c'est toujours l'acide phénique qui est la base
ement, et toutes les nouvelles précautions que prend Lister
ıvent-elles pas qu'il n'avait pas d'abord une confiance
dans l'acide phénique employé seul, et qu'il cherchait en
ımps à faire un pansement par occlusion; ce qui le dé-
d'une manière évidente, c'est que plus tard, il fait usage
iseptic gauze, tissu de coton lâche, imprégné d'acide phé-
mêlé de résine et de paraffine : au-dessus de ce tissu de
ont on dispose sept ou huit couches, on met une toile im-
ıle.

cond procédé de M. Lister, celui qu'il préfère aujourd'hui,
qué de la manière suivante : deux solutions d'acide phé-
ıivent être préparées d'avance, l'une forte à 5 0/0, l'autre
2,50 0/0. Après avoir plongé les instruments, les éponges
les objets nécessaires qui doivent être mis en contact avec
dans la solution forte, on nettoye le champ opératoire avec
ı solution, on se lave les mains dans la solution faible, et
tient une atmosphère antiseptique, en pulvérisant la solu-
éniquée. Pendant l'opération on entretient la pulvérisation,
es ligatures avec le catgut; quand on a terminé, on lave la
ec la solution forte, et on met un ou plusieurs drains ; la
le la plaie est généralement faite avec du fil d'argent; sou-
Lister y ajoute une suture profonde, constituée par un
l d'argent qui, à ses extrémités, traverse une plaque de plomb

et s'enroule sur elle; toutes ces précautions sont sans aucun doute pour obtenir une réunion plus exacte, ce qui n'est pas nouveau et est recommandé par tous les chirurgiens; ensuite le *protective plaster*, tissu spécial, formé de soie huilée, recouverte des deux côtés par du verni copal, le tout enduit d'une légère couche de dextrine, est mouillé dans la solution forte et appliqué sur la plaie; au-dessus du *protective* on met quelques fragments de gaze antiseptique; trempés dans la solution faible, mais on y ajoute huit feuilles de la même gaze humectée de solution faible, du côté qui répond à la plaie et aux téguments; un morceau de toile imperméable, *mackintosh*, dont la surface libre est vers la plaie, doit être interposé entre la 7e et la 8e feuille de gaze; le pansement sera fixé en place avec des bandes faites de gaze. M. Lister applique aussi une bande de caoutchouc, seulement aux extrémités du pansement, afin que *l'air ne filtre* pas entre le pansement et le membre.

Mais à quoi bon toutes ces précautions d'occlusion, pour empêcher l'air de s'infiltrer entre la plaie et le pansement, si l'acide phénique seul, appliqué sur la plaie et répandu dans l'atmosphère, tue les mauvais germes qui sont la cause de la suppuration et de l'infection purulente ; autant se borner aux applications simples d'acide phénique sur la plaie de Lemaire, de M. Verneuil et de beaucoup d'autres chirurgiens, qui se bornent à faire des lavages phéniqués et à appliquer des compresses ou de la charpie imbibées d'acide phénique. Ce pansement est plus simple, d'une exécution plus facile, permet une surveillance plus précise que le pansement de Lister, et enfin donne des résultats aussi satisfaisants que ce pansement qui n'a de nouveau que les complications mises en usage par le chirurgien anglais.

Que conclure de cette étude ?

1° Que les propriétés désinfectantes et antiseptiques du goudron de houille ou coaltar étaient connues depuis longtemps, et qu'elles étaient attribuées aux hydro-carbures et aux phénols contenus dans le goudron de houille, et que ces hydro-carbures ont été signalés par des savants français;

2° Qu'en 1815, Chaumette, le premier, signale les bons effets du goudron minéral, appliqué à la chirurgie;

3° Qu'en 1844, le Dr Boyard recommande le coaltar pour désinfection;

4° Que plus tard, en 1844 et 1846, Liebig et Dumas font connaître que les acides minéraux entravent la putréfaction, et rendent imputrescibles les substances animales;

5° Que, la chimie faisant de nouveaux progrès, Runge trouve dans le charbon de houille le phénol, qu'il désigne sous le n—

arbolique, et que Laurent, faisant de nouvelles recherches, l'*acide phénique* et un grand nombre de ses dérivés ;
en 1858, le Dr Demeaux eut l'heureuse idée d'appliquer un minéral au pansement des plaies fétides, et qu'en 1859, uf dans le but de rendre d'une application plus facile la ntiseptique de MM. Corne et Demeaux, proposa de la remar ce qu'il appelle l'*émulsion de coaltar saponiné;* que ulsion, mise en pratique par J. Lemaire, fut bientôt remar l'acide phénique (1860), à la suite des travaux d'un harmacien, M. Detraux qui, en faisant une analyse quali- l'émulsion de coaltar saponiné, avait reconnu que le ontenait de la benzine, de la nepthaline, de l'aniline et di- iro-carbures, mais principalement de l'acide phénique ; ir de ce moment, J. Lemaire n'employa plus que l'acide dans le pansement des plaies, et qu'il publia, en 1863, un émoire, dans lequel il fait connaître tous les bons effets e phénique dans le pansement de toutes les plaies...; il remarquer que c'est un insecticide infaillible ;
in, aux observations de J. Lemaire sont venues s'ajouter MM. Darricau et Petit, et de plusieurs autres chirurgiens

uiconque voudra examiner avec impartialité cette question, ra que la découverte de l'acide phénique et son applica- me antiseptique, sont d'origine française et n'appartien- aux Anglais.
urs, si l'on veut être juste envers les anciens et même les orains, on reconnaîtra que l'emploi des antiseptiques en ne date pas de l'emploi de l'acide phénique, que cet fait que remplacer d'autres antiseptiques et que probable- chimie, dans ses progrès, en découvrira de nouveaux. ue l'acide phénique a été appliqué, n'a-t-on pas proposé icrique, l'acide salicylique, l'iodoforme, le chloroforme, le etc., etc ? Maintenant, libre à M. Lister de se proclamer occasion, l'inventeur de la *chirurgie antiseptique*, libre à d'immoler la gloire française à l'Angleterre. En fait d'ar- dans cette question, les faits heureusement valent mieux rétentions, et l'histoire rendra justice à qui de droit.

Discussion.

CAS-CHAMPIONNIÈRE. Je n'ai jamais nié que les antiseptiques cédé de beaucoup la méthode de M. Lister; on peut faire r leur historique plus loin encore que ne l'a fait M. Boinet, par exemple, l'emploi du goudron, mode de pansement à le la trépanation, chez les Berbères.

Je sais très bien aussi que M. Maisonneuve se servait de l'acide phénique; il s'en servait même à des doses élevées. Je sais encore que Nélaton, en préconisant le pansement à l'alcool, recommandait aux praticiens un véritable antiseptique. Aussi est-ce avec un étonnement réel que j'entends dire à M. Boinet que j'ai l'air, dans mon livre, d'attribuer à M. Lister la première application de l'acide phénique au pansement des plaies. Jamais M. Lister n'a prétendu à cette priorité qui ne lui appartient pas, et jamais je n'ai eu l'idée de la lui reconnaître.

M. Lister a préconisé un mode d'emploi spécial de l'acide phénique, basé sur une théorie scientifique. L'homme qui a réglementé d'une manière aussi remarquable la méthode antiseptique, a rendu à la chirurgie un immense service. J'en appelle au témoignage de tous ceux de mes collègues qui ont accepté la manière de procéder de M. Lister, et qui en font chaque jour l'application sur leurs malades.

M. Verneuil. Nous assistons, en ce qui concerne le pansement de Lister, à une phase comparable à celle dont nous avons été témoins, lorsque MM. Marion, Sims et Bozeman, vinrent en France faire connaître les succès de leur nouvelle méthode de traitement de la fistule vésico-vaginale. Il n'y avait rien d'absolument neuf dans cette méthode, ni le mode d'avivement, ni les instruments, ni les sutures, et pourtant avec ces divers éléments qu'on retrouve dans les opérations imaginées antérieurement, on ne réussissait guère. Les succès de Jobert lui-même étaient contestés.

De même, la méthode de Lister est basée sur des principes qui avaient déjà été formulés, sur l'emploi de substances déjà introduites dans la thérapeutique chirurgicale; mais antérieurement, avec ces mêmes principes et ces mêmes substances, on ne guérissait pas aussi bien. C'est dans un ensemble de moyens très étudiés dans leurs détails qu'il faut chercher la caractéristique de cette méthode.

En fait de vérité historique, je ne connais pas de nationalité. Je rends donc pleine justice à M. Lister, et je le fais avec d'autant plus de plaisir qu'il est impossible de rencontrer un savant plus simple, plus modeste; mais dans l'histoire de la méthode antiseptique, il ne faudra oublier ni celui qui a attribué les accidents septiques à un poison né dans la plaie, ni celui qui, s'appuyant sur la même théorie que M. Lister, a cherché à lutter par un autre moyen contre l'action des germes organisés. Je fais allusion en ce moment au pansement ouaté de M. Alph. Guérin.

Depuis vingt ans plusieurs chirurgiens avaient apporté leur pierre à l'édifice commun. M. Lister a eu le mérite de rassembler, dans

méthode, tous les éléments nés de la lente élaboration de la éorie des germes appliquée à la chirurgie. Il a imaginé un excel- nt procédé d'une méthode beaucoup plus générale, dont le incipe fondamental restera, quelles que soient les modifications portées par le temps aux divers modes d'application de cette éthode.

M. Labbé. La comparaison faite par M. Verneuil entre la méthode Lister et la méthode américaine, me paraît tout à fait exacte. je prends la parole, c'est uniquement parce que, en qualité d'é- ve de Jobert, j'ai assisté à un certain nombre de ses opérations fistule vésico-vaginale et que j'ai été témoin de succès très illants, sur lesquels il ne pouvait planer aucun doute.

M. Ch. Monod. Je me crois autorisé à dire que le plus grand mbre des jeunes chirurgiens faisant partie de la Société de chi- rgie, a adopté entièrement la méthode de Lister. Je m'y suis llié pour mon compte avec d'autant plus d'empressement, que j'ai mourir d'infection purulente, à l'hôpital Saint-Antoine, un alade à qui j'avais fait l'amputation du gros orteil, et auquel j'a- is cru inutile d'appliquer le pansement du chirurgien anglais.

M. Desprès. Ce n'est certes pas moi qui abandonnerai M. Boinet ns la lutte qu'il soutient contre l'exclusivisme des partisans de Lister. On n'a pas le droit de dire que les anciens pansements nt nuisibles aux opérés. Quoique je n'en aie jamais employé autres, mes résultats valent bien ceux qu'on attribue à la mé- ode nouvelle.

Je pourrai en dire autant des résultats dont j'ai été témoin chez élaton, en 1860, avant l'invention du pansement à l'alcool. Les ux seules amputations que je l'ai vu faire ont été suivies de gué- son.

Combien de procédés de pansement, vantés avec une conviction une ardeur sans bornes, sont aujourd'hui tombés dans l'oubli le lus profond ! L'histoire de l'art nous offre à cet égard plus d'un nseignement. Gardez-vous des apothéoses, sous peine d'être obli- és de briser ce que vous aurez adoré.

M. Farabeuf. On a dit que la méthode antiseptique était, pour insi dire, dans l'air depuis longtemps. On peut en douter, si l'on onge qu'il a fallu dix ans pour qu'elle ralliât, non pas l'unanimité, nais seulement la majorité des chirurgiens français.

M. Boinet. Je connais parfaitement le livre de M. Lucas-Cham- pionnière pour l'avoir lu plusieurs fois, et je déclare que je n'y ai as trouvé ce que j'y cherchais, c'est-à-dire un historique et une

étude suffisamment impartiale des antiseptiques avant l'invention du procédé de M. Lister. Or, on s'est servi des antiseptiques jusqu'à Broussais, dont l'influence s'est fait sentir en chirurgie comme en médecine. On s'est mis alors à panser les moignons avec des cataplasmes dès les premiers jours, ce qui donnait lieu à des suppurations profuses. Puis, suivant leurs convictions, les chirurgiens ont eu recours aux pansements quotidiens ou aux pansements rares, avec des substances neutres, des corps gras ou des substances jouissant de propriétés antipudrides. Alors a commencé à poindre la théorie sur laquelle est fondée la méthode antiseptique.

Des 1855, je préconisais l'iode, d'autres chirurgiens ont employé l'iodoforme, le chloroforme ; puis Nélaton, M. Perrin, ont prôné l'alcool, enfin M. Maisonneuve et plusieurs autres ont considéré l'acide phénique comme la substance antipudride par excellence. C'est alors que M. Lister est entré en scène, et qu'il a utilisé des matériaux connus et des idées qui étaient dans l'air. On peut donc lui reconnaître le mérite d'avoir donné une grande extension à la méthode antiseptique, mais on ne peut se rallier franchement à sa théorie de l'action des germes, attendu qn'il n'est même pas démontré que la véritable cause des accidents réside dans le contact des microbes et non dans la fermentation putride.

Cette théorie soulève, en effet, bien des objections, entre autres celle-ci : certaines ovariotomies ont une longue durée, et pendant tout ce temps, les germes en suspension dans l'atmosphère sont en contact avec la plaie et avec le péritoine, et cependant on voit guérir bon nombre de ces opérées, sans le secours de la méthode antiseptique.

D'autre part, dans un cas récent, où j'ai employé avec M. Gillette la méthode de Lister dans toute sa rigueur, j'ai vu une péritonite emporter la malade en très peu de temps.

En fin de compte, nos résultats sont aussi beaux que ceux des Anglais, malgré certaines différences plutôt apparentes que réelles dans les statistiques. Quand il y a des adhérences étendues, les chirurgiens anglais ne continuent pas l'opération ; il en résulte que leurs statistiques renferment surtout des cas simples, d'où un avantage qui n'existe pas en réalité.

Pour revenir à l'acide phénique, je dirai que c'est un antiseptique comme un autre, qui cédera peut être la place un jour à un autre reconnu supérieur, mais que c'est aussi une substance toxique capable de provoquer des accidents généraux graves. J'en ai observé d'inquiétants chez un de mes malades. L'expérimentation a montré que des frictions faites à des chevaux sur la colonne vertébrale pouvaient occasionner la mort.

AS-CHAMPONNIÈRE. Je ne comprends pas le reproche que
M. Boinet d'avoir tout à fait négligé le côté historique
tion, car un des chapitres de mon livre est consacré tout
antécédents de la chirurgie antiseptique. Il ne m'est
nu à la pensée d'attribuer à M. Lister la première applica-
substances antiseptiques, et particulièrement de l'acide
au pansement des plaies. M. Lister lui-même n'a jamais
vendiquer cette priorité.
uis non plus laisser passer sans protester cette affirma-
es chirurgiens anglais ne font figurer dans leurs statis-
variotomies que les cas favorables. Les opérations lais-
hevées ne représentent que des exceptions par rapport
otomies compliquées d'adhérences plus ou moins éten-

et attribue les succès au soin minutieux que l'on met à
ilette du péritoine ; mais on est arrivé à trouver inutile la
tagérée qu'on portait dans ce temps de l'opération. S'il
eu de sang dans le péritoine, on ne s'en préoccupe plus
ice à la sécurité que donne la méthode antiseptique.
ET. Soit, mais lorsqu'un kyste colloïde s'ouvre dans le
on ne peut se dispenser de faire minutieusement le net-
la séreuse, même lorsqu'on emploie la méthode antisep-

Présentation d'une pièce.

Lipome du plancher de la bouche,

par M. CH. MONOD.

Monod présente un lipome du plancher de la bouche, et
vation suivante :

X..., âgée de 26 ans, m'est adressée par notre excellent
e Dr Lafaurie (du Havre), pour une tuméfaction siégeant au
du plancher de la bouche, qui offre toutes les apparences
nouillette.
t du mal remonte à six ans. A cette époque apparut sous le
langue une petite saillie, qui depuis lors a été augmentant
vement de volume.
me actuellement dans la bouche une tumeur, grosse comme
noix, qui, débordant la ligne médiane et soulevant la langue,
idérablement ses mouvements.
ène est presque le seul signe fonctionnel accusé par ma-
; elle se plaint cependant en outre de percevoir par moments,

dans la région malade, des élancements douloureux qui retentissent jusque dans l'oreille.

La tuméfaction est également évidente à la région sus-hyoïdienne latérale droite. A ce niveau, en dessous et en arrière du bord du maxillaire, au devant de l'angle de la mâchoire, existe, visible et sensible, une saillie au devant de laquelle la peau absolument intacte glisse facilement.

La muqueuse, au niveau de la tumeur intra-buccale, paraît amincie, et présente l'aspect bleuâtre que l'on a signalé dans les grenouillettes volumineuses. Elle n'offre aucunement la teinte jaunâtre à laquelle M. de Landeta attache une certaine importance pour le diagnostic des lipomes du plancher de la bouche.

A l'aide de deux doigts portés, l'un dans la bouche, l'autre sur la tuméfaction sous-cutanée, on constate facilement que l'on a sous la main une tumeur unique. Par le même moyen, on reconnaît que celle-ci est absolument mobile au milieu des parties molles, qu'elle n'a, en particulier, contracté aucune adhérence avec la mâchoire.

La sensation perçue par le toucher est celle que donnerait une tumeur liquide très distendue, sensation de fausse fluctuation, d'autant plus trompeuse que les parties explorées reposent sur un plan peu résistant, qui cède sous la pression.

La saillie sous-cutanée donne bien cependant au doigt qui l'explore la sensation d'une tumeur dure et élastique.

Je pratique néanmoins une ponction exploratrice qui donne un résultat absolument négatif.

L'ablation de la tumeur est décidée et pratiquée le 3 mai 1881.

La muqueuse est incisée sur le bord droit de la langue et sur la pointe, au niveau de la saillie intra-buccale, à l'aide du thermocautère.

Je mets ainsi à découvert une production dure à laquelle la muqueuse paraît lâchement unie. Je parviens, en effet, facilement à détacher celle-ci sur une petite étendue avec la sonde cannelée.

La voie faite, je poursuis le décollement avec le doigt. La tumeur se laisse ainsi énucléer sur tout son pourtour et sort entière par l'incision faite à la muqueuse.

Elle a la forme d'un cylindre aux deux extrémités arrondies; son volume est celui d'un pouce d'adulte et sa longueur de 5 à 6 centimètres. De sa face inférieure se détache un petit appendice, qui s'insinuait entre les muscles de la région sus-hyoïdienne.

Sur la coupe, le tissu de la tumeur est d'un gris jaunâtre, de consistance ferme, absolument exsangue et ne donnant aucun suc par le raclage.

L'aspect à l'œil nu est celui d'un fibro-lipome dans lequel domine le tissu fibreux [1].

L'opération s'est achevée presque sans écoulement sanguin. Elle a été peu douloureuse; la malade n'était pas anesthésiée.

Le lendemain, gonflement considérable de tout le plancher de la

[1] Le résultat microscopique sera ultérieurement communiqué.

ouche et de la région sus-hyoïdienne empêchant la parole et l'alimentation.

Dès le surlendemain ce gonflement diminuait.

La suppuration s'établit; elle est assez abondante. Le pus sort par pression et à l'aide de lavages répétés à travers la plaie buccale.

Une contre-ouverture dut cependant être pratiquée dans la région sus-hyoïdienne pour faciliter l'écoulement des liquides qui s'accumulaient sur la plaie.

Huit jours après l'opération la malade retournait dans son pays.

La plaie du plancher de la bouche était entièrement cicatrisée; l'ouverture cutanée ne donnait plus que quelques gouttes de pus.

Présentation d'un malade.

Moignon d'amputation circulaire de la cuisse datant de neuf ans;

par M. Desprès.

Les exemples de bons moignons de cuisse n'étant pas si fréquents l'on pourrait le croire, j'ai pensé que vous ne verriez pas sans intérêt une jeune femme à qui j'ai fait l'amputation de la cuisse il a neuf ans. Son moignon est bien nourri et d'une grande régularité.

M. Farabeuf. Je suis frappé de ce que la cicatrice est en dehors et en arrière, au lieu d'être en dedans et en arrière, ainsi qu'il arrive ordinairement, comme si M. Desprès avait fait une amputation oblique et non une amputation circulaire franche. S'il en était ainsi, nous aurions sous les yeux un résultat d'amputation elliptique, c'est-à-dire d'une amputation qui se rapproche bien plus de la méthode à lambeaux que de la méthode circulaire, et c'est peut-être pour cela que l'opérée de M. Desprès a un bon moignon.

Deux conditions doivent être réalisées pour que les moignons soient bons : il faut que la peau et les muscles adhèrent rapidement à l'os; il est nécessaire que les malades ne s'amaigrissent pas. Le défaut d'adhérence et l'atrophie des muscles déterminent la conicité des moignons.

M. Desprès. C'est une amputation circulaire que j'ai faite, mais je donne toujours une certaine obliquité à l'incision de la peau de dedans en dehors et de bas en haut. Voilà pourquoi la cicatrice est en dehors, mais je ne tombe pas pour cela dans l'amputation oblique.

J'attache, en outre, une grande importance à la façon dont je rapproche les lèvres de la plaie ; les bandelettes de diachylon (seul procédé de rapprochement que j'emploie) doivent être placées trans-

versalement pour que la réunion ait lieu verticalement, ou un peu obliquement, direction que je crois meilleure encore.

La séance est levée à 5 heures 1/2.

Le Secrétaire,

A. Le Dentu.

Séance du 11 mai 1881.

Présidence de M. de Saint-Germain.

Le procès-verbal de la séance précédente est lu et adopté.

Correspondance.

La correspondance comprend :

1° Les journaux hebdomadaires parus à Paris;

2° *Bulletin de l'Académie de médecine. — Bulletin de la Société de chirurgie. — Montpellier médical. — Lyon médical. — Revue médicale. — Revue de l'Est. — Journal de Gubler. — Journal de médecine et de chirurgie. — Alger médical. — Tribune médicale. — Journal de la Société de médecine de la Haute-Vienne. — Le Praticien. — Revue scientifique de la France et de l'étranger;*

3° *La Gazette nationale d'hygiène de Washington. — British medical. — Chronique médico-chirurgicale de la Havane. — Annales d'anatomie et de chirurgie de Washington. — The Practitioner;*

4° Un billet de faire part de la mort de M. Philipeaux de Lyon, membre correspondant;

5° Une lettre de M. le baron Larrey qui fait hommage à la Société d'une lithographie de Middeldorpf, de Breslau, membre correspondant, décédé en 1868 (La Société remercie M. Larrey);

6° Une note de M. Meyer pour faire suite à une observation de greffe dermique, présentée le 27 avril 1881 (Renvoyée à la commission);

7° Une observation de taille hypogastrique, par le Dr Bois, chirurgien en chef de l'hospice d'Aurillac (M. Gillette, rapporteur);

8° Leçons de clinique ophthalmologique, par le Dr Abadie.

. le Secrétaire général donne lecture de la note suivante, ssée par M. A. Forget :

l'occasion du procès-verbal de la séance du 3 mars dernier, t je viens de lire le compte rendu officiel dans le *Bulletin* ı mai, je crois opportun de mettre en regard de la communica- de M. Le Fort le passage suivant, extrait textuellement du pte rendu du *Congrès des Sciences médicales* de Bruxelles, ée 1875.

ans la séance du 23 septembre, consacrée à la discussion sur ansement des plaies, j'ai exposé, ainsi qu'il suit, le traitement 'anthrax : « Permettez-moi de vous communiquer un mode par- iculier de pansement que j'ai adopté depuis vingt-cinq ans, dans e traitement de l'anthrax, maladie qui, par l'étendue de l'inflam- nation qui la constitue, par l'abondance de la suppuration et le sphacèle qui envahit les tissus, a bien souvent pour issue la mort des malades par infection.

« Frappé de l'influence nocive du contact de l'air et de l'action délétère du pus, j'ai pensé que le plus sûr moyen de prévenir les influences septiques de l'un et de l'autre était d'empêcher l'altération des liquides dans la plaie et de la combattre lors- qu'elle existe. Fort de l'enseignement clinique et expérimental qui a démontré la propriété antiseptique de l'iode, et de la faculté qu'il a de conserver indemnes de la putréfaction les substances protéiques auxquelles on l'incorpore, la solution iodée que j'em- ploie est celle de Guibourt qui a l'avantage d'empêcher le dépôt de l'iode métallique sur les tissus, qui y produit une vive douleur.

« Voici comment je procède dans le traitement de l'anthrax, et par ce mot, j'élimine le furoncle plus ou moins étendu, que l'on a conseillé de badigeonner avec la teinture iodée. Je n'ai en vue que les anthrax d'une grande surface, ayant la largeur de la main ouverte avec les doigts écartés, et dans lesquels, quand on a trop tardé à les inciser, la peau soulevée par le pus et les détri- tus organiques infiltrés dans les aréoles fibreuses, donne au toucher la sensation de clapotement qui est l'indice du dévelop- pement de gaz putrides.

« Après avoir largement incisé la tumeur jusqu'à deux cen- timètres au delà du point où l'inflammation paraît limitée, je m'applique à extraire tous les tissus sphacélés, à enlever, en outre, tous les lambeaux du tissu conjonctif interposé aux aréoles fibreuses, ce qui ne se fait pas sans un écoulement de sang quelquefois assez abondant : cela fait, avec un pinceau de charpie e lave toutes les surfaces cruentées mises à nu avec la teinture iode étendue de moitié ou du tiers. La solution pénètre dans

« tous les interstices et les sinuosités de la plaie que je couvre de « charpie arrosée du même liquide.

« Le pansement est renouvelé le lendemain et les jours suivants; « chaque fois qu'il a lieu, je m'assure de la qualité du pus au « moyen des bandelettes de papier amidonné mis en contact avec « lui; tant que le papier bleuit au contact, c'est l'indice qu'il y a « encore de l'iode dans le liquide. Dès que l'expérience est néga- « tive et que le papier ne revêt plus la couleur qui révèle la pré- « sence de l'agent antiseptique dans les exsudats de la plaie, je « renouvelle le lavage de celle-ci avec la teinture iodée.

« J'ai relevé neuf cas de ces vastes anthrax, traités par cette mé- « thode, dont deux sur des vieillards de 65 à 71 ans. Je n'ai perdu « aucun de ces malades. »

En adressant cette note à la *Société de chirurgie*, je me suis surtout proposé de rappeler à mon honoré collègue M. Le Fort, qui assistait à la séance du congrès de Bruxelles où lui-même il a pris la parole, un fait de thérapeutique qu'il a sans doute oublié en l'attribuant à un chirurgien étranger.

Communication.

Sur quelques cas de syphilis tertiaire congénitale,

Par M. Lannelongue.

« Que deviennent plus tard ces enfants (atteints de syphilis héré- « ditaire) ainsi traités et guéris de la syphilis? Les récidives sont- « elles aussi fréquentes chez eux que chez l'adulte? La diathèse « s'éteint-elle? Voilà bien des questions restées encore insolubles, « et qui touchent cependant aux plus curieux phénomènes de la « médecine. Mais la syphilis semble devoir toujours être, comme « l'homme qu'elle atteint, une grande et permanente énigme. »

Ainsi s'exprimait en 1860, Follin, à la fin de l'article de son Traité consacré à l'étude de la syphilis congénitale. Ce langage contraste singulièrement avec celui par lequel les auteurs d'un ouvrage assez répandu et estimé, terminent leur introduction à l'étude de la syphilis infantile :

« Après Bertin, l'étude de la syphilis infantile fit de rapides pro- « grès, et aujourd'hui, elle a été poussée si loin qu'elle semble « arrivée à son apogée. S'il reste encore quelques points obscurs « qui nuisent à la clarté générale du tableau, il suffira de quelques « efforts pour les élucider [1]. »

[1] Belhomme et Martin. *Traité théorique et pratique de la syphilis*, 1875-

Malgré les travaux considérables dont la syphilis infantile a été ers ces derniers temps l'objet, en France comme à l'étranger, ien des côtés de la question sont restés dans l'ombre, et l'on peut ncore se demander comme Follin, quelle est la fréquence des écidives, que devient la diathèse ?

Divers faits d'un diagnostic ardu ont attiré mon attention sur *es manifestations tardives de la syphilis héréditaire*, en particulier ur celles qui frappent le système osseux. Si l'on peut dire que ces nanifestations ont été pressenties, pour une part au moins, par quelques auteurs, une courte revue de leurs ouvrages montrera tout ce qui reste encore à faire en ce domaine.

On ne s'est guère occupé jusqu'à ce jour que des manifestations qui précèdent la naissance ou la suivent de près, et on a eu surtout en vue les questions étiologiques. Il y a ici un luxe presque de mauvais aloi. Il semble en être de la syphilis héréditaire comme de la syphilis acquise. Si les accidents primitifs et secondaires, quelquefois les tertiaires, sont bien décrits et connus par les médecins des hôpitaux spéciaux, il faut demander aux médecins des hôpitaux généraux, les observations des accidents rares, anormaux, éloignés.

L'opinion célèbre de Ricord, opinion condensée dans l'expression de *scrofulate de vérole*, a surtout servi de thème à ceux qui ont traité des manifestations tardives de la syphilis héréditaire. Relation de la syphilis et de la scrofule, genèse de celle-ci par celle-là, manifestations hybrides de ces deux dystrophies constitutionnelles, tel est le fond inépuisable sur lequel on disserte encore à tout propos.

Le terme des manifestations tardives de la syphilis héréditaire a reçu des acceptions différentes : les uns entendent par là les symptômes qui révèlent une syphilis longtemps demeurée latente. Ainsi, V. de Méric (*The Lancet*, 1858) cite le cas d'un garçon de 15 ans, chez qui deux plaques muqueuses anales révèlent pour la première fois la diathèse jusqu'alors cachée. D'autres ne comprennent, sous ce nom, que les accidents tertiaires semblablement développés. On doit, croyons-nous, lui donner la même signification chez l'enfant que chez l'adulte, dans la syphilis héréditaire ou acquise, infantile que dans la syphilis acquise de l'adulte, et lui accorder le sens le plus général.

L'âge de la maladie des parents, le traitement suivi par eux, l'état sanitaire excellent de l'un d'eux, le rang de l'enfant dans la série des procréés, la bonne hygiène de ce dernier, telles sont d'après Diday et Ricord, des causes capables d'influencer grandement l'époque d'apparition et le mode même des manifestations de la syphilis congénitale.

Selon quelques-uns, un parent arrivé à la période tertiaire (ou bien de la scrofule), pourrait même transmettre à son produit le germe des accidents tertiaires. Mais je m'arrête dans le champ des hypothèses, de crainte de contribuer à l'agrandir encore.

On ne saurait traiter de la syphilis congénitale sans citer l'immortel ouvrage de Bertin[1]. Il pose la question avec une remarquable précision :

« Tout doit nous faire présumer que si le vice syphilitique n'était « pas promptement combattu soit par le traitement direct, soit par « le traitement administré à la nourrice, ou par les deux à la fois, « si le nouveau-né ne devenait pas bientôt victime de cette maladie « abandonnée à elle-même, de l'altération profonde qu'elle doit « imprimer à un être aussi délicat, et des autres affections qui « coïncident avec elle et enlèvent un aussi grand nombre d'en- « fants, les lésions syphilitiques des os seraient aussi fréquentes « chez eux que chez les adultes. »

Bertin donne un exemple d'exostose du grand trochanter et du cubitus chez un enfant de 3 mois, qui présentait d'ailleurs d'autres manifestations.

B. Bell, avant lui, avait déjà pensé que la syphilis héréditaire peut demeurer latente chez l'enfant jusqu'à la puberté, le mariage ou l'accouchement.

Cullerier et Ratier (*Dictionnaire* en 30 vol.) ne voient dans de tels faits que des diagnostics établis en désespoir de cause.

Les leçons de Trousseau, le mémoire qu'il publie avec le professeur Lasègne (*Archives générales de médecine*, 1847) font époque. Les travaux sur la syphilis vont se multiplier. Mais le point que nous traitons n'est nulle part abordé.

En 1855, la *Gazette des hôpitaux* publie une leçon de Trousseau, d'où nous détachons la remarquable observation qui suit, dont on ne retrouve aucune trace dans les éditions de sa clinique.

Par un beau dimanche du mois de juillet 1836, je vis entrer chez moi une jeune femme d'une vingtaine d'années, prise d'accès de suffocation tels, que je crus un instant qu'elle allait mourir dans mon cabinet. Son périlleux rétrécissement du larynx me l'avait fait envoyer de Sainte-Menehould par le Dr Quarré, comme un cas urgent de trachéotomie. Après que la malade se fut reposée et eut repris haleine à la fenêtre, je l'interrogeai, ainsi que son frère qui l'avait amenée.

Deux mois auparavant, elle avait éprouvé des accidents au pharynx, qui avaient été traités par des préparations mercurielles. Je

[1] BERTIN. *Traité de la maladie vénérienne chez les nouveau-nés, les femmes enceintes et les nourrices.* Paris, 1810.

découvris des traces de *chancres cicatrisés* dans la bouche, et aperçus une espèce de chancre secondaire au fond du pharynx. Il me parut évident que j'avais affaire à une syphilis secondaire traversée par des accidents tertiaires. La malade étant célibataire, j'éloignai le frère pour causer avec elle à cœur ouvert.

Voici à peu près en quels termes la conversation s'engagea entre nous :

« Vous devez comprendre, lui dis-je, par ce qui s'est passé tout à l'heure, tout le danger de votre situation : vous avez failli mourir. Je vous engage à me mettre franchement sur la trace de votre maladie : l'aveu que je vous demande vous coûtera sans doute, mais vous lui devrez la conservation de la vie. Votre salut est donc entre vos mains. Répondez-moi : avez-vous eu des rapports avec un homme?

— Je ne sais ce que vous voulez dire.

— Vous est-il arrivé d'être embrassée sur la bouche par un homme?

— Jamais, non, jamais : d'ailleurs, je ne puis m'expliquer votre langage.

— Vous êtes pieuse, je le sais, votre frère me l'a dit; songez donc aux suites que peut entraîner votre manque de franchise? Par votre faute, vous perdrez infailliblement la vie et commettrez ainsi un suicide, source d'éternels châtiments pour vous!...

— Monsieur, vos paroles sont aussi étranges que terribles, je ne sais quel aveu vous exigez de moi; mais je vous jure que j'ai toujours vécu éloignée des hommes. Quand je devrais paraître demain devant Dieu, je vous affirme et je vous donne ma parole d'honnête fille que vos soupçons sont mal fondés. »

Je m'informai si quelquefois elle avait ressenti des douleurs dans les os. Elle me répondit qu'à l'âge de 5 ans ses jambes avaient commencé à se gonfler, que, pendant neuf ans, elle avait souffert comme la plus victimée des martyres; que l'insomnie l'avait fait beaucoup maigrir, et qu'enfin de fortes doses d'opium parvenaient seules à lui donner du calme et du repos. Je découvris sur ses bras deux immenses périostoses.

Ce fait resta profondément gravé dans mon esprit, lorsque le hasard me fit un jour retrouver cette femme. Après sa guérison, elle s'était mariée et était devenue mère de famille. Je lui rappelai sa visite chez moi et pus m'expliquer beaucoup plus librement sur les questions que je lui posai alors. Je n'obtins rien.

Diday[1] ne fait que mentionner les quelques cas épars, incomplets et peu significatifs de lésions osseuses chez des nouveau-nés, cas

[1] Diday, *Traité de la syphilis des nouveau-nés*, 1854.

rapportés par Bertin, Bouchut, Laborie, Cruveilhier, et considérés par lui comme exceptionnels, ainsi que par ses prédécesseurs et ses contemporains.

E. Vidal [1] a médité attentivement un certain nombre de faits signalés avant lui de manifestations tardives de la syphilis héréditaire, et avoue n'avoir pu sur ce point se former une conviction. La syphilis acquise, et même la scrofule, les expliqueraient aussi bien. Il n'est guère impressionné que par quatre faits empruntés au professeur Sigmund de Vienne (*Zeitschrift der gesselch. Aertze Wien.*, 1858, n° 5). Il s'agit d'accidents tertiaires, altérations des os et des cartilages, tubercules sous-cutanés, ulcérations de l'arrière-bouche.

Melchior Robert [2] tient un langage qui rappelle à certains égards le passage cité plus haut de Bertin.

« Il est reconnu, dit-il, que la syphilis des enfants retentit rare-
« ment sur les os. Cependant le système osseux est doué chez eux
« d'une suractivité qui devrait prédisposer à ce genre de lésions.
« Faut-il attribuer cette quasi immunité à ce que la mort soustrait
« le plus souvent les enfants aux effets de la période tertiaire ou
« bien au repos presque absolu auquel est condamné chez eux le
« système osseux. Le premier motif nous semble plus plausible,
« et nous sommes d'autant plus disposés à l'admettre qu'il existe
« un grand nombre d'enfants engendrés syphilitiques, qui présen-
« tent après leur première jeunesse des symptômes de lésions
« osseuses plus ou moins graves. » Malheureusement les observations font défaut, et Melchior Robert s'exprime ainsi plus loin, après avoir énuméré les causes capables de retarder les manifestations de la syphilis congénitale : « Ce n'est plus à 6 mois, 1 an, 2 ans
« qu'éclatent les symptômes syphilitiques ; leur éclosion n'a plus
« de borne, et si les faits observés ne recèlent pas quelque inconnue,
« nous pouvons affirmer que la vérole héréditaire peut rester latente
« jusqu'aux périodes les plus reculées de la vie. »

Les deux observations suivantes viennent à l'appui de cette citation.

Observ. XLIII. — Mme A..., 65 ans. Douleurs avec gonflement des extrémités articulaires du genou gauche. Gonflement fluctuant sur la cinquième côte du même côté. Souffrances horribles durant deux mois. Échec complet de la médication antyphlogistique. Malgré l'absence d'antécédents, l'absence de tout signe de syphilis dans la famille, l'iodure potassique est administré à dose croissante. Guérison rapide.

Observ. XLIV. — Mme B..., céphalalgie nocturne. Gomme du

[1] E. Vidal, *Thèse d'agrégation de médecine*, Paris, 1860.
[2] Melchior Robert, *Traité des maladies vénériennes* (2e édition).

le du palais, perforation. Aucun antécédent dans la famille. itement par l'iodure et guérison rapide.

Rollet, à la même époque, se contente de citer les cas rapportés s haut à propos de Diday, y joignant deux cas d'exosto-périostose ltiple observés par le professeur Fournier sur des enfants de nois, avec des manifestations cutanées : « ce sont lésions extrêment rares ». — Il est fort laconique dans l'étude des lésions euses de l'adulte.

C'est à ce moment que Hutchinson publie dans *Ophthalmic spital Reports* ses recherches sur les déformations des dents es à la syphilis héréditaire, et les kératites diffuses qu'il fait dérdre de la même cause, de même que certaines lésions de l'ouïe.

D'après M. Roger (*Union médicale*, 1865), la grande léthalité de syphilis infantile, non moins que sa guérison facile, la fréquence utres maladies mortelles expliquent la rareté des altérations euses dans cette maladie. Les faits très rares qu'on connaît se portent à des syphilis acquises qui, quelquefois, ont une marche ez rapide pour qu'on observe simultanément la triade syphilire ; tel est le cas d'une fille de 2 ans infestée par un baiser manel sur la bouche, et présentant, avec des exostoses sur les mbres, de l'ostéite du crâne dûment distinguée par Ricord.

M. Roger insiste sur les difficultés qu'il y a à reconnaître les leurs ostéocopes sur ces petits êtres, à séparer les manifestas dont nous parlons du rachitisme aigu.

es *Archives générales de médecine* de 1866 contiennent des herches cliniques de M. Leudet, de Rouen, sur l'étiologie, la abilité et le traitement de la syphilis hépatique ; nous en extrayons itation de trois observations qui touchent au sujet que nous lons.

' Foie syphilitique méconnu durant la vie chez une fille de ns, indemne de toute infection accidentelle.

' et 3° Deux sœurs sont atteintes : l'une, vierge, âgée de 43 ans, s aucun antécédent spécifique, offre tous les symptômes de patite syphilitique et guérit par le traitement spécifique ; l'autre sente presque simultanément de la syphilis crânienne.

e professeur Gosselin (*Clinique chirurgicale de la Charité*, I, p. 629), étudiant divers cas de tumeurs gommeuses des nbres, cutanées, sous-cutanées ou osseuses, s'exprime ainsi : y a pour l'étiologie des accidents tertiaires une circonstance ue vous ne devez pas perdre de vue, c'est que quelquefois, plus ouvent que vous ne pourriez le croire, ces accidents sont héréitaires, et les malades, bien entendu, ne peuvent nous renseigner cet égard. »

M. Gosselin a observé souvent des gommes héréditaires en di-

vers points, notamment sur la voûte palatine et la langue
sujets qui n'avaient pas eu la syphilis et chez lesquels il
savoir que les parents en étaient atteints.

M. Lancereaux est aussi explicite sur les manifestation
de la syphilis héréditaire qu'il admet sans réserve. Il ne
qu'une étude suivie et sérieuse du sujet ne conduise à des
curieux et importants.

M. Lancereaux croit encore à la nature syphilitique d
dite scrofuleuse et rapporte des cas tardifs de syphilis pu
hépatique, cérébrale, de coryzas, de nécrose nasale, d'u
pharingées cédant, d'après divers auteurs, au traitement s

Jusqu'en 1870, la rareté des lésions osseuses dans l
congénitale était universellement passée à l'état de dogm
à partir de cette époque, la question entre dans une nouve
et c'est à cette date que remontent les premiers travaux
seur Parrot [1]. Après avoir réuni quelques obesrvations é
Valleix, Ranvier, Guéniot, et rappelé le travail de George
sur le même sujet, le professeur Parrot établit sur de
faits la fréquence des lésions osseuses dans la syphilis co
puis il aborde l'étude de ces altérations, et, dans une d
didactique et d'un haut intérêt, il montre quel est le lien
nuité qui correspond aux divers aspects morbides.

Poursuivant ces mêmes recherches, sur lesquelles je n
m'étendre plus longtemps, car elles sont en dehors de n
le professeur Parrot établit dans un autre mémoire [2] d'in
propositions: « Chez tout fœtus ou tout enfant du premier
tant sur la peau, les muqueuses, ou dans les viscères, un
de la syphilis héréditaire, le système osseux est altéré
d'après le professeur Parrot, les lésions osseuses peuv
seules et en l'absence de toutes autres manifestations de
héréditaire.

Mentionnons pour terminer l'étude de ces documents h
un travail de Gressent (manifestations tardives de la syp
ditaire, thèse de Paris 1874) et une autre thèse de A. R
philis tertiaire dans la seconde enfance et chez les a
Lyon, 1881).

Ces deux dernières thèses, de même que l'important
Taylor (*Bone syphilis in children*, New-York, 1876) ne
pas de nouvelles données sur les manifestations tardive

[1] Sur une pseudo-paralysie causée par une altération du système
les nouveau-nés atteints de syphilis héréditaire, par M. J. Parr
de physiologie, 1871-72.)

2. Les lésions osseuses de la syphilis héréditaire et le r
M. J. Parrot, *Arch. de physiologie*, 1876.

philis congénitale. Aussi croyons-nous devoir nous arrêter par cette citation extraite du Traité du Dr Julien sur les maladies vénériennes

« On peut rencontrer chez les syphilitiques par hérédité, plus ou moins longtemps après la naissance, et ce sont là des manifestations des plus fréquentes dans la *syphilis héréditaire tardive*, toutes les lésions tertiaires osseuses que nous avons étudiées à propos de la syphilis acquise et sur lesquelles nous ne reviendrons pas.

« Dans ces derniers temps, on a singulièrement élargi le cercle de la syphilis héréditaire, en lui rattachant certaines lésions de la première ou de la seconde enfance, et même de l'âge adulte; dans quelques-uns de ces cas, il semble même que les accidents tardifs dont nous parlons n'ont été précédés d'aucune poussée pendant les premiers mois qui ont suivi la naissance, circonstance sur laquelle, on le comprend, il n'est pas toujours facile d'obtenir des renseignements suffisamment certains. Quoi qu'il en soit, et bien que la question aujourd'hui ne soit pas absolument tranchée, on ne peut nier qu'on obtienne souvent d'excellents résultats du traitement antisyphilitique quand on se trouve en présence de certaines lésions osseuses ou d'ulcérations chroniques siégeant principalement sur la face, la muqueuse des fosses nasales et le pharynx. »

Ces considérations historiques, certainement très incomplètes, m'ont paru nécessaires, et je crois ne pouvoir mieux faire que de les faire suivre des observations elles-mêmes, dépourvues de tous commentaires; ces observations sont au nombre de six, et trois d'entre elles ont trouvé un parent syphilitique. Mais cet argument ne serait pas à lui seul décisif si les nouveau-nés ne présentaient pas à la naissance ou un peu plus tard des marques certaines de l'infection. Ces marques ont été notées avec soin lorsque les sujets les ont présentées, et je dois me borner maintenant à donner une physionomie rapide de l'aspect sous lequel se présentent les altérations des os.

A un âge plus ou moins éloigné de la naissance, au delà de quatre ans chez tous nos sujets, il a paru chez les petits malades des gonflements osseux qui ont pris une forme spéciale. La multiplicité des os atteints a été un des premiers caractères de l'affection: sur un sujet, les tibias, les péronés, un fémur, un humérus, les deux cubitus, la voûte du crâne, ont été atteints.

Chez tous il y a eu au moins deux os affectés.

Mais, en outre, le gonflement a présenté des caractères particuliers se montrant sous l'aspect d'ostéo-périostique à marche subaiguë et même chronique, il ne procède qu'avec lenteur; dans un os il met plusieurs mois et même plusieurs années à envahir toute une diaphyse; il forme sur la diaphyse d'énormes hyperostoses noueuses à surface grenue et irrégulière. Des douleurs spontanées à exacer-

bation nocturne précèdent d'habitude le gonflement initial, ou se déclarent avec les poussées successives qui se montrent. L'ostéo-périostite hyperostosante n'arrive à la suppuration et à la nécrose de l'os qu'à l'état d'exception et puis tout ce cortège s'arrête et il reste des déformations osseuses indélébiles. Si un traitement mercuriel et ioduré intervient, les hyperostoses en voie de formation cessent de s'accroître; quelques-unes disparaissent même presque en entier et les sujets voient disparaître les douleurs spontanées.

Cet état a par lui-même une signification qu'on ne saurait contester, car il conduit à rechercher tout naturellement une cause diathésique à ces accidents. Les sujets n'ont pas, à proprement parler, les attributs de la scrofule ordinaire et cette évolution des lésions osseuses ne se complique pas d'engorgements ganglionnaires ou des altérations viscérales ordinaires de la scrofule. Quelques-uns d'entre eux présentent cependant une apparence particulière: dans l'une de ces observations, on voit un enfant dont l'apparence est celle d'un petit vieillard: la figure est petite, pâle et ridée, les sourcils et les cils sont rares, il est atteint d'un coryza chronique; le crâne est déformé, nombre de dents font défaut il est essentiellement chétif et pourtant il ne porte pas de glandes cervicales, il n'a pas eu d'écoulement par les oreilles, etc. Mais, en outre, quelques-uns de ces sujets portent certaines altérations du tégument et de l'appareil dentaire qui ont une véritable valeur : sur le tégument on trouve des cicatrices petites, disséminées, presque toujours constantes sur les fesses, la racine des cuisses et le tronc.

Du côté des dents, ces organes font défaut quelquefois sur une grande partie de l'arcade dentaire, ou bien elles présentent l'altération à laquelle le professeur Parrot accorde une importance décisive. Quelques-unes de ces dents, les molaires en particulier, présentent une atrophie cuspidienne remarquable, et la partie altérée libre au milieu de la dent est en retrait sur la partie saine; un sillon la sépare d'elle et elle paraît comme engainée dans la portion saine. D'autres dents présentent aussi des variétés de la même altération.

Obs. I. — *Ostéo-périostites multiples des tibias, des péronés, du fémur droit, de l'humérus, des cubitus. — Déformation du crâne. — Lésions dentaires. — Altérations anciennes et récentes de la peau.*

Le nommé François-Alfred Babulle, âgé de 11 ans, entre à l'hôpital Trousseau le 16 février 1881, salle Denonvilliers, n° 35. Conduit par sa mère, on ne peut obtenir aucun renseignement précis sur l'état de santé de son père, ni sur celui de sa mère. Celle-ci nous apprend seulement qu'elle a eu treize enfants et qu'elle en a perdu sept. Un est mort-né, deux sont décédés dans la première semaine, un quatrième

a succombé à 3 mois ; les trois autres sont morts à 2 ans, à 3 ans et à 11 ans. L'enfant qui entre à l'hôpital est le onzième et il n'aurait présenté à sa naissance ni taches ni boutons ; il a été mis en nourrice jusqu'à l'âge de 10 mois. A part la rougeole dont il a été atteint à 18 mois, il n'a pas été malade jusqu'à l'âge de 5 ans. Il a marché à l'âge ordinaire, et ses jambes, qui sont aujourd'hui si difformes, étaient parfaitement droites.

Vers l'âge de 5 ans, la mère nous raconte, en insistant sur ce fait, qu'il commença à se plaindre de douleurs qui ont eu de suite un caractère particulier ; elles n'apparaissaient que la nuit. Dans les premiers temps, elles se bornaient à des souffrances médiocres, puis elles ont pris une intensité plus grande. L'enfant poussait des cris qui réveillaient la mère, ces cris étaient fort longs et duraient plusieurs heures; d'autres fois, il se rendormait et les cris reparaissaient. Le début des crises se montrait surtout dans les derniers moments du sommeil, coïncidant ainsi avec la chaleur du lit.

Les douleurs occupaient la partie moyenne des jambes et s'irradiaient du côté du coude-pied ; ces douleurs ont persisté ainsi pendant plusieurs mois. L'enfant remarqua alors que les jambes commencèrent à gonfler; ce gonflement dépendait des os. La diaphyse du tibia devint le siège d'inégalités très apparentes et douloureuses.

Un peu plus tard, la peau est devenue le siège de petits boutons et de rougeurs, ces boutons se sont ulcérés et ont suppuré légèrement, et cela, non seulement au niveau du gonflement, mais encore au niveau des parties voisines; ces ulcérations se sont étendues, ainsi qu'en témoignent les cicatrices actuelles.

Quoi qu'il en soit, à partir du moment où les tibias se sont déformés, cet état n'a fait que s'accentuer et a persisté jusqu'à aujourd'hui. Nous verrons dans un instant quel est l'aspect des parties.

L'enfant, depuis un an environ, éprouve des douleurs dans les avant-bras. La mère ne sait nous dire à quand il faut faire remonter certaines cicatrices qu'il présente; cependant, elle est très explicite sur ce point, à savoir que sur les bosses frontales, les cicatrices assez accusées remontent à l'époque où ont eu lieu les accidents du côté du membre inférieur.

État actuel. — Le malade porte sur plusieurs os du squelette des lésions très marquées.

1° *Membres inférieurs.* — Ils sont remarquables par la déformation que présentent les jambes ; les tibias sont arqués comme dans le rachitisme, et ils présentent une courbure antéro-postérieure. Le bord antérieur de chacun de ces os forme une ligne convexe en avant dans toute l'étendue de la diaphyse. Cette convexité étant considérable, le plan de la jambe, au niveau de la convexité, est en avant du plan des cuisses. Il s'ensuit que le bord antérieur du tibia n'en est plus un, c'est plutôt une face inégale avec des nodosités et des grandes bosselures inégales. Les faces interne et externe, qui succèdent au bord antérieur ainsi élargi, sont verticales ; le tibia est par suite en lame de sabre, et on peut dire qu'il est plus épais au niveau de la crête

antérieure qu'en arrière. Voilà ce que le premier examen révèle tout d'abord, entrons maintenant dans les détails.

L'épiphyse supérieure n'a rien jusqu'au-dessous de la tubérosité antérieure.

L'épiphyse inférieure n'a rien jusqu'à un pouce au-dessus d'elle. Ces épiphyses ne sont ni augmentées de volume ni douloureuses. A partir de ces deux points, toute la diaphyse est augmentée de volume, hyperostosée. J'ai dit que le bord antérieur du tibia était élargi, nous pouvons dire aussi qu'il est inégal, noueux.

L'os est dur et aujourd'hui non douloureux à la pression. La diaphyse a beaucoup augmenté de volume. Je note, comme longueur de tout l'os, 32 centimètres d'un côté ou de l'autre. Le fémur en a seulement 34; or, sur la diaphyse atteinte, l'hyperostose porte sur une longueur de 20 centimètres environ.

Les téguments au niveau de l'os malade présentent deux états : un état ancien et un état récent.

État ancien.— On voit de nombreuses cicatrices. Les unes siègent sur l'os, les autres à côté. Ces cicatrices sont luisantes, la peau est amincie, légèrement déprimée au niveau de leur limite et ces cicatrices se composent d'une série d'îlots circulaires réunis les uns aux autres. On trouve d'ailleurs, sur une région voisine, une grande cicatrice présentant les mêmes caractères, mais vasculaire en un point.

État récent. — L'état récent de la peau consiste en une induration rouge du tégument qui adhère au périoste de l'os; on ne peut les séparer l'un de l'autre. La peau forme ainsi des plaques rouges avec desquamation furfuracée par plaques; elle est amincie, luisante, présente de petites ulcérations croûteuses, analogues à celles de l'eczéma. La peau fait corps avec le périoste et l'os est inégal en ces points; cette cutite ne vient pas exclusivement de l'ostéo-périostite qui aura envahi les téguments. D'autre part, il ne faut pas oublier que cet état de la peau a existé loin de l'os malade et existe encore dans des régions du tégument séparées de la peau par des muscles.

Notons enfin une circulation veineuse assez développée, non pas au niveau des points malades, mais à côté. Il existe des veines dilatées à partir de la partie inférieure de la jambe et même au niveau du bord antérieur du tibia.

Notons également un développement anormal du système pileux. Des poils longs de plus de 2 centimètres, grêles et minces, apparaissent comme par bouquets autour des points où la peau est le siège d'une inflammation chronique.

Péronés. — Le péroné gauche est également pris; dans son tiers moyen, on constate une hyperostose en fuseau, un peu douloureuse à la pression. Le péroné droit est aussi atteint, quoique le gonflement soit moins prononcé.

Fémurs. — Le fémur gauche n'a rien.

Le fémur droit présente, sur la diaphyse, un peu au-dessus de l'épiphyse inférieure, une hyperostose irrégulière et inégale avec bosselures dans une étendue de plusieurs centimètres. Ce gonflement est

siège de douleurs depuis trois à quatre mois et la pression réveille la douleur.

Membres supérieurs. — L'humérus gauche ne présente rien de particulier; le quart inférieur de la diaphyse de l'humérus droit présente le même état que le fémur du même côté.

Cubitus droit. — Dans le tiers moyen, hyperostose diaphysaire très considérable, en fuseau, non douloureuse, possédant des inégalités.

Cubitus gauche. — Même aspect, un peu différent dans sa forme. Le volume de l'os, au niveau du renflement, paraît doublé.

Rien au radius.

Rien aux côtés, à la clavicule, à la colonne vertébrale, à l'omoplate.

Crâne. — La partie postérieure de l'occipital, au niveau de la suture paraît plus épaisse ; les bosses sont accusées, mais ne présentent pas d'inégalités.

Les bosses frontales sont proéminentes; celle du côté gauche est plus prononcée que l'autre. Sur la peau qui la recouvre existent de nombreuses cicatrices non adhérentes.

Téguments. — Sur le thorax et l'abdomen, on constate quelques petites cicatrices annulaires du volume d'une lentille, d'un blanc mat, avec amincissement de la peau. Nous en trouvons 15 à 20 sur le tronc, le même que sur les fesses.

En quelques points, existent des ulcérations plus grandes qui tendent à disparaître.

Rien à l'anus, rien aux commissures labiales, rien à la voûte palatine.

Sur le front, une série de cicatrices déprimées, gaufrées, blanchâtres, brillantes. C'est à ce niveau que le frontal montre des bosses plus considérables qu'elles ne doivent être.

Rien aux narines.

Rien aux oreilles.

État des dents. — Les incisives médianes sont crénelées aussi bien en haut qu'en bas. Sur deux incisives inférieures, on trouve des sillons horizontaux parallèles au bord maxillaire. Ces altérations sont encore beaucoup plus prononcées sur certaines molaires. La première grosse molaire droite et gauche présente, au centre de la couronne, une portion jaunâtre de couleur ocre; un sillon profond sépare cette partie altérée de la portion saine qui semble lui faire une gaine.

Cet enfant a été soumis, depuis son entrée, à un traitement mixte d'abord et plus tard exclusivement ioduré. Les douleurs ont cessé entièrement. Les hyperostoses du fémur droit et du cubitus ont notablement diminué de volume. Sur les jambes, les altérations des parties molles, les ulcérations de la peau se sont cicatrisées et l'empâtement de la surface des tibias a disparu. Mais le volume des os de la jambe paraît être resté le même et l'aspect de cette section du membre inférieur restera désormais difforme.

Obs. II. — *Ostéo-périostite diaphysaire du fémur droit et du cubitus gauche. Guérison par un traitement spécifique.*

Le nommé Gaston Lemercier, âgé de 11 ans 1/2, se présente à l'hôpital Trousseau, le 21 janvier 1881. Il est conduit par sa mère, qui nous donne d'abord les premiers renseignements ; puis nous avons examiné son père et voici quels sont les renseignements obtenus : En 1860 le père a eu à l'âge de vingt ans un chancre du gland, qui aurait duré deux mois pour lequel il aurait été à l'hôpital du Midi, à la consultation de M. Cullerier. On lui aurait fait suivre un traitement pendant trois mois. Plus tard, en 1865, il eut une tumeur sur le thorax adhérente aux côtes qui suppura longtemps et lui a laissé une cicatrice déprimée et adhérente. Aujourd'hui on ne trouve sur lui que la cicatrice de son chancre ; mais il a depuis plusieurs années des plaques de psoriasis palmaire qui sont rebelles et ne disparaissent pas. Il ne subit pas d'ailleurs de traitement. Le père s'est marié à 28 ans. De ce mariage naquit un premier enfant qui mourut de convulsions à l'âge de 14 mois. Le second enfant, celui qui nous occupe actuellement n'a présenté après sa naissance ni boutons, ni taches, ni plaques d'aucune sorte ; tel est du moins le témoignage de la mère qui l'a nourri jusqu'à l'âge de 26 mois. La mère d'ailleurs n'accuse aucun antécédent spécifique. L'enfant a commencé à marcher à un an. Entre un an et deux ans, il a eu la rougeole. Depuis, il a toujours joui d'une bonne santé jusqu'à l'âge de 9 ans, époque à laquelle il a été atteint d'une affection de la cuisse droite, dont nous parlerons tout à l'heure.

Vers le commencement du mois d'août 1880, la mère s'est aperçue d'un léger gouflement à la partie inférieure et interne du bras gauche de son enfant. Celui-ci s'était fatigué depuis quelque temps et mangeait peu. Au moment des vacances il est allé à la campagne dont il est revenu avec une légère amélioration de l'état général, mais au lieu de diminuer sa tumeur était augmentée. Au commencement de décembre, un médecin de Paris fit prendre un peu d'iodure de potassium à l'intérieur ; mais ce traitement ne fut pas continué. C'est dans ces conditions que la mère nous amena l'enfant le 21 janvier dernier.

État actuel. — Examen du bras gauche. L'enfant porte sur le cubitus gauche un gonflement ou plutôt une véritable tumeur (il n'a éprouvé à ce niveau ni fracture, ni contusion). Cette tumeur occupe le tiers inférieur de l'os, et commence immédiatement au-dessus de l'épiphyse inférieure. Elle a six centimètres de longueur environ ; elle consiste en un gonflement de la diaphyse dans les limites indiquées ; ce gonflement amène l'incurvation de l'os. Le cubitus a, dans la région indiquée un volume double de celui qu'il doit avoir normalement.

A l'exploration de l'os, on ne trouve pas de points mous, mais on trouve une résistance osseuse d'une assez grande dureté. La surface du cubitus est d'ailleurs assez égale. Pas de douleur, même à une pression assez forte ; en bas, cependant on trouve un point douloureux. Les parties molles, autour de l'os, paraissent normales ; il faut

ıoter pourtant une dilatation veineuse beaucoup plus marquée que le l'autre côté. Pas de chaleur à la peau. On remarque seulement un rès léger gonflement du ganglion sus-épitrochléen ; il est appréciable lu côté malade tandis qu'il ne l'est pas de l'autre côté.

En résumé, l'apparence de cette tumeur est celle d'une production ıéoplasique à marche rapide : en effet, elle a évolué en cinq mois, et ɜlle a acquis les proportions actuelles.

Aspect général de l'enfant. — L'enfant est d'assez belle apparence, suffisamment grand pour son âge, n'ayant rien du tempérament lymphatique; pas de ganglions cervicaux, pas de cicatrices de ces ganglions. Il n'a jamais été rachitique ; les membres, le thorax sont normaux.

État des téguments. — Sur les téguments de la face antérieure du corps, rien. Il n'en est pas de même sur la face postérieure du tronc. Au niveau des fesses, on trouve de petites cicatrices arrondies, légèrement déprimées, blanchâtres, au nombre de huit ou dix bien visibles. D'après la mère, elles ne peuvent être rapportées à rien. On en voit leux ou trois sur la face antérieure du tronc. La région anale ne résente rien à noter. Du côté de la muqueuse buccale, sur le voile u palais, dans le pharynx pas de cicatrices. Rien dans les oreilles. Dans les fosses nasales pas de traces de coryza.

Crâne. — Il est volumineux, un peu comparable au crâne des rachiques ; très régulièrement arrondi, presque brachicéphale; il est asymétrique. La bosse frontale droite est proéminente et très élargie en ehors. La gauche fait, au contraire, une saillie plus acuminée. Le illon qui sépare le frontal du temporal est très accusé ; deux bourrets séparent ce sillon. Latéralement, les bosses temporales sont larres et plus proéminentes. En arrière, la bosse occipitale médiane fait ne grande saillie. On dirait que la densité générale du crâne paraît ugmentée.

Voûte palatine. — Sur la voûte palatine il existe une saillie hémiphérique en forme d'exostose.

Les autres os du squelette n'offrent rien à noter, à l'exception du ɜmur droit qui fut l'objet d'une atteinte lorsque l'enfant avait six ans. ur ce fémur, dans toute la partie qui sépare la diaphyse de l'épiphyse ıférieure on trouve un gonflement fusiforme de l'os très appréciable. e gonflement soulève en avant les muscles triceps et il existe dans ne étendue de plusieurs centimètres de longueur. On ne peut apprécier les inégalités qui existent probablement.

Circonférence de la cuisse droite au niveau de ce gonflement. 30 c.
id. gauche, des mêmes parties..... 28 c.

Je ne trouve pas de différence dans la longueur des deux fémurs.

État des dents. — Les incisives supérieures et inférieures présentent une légère dentelure. La canine inférieure droite présente une atrophie uspidienne très marquée; sur sa face antérieure on voit un sillon orizontal très prononcé avec des dépressions, ou fissures verticales qui en partent et qui divisent l'extrémité libre en plusieurs pointes. La anine gauche est cariée et presque détruite.

Obs. II. — *Ostéo-périostite diaphysaire du fémur dr gauche. Guérison par un traitement spéci*

Le nommé Gaston Lemercier, âgé de 11 ans 1/2 pital Trousseau, le 21 janvier 1881. Il est con nous donne d'abord les premiers renseignem examiné son père et voici quels sont les ren 1860 le père a eu à l'âge de vingt ans un rait duré deux mois pour lequel il aurait consultation de M. Cullerier. On lui a pendant trois mois. Plus tard, en 1865 adhérente aux côtes qui suppura long déprimée et adhérente. Aujourd'hui trice de son chancre ; mais il a de de psoriasis palmaire qui sont subit pas d'ailleurs de traiteme mariage naquit un premier en de 14 mois. Le second enfan présenté après sa naissanc cune sorte ; tel est du mo jusqu'à l'âge de 26 mois spécifique. L'enfant a deux ans, il a eu la r santé jusqu'à l'âge affection de la cui

Vers le comme d'un léger gouf de son enfant geait peu. A est revenu de diminu bre, un l'intéri ditior

É tu

...ant au ...es cautéris ...elles. Plus tard ... de douleurs de t ...ee, dont il accusait l ... intermittente et elle l' ...urs pour reparaître ensuite ; ... L'enfant passe quelquefois plu ...douleurs. A l'âge de huit ans, apri ...s jours de nouvelles douleurs dans ... se développa un gonflement sur la par ...flement augmenta ; il fut suivi huit à di ... gonflement sur l'avant-bras du coté droi ... cubitus fut atteint et le radius droit se p ... parties moyennes des diaphyses qui devinre ... travail. L'enfant fut alors envoyé sur les bo ... il séjourna plus d'un an. Pendant son séjou ... radiale du coté gauche suppura et après avoir ... une petite esquille. Mais en même temps, et m ... où il était placé à Berck, les deux tibias d ... le siège d'un travail comparable à celui de ... Le tibia gauche fut le premier pris ; le gonflem ... par la partie supérieure des diaphyses, un pe ... Il a toujours été en augmentant depuis le d ... de l'enfant à l'hôpital. Tous ces divers gonfleme ... de douleurs spontanées modérées, apparaiss ... crises nocturnes par intervalles. Les ostéo-périosti ... déterminé de la claudication par temps, et ont eu ce c

tenses suivies de périodes de répit. C'est dans
amené cet enfant à l'hôpital Sainte-Eugé-

ce assez vigoureuse, ne portant pas
res cervicaux ou ailleurs. Pas de
artie postérieure du tronc, sur
ridées ou gaufrées, on en
s. Pas de trace de cica-
lus frappantes ; nous
une par une. Elles
par exemple, le
due de la dia-
des bosselures
les séparent. De
de petites inégalités
tôt qu'un bord. Le gonfle-
s de la diaphyse, tandis qu'à
ble. Enfin cette hyperostose est
ns les points qui sont le siège d'un
nt. C'est ainsi qu'une des grandes bos-
se au toucher et que l'enfant y accuse des

es avant-bras présentent des hyperostoses diaphy-
bles occupant le corps des os dont j'ai parlé. Ces hyper-
rment les avant-bras et coïncident avec des atrophies mus-
rès marquées. Les dessins que je mets sous les yeux de la
té indiquent mieux que toute description l'intensité des déformations
des os, dont les courbures forment des saillies considérables. Quelques-
unes de ces hyperostoses sont douloureuses ; il existe plus de chaleur
dans la région, et la circulation veineuse sous-cutanée y est bien plus
riche qu'à l'état normal.

Enfin, sur le crâne on trouve une déformation qui porte sur la partie
antérieure. La bosse frontale droite est plus proéminente et plus élargie
que l'autre.

L'enfant a passé quelques jours en observation sans être soumis
à un traitement. Ce fut pour ainsi dire accidentellement que, le 20 sep-
tembre, on découvrit la présence d'une nouvelle tumeur dont le malade
ne se plaignait pas. Cette tumeur occupait la partie supérieure et pos-
térieure de la jambe gauche. Elle était sous-cutanée quoique adhérente
à l'aponévrose, et du volume d'une noix; de consistance élastique, à
surface légèrement mamillaire, elle était demi-fluctuante.

A partir de cette époque l'enfant fut soumis à un traitement spécifi-
que. Des frictions mercurielles furent pratiquées quotidiennement sur
les membres inférieurs et les parties latérales du tronc. On lui donna
aussi 1 gramme d'iodure de potassium chaque jour.

Le traitement mercuriel fut bien supporté; néanmoins on le cessa au
bout de quinze jours pour le reprendre un peu plus tard; l'iodure de
potassium fut continué à des doses progressivement croissantes jusqu'à

Par un traitement ioduré simplement continué pendant trois mois la guérison de la périostose cubitale a été presque entièrement obtenue. J'ai vu l'enfant ces jours derniers et le volume de l'extrémité inférieure du cubitus est comparable à celle de l'os congénère. On trouve seulement sur l'os malade de très petites inégalités que la palpation révèle et toute douleur a cessé depuis longtemps.

Obs. III. — *Ostéo-périostite des tibias, des radius, du cubitus droit. Gomme syphylitique. Céphalée persistante. Guérison avec persistance des déformations osseuses.*

Le nommé Edmond Verbois, âgé de 12 ans, entra à l'hôpital Sainte-Eugénie le 7 novembre 1878, salle Napoléon, n° 1.

La mère de cet enfant nous fournit sur son mari des renseignements positifs. D'après elle, le mari, qui est commis voyageur a eu d'une façon certaine la syphilis avant son mariage, et il a eu des manifestations depuis, contre lesquelles il a suivi un traitement mercuriel. Il semble certain qu'elle n'a pas été infectée. Immédiatement après la naissance, l'enfant fut envoyé en nourrice et il revint à l'âge de 15 mois. Vers l'âge de deux ans, le médecin qui soignait cet enfant aurait reconnu des plaques muqueuses anales qu'il traita par des cautérisations en même temps qu'il fit faire des frictions mercurielles. Plus tard, à l'âge de trois ans, l'enfant commença à se plaindre de douleurs de tête, qu'il a toujours eues depuis. Cette céphalée, dont il accusait l'existence en se frappant la tête d'abord, était intermittente et elle l'est encore. Elle cesse pendant plusieurs jours pour reparaître ensuite ; elle est très vive durant certaines crises. L'enfant passe quelquefois plusieurs mois sans se plaindre de ces douleurs. A l'âge de huit ans, après avoir ressenti pendant plusieurs jours de nouvelles douleurs dans l'avant-bras du coté gauche, il se développa un gonflement sur la partie moyenne du radius. Ce gonflement augmenta ; il fut suivi huit à dix mois plus tard d'un nouveau gonflement sur l'avant-bras du coté droit; sur ce dernier membre le cubitus fut atteint et le radius droit se prit à son tour, ce furent les parties moyennes des diaphyses qui devinrent le siège de ce nouveau travail. L'enfant fut alors envoyé sur les bords de la mer, à Berck où il séjourna plus d'un an. Pendant son séjour à Berck l'ostéo-périostite radiale du coté gauche suppura et après avoir ouvert l'abcès on retira une petite esquille. Mais en même temps, et malgré les bonnes conditions où il était placé à Berck, les deux tibias devinrent successivement le siège d'un travail comparable à celui des membres supérieurs. Le tibia gauche fut le premier pris; le gonflement des os commença par la partie supérieure des diaphyses, un peu au-dessous des épiphyses. Il a toujours été en augmentant depuis le début jusqu'à l'entrée de l'enfaut à l'hôpital. Tous ces divers gonflements sont accompagnés de douleurs spontanées modérées, apparaissant sous forme de crises nocturnes par intervalles. Les ostéo-périostites des tibias on déterminé de la claudication par temps, et ont eu ce caractère de provo-

: des poussées plus intenses suivies de périodes de répit. C'est dans conditions qu'on nous a amené cet enfant à l'hôpital Sainte-Eugé- le 7 novembre.

tat actuel. — Enfant d'apparence assez vigoureuse, ne portant pas race d'engorgements ganglionnaires cervicaux ou ailleurs. Pas de ux d'yeux antérieurs. Il porte sur la partie postérieure du tronc, sur fesses, de petites cicatrices circulaires ridées ou gaufrées, on en ive quelques-unes sur la racine des cuisses. Pas de trace de cica- es anales. Les lésions du squelette sont des plus frappantes ; nous avons signalées et nous ne les décrirons pas une par une. Elles d'ailleurs, une physionomie comparable. Un tibia, par exemple, le t, présente un gonflement avec déformation très étendue de la dia- se. Ce gonflement est inégal et comme noueux; de grandes bosselures oient et on sent au toucher les dépressions qui les séparent. De la surface est inégale et présente au toucher de petites inégalités petites. La crête du tibia est une face plutôt qu'un bord. Le gonfle- t de ce tibia comprend les deux tiers de la diaphyse, tandis qu'à che il est un peu moins considérable. Enfin cette hyperostose est loureuse au toucher, surtout dans les points qui sont le siège d'un ail inflammatoire plus récent. C'est ainsi qu'une des grandes bos- res est assez douloureuse au toucher et que l'enfant y accuse des leurs spontanées.

e même les os des avant-bras présentent des hyperostoses diaphy- es considérables occupant le corps des os dont j'ai parlé. Ces hyper- ses déforment les avant-bras et coïncident avec des atrophies mus- ires très marquées. Les dessins que je mets sous les yeux de la iété indiquent mieux que toute description l'intensité des déformations os, dont les courbures forment des saillies considérables. Quelques- s de ces hyperostoses sont douloureuses ; il existe plus de chaleur la région, et la circulation veineuse sous-cutanée y est bien plus e qu'à l'état normal.

nfin, sur le crâne on trouve une déformation qui porte sur la partie rieure. La bosse frontale droite est plus proéminente et plus élargie l'autre.

'enfant a passé quelques jours en observation sans être soumis traitement. Ce fut pour ainsi dire accidentellement que, le 20 sep- re, on découvrit la présence d'une nouvelle tumeur dont le malade e plaignait pas. Cette tumeur occupait la partie supérieure et pos- ure de la jambe gauche. Elle était sous-cutanée quoique adhérente ponévrose, et du volume d'une noix; de consistance élastique, à ace légèrement mamillaire, elle était demi-fluctuante.

partir de cette époque l'enfant fut soumis à un traitement spécifi- . Des frictions mercurielles furent pratiquées quotidiennement sur membres inférieurs et les parties latérales du tronc. On lui donna 1 gramme d'iodure de potassium chaque jour.

e traitement mercuriel fut bien supporté; néanmoins on le cessa au t de quinze jours pour le reprendre un peu plus tard; l'iodure de sium fut continué à des doses progressivement croissantes jusqu'à

3 grammes par jour pendant deux mois. Ce traitement a fait disparaître entièrement la céphalée, les douleurs spontanées des os ainsi que les gonflements aigus du squelette. La surface des os est devenue plus nette, plus égale et il est incontestable que le volume de certaines parties de ces hyperostoses énormes est moindre; mais il reste des déformations des os qui seront désormais indélébiles. La tumeur du mollet qui n'était autre qu'une gomme, a disparu et quand l'enfant a quitté l'hôpital l'induration n'avait plus que le volume d'un pois. Nous avons recommandé à sa mère de continuer l'usage de l'iodure de potassium et de reprendre l'emploi de ce médicament de temps en temps.

Ob. IV. — *Ostéo-périostites des deux tibias. — Déformation considérable des jambes.*

Klinck (Émilie), âgée de 12 ans, entre à l'hôpital Sainte-Eugénie, le 12 septembre 1879, n° 27.

On ne peut reconnaître aucun antécédent chez la mère qui nous conduit cet enfant. Le père, venu à l'hôpital sur ma demande quelques jours plus tard, nous fait l'aveu qu'il a eu la syphilis pas tout à fait quatre ans avant son mariage ; il a eu un chancre du prépuce dont on reconnaît la cicatrice, et il a eu des taches sur le corps, des maux de gorge tenaces ; il a perdu presque tous ses cheveux. Il s'est très irrégulièrement soigné. La mère a fait une première fausse couche à sept mois, puis elle a eu l'enfant qu'elle nous amène, et pas d'autre depuis. Cet enfant ne présentait rien à la naissance, dit-elle, mais trois semaines après, le nouveau-né a eu une éruption sur le corps qui a persisté très longtemps, et a été suivie de petites plaies. L'enfant aurait conservé ces plaies pendant quinze à dix-huit mois. La mère a été la nourrice de l'enfant. Cette fillette a toujours été délicate et cependant elle s'élevait assez bien. Mais à l'âge de cinq ans, elle eut une jaunisse survenant sans cause et qui dura trois semaines environ. — Enfin, depuis le plus bas-âge de l'enfant, l'enfant accuse des douleurs de tête qui reparaissent tous les sept ou huit jours environ et qui durent de vingt à trente heures. Cette céphalée est souvent suivie de vomissements. Enfin, à l'âge de huit ans, l'enfant a eu une kératite consécutive à une blépharo-conjonctivite, et il reste sur la cornée une taie assez visible.

Les lésions du squelette pour lesquelles on nous conduit cet enfant remontent à deux ans, l'enfant avait dix ans. A cette époque, la jambe gauche commença a se gonfler par la partie supérieure, et quinze mois plus tard, la jambe droite se prit à son tour. Dans la jambe droite, des douleurs assez vives se sont montrées dès le début, et ces douleurs ont accusé de suite un caractère particulier. Elles apparaissaient surtout pendant la nuit et quelquefois duraient toute une nuit ; le jour, elles diminuaient et cessaient même, n'empêchant pas l'enfant de marcher. A la jambe gauche, les douleurs spontanées ont été beaucoup moindres. Quoi qu'il en soit, l'hyperostose des tibias fit de rapid-

En même temps, les téguments présentèrent de petits bou-
iveau des os gonflés et sur les parties voisines. Des ulcéra-
édèrent à ces boutons, et ces ulcérations prirent une forme
comme en témoignent les cicatrices actuelles. Elles devinrent
ues, et les unes se cicatrisaient pendant que d'autres conti-
se former.

uel de l'enfant. — A part les antécédents dont nous avons
ne trouve pas sur le corps de cet enfant des traces de scro-
ne porte pas non plus les marques du rachitisme. Sur la peau,
sur le tronc et les membres de petites cicatrices très an-
Le crâne n'offre rien à noter.

ion est tout de suite appelée vers les membres inférieurs.
le tégument de ces membres offrent les particularités sui-
s deux tibias, mais surtout le gauche, présentent une hyper-
aphysaire considérable. Cette hyperostose occupe les deux
longueur de la diaphyne du côté gauche à partir de l'épi-
érieure, qui est indemne de toute altération. La diaphyse
en avant et renflée en fuseau ; elle est de plus inégale et
sselée. La pression avec le doigt réveille la douleur sur plu-
nts. A droite, le gonflement du tibia est moins prononcé,
ouleurs sont plus vives.

présente différents aspects en regard de ce gonflement.
r place et adhérente au périoste, elle présente à côté plu-
érations. L'une de ces ulcérations est étendue de plusieurs
s, elle est superficielle sans dénudation de l'os ; le fond est
gétant. D'autres ulcérations sont plus petites et disséminées ;
nes sont croûteuses. Enfin, il existe des cicatrices de la
rimées indiquant la réparation qui se fait en certains points.
ent des deux membres présente le même aspect.

te pas d'autres altérations du squelette.

u la bonne fortune d'avoir à l'hôpital la visite de M. le pro-
ournier, je lui soumis ce sujet en le priant de me donner son
ournier n'hésita pas à voir dans ces manifestations des acci
lifs de syphilis.

t fut alors soumis à un traitement spécifique, mixte d'abord,
suite. En peu de temps, il se fit une transformation consi-
es lésions des téguments se cicatrisèrent promptement. Les
spontanées cessèrent entièrement et les os ne furent eux-
us douloureux à la pression. La surface des os devint plus
lus unie ; il persista une déformation des tibias certain
oindre qu'avant le traitement, mais cependant encore très
quand l'enfant quitta l'hôpital après trois mois de séjour.

V. — *Hyperostoses volumineuses des tibias, des cubitus, du radius gauche.*

mé Klapfensten (Jacques), âgé de 8 ans, entre dans mon
l'hôpital Trousseau, le 10 mai 1881. Il y avait déjà passé un

mois l'an dernier, et après l'avoir soumis à un traitement, je l'avais envoyé à Berck-sur-Mer d'où il est revenu le 10 mai.

Voici les renseignements que j'ai pu obtenir de sa mère :

Elle a été mariée en 1865, et sans cause elle fit dans la première année de son mariage une fausse couche de six mois et demi. Puis elle passa huit ans sans nouvelle grossesse. Le père de l'enfant qui nous occupe serait mort deux mois avant la naissance de son fils d'une affection aiguë de poitrine. Impossible d'obtenir d'autres renseignements plus précis sur sa santé. La mère a nourri son fils quatre mois et elle déclare qu'il n'avait rien sur le corps jusqu'à ce moment. Puis elle le confia à une première nourrice qui serait morte poitrinaire sept mois après ; l'enfant aurait beaucoup souffert chez elle. La mère le vit lors qu'il avait seize mois ; il commençait à marcher, mais il était très chétif.

Il est tout à fait revenu chez sa mère à l'âge de 3 ans et d'après la mère c'était un bel enfant à cette époque. A 4 ans il a eu la rougeole, la coqueluche après la rougeole. Vers l'âge de 5 ans 1/2, l'enfant a été pris d'un gonflement du côté de la jambe gauche. Celui-ci est né à la partie inférieure du tibia, a procédé de bas en haut, et en dix-huit mois s'est étendu à la diaphyse de l'os, présentant les caractères que j'indiquerai plus bas. Au dire de la mère, ce gonflement n'a pas été immédiatement douloureux, cependant l'enfant boitait. Presque en même temps que la jambe, l'avant-bras était atteint du même côté ; les deux os de l'avant-bras, le cubitus et le radius étaient successivement pris, l'un à sa partie supérieure, l'autre à sa partie inférieure. — La mère ne sait pas dire à quelle époque remonte le gonflement du cubitus droit. Il y a aussi fort peu de temps que sur la diaphyse du tibia droit, on trouve de petites inégalités douloureuses. L'année dernière, vers février ou mars, il aurait eu, au dire de la mère un abcès qui s'est ouvert dans le nez ; le squelette du nez était gonflé ; aujourd'hui au contraire, il est affaissé, déprimé.

État actuel. — L'apparence générale de cet enfant est celle d'un être des plus chétifs ; il a la figure d'un petit vieux ; ses cheveux sont blonds ; ses sourcils et ses cils sont rares. Il ne présente pas pourtant d'engorgements ganglionnaires, ni de cicatrices de scrofule. Sa taille est de 1^m, 10.

Le tégument externe présente sur les fesses de très légères cicatrices superficielles, peu visibles ; mais sur le côté droit de la marge de l'anus on trouve une cicatrice blanchâtre et saillante. De même la nuque et au front, il existe un îlot de cicatrices cutanées.

Dans la bouche et dans le fond de la gorge, on ne découvre rien.

Squelette. La multiplicité des lésions osseuses oblige de les décrire à part.

Membres inférieurs. — Tibia gauche. — Il existe un gonflement de la diaphyse du tibia occupant les deux tiers inférieurs de cet os. L'os forme en même temps une convexité antérieure. De là une déformation extrême de la jambe qui est arquée en avant. Quand on explore l'os de bas en haut, on voit que la malléole interne n'a pas augmenté, mais que le gonflement de l'os part de l'épiphyse au-dessus

lle. Le gonflement se poursuit encore dans une longueur de 14 cen-
nètres. — Quand on l'explore au toucher, en reconnaît que ce
nflement se compose d'une série de nodosités annulaires, séparées
r des dépressions. Ces nodosités sont saillantes sur la crête inté-
ure de l'os et elles se développent sur les faces internes et externes.
compte ainsi quatre grandes nodosités. La crête du tibia est élar-
, ce n'est plus un bord mais une face noueuse. Les téguments
issent au-devant d'elle sans adhérer à l'os. Avec cette apparence la
nsité de l'os est grande. Toute la partie supérieure du tibia n'offre
n.

Largeur de la diaphyse, 26 centimètres.

Circonférence de la jambe au-dessus du cou-de-pied, 20 centimètres,
ans le point le plus rétréci).

Tibia droit. — Longueur 24 centimètres.

Circonférence de la jambe droite dans un point symétrique, 17 cen-
nètres.

Le tibia droit paraît sain tout d'abord ; mais en l'explorant avec la
ain on trouve quelques nodosités sur la diaphyse ; ces nodosités
nt douloureuses et font corps avec l'os.

Les fémurs sont indemnes ; leurs extrémités ne sont pas volumi-
uses.

Membres supérieurs. Cubitus droit. Le tiers moyen de cet os pré-
nte une hyperostose volumineuse, saillante, dans une étendue de
centimètres environ.

Dans l'avant-bras gauche, il existe des hyperostoses sur le radius
le cubitus. La périostose radiale occupe le tiers inférieur de cet os
viron ; l'épiphyse radiale ainsi que la diaphyse sont augmentées de
olume et bosselées. Par suite du gonflement de l'épiphyse inférieure
radium, la main est déviée et déjetée en dedans ; mais l'articulation
poignet est entièrement libre et la synoviale parfaitement saine ;
ut se borne au gonflement de l'os.

L'hyperostose du cubitus gauche occupe le quart supérieur de cet os ;
gonflement est fusiforme et il comprend la base de l'olécrâne. Cette
gmentation de volume de la partie supérieure du cubitus ou plutôt
déformation de cette extrémité rend impossible l'extension de
vant-bras ; mais l'articulation du coude est parfaitement saine. En-
notons une atrophie assez marquée des muscles de la région.

Toutes ces diverses hyperostoses se ressemblent ; elles présentent
mêmes caractères aux membres supérieurs et inférieurs. Enfin cet
fant a un coryza purulent qui date de deux ans, et les os du nez ont
bi comme un effondrement ; l'exploration des fosses nasales, avec
stylet ne permet pas de sentir une dénudation de ces os, mais la
queuse nasale saigne au moindre attouchement avec le stylet.

État des dents. — En examinant ces organes on est tout de suite
ppé par l'absence d'un très grand nombre de dents ; il n'y en a que
ois, trois molaires sur la mâchoire supérieure, et la mère nous dit à
sujet qu'à peine les dents de la seconde dentition avaient paru, elles
venait malades et tombaient. Le bord alvéolaire supérieur n'es

presque pas développé. Sur la mâchoire inférieure on trouve les quatre incisives, une canine et seulement les secondaires molaires. Un certain nombre de ces dents, les molaires en particulier, présentent des altérations identiques à celles des autres observations.

Le thorax de l'enfant ne présente aucune trace de rachitisme ainsi que les autres os du squelette qui ne sont pas le siège des altérations que nous avons décrites.

Ob. VI. — *Hyperostose diaphysaire volumineuse du tibia droit; nodosités du tibia gauche.*

Le nommé Débède (Henri), âgé de 8 ans, entre à l'hôpital Trousseau le 18 mars 1881, salle Denouvilliers, n° 42.

Il n'existe aucun antécédent du côté des parents que j'ai vus l'un et l'autre, et j'aurais hésité à mettre cette observation à côté des autres si, d'une part, la forme des altérations osseuses n'était pas identique aux précédentes, et si, d'un autre côté, l'influence du traitement n'avait pas été décisive sur les lésions en voie d'évolution. Comme le sujet est encore en cours d'observation, je ne donne de ce fait qu'un court résumé.

Les antécédents de l'enfant sont bons; il a eu la rougeole à 4 ans. Vers l'âge de 6 ans, le tibia droit a commencé à devenir très volumineux à partir de son extrémité inférieure, et il a pris en deux ans le volume qu'il a maintenant. Au début de ce gonflement, douleurs médiocres; mais, quelques mois après, elles devinrent très vives. Elles eurent pour caractère de venir par accès. Les accès duraient pendant plusieurs jours, puis cessaient. Pendant les accès, les douleurs étaient plus vives la nuit. Le repos au lit faisait cesser les douleurs; il n'y a pas de fièvre à proprement parler. Depuis un mois environ, le tibia gauche est aussi devenu douloureux, et voici dans quel état sont les parties. Le tibia droit est extrêmement volumineux dans sa moitié inférieure. Le gonflement naît de l'épiphyse proprement dite et ne comprend pas la malléole interne qui est normale; puis il s'étend sur la diaphyse jusqu'à son milieu. La forme de cette diaphyse est entièrement changée, et la crête antérieure du tibia a un pouce environ de dimension en travers. De plus, il y a deux grandes nouures séparées par une dépression, et, enfin, la surface même de ces proéminences est inégale et parsemée de petites saillies. La circonférence de la jambe au-dessus des malléoles est de 24 centimètres du côté malade et de 16 du côté sain. La longueur de l'os est accrue; le tibia droit a 29 centimètres, le gauche 26 seulement. Enfin, cet os est douloureux à la pression et les douleurs sont assez vives; la chaleur locale est accrue.

Le tibia gauche est aussi atteint mais à un faible degré; il n'y a pas comme sur l'autre, une déformation visible; mais, en promenant la main sur la diaphyse, on sent des nodosités formant de véritables saillies sur la crête. Ces saillies sont très douloureuses au toucher.

Les autres os du squelette n'offrent rien.

Depuis quelques jours, cet enfant présente sur la peau des macules une teinte brunâtre et nullement cicatricielles. Au niveau du gonflement du tibia gauche, ces macules forment des taches très pigmentées.

Cet enfant a été soumis au sirop de Gibert; les douleurs ont cessé et le gonflement superficiel des deux tibias a diminué ; du côté gauche, les inégalités ont disparu ; à droite, au contraire, la déformation osseuse est restée à peu près ce qu'elle était.

Résumé et conclusions.

Il résulte de ces faits un certain nombre de conclusions qu'il importe de mettre en relief.

La syphilis héréditaire ou acquise dans le bas-âge donne lieu, pendant la période d'activité du squelette, à des troubles qui ont diverses conséquences. Suivis dès l'origine, ces troubles se montrent à l'état d'inflammations subaiguës de l'os et du périoste.

Le gonflement de l'os prend la forme des périostoses et des hyperostoses, et il amène une augmentation du volume et de la longueur de l'os. Le siège de ces hyperostoses est la région des diaphyses voisines des épiphyses, point où l'activité nutritive est extrêmement accentuée ; de cette région, le travail néoplasique se propage le long des diaphyses, suivant une marche centrale ou périphérique. Il peut comprendre 10 et 15 centimètres de la longueur d'un os long. L'évolution ultime de ces hyperostoses amène quelquefois, comme chez l'adulte, des abcès et des esquilles osseux. Elle laisse, en tout cas, des déformations singulières et permanentes que le traitement est impuissant à guérir. Ces déformations ont une physionomie particulière qui permet de les reconnaître.

Tous les os longs des membres peuvent en être frappés ; mais il semble, d'après les faits précédents, qu'on doit mettre au premier rang le tibia, le cubitus, le radius, le fémur, l'humérus.

Je ne saurais affirmer que toutes ces observations soient absolument du domaine de la syphilis héréditaire, car on pourrait, à la rigueur, concevoir et soutenir qu'il y a eu, avant l'époque de l'apparition des accidents osseux, un accident primitif qui a échappé.

Dans l'observation II, il a existé, en effet, à l'âge de 2 ans, des plaques muqueuses anales. Mais, dans les autres faits, on ne trouve aucune trace de l'inoculation primitive, et l'un des parents, sinon les deux, fournissent la preuve de la syphilis avant la procréation du nouveau-né. Il est, d'ailleurs, parfois bien difficile d'arriver à une enquête satisfaisante; le mauvais vouloir des parents, leur pudeur, leur ignorance sont des obstacles contre lesquels on se heurte vainement.

Que ces accidents soient imputables dans un cas à l'hérédité, et dans l'autre à une inoculation pendant la naissance ou le bas-âge, il n'en importe pas moins de reconnaître, dès leur origine, ces formes de syphilis infantile tardive lorsqu'elles frappent le squelette.

En effet, les accidents syphiliques qui atteignent les os en pleine activité de leur développement impriment à ce développement une direction fausse et viciée dont la cause méconnue conduira à des déformations permanentes et incurables.

Au contraire, le traitement mixte d'abord, ensuite par l'iodure de potassium longtemps prolongé, arrête l'évolution des lésions osseuses quand les malades sont traités au début. Il amène la disparition presque complète du gonflement de l'os dans les premières phases du mal. Mais il n'en est plus de même lorsque l'os a pris une nouvelle contexture ; le traitement spécifique n'a plus guère d'effet que sur les complications de voisinage à partir du périoste jusque dans les parties molles.

Ces complications guérissent, mais l'os conserve sa forme défectueuse avec une densité plus grande et une apparence beaucoup plus compacte.

Discussion.

M. Verneuil. C'est, je crois, la première fois que l'attention de la Société de chirurgie est attirée sur la question intéressante que M. Lannelongue vient de porter à la tribune. Il ne me paraît pas douteux que les enfants observés par notre collègue ne présentent des lésions syphilitiques. Les hésitations inspirées en pareil cas par l'âge des malades ne tiennent pas longtemps devant des apparences aussi caractéristiques ; mais si la syphilis est indéniable, il y a un point de l'histoire de ces accidents qu'il est très difficile de trancher. Il s'agit de savoir s'ils sont l'expression d'une syphilis congénitale, héréditaire, ou d'une syphilis acquise, remontant aux premiers mois ou aux premières semaines de l'existence et arrivée à sa période tertiaire. J'ai rencontré trois cas où il m'a été démontré que les sujets avaient été contaminés après leur naissance et ne tenaient point de leurs parents la diathèse dont ils portaient les signes révélateurs.

Un jeune homme de 17 ans, fils d'un jardinier que je connaissais depuis de longues années, me fit voir un jour sa jambe droite qui était couverte de gommes et de cicatrices anciennes très caractéristiques. Les premières manifestations tertiaires dataient de l'âge de 12 ans, et, depuis lors, il s'était produit plusieurs poussées successives. La mère me rappela qu'elle avait eu une petite fille, deux ans avant la naissance de son fils. Pendant qu'elle allaitait ce der-

er, elle prit un nourrisson de Paris, qui était mort au bout de ois mois à la suite d'accidents spécifiques. La syphilis lui avait é ainsi communiquée, et elle l'avait donnée à son tour à ses deux fants. Ce premier sujet observé par moi avait donc, en réalité, une philis acquise.

Mon deuxième fait remonte à l'époque où j'étais chirurgien de ôpital Lariboisière, il y a une douzaine d'années. Une femme un certain âge m'amena une jeune fille, qu'elle me dit être sa èce, et qui portait des gommes multiples à l'une de ses jambes. ette femme me raconta que la mère de la jeune fille avait été con- minée, peu de temps après la naissance de cette dernière, par n homme atteint de syphilis, que la maladie fut communiquée à ette enfant, ainsi qu'à un petit garçon né antérieurement.

Enfin, il y a trois ou quatre ans, une Italienne me conduisit un ur, à la Pitié, un enfant atteint d'une gomme au coude, d'une pé- ostose au fémur et d'une ulcération à la jambe. Le père et la mère aient sains, mais il me fut rapporté que l'enfant, qui avait été mis n nourrice, avait été rendu à ses parents dans un très mauvais at de santé.

Dans ces trois cas l'hérédité n'avait aucune part dans les acci- ents : c'étaient des syphilis acquises. Or, je le répète, rien n'est us facile que de prendre ces syphilis acquises pour des syphilis ongénitales. Il importerait de préciser les moyens d'arriver au agnostic de ces deux formes de la maladie.

M. Duplay. Ces sortes d'ostéite qui déforment énormément les s et qui, après guérison, laissent ces derniers intacts, sont inté- ssantes à étudier, mais je me demande s'il faut, à l'exemple de . Lannelongue, les considérer comme étant toujours de nature philitique. Il y a trois ans, j'ai parlé ici même de deux ou trois s d'ostéo-périostite subaiguë siégeant dans des points divers du uelette sur le même sujet. C'est ainsi que l'un de mes malades ait eu des accidents de ce genre au troisième métatarsien, puis tibia, ensuite au cubitus. Si je doute de leur nature syphilitique, moins dans un certain nombre de cas, c'est que je les ai vus érir sans traitement. En aurait-il été de même, si je m'étais trouvé présence d'une syphilis invétérée à manifestations tertiaires ?

M. Boinet. J'ai donné des soins à un Américain qui avait eu la philis et à qui j'ai conseillé de ne pas se marier avant d'être tota- ment débarrassé de tout accident. Il ne tint pas compte de mon is ; aussi sa femme fit-elle successivement six fausses couches. ais le moment de l'avortement s'éloignait d'autant plus de la te de la conception que les effets de la maladie semblaient s'é-

puiser. Elle avait elle-même contracté la syphilis de son mari. Une septième grossesse aboutit à la naissance d'un enfant contaminé de vérole qui mourut bientôt. Un enfant chétif, mais venu à terme, suivit celui-là à courte distance; il succomba au bout d'un an. Enfin cette femme devint enceinte une neuvième fois et mit au monde une petite fille. A l'âge de quatre ans, l'enfant se fit dans une chute une écorchure au bras; il en résulta une ulcération syphilitique dont la guérison fut obtenue au moyen d'un traitement spécifique. Cette enfant vit encore, mais elle est restée chétive; son teint est pâle. Elle n'a jamais eu d'autres accidents suspects depuis sa naissance.

M. Trélat. Selon moi, la guérison par les préparations iodées ne constitue pas une preuve suffisante de la nature syphilitique des lésions. J'ai donné des soins à deux enfants atteints de *spina ventosa* d'un métacarpien, dénomination à laquelle je préfère de beaucoup celle d'ostéite strumeuse. Le premier, âgé de deux ans et demi, après avoir guéri complètement en apparence, eut une récidive qui céda facilement à la teinture d'iode en badigeonnages et à l'huile de foie de morue iodée. L'autre, âgé de deux ans et demi, présentait des lésions du troisième métacarpien. Le même traitement aboutit également à un heureux résultat.

La syphilis n'était pour rien dans ces accidents; mais si l'on n'avait tenu compte que des résultats du traitement, on aurait pu à tort arriver à une conclusion inverse.

M. Desprès. Pour tous ceux qui ont étudié la syphilis, la pièce que nous montre M. Lannelongue est réellement de la syphilis héréditaire. Est-ce à dire que l'affirmation de M. Verneuil n'est pas justifiée? Non certes. Car dans une des observations de M. Lannelongue, il y a eu des plaques muqueuses à l'âge de 2 ans, et dans ce cas il s'agit bien de syphilis acquise. En effet, les enfants qui naissent sains et qui ont des plaques muqueuses dans les deux premières années de leur vie ont une syphilis acquise, appelée syphilis infantile, et non de la syphilis héréditaire.

La syphilis héréditaire seule n'est pas capable de produire les lésions que vous voyez; il faut qu'il y ait une autre diathèse transmise, scrofules ou tubercules, ou que l'enfant ait eu dans sa jeunesse des maladies graves capables de produire ce que j'ai appelé la pyohémie chronique. Voyez, en effet, l'observation de M. Boinet: il suit un ménage syphilique avéré; il y a, malgré le mercure administré, notez-le en passant, huit avortements, un accouchement d'un enfant non viable; le dixième enfant vit, il a onze ans, et il ne présente aucune lésion de syphilis héréditaire.

Il faudrait que dans ses nouvelles observations M. Lannelongue

recherchât quelles autres diathèses avaient les parents, quelles maladies infantiles ont eues les jeunes sujets.

La syphilis héréditaire, telle que nous la voyons, sous la forme de lésions osseuses et de syphilis tuberculeuse, existe surtout quand les parents se sont mariés entre la deuxième et la troisième année de leur syphilis. Quand la syphilis est plus jeune, à moins d'exceptions, les enfants ne vivent pas, ou naissent avec des plaques muqueuses.

M. Horteloup. S'il y a encore des doutes à dissiper relativement à la syphilis héréditaire, cela tient en partie à ce que la maladie se transforme et perd ses caractères spécifiques. Parmi les enfants qui en sont affectés, certains n'ont jamais eu les accidents du début, dans les formes normales; il s'en faut également que tous présentent les altérations dentaires dont vient de nous parler M. Lannelongue.

Je mettrai en parallèle, avec les formes d'ostéite qu'a mentionnées M. Duplay, des accidents précoces, de nature syphilitique, siégeant dans le système osseux, et que j'ai vus disparaître très rapidement, même sans l'aide d'un traitement interne approprié.

M. Lucas-Championnière. On peut se demander si, dans les cas analogues à ceux qu'a observés M. Lannelongue, l'iodure de potassium agit réellement à titre de médicament spécifique. L'emploi du mercure trancherait peut-être la question d'une façon plus rigoureuse, d'autant plus qu'il est avéré que les accidents tertiaires lui cèdent quelquefois plus vite et plus facilement qu'à l'iodure de potassium. J'ai vu une fois, chez un enfant de quatorze ans, atteint d'une déformation osseuse qu'on ne pouvait nullement rattacher à la syphilis, la guérison survenir rapidement sous l'influence d'une dose quotidienne de 1 gramme d'iodure de potassium.

Pour ce qui concerne les déformations dentaires, je crois de moins en moins à leur signification, en tant que lésions syphilitiques. Broca enseignait que toutes les affections qui frappent l'enfant au moment de l'évolution dentaire, peuvent jeter dans cette dernière une profonde perturbation; telle est, selon moi, la véritable interprétation des altérations de forme signalées par bien des observateurs après Hutchinson.

La Société de chirurgie se forme en comité secret à 5 h. 1/4.

Le secrétaire,

A. Le Dentu.

Séance du 18 mai 1881.

Présidence de M. DE SAINT-GERMAIN.

Le procès-verbal de la séance précédente est lu et adopté.

Correspondance.

La correspondance comprend :

1° Les *journaux hebdomadaires publiés à Paris ;*

2° *Bulletin de l'Académie de médecine. — Annales de gynécologie. — Bulletin de thérapeutique. — Lyon médical. — Revue médicale. — Alger médical ;*

3° *Gazette médicale italienne-lombarde. — La Gazette de Santé militaire de Madrid. — British medical.*

A propos du procès-verbal.

M. DESPRÈS. Je désire fournir de nouveaux détails sur le malade que j'ai présenté dans la dernière séance. Il n'y a pas de syphilis dans sa famille, mais de la scrofule. Il a une sœur de 44 ans qui se porte bien, un frère de 39 ans, également en bonne santé ; lui-même a 30 ans. Son père est mort phtisique deux ans après l'avoir conçu ; c'est donc un enfant de tuberculeux et cela explique les lésions dont vous avez constaté chez lui les vestiges. Ses cicatrices rappellent des lésions syphilitiques, mais, en réalité, la syphilis n'y est pour rien.

J'ai dit incidemment que les syphilitiques faisaient des enfants exposés au croup et à la méningite tuberculeuse, voici des faits :

J'ai opéré l'année dernière un enfant de 4 ans du croup. Cinq ans auparavant ses père et mère avaient perdu leur premier enfant du croup. Le père s'était marié peu d'années après avoir eu la syphilis.

Je soigne depuis neuf ans deux familles dont voici l'histoire : deux sœurs épousèrent chacune un syphilitique en pleine période d'éruption et qui donnèrent la syphilis à leur femme. Le premier, faible, maigre, fit à sa femme une série d'enfants qui vinrent à terme morts, et enfin un enfant qui a aujourd'hui deux ans, et que je mis à l'iodure de potassium à l'âge de six mois, en prévision de ce qui pouvait lui arriver, comme à sa cousine. L'autre mari, plus so

, fit à sa femme un enfant qui naquit sain, dix mois après le
iage (je n'ai pas besoin de dire que je n'ai jamais administré
ıercure à ces malades). L'enfant vint bien ; à trois ans il eut de
ɔviation conjuguée des deux yeux, et, craignant une ménin-
tuberculeuse, je fis appliquer un vésicatoire sur la tête et
ıai de l'iodure de potassium. Deux ans après, l'enfant est
t du croup.
ai encore donné des soins à une famille qui a eu neuf enfants :
remeir est mort du croup, le neuvième est mort du croup, sept
après le premier, et les sept autres sont morts de convulsions
le méningite tuberculeuse. Le père avait été syphilitique.
: ne dis pas, Messieurs, que l'on doit rattacher tous les croups
ɔutes les méningites tuberculeuses à la syphilis des parents,
is que la diathèse syphilitique, comme la diathèse scrofuleuse
ıne maladie grave quelconque chez les parents prédispose les
ınts au croup et à la méningite tuberculeuse ; et, pour ce qui
du croup, il est rassurant de penser, en présence de la puis-
:e contagieuse de la diphthérite, que tous les enfants ne sont
également prédisposés à la contagion de cette terrible ma-
e.
I. Lannelongue. Qu'il me soit permis tout d'abord de remercier
ɔ collègues de l'accueil qu'ils ont fait à ma communication.
ır à tour un certain nombre d'entre eux ont pris la parole et m'ont
quelques objections. Il en est qui touchent au fond du débat, et
ıt par elles que je commencerai mon argumentation.
I. Verneuil le premier m'a posé une question fort importante,
savant de lui répondre, qu'il me permette de dire qu'il nous a
ımuniqué des observations qui méritent de trouver place dé-
nais dans la question des accidents tertiaires de la syphilis
ntile. L'argument qu'il a présenté est celui-ci : Ces accidents,
ı évidemment syphilitiques, appartiennent-ils à la syphilis hé-
taire ou à la syphilis acquise ? Peut-on faire une distinction
e ces deux ordres de faits. Sur ce point il m'est bien difficile
lonner une réponse décisive ? Les accidents externes de la sy-
is héréditaire apparaissent d'habitude dans le premier mois
a naissance et on sait qu'ils consistent surtout en éruptions
nées, ecthyma, papules, plaques muqueuses affectant la peau
ıs muqueuses, et enfin érythèmes et même tubercules.
nfin le professeur Parrot a ajouté à ce tableau les lésions des
ju'il a si bien décrites, qui vont jusqu'à des suppurations multi-
ɔ du squelette ou qui, au contraire, conduisent simplement au
hitisme.
)r, je n'ai pas observé mes sujets à la naissance, ni à une épo-
ɔ voisine de la naissance, je ne puis qu'invoquer, avec le témoi-

gnage des parents, les marques indélébiles que portent ces suje et qui attestent qu'ils ont été atteints d'éruptions semblables.

Mais, d'autre part, dans quelques-unes de mes observations existe un procréateur syphilitique, et c'est là un argument q n'est pas sans valeur, dont on ne peut pas ne pas tenir compt surtout lorsqu'on ne trouve plus dans la vie des enfants d'au porte d'entrée à la syphilis.

Chez les sujets de M. Verneuil, une observation bien faite n pas été stérile, et on a pu surprendre l'inoculation. Mais il n'en e pas de même chez tous les malades. De telle sorte que, ne pouva pas récuser le caractère syphilitique de ces manifestations mult ples, et ne trouvant pas l'inoculation, on n'a pu accuser qu'un d auteurs responsables, c'est-à-dire le générateur syphilitique lu même.

M. Duplay a ensuite pris la parole pour rappeler qu'il a eu l'o casion d'observer deux faits ayant avec les précédents quelq analogie. Les ressemblances portent sur ce point : Deux jeun malades ont présenté un gonflement douloureux des os, dans u assez grande étendue ; ce gonflement a une marche rapide ; pu chez l'un, sous l'influence du repos et des toniques, chez l'autre, so l'influence du repos et d'une faible dose d'iodure de potassium, gonflement a cessé et disparu, pour ne laisser que de faibles trace Je connaissais les faits signalés par le professeur Duplay et j'en tenu compte dans mon historique de la question ; je n'ai qu'un r gret à exprimer envers M. Duplay, c'est qu'on n'ait pas recherc dans le passé des sujets ou de leurs parents des marques q puissent faire croire à la syphilis héréditaire ou acquise, ou au co traire, l'absence de toute preuve de la syphilis antérieure. Il ne r répugne nullement de voir des poussées d'ostéo-périostite syp litique revêtir cette forme. Au surplus, notre secrétaire génér M. Horteloup, a répondu à la question, en montrant que telle ét une des formes des accidents osseux syphilitiques. Ils prenne chez quelques sujets un caractère inflammatoire marqué et on co prend que dans le jeune âge où l'activité du développement est prononcée, le caractère inflammatoire de ce travail soit encore pl accentué.

Les faits de M. Trélat me paraissent d'un ordre différent, et suis absolument de l'avis de notre maître. Le mot de spina vento par lequel on désigne le gonflement des os des extrémités, ma et pied, est un mot à rejeter ; employé depuis des siècles, il rappelle qu'un fait : la boursoufflure de l'os ; mais il n'en indique p la cause. Il éloigne même la recherche des influences sous l quelles se produit ce gonflement. Or, la syphilis et surtout la tub culose sont les influences générales qui produisent le spina vento

de ces deux diathèses, l'une intervient plus rarement, la syphilis, l'autre est beaucoup plus commune, la tuberculose, j'ai montré dans un travail récent quels en sont les caractères.

Quant au gonflement de l'os, qui est bien réel, il tient à la formation d'un os nouveau qui engaine l'ancien. L'affection tuberculeuse des os est d'ailleurs une affection très curable ; on peut même dire que la guérison est la règle, quand l'affection occupe les os d'un petite volume, et qu'elle ne se complique pas de désordres articulaires considérables, d'abcès tuberculeux trop volumineux.

Je répondrai très succinctement à MM. Boinet et Lucas-Championnière :

Le premier de nos collègues nous a communiqué une observation importante et pleine d'intérêt ; mais elle n'a rien de commun avec le sujet qui m'occupe.

Quant au reproche que m'a adressé M. Lucas-Championnière, de n'avoir pas donné du mercure à mes malades, je ne puis l'accepter, parce qu'il n'est pas fondé. Mes sujets ont été mis à un traitement mixte, j'ai pris soin seulement de prolonger longtemps l'iodure de potassium.

M. Desprès. Ce même malade a eu, à l'âge de six ans, des gommes non syphilitiques. Les sujets syphilitiques qui présentent des altérations osseuses, en outre des lésions cutanées qui sont évidemment spécifiques, sont en même temps atteints d'une autre diathèse ; autrement leur système osseux resterait intact.

Il y a des syphilis franches qui n'arrivent pas à la période tertiaire ; il y en a de bâtardes, où les accidents secondaires manquent presque entièrement, et qui aboutissent insidieusement aux lésions du squelette. La différence des deux formes tient au terrain sur lequel elles évoluent ; c'est l'association de la syphilis avec une autre diathèse qui, dans la seconde forme, détermine les accidents osseux.

M. Lannelongue. M. Desprès conteste donc la syphilis osseuse, puisque d'après lui la syphilis seule, sans l'aide d'une autre diathèse, que M. Desprès ne désigne pas clairement, laisserait le système osseux en dehors de son champ d'action. J'admettrais, à la rigueur, avec M. Ricord, que les accidents tertiaires des parents puissent engendrer la scrofule de leurs rejetons, mais cela n'empêche pas de penser que la syphilis a des manifestations osseuses qui n'appartiennent qu'à elle.

Rapport

Sur plusieurs mémoires ou observations adressés par le professeur Francesco Trombetta, de Messine,

par M. Nicaise.

Messieurs,

Je viens vous rendre compte de plusieurs publications intéressantes qui vous ont été adressées par le Dr Trombetta, professeur de clinique chirurgicale à l'Université de Messine.

Voici d'abord une ovariotomie, la première pratiquée à Messine, chez une femme de 26 ans, qui portait un kyste multiloculaire dermoïde et colloïde. Il y avait eu avant l'opération plusieurs ruptures suivies de quelques symptômes de péritonite sans gravité. Malgré quelques difficultés résultant du contenu de la poche, l'opération ne dura que quarante-cinq minutes, et la guérison était complète au quinzième jour. La méthode antiseptique avait été appliquée.

Sous le titre de : « Contribution à la guérison de la fistule urogénitale, » M. Trombetta vous a adressé un mémoire comprenant deux observations ; l'une de fistule vésico-vaginale dont la guérison complète ne put être obtenue malgré deux opérations, l'autre, de fistule vésico-utéro-vaginale, qui fut très heureusement guérie par une seule opération, celle-ci consista à suturer la lèvre postérieure du museau de tanche à la lèvre antérieure de la fistule.

M. Trombetta nous a envoyé encore un relevé de la clinique chirurgicale de Messine, où l'on remarque quelques faits intéressants, tels que : une désarticulation du genou, par la méthode circulaire, avec un résultat favorable pour la marche, une ovariotomie compliquée, suivie de guérison.

Les trois faits qui suivent offrent un intérêt plus grand. Le premier est relatif à une fistule laryngienne, traitée par un procédé autoplastique, dérivé de celui de Velpeau et de Ried, en ce sens, qu'un large lambeau avait été pris au voisinage et fixé par ses bords aux bords de la surface cruentée ; mais, en outre, M. Trombetta a cherché, comme le faisait Velpeau, à obtenir l'oblitération de la fistule, en refoulant le lambeau dans son orifice, au moyen d'un tampon de charpie.

Le deuxième fait est instructif; il montre que le procédé de Volkmann, pour la guérison de l'hyocèle, n'est pas toujours parfaitement inoffensif. Un malade traité par l'incision et la méthode antiseptique, a eu des accidents tels qu'il a fallu revenir aux frictions mercurielles et aux cataplasmes.

Enfin, M. Trombetta se trouvant en présence d'une névralgie

Paris.— Soc. d'imp. P. Dupont, 41, rue J.-J.-Rousseau. 52. 1-81. *Le gérant.* G. Masson.

rebelle du sciatique, recourut à l'élongation du nerf, mais en substituant un procédé non sanglant dont il est l'inventeur à l'opération actuellement usitée. Vogt a remarqué qu'en fléchissant la cuisse sur le bassin, la jambe étant dans l'extension, on déterminait un tiraillement très douloureux du nerf sciatique; c'est cette donnée que le professeur Minicilien a utilisée.

Le malade, âgé de 71 ans, étant endormi, il pratiqua la flexion lente du membre, au point de l'amener à être parallèle au tronc, et de mettre le talon au niveau du menton. Le soulagement suivit immédiatement le réveil, et, peu de jours après, le malade sortait guéri de l'hôpital.

L'opération que je viens de relater avait été longuement préparée et mûrie par l'auteur qui, dans un ouvrage des plus intéressants, expose les résultats de ses *études pathologiques et expérimentales*. Une première partie, que je passerai sous silence, contient l'exposé de la question, chapitre plein d'érudition et très complet; on y trouvera toutes les observations publiées jusqu'ici. Viennent ensuite les expériences de l'auteur, instituées dans le but de rechercher la limite maxima de résistance des principaux troncs nerveux.

Voici quelques-uns de ces résultats :

Le sus-orbitaire supporte une traction moyenne de	$2^k,720$
Le sous-orbitaire	$5^k,477$
Mentonnier	$2^k,429$
Médian au pli du coude	$38^k,187$
Cubital	$26^k,500$
Radial	$27^k,750$
Crural	$38^k,090$
Sciatique	$84^k,076$

Comme on le voit, ces données diffèrent singulièrement de celles qui avaient jusqu'ici cours dans la science. Tillaux et Symington avaient donné de 54 à 58^k comme limite moyenne de résistance du sciatique, et M. Trombetta apporte une moyenne de 84^k, avec un maximum de 130 et un minimum de 37.

L'ouvrage se termine par l'exposé du procédé que nous avons décrit ci-dessus pour l'élongation du sciatique.

Je vous propose, Messieurs, d'adresser des remerciements à M. Trombetta pour ses envois intéressants et de déposer ses travaux dans nos archives.

Communications.

Synovite tendineuse à grains riziformes. — Incision. — Traitement antiseptique. — Guérison,

par M. Nicaise.

Le traitement chirurgical de la synovite tendineuse à grains riziformes, a présenté, jusque dans ces derniers temps, des dangers tels que des chirurgiens hésitaient à intervenir en pareille circonstance.

L'emploi de la méthode antiseptique permet de traiter cette affection avec succès sans avoir à craindre de complications graves. Elle m'a permis, dans ces derniers temps, d'obtenir un résultat si favorable, que je crois devoir le communiquer à la Société, d'autant plus que les faits de ce genre ne sont pas communs.

Un homme de 57 ans, exerçant la profession de postillon, entre le 24 mars 1881 dans mon service à l'hôpital Laënnec.

Le début de la maladie remonte à 6 ans; à ce moment il eut un gonflement du pouce de la main gauche et de l'éminence thénar; il persista jusqu'il y a 18 mois environ. Alors le gonflement du pouce disparut et une tuméfaction commença à se montrer à la paume de la main. Elle augmenta progressivement, atteignit l'avant-bras; en même temps, une tuméfaction semblable se montrait à la face dorsale du poignet.

Le malade éprouvait peu de douleurs vives, mais seulement une gêne de plus en plus notable dans les mouvements des doigts et de la main.

La tumeur de la face antérieure occupe la paume de la main et la partie inférieure de l'avant-bras; elle est rétrécie au niveau du ligament annulaire antérieur; elle est fluctuante et donne une sensation de crépitation caractéristique.

La tumeur de la face dorsale, moins volumineuse, fait surtout saillie au-dessus du ligament annulaire, mais elle se prolonge cependant au-dessous de lui; ses caractères sont les mêmes : fluctuation, crépitation, peau intacte.

Je noterai que le malade ne peut plus fléchir le pouce; il semble que le tendon fléchisseur de ce doigt ait été atrophié et rompu.

Le diagnostic dans ce cas était facile : nous avions affaire à une synovite tendineuse chronique à grains riziformes, s'étant développée dans la gaine du fléchisseur du pouce, puis ayant gagné la gaine des fléchisseurs communs et se montrant en même temps dans celle des extenseurs.

Les mouvements de la main étant très gênés, il fallait intervenir, d'autant plus que nous avions à notre disposition la méthode antiseptique qui nous assurait presque le succès.

L'*opération* fut faite le 26 mai; anesthésie locale par la pulvérisation d'éther. — Je fais sur la partie la plus saillante de la tumeur dorsale une incision de 4 centimètres, en coupant couche par couche; le contenu de la tumeur est évacué facilement; il est formé de grains riziformes et d'une très petite quantité de liquide synovial jaune visqueux; quelques grains restent appendus à la face interne de la synoviale, près de son cul-de-sac supérieur, je les enlève avec une pince et des ciseaux.

L'extrémité supérieure d'un des tendons extenseurs est altérée, les faisceaux fibreux sont isolés les uns des autres et forment de petits cordages parallèles, entre lesquels se trouve de petits grains miliaires que l'on a quelque difficulté à extraire.

La cavité est lavée avec une solution phéniquée au vingtième.

Sur la tumeur antérieure, je fais également une incision de 4 centimètres au lieu d'élection de l'ouverture de la gaine des fléchisseurs communs, entre le tendon du petit palmaire et l'artère cubitale qui est ici refoulée en dedans et en arrière.

La poche est vidée facilement de son contenu formé presque exclusivement de grains et d'une très petite quantité de liquide.

A plusieurs reprises, je pousse dans la cavité avec une seringue une solution phéniquée au vingtième. J'incise avec des ciseaux quelques grains adhérents à la gaine. La surface de celle-ci est lisse, vasculaire, et n'est pas recouverte par un exsudat.

Je place un tube à drainage court dans chacune des incisions; pansement de Lister; l'opération avait été faite sous la pulvérisation phéniquée.

Suites de l'opération. — Le 27, la température est de 39°,2, le malade a la fièvre, des douleurs dans le membre supérieur; la nuit a été agitée. Le tube à drainage de la cavité antérieure était obstrué par un caillot; en l'enlevant, il s'écoule un peu de liquide séro-sanguinolent trouble. Je fais des injections phéniquées fortes et je mets un tube à drainage plus gros. — Pansement de Lister. — Huile de ricin, 25 grammes. — Sulfate de quinine, 0,50.

28. — Temp. 38°, le malade a bien dormi, écoulement séreux transparent, pas d'injection. — Pansement de Lister.

Sulfate de quinine, 0,50.

29. — Temp. 37°,6 le matin.
37°,8 le soir.

Le drain de la poche dorsale est enlevé, même pansement.

Sulfate de quinine, 0,50. — Huile de ricin, 25 grammes.

31. — Temp. 37°. — Le drain de la poche antérieure est enlevé, écoulement séreux transparent peu abondant.

Le malade se lève et se promène au jardin.

Par-dessus le pansement de Lister, j'applique de la ouate pour exercer une compression élastique afin de faire diminuer la tuméfaction due à l'épaississement de la poche.

Le 12 avril, les plaies sont complètement cicatrisées, tout écoule-

ment séreux a cessé, la tuméfaction diminue, les mouvements doigts sont plus libres.

Le pansement compressif est continué pendant trois semaines e main est maintenue immobile, malgré la facilité des mouvements.

Le résultat obtenu est donc favorable et encourageant, et il doit attribué à la méthode antiseptique.

Je ferai remarquer les altérations du tendon que j'ai signalées p haut et la perte du mouvement de flexion du pouce. Dans une obs vation antérieure, j'ai eu déjà l'occasion de constater l'atrophie tendons. (*De la synovite tendineuse à grains riziformes et de la sy vite sèche.* — 1872, *Gazette médicale.*)

Quelle est la nature des grains riziformes? Deux théories s en présence, celle de Velpeau qui veut que ces grains soient le sultat d'un exsudat fibrineux, et celle de Virchow qui les consid comme des excroissances, des végétations de la face interne de synoviale.

J'ai eu l'occasion d'observer deux faits de synovite tendineus grains riziformes; dans le premier, qui est relaté dans le travail diqué ci-dessus, il n'y avait aucune végétation sur la synovia tous les grains avaient pour origine un exsudat fibrineux: ce f prouvait donc la réalité de la théorie de Velpeau.

Dans celui que je viens de communiquer à la Société, il n'y ava pas d'exsudat à la face interne, de la synoviale au moment de l' pération, et j'ai constaté l'existence de végétations, de houppes, q j'ai dû enlever avec des ciseaux. Ceci semble donc favorable à théorie de Virchow.

Cependant l'examen microscopique a démontré que ces grai n'avaient pas de structure conjonctive; ils sont formés par une su stance homogène, amorphe friable; on y trouve bien quelques c lules difficiles à caractériser et qui ont peut-être pour origine d globules blancs.

J'ajouterai que l'examen chimique des grains a montré qu' étaient formés de matière albuminoïde et que par la cuisson à 1 degrés, pendant une heure, dans de l'eau distillée, en un tu scellé, ils ne se sont pas changés en gélatine ni dissous dans l'e

Les grains de mon second malade ne seraient donc pas formés tissu conjonctif.

Discussion.

M. Desprès. Je voudrais revoir le malade de M. Nicaise dans an; alors nous pourrions constater que la guérison ne s'est p maintenue, car il n'y a que la suppuration qui puisse guérir kyste synovial. Malheureusement cette méthode est tellement d gereuse qu'il n'est permis de la mettre en pratique que si le ky menace de se rompre spontanément. La méthode de Lister ne p

pas modifier profondément la paroi de ces poches, au point d'assurer la permanence d'un résultat en apparence favorable.

M. Polaillon. Je peux répondre par un fait à ce que M. Desprès vient de dire sur l'impossibilité de guérir les kystes synoviaux qui suppurent et deviennent fongueux.

Au mois de mars de l'année dernière, le nommé V. Martin, âgé de 20 ans, exerçant la profession de peintre décorateur, était entré dans mon service de la Pitié, salle Saint-Gabriel, n° 33, pour une synovite fongueuse de la gaine des fléchisseurs de la main droite. Une tumeur molle, élastique, existait non seulement à la partie supérieure de la paume de la main, mais encore à la face antérieure de l'avant-bras. En pressant alternativement la tumeur à la région palmaire et à la région antibrachiale, on obtenait une sensation de fluctuation très nette. La tumeur était bridée par le ligament antérieur du carpe.

Après avoir essayé sans succès le badigeonnage de teinture d'iode et la compression, je me décidai à opérer le malade par l'ouverture de la gaine synoviale et le ràclage des fongosités.

Toutes les précautions de la méthode antiseptique furent prises. La bande d'Esmarch fut appliquée sur l'avant-bras et le bras.

Je fis une incision de 6 ou 7 centimètres sur la face antérieure de l'avant-bras au-dessus du ligament annulaire du carpe. Une certaine quantité de sérosité purulente s'écoula, puis une grande quantité de fongosités se montrèrent dans le fond de la plaie.

Je fis alors le ràclage exact de ces fongosités avec des curettes droites et des curettes courbes, en conduisant les instruments au-dessous du ligament annulaire pour nettoyer le cul-de-sac inférieur de la synoviale. Les tendons fléchisseurs étaient à nu dans le fond de la plaie.

Quelques sutures métalliques et un pansement de Lister furent appliqués. Par dessus celui-ci un bandage ouaté compressif comprenant la main, l'avant-bras et le bras avec une attelle de bois à l'avant-bras, maintint l'immobilité des parties.

La guérison eut lieu sans suppuration.

Le 11 mai 1880, lorsque l'opéré est sorti de l'hôpital, la cicatrice de l'incision était adhérente aux muscles fléchisseurs; mais ces adhérences se sont relâchées peu à peu, et un an après l'opération j'ai constaté sur le malade que les mouvements de flexion des doigts n'étaient pas gênés et que la cicatrice cutanée n'était presque plus entraînée par le glissement des tendons fléchisseurs.

Le fait que M. Nicaise vient de rapporter, ainsi que le fait qui m'est propre, doivent rendre les chirurgiens plus hardis dans le traitement des affections des gaines synoviales tendineuses.

M. Lucas-Championnière. Si l'injection phéniquée forte et l'in sion suffisent pour la guérison des hydrocèles et des hydarthros pourquoi le même résultat ne serait-il pas obtenu dans le traitem des kystes synoviaux?

Le fait de M. Nicaise se joint à bien d'autres dont on trouve mention dans les recueils étrangers.

M. Nicaise. Si M. Desprès considère la suppuration comme la c dition fondamentale de la guérison, je la considère comme inu et fâcheuse, et je persiste à croire qu'il faut l'éviter à tout prix.

Tumeur blanche du genou gauche; sarcome myéloïde du maxill supérieur gauche chez un sujet de 11 ans. — Amputation cuisse, puis, plus tard, résection du maxillaire. — Guérison.

Par M. Trélat.

Le malade dont je vais vous entretenir est un enfant de 11 qui me fut adressé par M. Lannelongue à cause de l'intérêt spé que présentait son état. Il était atteint en même temps d'une thropathie du genou gauche et d'une tumeur du maxillaire supéri du même côté.

L'affection articulaire remontait à six ans. Plusieurs fistules, douleurs parfois vives, des altérations périarticulaires étenc indiquaient que des lésions osseuses profondes, sans doute de ture tuberculeuse, avaient été la cause de la suppuration.

D'autre part, les caractères de la tumeur du maxillaire étu ceux des tumeurs dites myéloïdes, qu'on voit assez fréquemme développer chez les jeunes sujets.

Des deux côtés, l'intervention pouvait avoir un résultat favor mais par quelle opération fallait-il commencer?

J'exposai dans une leçon clinique, faite le 27 janvier de année, les raisons pour lesquelles je croyais devoir d'abord prendre à l'affection articulaire et pratiquer, non la résectio genou, mais l'amputation de la cuisse qu'imposait l'étendue lésions. La réunion se fit primitivement dans la plus grande p du moignon, mais ce dernier ayant manifesté quelque tend vers la tuberculose, je prescrivis, le 8 février, des bains sal le 14 mars je procédai au curage des fistules qui avaient per Une guérison définitive s'ensuivit.

Ainsi que je l'avais prévu, nous trouvâmes dans l'articu une fausse membrane tuberculeuse et des altérations de même ture dans les tissus environnants. Les pièces furent présent

la Société anatomique le 18 février, après avoir été étudiées avec soin par le chef du laboratoire de l'hôpital Necker. Quand le petit malade fut bien guéri de son amputation de cuisse, je lui fis la résection du maxillaire supérieur gauche. Cette deuxième opération eut lieu le 7 avril. Elle ne présenta rien de spécial, et la guérison fut rapide. L'examen histologique confirma mon diagnostic.

Vous pouvez constater aujourd'hui que le petit malade est dans un état très satisfaisant, et que le résultat obtenu par la double intervention s'annonce comme devant être définitif. J'ai pensé qu'il y aurait quelque intérêt pour vous à l'examiner, parce qu'on ne voit pas souvent des sujets ayant subi à quelques semaines d'intervalle deux opérations aussi sérieuses qu'une amputation de cuisse et une résection du maxillaire supérieur.

Présentation d'un malade.

Goître exophthalmique avec phénomènes graves de suffocation,

Par M. Tillaux.

M. Tillaux présente un malade atteint d'un goître très volumineux et d'une exophthalmie très prononcée. L'opération était décidée et devait avoir lieu ce matin ; mais les premières inhalations chloroformiques déterminèrent chez le malade des phénomènes d'asphyxie qui obligèrent à remettre toute tentative opératoire. M. Tillaux demande à ses collègues s'ils pensent que l'opération doit être de nouveau tentée, ou s'il est préférable d'abandonner le malade à son malheureux sort.

Il s'agit d'un homme jeune et vigoureux, très capable, selon les apparences, de supporter une grave opération ; néanmoins, on peut se demander si le commencement d'asphyxie qui s'est manifesté aujourd'hui n'est pas une contre-indication formelle. MM. Verneuil et Duplay ont déclaré que, pour leur compte, ils se rallieraient au parti de l'abstention.

Discussion.

M. Desprès. L'opération me paraît praticable, mais sans anesthésie chloroformique.

M. Perrin. On pourrait remplacer le chloroforme par le chloral et la morphine. Dans des cas aussi menaçants, la chirurgie a le droit d'être hardie. Si le malade résiste à l'opération, on lui aura rendu un très grand service, et rien n'autorise à affirmer que le succès est impossible.

M. Tillaux. MM. Verneuil et Duplay s'appuient surtout si que, dans les goîtres exophthalmiques, c'est le système vasc qui est atteint; mais je puis leur opposer la guérison complèt j'ai obtenue l'an passé sur une femme de 28 ans, atteinte de maladie. Non seulement elle guérit de l'opération, mais l'exopl mie et tous les autres symptômes qu'elle avait éprouvés dis rent entièrement. L'anesthésie par le chloral et l'injection cutanée de chlorhydrate de morphine remplacera le chloro sans exposer aux mêmes dangers.

M. Labbé. Je voulais justement rappeler le cas remarquab M. Tillaux et en tirer un argument en faveur de l'interventio homme est perdu à bref délai, si on ne l'opère pas. Il n'est pa solument impossible que l'opération lui sauve la vie. Selon n n'y a pas lieu d'hésiter.

La séance est levée à 5 heures 1/2.

Le Secrétaire,

A. Le Dentu.

Séance du 25 mai 1881.

Présidence de M. Perrin.

Le procès-verbal de la précédente séance est lu et adopté.

Correspondance.

La correspondance comprend :

1° Les journaux hebdomadaires publiés à Paris;

2° *Bulletin de l'Académie de médecine. — Montpellier me — Lyon médical. — Journal des sciences médicales. — R d'ophthalmologie. — Revue médicale. — Union médicale de F — Revue clinique d'oculistique. — Revue médicale de Toulo*

3° *British medical. — Gazette médicale italienne-lomba*

4° Suite d'une observation d'anévrysme fémoral, présent Société le 27 octobre 1880, par M. Comballat, de Marseille (I laillon, rapporteur);

5° De la transfusion du sang, par M. Roussel, de G (Commission : MM. Tillaux, Duplay, Berger, rapporteur);

6° Eloge de Paul Broca, lu à la Société anatomique, par M. Ch. Monod;

7° De la synovite tendineuse à grains riziformes et de la synovite sèche, par le Dr Nicaise.

8° *Revue militaire*, publiée par M. le Dr Delorme, médecin major, premier numéro, présenté par M. Chauvel.

A propos du procès-verbal.

M. Desprès. J'ai fait venir ici, pour vous le montrer, un jeune homme de dix-neuf ans, atteint de lésions osseuses tout à fait semblables à celles que M. Lannelongue considère comme syphilitiques et qui ne le sont nullement à mes yeux. Il est fils adultérin d'un homme âgé de vingt ans et d'une femme âgée de vingt-deux ans au moment de sa conception.

Le père n'a jamais eu la syphilis, il n'a jamais présenté de lésions scrofuleuses, mais il y a des tuberculeux dans sa famille. Il est mort en Cochinchine de diarrhée et de fièvre palustre. La mère est parfaitement saine; elle ne porte trace ni de scrofule, ni de syphilis, et elle a eu avec son mari des enfants fortement constitués qui se sont bien développés.

L'enfant adultérin a été maltraité pendant ses premières années, en nourrice et dans les pensionnats où il a été placé plus tard. On l'a roué de coups, circonstance qui n'est pas étrangère aux lésions que nous constatons dans son squelette. Il présente dans divers points, et en particulier au coude où il a eu jadis une fracture, des gonflements osseux que les révulsifs et l'iodure de potassium employé, non comme spécifique antisyphilitique, mais comme tonique reconstituant, feront disparaître entièrement,

M. Lannelongue. Je suis, au contraire, convaincu que ce jeune homme est un syphilitique; il a une syphilis acquise ou congénitale. Il n'y a rien de scrofuleux dans les altérations osseuses qu'il porte sur différents points du squelette.

Si M. Desprès n'a pas trouvé la syphilis chez les parents, il ne peut nier que le résultat de ces sortes d'enquêtes ne soit souvent négatif, alors même que les parents sont réellement infestés. D'ailleurs le sujet a perdu une partie de sa luette et de son voile du palais : voilà autant de raisons de penser qu'il est syphilitique et que la syphilis remonte à une époque dont il n'a pu garder le souvenir.

Que M. Desprès lui administre un traitement spécifique, et il verra le tibia du côté droit recouvrer en quelques jours ses dimensions normales et celui du côté gauche diminuer rapidement.

M. Trélat. Il m'est impossible de voir dans les lésions osseuses que porte ce jeune homme autre chose que l'ostéomyélite chronique des enfants et des adolescents. Le gonflement et l'élargissement des os ne caractérisent pas la syphilis d'une manière exclusive. La périostose frontale et la suppuration de l'os malaire n'ont également rien de nettement spécifique. D'autre part, j'attache une grande importance à l'élongation du tibia gauche et j'y vois un caractère indéniable de la diathèse scrofuleuse.

M. Desprès. La famille de ce jeune homme, habitant depuis longtemps un petit village où tout le monde se connaît, il m'a été facile de faire une enquête sérieuse. Le résultat négatif de cette enquête a une valeur qu'il n'est pas permis de méconnaître. Quant à la destruction partielle du voile du palais, ou plutôt de la luette, que M. Lannelongue a reconnue chez lui, elle confirme mon opinion bien plus qu'elle ne l'infirme. M. Homolle, dans une thèse très intéressante consacrée à l'étude de l'angine scrofuleuse, a cité plus d'un exemple de ces sortes de destructions par un véritable lupus tuberculeux, identique à celui de la peau.

M. Tillaux. Dans la dernière séance, la majorité des membres présents a été favorable à l'idée de l'extirpation d'un goître exophthalmique, à propos duquel j'ai tenu à avoir votre avis. J'ai pratiqué l'opération samedi dernier ; le malade va très bien et, chose curieuse, non seulement les troubles respiratoires ont disparu, mais l'exophthalmie elle-même a un peu diminué. Le malade sent qu'il y a dans ses globes oculaires une moindre tension.

Vu la nécessité de renoncer à la chloroformisation, j'avais fait prendre au malade 3 grammes de chloral et 45 grammes de sirop de morphine, suivant la formule de M. Trélat. Cependant la sensibilité n'a pas été abolie, ce qui n'a pas empêché l'opération d'être menée à bonne fin.

M. Trélat. La formule que je recommande est un peu différente. Je donne 4 grammes de chloral et 40 grammes de sirop de morphine. Pour obtenir l'anesthésie complète, il faut 6 grammes de chloral ; mais comme cette dose est quelquefois un peu trop déprimante, je me contente de 4 grammes et je fais respirer au sujet une très petite quantité de chloroforme.

Communications.

Sur un cas d'étranglement herniaire compliqué d'algidité et suivi de mort. — Congestion pulmonaire et néphrite parenchymateuse,

Par M. VERNEUIL.

Il y a longtemps que je considère l'algidité comme une circonstance très grave dans l'étranglement herniaire : elle peut quelquefois représenter une contre-indication à l'intervention. L'interprétation de cet état particulier ne laisse pas d'offrir de grandes difficultés. On en connaît mal la cause intime.

Depuis que, dans plusieurs cas, j'ai trouvé de la congestion pulmonaire chez des sujets morts à la suite de l'étranglement herniaire, je n'ai jamais négligé aucune occasion de rechercher le lien qui existe entre l'étranglement et la congestion des organes respiratoires. Vous vous souvenez de l'observation, confirmative de mes idées, que M. Berger vous a communiquée il y a quelque temps. Le difficile est de savoir si la congestion pulmonaire est le résultat de l'étranglement ou si elle en est la conséquence.

Dans le fait suivant, un élément nouveau apparaît dans la question : c'est l'altération des reins avec laquelle il y a tant à compter dans la pratique. Le sujet, opéré trente-quatre heures après le début, mourut trente-six heures après l'opération, comme meurent ordinairement les individus atteints de néphrite, c'est-à-dire insidieusement, sans présenter de symptômes très caractéristiques.

Le nommé Jean-François Soullier, âgé de 68 ans, entre le 8 mai 1881 salle Michon, hôpital de la Pitié.

Cet homme accuse une affection ancienne des voies digestives, pour laquelle il boit exclusivement du lait depuis longtemps déjà.

Il a une hernie inguinale gauche ordinairement contenue par un bandage. L'an dernier, il a éprouvé quelques accidents, sa hernie ne pouvant être réduite; il est entré dans le service de M. Polaillon, où le taxis a été suivi de succès.

Le dernier bandage qu'il portait depuis quelques mois était insuffisant et laissait passer la hernie quelquefois; enfin hier la sortie a été brusque, il a été pris de douleurs dans le ventre, en même temps que de vomissements qui ont été d'ailleurs peu fréquents, et sans mauvaise odeur; pour lui, c'étaient plutôt des glaires.

Trois tentatives de taxis ont été faites en ville, sans chloroforme. Il entre à l'hôpital le dimanche 8 mai, à 3 heures de l'après-midi. L'étranglement date de 15 heures environ.

A son arrivée, l'interne de garde fait une tentative de taxis avec le chloroforme, sans aucun résultat. Un lavement purgatif est ordonné; il le rend à peu près tel qu'il l'a pris. Les phénomènes d'étranglement

étant peu pressants, on ne fait pas appeler le chirurgien. Une vessie de glace est placée sur la tumeur.

M. Verneuil le voit à 10 heures du matin, le 9 mai.

Il n'y a pas eu de vomissements depuis son entrée; mais il n'y a eu ni selles, ni expulsion d'aucun gaz depuis le début de l'étranglement.

Le ventre est ballonné. La tumeur occupe la partie interne de l'aine du côté gauche. Elle est cylindroïde, allongée verticalement, de 4 à 5 centimètres de diamètre, de 10 à 12 centimètres de long. Elle est mate, dure et rénitente.

Le malade se plaint de souffrir beaucoup. Il est oppressé, le visage est congestionné, d'une teinte violacée, presque livide; au premier aspect, il ressemble à un cardiaque en état d'asystolie.

Les membres ont aussi par places une teinte livide sans œdème. Le nez et les extrémités sont refroidis. La température axillaire est de 36°2.

Il tousse assez fréquemment et rejette des mucosités bronchiques épaisses. Le pouls est petit, irrégulier.

Renvois de gaz fréquents, sans nausées ni vomissements.

Opération à dix heures et demie.

La chloroformisation est facile, sans accidents.

Après anesthésie, M. Verneuil fait une tentative de taxis très modéré, pendant 10 minutes. La tumeur semble d'abord diminuer d'un bon tiers sans qu'il y ait eu de gargouillement, puis cette réduction s'arrête, et le taxis ne produit plus aucun résultat. Dès le début du taxis, M. Verneuil fait remarquer, vu la direction de la tumeur, qu'il s'agit d'une hernie interne ou directe.

La kélotomie est alors commencée. Les parties molles ayant été incisées couche par couche, avec l'aide de la sonde cannelée, M. Verneuil arrive sur le sac et voit qu'il contient un liquide abondant. En effet, une ponction avec le bistouri donne issue à environ 100 grammes d'un liquide noirâtre, sanguinolent; quelques caillots s'y trouvent mêlés, qui prouvent surabondamment que l'hémorragie ne date point du taxis qui vient d'être tenté, mais a eu lieu il y a au moins 24 heures. Le liquide du sac, examiné immédiatement par M. Nepveu, contient des bactéries en très grand nombre.

L'ouverture large du sac laisse voir une anse d'intestin grêle fortement distendue dont les parois sont noirâtres, par hémorragie interstitielle; elle paraît saine d'ailleurs, et le peu de durée de l'étranglement ne semble devoir laisser aucun doute à cet égard.

Avant de lever l'étranglement, il est procédé à une toilette complète du sac à l'aide d'un pinceau imbibé d'une solution phéniquée à 5 pour 100 (1/20.)

Cette toilette terminée, le doigt est porté vers le collet du sac; l'étranglement est très serré: M. Verneuil débride d'abord de quelques millimètres avec le bistouri de Cooper, puis en une seconde fois d'une quantité à peu près égale.

L'intestin pressé à travers les parois du sac, laisse alors échapper les gaz qu'il contient avec un bruit de gargouillement, puis est réduit facilement.

Les bords du sac étant accolés par leur face péritonéale, M. Verneuil ratique à quelques millimètres une suture à points passés, dont il noue s deux extrémités comme dans une suture en bourse.

L'opération a été faite sous le *spray*, et un pansement de Lister est acé sur la plaie, sans réunion superficielle.

Avant et après l'opération, il est fait au malade une injection hypo-ermique d'éther avec la seringue de Pravaz. Potion de Todd. Lave-ent.

Dans la journée, la température remonte à 36°,8, puis le soir à 37°. e lavement a ramené quelques matières, peu de chose. Les extrémités nt chaudes, le visage moins livide, pas de vomissements.

10 mai. Même état. Le malade se plaint toujours de souffrir du ventre, e pansement est laissé en place. T. 36°,8. Nouveau lavement. Potion Todd. Injection d'éther.

Le soir, l'hypothermie (36°,10), et le refroidissement des extrémités t reparu. La dyspnée a augmenté, le ventre est plus ballonné et la nsibilité à la pression assez vive. Pas de vomissements, pas de lles. L'auscultation fait trouver des bruits du cœur à peine perceptibles, sans souffle. Le pouls est inégal et intermittent.

A 10 heures du soir, il y a un redoublement d'oppression; on constate des râles très fins dans la poitrine. Le sujet meurt comme asphyxié.

Remarque. — Depuis son entrée, le malade n'a pas expulsé plus de 00 grammes d'urine, sans qu'il y ait eu rétention ni incontinence. 'analyse n'a pas été faite.

Autopsie 34 heures après la mort.

L'abdomen est très distendu. Il n'y a pas de péritonite, ni de liquide ouche dans la cavité péritonéale. Les anses de l'intestin grêle sont ès distendues, sauf dans la partie terminale de l'iléon, ainsi que la oitié supérieure du gros intestin. Ces anses recouvrent la face conexe du foie qu'elles éloignent de la paroi abdominale. Le grand épiloon est complètement relevé et ramené sur la face antérieure de l'estomac.

L'anse herniée, tout d'abord reconnaissable à sa couleur, est remonte dans l'hypochondre gauche; elle fait partie du $^1/_3$ inférieur de iléon. La partie étranglée forme une petite poche dilatée et est ecchymosée. Sa surface péritonéale est lisse, sans ulcération. Sa surface terne est recouverte de fausses membranes jaunâtres et molles.

Il existe des matières liquides ou solides dans toute la longueur de intestin, mais avec cette particularité que dans l'intestin grêle un bol ssez considérable, jaunâtre, solide, forme au-dessus et près de l'étranglement une sorte de bouchon que le lavage a quelque peine à détacher, et au-dessous duquel l'intestin est flasque et non distendu omme nous l'avons dit.

Poumons. — Le bord postérieur des deux poumons est très congestionné. En outre, ils portent tous deux les lésions de la bronchite chronique. Le bord antérieur et le sommet sont emphysémateux.

Cœur. — Pas de lésions valvulaires, mais les parois sont considé-

rablement amincies. Pour le ventricule droit surtout, la paroi est presque uniquement composée de graisse; sur la tranche, on voit à peine une épaisseur musculaire de 1 millimètre. Le ventricule gauche a des parois plus épaisses (5 à 6 millimètres), mais très évidemment atrophiées.

Pas de dilatation notable.

Reins. — Les deux reins sont enveloppés d'une atmosphère cellulo-graisseuse épaisse, résistante et adhérente. La capsule est difficile à détacher. La surface présente quelques kystes; elle est inégale, mamelonnée; la couleur est tachetée, gris jaunâtre et brun. A la coupe, ils ont surtout l'apparence du rein gras. De plus, dans quelques points, l'épaisseur est peu considérable, l'atrophie porte surtout sur la couche corticale. Cet aspect rappelle le *rein gras granuleux* de Johnson, que l'on range dans les néphrites mixtes.

Le foie et la rate sont sains.

Le rein examiné, après durcissement convenable, présente deux lésions bien nettes.

1° *Lésions parenchymateuses.*

a. Epithélium granuleux et par places granulo-graisseux.

b. Les canalicules sont remplis de matière hyaline analogue à celle qui composent les cylindres hyalins.

L'albuminurie pendant la vie est donc incontestable.

2° *Lésions interstitielles.* — Nettement visibles sur des coupes transversales ; le développement de la néphrite interstitielle n'est pas partout égal, il se fait en certains points plus qu'à d'autres, en quelques points même on n'en retrouve aucune trace.

Ces deux espèces de lésions histologiques correspondent parfaitement à ce que l'œil nu montrait déjà sur les organes frais.

Discussion.

M. Desprès. J'attribue la mort chez ce sujet à ce que le cours des matières ne s'était pas rétabli. Je crois qu'on met les malades dans les meilleures conditions pour guérir, en leur donnant de l'opium, ainsi que l'ont conseillé les chirurgiens anglais et M. Le Fort.

M. Verneuil. J'ai voulu mettre en relief une circonstance aggravante, dont M. Desprès ne peut nier l'importance; je veux parler de l'albuminurie. Quant au rôle de la non-évacuation des matières, il ne peut être celui que M. Desprès affirme. Combien d'opérés restent plus de vingt-quatre heures sans aller à la garde-robe et ne meurent pas!

M. Trélat. La rétention des matières peut durer sans inconvénient plusieurs jours, tant qu'il n'y a pas de péritonite. Quant au traitement par l'opium, ce ne sont pas seulement des chirurgiens

glais ou M. Le Fort qui y recourent; c'est depuis longtemps la tique de beaucoup de membres de la Société de chirurgie, égaient partisans de l'alimentation des opérés.

M. Sée. Les garde-robes nombreuses survenant peu d'heures ès l'opération sont loin d'être toujours d'un pronostic fâcheux. ux sujets, opérés récemment par moi, ont présenté cette parularité, et la guérison a eu lieu aussi bien.

M. Desprès. Chez tous les opérés que j'ai vus mourir, les gardees avaient manqué. La rétention des matières est la cause de péritonite qui les emporte.
l y a, du reste, péritonite et péritonite; dans les péritonites sepques, les lésions sont souvent insignifiantes. Dans une deuxième me, on trouve un peu de liquide séro-purulent entre les anses estinales congestionnées; les fausses membranes caractérisent forme franche de la phlegmasie séreuse.
Je persiste à dire que ce sont les Anglais qui nous ont appris à nstiper nos opérés. Manec lui-même, qui obtenait de si brillants ccès dans la pratique de la kélotomie, purgeait ses malades. Il uvait le faire sans inconvénient, parce qu'il opérait très tôt, mais n'en serait pas de même, dans le cas où les malades auraient bi des tentatives de taxis.

M. Verneuil. La comparaison de l'opium et des purgatifs, à la te de la kélotomie, a déjà fourni matière à trop de discussions ir que j'y revienne aujourd'hui. Je ne reprends la parole que ir signaler un détail qui n'est peut-être pas sans importance, ltivement à la cause de la mort de mon opéré.
Dans le liquide contenu dans le sac herniaire, M. Nepveu a trouvé très grand nombre de bactéries. Or, les pressions sur le sac es avant la kélotomie, avaient diminué le volume de ce dernier; à je conclus qu'une certaine quantité de liquide avait pénétré s le péritoine. Il n'est pas impossible qu'il en soit résulté une itable intoxication septique.
Les propriétés nuisibles du liquide contenu dans le sac ont été nalées depuis longtemps. Velpeau dit, dans son traité de médee opératoire, qu'il irrite parfois les doigts du chirurgien. Une se publiée à Lausanne renferme, relativement à la présence des ganismes inférieurs dans ce liquide, des renseignements intérests. M. Socin a guéri deux hernies ombilicales étranglées, par débridement, après avoir eu soin de procéder à la toilette minuuse du sac et de l'intestin avec une solution antiseptique.
Deux fois déjà, avant celle-ci, j'ai trouvé des bactéries dans le uide de la poche herniaire, une fois, après avoir pratiqué l'aspi-

ration et réduit la hernie, une seconde fois, chez un malade qu opéré. C'est en m'appuyant sur ces constatations antérieure j'ai eu soin de bien nettoyer l'intestin avant de le repousser d ventre. On peut aussi en tirer une objection nouvelle con taxis tardif.

M. Trélat. La pratique de Manec, à laquelle M. Desprès l allusion tout à l'heure, n'a jamais été publiée, que je sach en a parlé indirectement dans quelques travaux afféren même sujet. Dans le mémoire que j'ai lu à l'Académie de méd il y a un relevé méthodique de toutes les opérations de h étranglées opérées dans les hôpitaux de 1850 à 1860.

J'ai eu soin de mettre en relief toutes les circonstances ca d'expliquer les grandes différences qu'on constate dans les r tats des divers chirurgiens, l'âge, le sexe, les variétés des he leur volume, la date des accidents et la précocité relative d tervention. Il est résulté, pour moi, de cette analyse, la conv que la condition fondamentale du succès résidait avant tout une intervention hâtive, et que la mort des opérés dépendait trop grande durée des accidents avant l'opération.

M. Lucas-Championnière. Le nettoyage du sac avant le dél ment avec la solution phéniquée au vingtième est le meilleur m d'annuler l'action funeste des bactéries contenues dans le li de la poche herniaire. La réduction doit être précédée du nett de l'intestin avec la solution au quarantième. Grâce à ces pr tions, les onze dernières kélotomies que j'ai pratiquées o suivies de guérison.

M. Le Fort. Les Anglais ont depuis longtemps préconisé l'o dans les affections intestinales d'origine traumatique, mais je que personne ne pourrait citer un exemple publié de l'adm tration systématique de l'opium après la kélotomie, antéri ceux qui ont fait la base de mon travail.

Cette thérapeutique m'a été inspirée par l'idée de combattr ritation dont les nerfs intestinaux sont le siège et qui a un ret sement éloigné sur l'économie entière.

M. Perrin. Dans le traitement des plaies intestinales par l'o les Anglais et les Américains ont été précédés par Larrey q commandait chaudement cette pratique.

M. Lucas-Championnière. J'ai vu M. Désormeaux, en 1862, ans avant le mémoire de M. Le Fort, donner l'opium à ses opé kélotomie.

Opération d'un cancer du sein chez une femme enceinte de trois mois. Guérison,

par M. POLAILLON.

Il y a deux ans, la Société s'est occupée des traumatismes chez les femmes enceintes. Tandis que M. Verneuil et plusieurs de nos collègues leur attribuaient un pronostic grave pour la mère et pour le fœtus, d'autres membres de cette assemblée émirent l'opinion que les traumatismes accidentels ou opératoires n'influaient en rien sur le cours de la grossesse, et qu'ils n'affectaient pas, dans l'état de gravidité, une marche particulière.

Les uns et les autres apportèrent des faits à l'appui de leurs opinions, et la question resta à l'étude et passablement indécise. On s'accorda toutefois à admettre généralement que les traumatismes, qui portent sur la sphère génitale, provoquent presque à coup sûr un avortement ou un accouchement prématuré.

J'ai observé dernièrement un fait qui peut servir à éclairer le débat, et, à ce titre, je demande la permission de le faire connaître.

Il s'agit d'un cancer galopant de la mamelle, chez une femme enceinte de trois mois, avec dégénérescence ganglionnaire de l'aisselle. Ne pas l'opérer, c'était laisser le mal s'ulcérer, envahir toute la glande mammaire et les tissus voisins, et, à en juger par la marche rapide de la tumeur, depuis le début de la grossesse, la patiente aurait certainement succombé avant d'arriver à terme. L'opérer, c'était s'exposer à un avortement; c'était s'exposer encore à avoir une plaie qui suppurerait longtemps, et qui serait peut-être l'origine d'érysipèles et d'accidents inflammatoires redoutables. Cependant, devant la rapidité des progrès du mal et l'impossibilité d'attendre le terme de la grossesse pour intervenir utilement, je me décidai pour l'ablation de la tumeur, en prenant toutes les précautions de la méthode antiseptique.

L'ablation de la tumeur et de tous les ganglions dégénérés, qui remplissaient l'aisselle, a eu lieu. Malgré mes craintes, la grossesse n'a pas été interrompue dans son cours; toutes les parties cutanées qui ont pu être suturées se sont réunies par première intention, et la surface de la plaie, qui est restée sans réunion, s'est cicatrisée par bourgeonnement, comme chez une personne qui n'aurait pas été en état de gestation.

J'ai fait venir la malade pour que mes collègues puissent constater les résultats de l'opération, et constater aussi que la grossesse continue normalement son évolution.

Voici, d'ailleurs, l'observation recueillie par les soins de M. Fretin, externe de mon service :

La nommée W..., âgée de 33 ans, exerçant la profession de journalière, est entrée, le 13 avril 1881, à l'hôpital de la Pitié, salle Saint-Jean, n° 11.

Elle est d'une constitution assez robuste et n'a jamais été sérieusement malade. Ses antécédents, recherchés avec soin, ne révèlent rien qui puisse faire songer à une diathèse cancéreuse héréditaire.

La tumeur a fait son apparition au mois de février 1880. Elle avait primitivement le volume d'un pois, et, comme elle était indolente, la malade n'y attacha que peu d'importance.

La tumeur resta stationnaire jusqu'au mois de décembre de l'année dernière. Or, à cette époque, elle augmenta de volume et devint douloureuse par accès. Ce développement précéda de peu de temps le début de la grossesse ou même coïncida avec lui. En effet, les règles de la malade ne parurent plus depuis le mois de janvier 1881.

Au moment de l'entrée à l'hôpital, le 13 avril, l'utérus est volumineux comme à trois mois ou trois mois et demi. La ligne brune abdominale, la coloration de l'aréole des mamelons, la suppression des règles, les vomissements sympathiques, tout confirme le diagnostic de la grossesse, bien qu'on ne puisse encore entendre les battements du cœur fœtal.

Au-dessus du sein gauche et sur sa moitié supérieure existe une tumeur, grosse comme un gros œuf de dinde, bosselée et dure. La peau qui la recouvre est adhérente, très amincie et d'une couleur rouge vif. Elle est sillonnée par de petits vaisseaux dilatés et prête à s'ulcérer. La peau qui entoure la base de la tumeur est épaissie et présente l'aspect de la *peau d'orange*. La tumeur n'est pas adhérente à la paroi thoracique. La plus grande partie de la mamelle paraît saine. Les ganglions axillaires sont tuméfiés, durs, et participent évidemment à la maladie. Enfin, la malade se plaint de douleurs spontanées dans la tumeur, douleurs qui s'irradient dans le bras gauche jusqu'à la main.

Après avoir pris l'avis d'un de mes collègues de la Pitié, l'opération fut décidée et pratiquée le 19 avril.

Opération le 19 *avril.* — Chloroformisation.

Une incision pratiquée sur la paroi interne de l'aisselle permet d'arriver sur les ganglions dégénérés et de les énucléer avec le doigt. Je retire ainsi un gros ganglion et plusieurs autres d'un volume moindre. Lorsque l'aisselle me parut complètement nettoyée, j'appliquai sur les lèvres de l'incision trois sutures métalliques profondes.

Cela fait, je procédai à l'ablation de la tumeur du sein. Deux incisions courbes, dépassant largement les limites de la peau altérée, circonscrivirent toute la masse morbide. Celle-ci fut ensuite disséquée et enlevée ainsi que toute la moitié supérieure de la glande mammaire. La moitié inférieure et le mamelon, qui me parurent sains, furent laissés, pour ne pas augmenter outre mesure l'étendue de la plaie et la gravité du traumatisme. Des sutures métalliques nombreuses réunirent tout ce qu'il était possible d'affronter sans trop de tiraillement. Mais, comme la

rte de substance était grande, il resta à l'angle interne et supérieur la plaie une surface triangulaire non recouverte par la peau. Un ain fut placé à l'angle externe et inférieur.
Un drain fut aussi placé dans l'aisselle.
Pansement de Lister.
20 *avril.* — Temp., matin, 37°. Temp., soir, 38°,1. Inappétence. Il y eu quelques vomissements dus en partie au chloroforme. Pas la oindre manifestation du côté de l'utérus.
21 *avril.* — Le pansement est renouvelé.
Temp., matin, 37°,3. Temp., soir, 38°,5.
A partir de ce jour, la température devint normale, même le soir.
24 *avril.* — J'enlève deux points de suture et les drains. Pansement Lister. La malade a des vomissements dus à la grossesse. Inappénce.
28 *avril.* — Tous les points de suture sont enlevés. La réunion imédiate a eu lieu sous l'aisselle et sur le sein, sauf dans le point où le pprochement des lèvres de la plaie n'a pu être obtenu. Ce dernier oint suppure très peu. Pansement de Lister. L'appétit est meilleur.
30 *avril.* — Toutes les fonctions de la malade se font bien. Point de uleurs dans le ventre ni dans les reins. Rien qui fasse prévoir un ortement. La malade se lève.
1 *mai.* — La malade sort de l'hôpital. Elle est guérie, et la plaie est nplètement cicatrisée, sauf dans un point grand comme une pièce de gt centimes au niveau de la plaie non réunie. L'utérus a augmenté volume et la grossesse suit son cours normal.
4 *mai.* — La malade vient se faire panser à l'hôpital tous les trois quatre jours. Sa santé générale est devenue très bonne. A l'austation du ventre, nous croyons percevoir les battements cardiaques fœtus.
3 *mai.* — La malade sent les mouvements actifs du fœtus.

Discussion.

M. Le Fort. Nous sommes, je crois, tous d'accord sur ce point e, autant que possible, il vaut mieux ne pas opérer les femmes ceintes. Il n'y a, du reste, pas grand danger à le faire; il n'en est s de même dans la période puerpérale. J'ai vu succomber une nme à qui j'avais enlevé une tumeur du sein trois mois après ccouchement. La glande mammaire contenait encore du lait.

M. Nicaise. Je rappelle que la discussion importante qui s'est ivée jadis dans le sein de la Société sur les rapports de la grossse et du traumatisme, a été provoquée par une observation de sarticulation de l'épaule chez une femme enceinte de huit mois, te je vous ai communiquée.

M. Verneuil. Il faut nous garder contre les conclusions trop gérales. J'ai vu chez une femme enceinte de sept mois une fracture

très simple, presque spontanée, de l'humérus, provoquer l'accouchement au bout de trente-six heures, et l'accouchée succomber après quelques jours. J'aurai l'occasion de revenir sur ce fait.

La séance est levée à 5 heures 30 minutes.

Le Secrétaire,
A. Le Dentu.

Séance du 1er juin 1881.

Présidence de M. de Saint-Germain.

Le procès-verbal de la séance précédente est lu et adopté.

Correspondance.

La correspondance comprend :

1° Les journaux hebdomadaires publiés à Paris ;

2° *Bulletin de l'Académie de médecine. — Bulletin de l'Académie de Belgique. — Lyon médical. — Marseille médical. — Revue de laryngologie. — Bulletin de thérapeutique. — Annales de la Société de médecine de la Loire. — Journal de thérapeutique. — Presse médicale. — Revue scientifique. — Revue de médecine. — Revue de chirurgie ;*

3° *Gazette de santé militaire de Madrid. — Gazette médicale italienne-lombarde. — British medical;*

4° *De la dyspepsie gastro-intestinale; de l'entérite chronique,* par le Dr Baraduc ;

5° M. Le Dentu offre en son nom, à la Société, le deuxième volume du *Traité des maladies des voies urinaires*, de Voillemier, qu'il vient de terminer ;

6° M. Guéniot offre, au nom de M. le Dr Eustache, de Lille, un *Manuel pratique des maladies des femmes ;*

7° M. Le Fort, ne pouvant assister à la séance, adresse la note suivante à l'occasion du procès-verbal :

Une légère confusion dans les souvenirs est excusable après un intervalle de seize années. Lorsque, dans la dernière séance, je disais que je croyais avoir donné, le premier, l'opium après l'opération de la hernie étranglée, j'étais dans mon tort, et par

on article de la *Gazette hebdomadaire* du 16 février 1865, je me nnais à moi-même et par avance un démenti formel. J'y disais effet : « Cette méthode n'est pas nouvelle ; employée « en rance par M. Monod, par M. Letenneur, par M. Demarquay, « qui a publié à ce sujet une note dans le *Bulletin de thérapeutique* (tome 59, p. 295), elle est surtout en usage en Angleterre, comme le constate un travail inséré dans le *Medical Times and Gazette* (vol. I, p. 130, 1861).

De plus, dans la séance du 4 janvier 1865, si j'ai appelé l'at-ntion sur ce point, après la communication faite par M. Verneuil 'une observation dans laquelle il avait remplacé les purgatifs par opium, MM. Desormeaux, Demarquay et Trélat se prononcèrent s'appuyant sur leur pratique, sur celle de Letenneur et de onod, sinon pour l'usage constant, du moins pour l'emploi assez équent de l'opium après la kélotomie.

Maintenant que j'ai fait l'aveu complet de cette erreur de mé-oire, qu'il me soit permis de plaider les circonstances atténuantes de rappeler l'attention sur des idées déjà vieilles de dix-huit s, puisque la leçon clinique où je les ai émises date de 1863, et xquelles j'attache de plus en plus une certaine importance.

Ce qui troublait mes souvenirs, c'est que je me rappelais mes orts longtemps continués et qui continuent encore, pour arriver proscription des purgatifs et à l'emploi des opiacés. Si Demar-ay, en 1865, à l'exemple de Monod, qui lui-même tenait cette itique de Beurdy et peut-être de Dupuytren, donnait l'opium, tait pour calmer les vomissements et « l'éréthisme de l'es-mac ».

Si M. Desormeaux, citant l'exemple de Letenneur (de Nantes), nnait l'opium, il ne savait encore s'il fallait le préférer aux pur-ifs que, d'après son dire, il donnait souvent.

Si M. Trélat conseillait l'opium dans les cas où la péritonite ste déjà, et s'il ne donnait plus de vrais purgatifs, il se conten-t, disait-il, de faire prendre quelques grammes d'huile de ricin.

Lorsque, profitant de la communication de M. Verneuil, j'appe-sur ce point l'attention de la Société en 1865, provoquant ainsi observations des collègues que je viens de citer, c'est qu'allant aucoup plus loin qu'eux, je proscrivais, dans tous les cas, purgatifs pour y substituer l'opium, en basant l'emploi des acés *avant* et *après* l'opération, non plus sur certaines indica-ns thérapeutiques variant avec les malades, mais sur une expli-ion de la nature intime des phénomènes qui amènent les acci-nts et la mort dans la hernie étranglée comme dans la périto-e, mort quelquefois si prompte dans la péritonite par perfora-n. A la théorie de l'obstacle matériel au cours des matières,

j'opposais la théorie de l'irritation des nerfs intestinaux et de son retentissement sur tout le grand sympathique, et sur ce point je crois pouvoir légitimement réclamer un droit de priorité.

Ce n'est pas l'obstacle matériel au cours des matières qui est la cause des phénomènes qui accompagnent l'étranglement herniaire, car ces symptômes existent dans le pincement d'une partie du cœcum ou du gros intestin herniés, dans l'épiplocèle étranglée et même parfois dans l'inflammation d'un testicule retenu à l'anneau inguinal. Ils dépendent de l'irritation plus ou moins vive des nerfs qui se distribuent aux organes abdominaux, car ils s'atténuent ou disparaissent lorsque la gangrène s'emparant de la partie herniée a détruit la vitalité de ces nerfs, pour reparaître bientôt si une péritonite intra-abdominale se développe. Ils existent souvent dans la péritonite, en dehors de tout étranglement interne ou herniaire. Plus faibles dans l'épiplocèle étranglée, faibles encore assez souvent quand, dans l'entéro-épiplocèle, l'intestin est protégé par l'épiploon contre l'action de la bride qui les étrangle, ces phénomènes réactionnels sont à leur summum d'acuité dans les étranglements très serrés et à vive arête. Ils cessent, s'il n'y a pas d'autre complication, aussitôt que l'étranglement a été levé, bien qu'il puisse se passer bien des jours avant que l'opéré n'aille à la garde-robe.

Telles sont les idées que j'ai développées dans une clinique faite à la Charité, en 1863, que j'ai reproduites dans mon article de février 1865. C'est pour calmer cette réaction qui se réfléchit sur tout le système nerveux que j'ai été amené à proscrire les purgatifs et à donner l'opium avant et après l'opération de la hernie étranglée. Si la pratique n'était pas nouvelle, elle n'était pas érigée en principe et elle n'était pas inspirée par une théorie qui m'était personnelle.

Je la crois conforme à la vérité, et c'est à la réaction qui s'opère sur tout l'ensemble du système nerveux, principalement sur le système du grand sympathique, que j'attribue les phénomènes de réfrigération, les troubles de la circulation et les congestions pulmonaires que M. Verneuil nous a depuis longtemps signalées.

Communication.

Kyste développé aux dépens de la racine d'une dent malade et remplissant la cavité du sinus maxillaire gauche,

par M. Paul Berger.

Le malade, auquel se rapporte la pièce que je mets sous vos yeux, vint au mois de décembre dernier me consulter, à l'hospice des Incurables, pour une tumeur qu'il présentait à la joue gauche

Cette tumeur, grosse comme une noix, faisait une forte saillie au-dessous du bord inférieur de l'os malaire ; elle était indolente et la peau, nullement altérée, glissait sur elle ; elle faisait également saillie dans le sillon gingivo-labial supérieur, et elle présentait une fluctuation très nette dans toute son étendue. Le malade avait perdu toutes les dents du côté correspondant, depuis la canine qui existait encore, jusqu'à l'avant-dernière grosse molaire, mais il restait deux racines brisées, implantées dans les alvéoles, racines qui n'avaient déterminé autour d'elles aucun phénomène inflammatoire apparent.

Comme il n'y avait aucun signe de distension du sinus maxillaire, je pensai à l'existence d'un kyste développé sur la face antérieure du maxillaire supérieur aux dépens d'une racine dentaire altérée. Pour m'en convaincre, je ponctionnai la tumeur par l'intérieur de la bouche avec un bistouri, et je fis ainsi sortir une assez grande quantité d'un liquide séro-muqueux, filant, limpide, incolore.

Je me proposai d'exciser la paroi externe du kyste, dont l'existence m'était ainsi démontrée, et qui me paraissait tout à fait extérieur au maxillaire ; car la palpation, après l'évacuation du liquide, ne m'avait fait reconnaître aucune perforation de la face antérieure. En effet, la cavité kystique se distendit rapidement, mais bientôt, sans qu'aucune réaction inflammatoire eût apparu, l'orifice de la ponction se rouvrit et donna issue à du pus. Je l'agrandis, j'y plaçai à demeure un tube à drainage, et comme la suppuration ne tarissait en aucune façon, je pratiquai l'avulsion des deux fragments de racines qui étaient enclavés dans la mâchoire. En enlevant celle qui était située en avant de l'avant-dernière grosse molaire, je vis sourdre de l'alvéole du pus en abondance, et mon stylet pénétra aussitôt dans une grande cavité que je pris pour le sinus maxillaire suppuré.

Huit jours après, le malade succombait à une attaque d'apoplexie ; le maxillaire supérieur gauche fut enlevé et soumis à un examen attentif. Au premier abord, je crus qu'il s'agissait en effet d'une hydropisie du sinus maxillaire, hydropisie qui s'était transformée en abcès après la ponction que j'avais faite. En effet, en divisant l'os par un trait de scie passant par le canal sous-orbitaire, j'ouvris une vaste cavité qui remplissait tout l'intérieur de l'os malade, qui était tapissée par une membrane organisée, et qui communiquait directement avec l'alvéole où était logée la racine que j'avais extraite. Les parois de cette cavité présentaient une épaisseur très notable, surtout en arrière et en haut. Au niveau de la paroi antérieure seulement, la lame osseuse qui la constituait avait été résorbée dans une étendue de deux centimètres environ et était remplacée par un tissu fibreux très dense qui présentait encore l'orifice où j'avais placé le tube à drainage.

Tout autour de cette perforation, l'os présentait un peu d'hyperostose de sa face antérieure, qui ne paraissait pas déviée.

En examinant la pièce avec plus d'attention, je découvris : 1° que la face interne de la cavité ne communiquait avec les fosses nasales par aucun orifice appréciable ; 2° que la paroi de la cavité, très

épaisse par places, était presque partout isolable de la mince lame compacte qui limite en dedans et en arrière le maxillaire supérieur, et qu'elle était même séparée par un intervalle appréciable de la paroi inférieure de l'orbite; 3° en dernier lieu, que cette paroi, malgré son épaisseur, semblait plutôt constituée par une lame fibreuse ossifiée que par une lame de tissu osseux hyperostosé.

Pour ces raisons, j'ai cru devoir rejeter la première interprétation que j'avais donnée à ce fait. Je considère la cavité en communication avec la racine, non comme la cavité de l'antre d'Highmore, mais comme la cavité d'un véritable kyste qui, développé primitivement au niveau d'une racine dentaire altérée, aurait usé la paroi alvéolaire, envahi, puis effacé presque complètement l'intérieur du sinus maxillaire sur la face interne duquel il se serait modelé.

Je regarde donc ce fait comme confirmant pleinement l'opinion de M. Magitot sur l'origine de ce que l'on désignait autrefois sous le nom d'hydropisie du sinus maxillaire, et je considère la pièce que je vous présente comme un exemple de cette variété de kystes auxquels M. Magitot a donné le nom de kystes des racines.

Discussion.

M. Magitot. M. Berger a bien voulu me communiquer cette intéressante pièce avant de la présenter à la Société, et je suis heureux d'être tombé d'accord avec lui sur l'interprétation qu'il convient de lui attribuer.

Il me parait évident, en effet, qu'il s'agit ici d'un simple *kyste périostique*, développé, comme cela a lieu d'ordinaire, aux dépens du périoste de la racine d'une dent. Or, cette racine étant celle d'une grosse molaire supérieure, elle se trouve nécessairement en rapport direct avec la paroi inférieure du plancher du sinus et la collection qui a soulevé son périoste et trouvé ainsi dans la cavité du sinus un lieu propice à son développement.

Ce qui est particulièrement intéressant ici, c'est que la poche kystique, après avoir soulevé la lamelle osseuse qui la séparait de la paroi du sinus, s'est étalée suivant le contour même de cette cavité et en a, en quelque sorte, épousé la forme, de sorte qu'au premier abord, et à la section verticale de la pièce, on pouvait supposer qu'on avait sous les yeux le sinus lui-même frappé d'hydropisie ou de kyste. Mais cette erreur, si fréquemment commise autrefois, alors qu'on confondait la collection liquide accidentelle du maxillaire supérieur avec les maladies du sinus, ne pouvait échapper à M. Berger, qui a parfaitement discerné qu'il s'agissait, en ce cas, d'un kyste séreux ou muqueux du périoste ayant envahi le sinus, mais sans le pénétrer, sans ouvrir sa paroi.

'est qu'en effet, un examen plus attentif de la pièce a pu montrer , dans son développement ascendant dans le sinus, la poche ique s'est arrêtée à une certaine distance de la paroi inférieure 'orbite et que là on peut retrouver la trace de la cavité du s, aplatie et considérablement réduite d'étendue.
est donc de la dernière évidence que nous avons sous les yeux xemple nouveau et très démonstratif de *kyste périostique* du illaire supérieur ayant refoulé le sinus, en ayant pris la forme, s sans avoir pénétré dans sa cavité.

. Ch. Monod. Dans l'article *Maxillaires* du *Dictionnaire ency-édique*, que j'ai fait en collaboration avec M. Guyon, je suis vé à la même conclusion que M. Berger et que les auteurs anglais se sont occupés de la question. Je constate que, chez le ma-de M. Berger, il n'y avait pas de déformation du plancher de ite; or, j'attache une certaine importance à cette particularité r le diagnostic des kystes périostiques avec l'hydropisie vraie inus, si toutefois elle existe.

. Desprès. Il y a longtemps que je partage l'opinion que vient primer M. Magitot. Une seule fois, j'ai observé un abcès du s maxillaire : c'est sur un malade qui, après s'être fait arracher dent, avait été atteint de suppuration de la cavité voisine naxillaire supérieur. Une fistule s'était produite du côté de la e palatine. Demarquay ayant fait la suture de l'orifice, la sup-tion reparut de plus belle, et un ozène purulent se déclara.
e malade étant venu me demander des soins, je lui perforai son s par l'alvéole de la dent avulsée, et je maintins l'orifice au en d'un petit obturateur qui permettait l'écoulement du pus, s s'opposait à l'introduction des aliments dans le foyer.
omme ce malade avait des polypes dans la fosse nasale du e côté, je supposai qu'il en avait eu un petit dans le sinus illaire qui y avait causé un peu d'irritation, et que l'avulsion de ent avait provoqué une poussée inflammatoire aiguë.
uant à ce qui est des kystes périostiques qui envahissent et endent le sinus, on trouve toujours sur les malades qui en sont ints une dent altérée ou un chicot dans leur voisinage immédiat. dents ou ces chicots sont remarquables par leur forme; ils ientent à leur extrémité terminale un petit cône rugueux repo-sur un tronçon de cône d'un volume supérieur.
e traitement des petits kystes consiste dans l'avulsion de la t altérée, dans la perforation de l'alvéole au moyen d'un poinçon ans le drainage de la cavité par l'intermédiaire de l'alvéole. J'ai ri tous ceux que j'ai opérés de cette façon; une fois seulement

j'ai vu persister sans inconvénient sérieux l'orifice de communication.

La plus remarquable des tumeurs de cette nature que j'ai observées occupait toute la voûte palatine, et elle avait la même origine que chez le malade de M. Berger.

M. Th. Anger. J'ai été frappé des difficultés de diagnostic qu'a rencontrées M. Berger. Elles m'ont rappelé un cas que j'ai observé jadis à l'hôpital Beaujon. Un homme de 36 ans portait au maxillaire supérieur droit une tumeur fluctuante. Ayant fait une ponction avec un bistouri dans le sillon qui la séparait de l'os, je vis s'écouler un liquide blanc et filant, et je pus sentir alors dans la poche un corps extrêmement dur que je considérai comme un de ces ostéomes éburnés du maxillaire supérieur étudiés par Dolbeau. Une incision sur la lèvre supérieure et le long du sillon de l'aile du nez, suivie de la dissection du lambeau, me permit de constater que la tumeur n'était autre chose qu'une dent supplémentaire, retournée de telle sorte que sa couronne regardait en haut.

J'arrachai cette dent, je suturai le lambeau et le malade guérit sans peine.

Dans le seul cas de catarrhe purulent du sinus maxillaire que j'aie vu (affection dont le malade avait été prévenu par une sensation de plénitude dans la région maxillo-malaire, par l'issue répétée pendant le sommeil d'un liquide fétide qui tombait dans le pharynx et provoquait des quintes de toux), j'ai perforé l'alvéole de la canine et j'ai drainé le foyer au moyen d'une petite sonde de caoutchouc munie, près de son extrémité, de deux petites oreilles qui la maintenaient en place en s'accrochant aux bords de l'orifice interne de la fistule.

M. Magitot. Je demande la permission d'ajouter quelques mots au sujet des remarques que viennent de présenter MM. Desprès et Anger.

M. Desprès nous a tracé le mécanisme de formation du kyste périostique des mâchoires; il nous a montré le sommet de la racine dénudée, rugueux, étranglé; il aurait pu ajouter qu'autour de ce sommet dénudé du périoste qui a formé la paroi kystique, on observe ordinairement des lambeaux membraneux formant souvent une sorte de collerette, et qui sont pendant l'extraction de cette racine entraînés avec elle et détachés de la paroi du kyste. Divers auteurs, et nous-même, avons pu ainsi amener au dehors des lambeaux fibreux ayant plusieurs centimètres d'étendue : c'est là précisément la meilleure démonstration de la théorie des kystes périostiques.

Quant au fait dont nous parle M. Anger, qui a rencontré dans un

te du maxillaire supérieur un corps dur, brillant, qu'il a reconnu ume étant la couronne d'une dent surnuméraire, il s'agit, en ce , d'un kyste d'une autre variété, du *kyste folliculaire;* ici, la oi kystique est formée par l'enveloppe même des follicules sou- ée et distendue par la collection séreuse, et si la maladie kys- se a frappé ce follicule à l'époque de formation de la couronne, ume dans le cas de M. Anger, on retrouve toujours celle-ci au d de la poche, libre et dénudée jusqu'à son collet où s'insère la oi du kyste.

Il n'est pas besoin d'insister sur la différence capitale qui sépare *kystes du follicule* de l'espèce précédente ou *kyste du périoste.* s premiers sont toutefois infiniment plus communs que les onds.

En ce qui regarde les maladies du sinus maxillaire, j'ai eu la bonne tune d'observer un assez grand nombre d'exemples d'inflamma- ns de cette cavité. Les observations que j'ai recueillies ont été bliées, pour la plupart, dans deux thèses, l'une parue en 1877, M. Bousquet, l'autre, plus récente, de M. Trémoureux, en 1880. Ces observations montrent que les inflammations aiguës du sinus t encore pour mécanisme de production les périostites d'un réole voisin du sinus ; seulement la périostite, au lieu de prendre marche lente qui aboutit au kyste, revêt la forme aiguë et repré- nte un véritable abcès sous-périostique, s'ouvrant subitement ns la cavité du sinus.

Les signes d'un tel état sont bien connus : sensation de pléni- le profonde dans la face, douleur malaire caractéristique, et in écoulement brusque d'un liquide purulent, fétide, par la ine correspondante.

Tel est, en quelques mots, le résultat de l'inflammation aiguë du us maxillaire, affection qui, prise au début, et traitée par l'abla- n des débris de racine frappés de périostite et le drainage, ut guérir dans certains cas, et qui, lorsqu'elle se prolonge, ut passer à l'état chronique et devenir incurable. Le seul pro- lé thérapeutique applicable dans ce dernier cas, pour éviter catarrhe nasal et l'ozène, consiste dans le drainage permanent la cavité du sinus, par un tube métallique communiquant avec bouche, et qui ne peut être supprimé sans provoquer immédia- ment le retour des accidents. Nous avons, dans nos observa- ns, plusieurs cas de ce genre qui remontent à trois, quatre, six nées, et chez lesquels les malades n'ont de repos que par le intien indéfini du tube à drainage.

M. Berger. Mon diagnostic, avant l'ouverture du kyste, avait été nforme à l'opinion que M. Magitot a développée à l'instant; mais

le moulage exact de la poche sur la cavité du sinus m'avait en fait renoncer momentanément à ma première opinion. L'ex attentif de la pièce m'y a ramené.

J'ai vu deux kystes périostiques remarquables par leur co bleuâtre. Il ne pouvait y avoir de doute sur leur point de d d'autant plus que je n'ai pas trouvé de communication ent sinus et l'alvéole. Ces deux kystes ont guéri entièrement apr vulsion de la dent par le retrait naturel du tissu osseux.

Lectures.

Du traitement de la chute de matrice par le cloisonnement du vagi Modification du procédé de M. le professeur Le Fort,

par M. Eustache, de Lille.

Ce travail est renvoyé à l'examen d'une commission com de MM. Tillaux, Lannelongue et Guérin, rapporteur.

Observations d'hystérectomie par la région sus-pubienne,

par M. Beauregard, du Havre.

Ce travail est renvoyé à l'examen d'une commission com de MM. Terrier, Périer et Horteloup, rapporteur.

Présentation d'un malade.

M. Bousquet, professeur agrégé au Val-de-Grâce, présen malade atteint de *rupture ancienne du muscle moyen adducte*

L'observation est renvoyée à l'examen d'une commission posée de MM. Nicaise, Trélat et Farabeuf, rapporteur.

La séance est levée à 5 heures 30 minutes.

Le secrétaire,

A. Le Dentu.

Séance du 8 juin 1881.

Présidence de M. DE SAINT-GERMAIN.

rocès-verbal de la séance précédente est lu et adopté.

Correspondance.

orrespondance comprend :

s *journaux hebdomadaires publiés à Paris ;*
ulletin de l'Académie de médecine. — Archives générales ecine. — Lyon médical. — Revue médicale de l'Est. — nédicale. — Gazette médicale de Strasbourg;
e Practitioner. — Annales d'anatomie et de chirurgie. — medical. — Gazette médicale italienne-lombarde;
ux mémoires de M. Dieu, médecin en chef de l'hôpital de titulés :
ontribution à l'étude de la grenouillette sus-hyoïdienne ns, rapporteur);
ontribution à l'étude du mécanisme des fractures de l'ex- inférieure de la jambe par adduction forcée du pied ux, rapporteur).

Rapport

autopsie d'anévrisme fémoral guéri par la ligature de iaque externe faite par M. Combalat, de Marseille,

par M. POLAILLON.

ours, vous vous souvenez que le Dr Combalat, professeur que chirurgicale à Marseille, et candidat au titre de membre ondant, vous a communiqué récemment une très intéres- bservation d'anévrisme de l'artère fémorale traité avec par la ligature de l'iliaque externe. Vous m'aviez chargé un rapport sur ce fait, et vous l'avez jugé digne d'être *in extenso* dans vos *Bulletins* (p. 194). Aujourd'hui, balat vient compléter son observation en décrivant l'au- u malade, mort d'une affection cardiaque, dix mois après son de son anévrisme. Notre confrère a ajouté à son travail ignifiques dessins qui représentent les restes du sac ané-

vrismal, le cordon fibreux qui tient la place de l'iliaque exter liée, et les vaisseaux par l'intermédiaire desquels la circulati s'est rétablie.

Le sac anévrismal n'est plus qu'un amas de tissu fibreux fu forme, long de 6 cent. 1/2 et large de 2 centimètres. L'exam histologique a montré qu'il s'était oblitéré à l'aide d'une prolifé tion du tissu conjonctif à la suite de l'inflammation de ses parois

L'artère iliaque externe est complètement oblitérée à une d tance de 2 cent. 1/2 de son origine. A partir de ce point, elle en s'amincissant de plus en plus, de manière à devenir semblal à un petit cordon fibreux qui va ensuite se confondre avec la mas fibreuse qui remplace le sac.

L'artère épigastrique et l'artère circonflexe iliaque sont oblit rées dans l'étendue de 1 centimètre à partir du point où elles détachent de l'iliaque externe, ou plutôt du sac lui-même. L'artè fémorale profonde est aussi oblitérée dans l'étendue de 1 cent mètre seulement. Son calibre est normal au-dessous de ce poin Quant à l'artère fémorale, son oblitération s'étend jusqu'à 10 cen timètres au-dessous de la naissance de l'épigastrique.

La circulation s'est rétablie : 1° par l'anastomose de l'ischiatiq avec les deux circonflexes et les trois perforantes ; la perforan supérieure fournit le sang à la fémorale profonde, et celle-ci à l'a tère fémorale par l'intermédiaire des branches musculaires ; 2° pa une large anastomose de la circonflexe interne avec l'obturatrice laquelle ramène le sang dans l'épigastrique ; 3° par l'iléo-lombair qui communiquait avec la circonflexe iliaque oblitérée au voisinag du sac.

Le catgut, qui avait servi à lier l'artère iliaque externe, s'éta complètement absorbé. Il a agi sur l'artère comme aurait agi un f de soie ou une ligature quelconque. Les tuniques internes ont ét sectionnées, puis l'artère s'est oblitérée par un caillot au-dessu et au-dessous de cette ligature et, plus tard, le vaisseau s'e transformé en un cordon fibreux. M. Combalat fait remarquer ave raison que cette autopsie infirme l'opinion de Spencer Watson de ceux qui pensent que le catgut ne fait qu'aplatir les artères que, après sa résorption, la circulation peut se rétablir dans l tronc lié.

Enfin, signalons encore qu'au niveau de l'incision abdominal la cicatrice s'était laissée distendre de manière à former une éven tration. Aussi faut-il conseiller aux malades, qui ont subi la ligatur de l'artère iliaque externe, de porter un bandage avec pelote spé ciale pour soutenir la paroi abdominale et prévenir la producti d'une hernie, ou la maintenir lorsqu'elle est produite.

Comme conclusions, je propose de déposer dans nos collecti

essins de M. Combalat, et de publier dans nos *Bulletins* sa remarquable observation.

Observation (*suite*).

ı sieur Capeller, mort à la suite d'accidents cardio-pulmo- ix mois après sa guérison d'un anévrisme fémoral, par la le l'iliaque externe droite,

Par M. Combalat.

ıé Capeller, qui avait subi avec succès la ligature de l'iliaque côté droit, et dont l'observation a été publiée dans le *Bul- lrurgie* du mois d'avril, était entré le 4 janvier 1881, salle méro 18, dans le service de médecine de M. le professeur sentant tous les symptômes d'une lésion cardiaque non com- edème des membres inférieurs, congestion pulmonaire ne notable dans la respiration, palpitations violentes, peti- ularité du pouls, congestion hépatique, etc., tels étaient les sentés par le malade.

s alternatives diverses de bien et de mal, la phase mécani- ystolie a fait place à la phase cachectique, et le malade a l'asphyxie le 9 mars.

ś averti par mon collègue de la mort de Capeller, j'ai pro- autopsie, et voici ce que j'ai constaté :

. Le poumon droit est congestionné dans toute son étendue, ut à sa base. Son tissu est dur et friable ; il crépite et sur- l'eau. Le poumon gauche est fraîchement hépatisé ; le doigt ment dans sa trame et la broie. Le sommet crépite encore lorsqu'un de ses fragments est plongé dans l'eau. La base est tuméfiée et tombe au fond du vase rempli d'eau.

Adhérences pleurales des deux côtés, beaucoup plus mani- ns fortes à droite qu'à gauche.

la convalescence qui suivit l'opération, le sieur Capeller teint de pleurésie du côté droit. La plèvre médiastine est lus épaisse ; il en est de même des deux plèvres diaphrag-

foie est cirrhotique et a subi un commencement de dégé- graisseuse.

'e. Le péricarde est adhérent à la face postérieure du ster- côtes. Dans l'intérieur de sa cavité, on trouve un peu de

cœur, très hypertrophié, pèse 635 grammes, *cor bovinum* ; sont considérablement épaissies, notamment pour le ventri- , où elles mesurent de un centimètre et demi à deux centi- parois du ventricule droit sont également hypertrophiées, épaisseur moindre.

L'aorte présente aussi un calibre considérable, avec épaississement des parois, qui sont parsemées de plaques rugueuses, athéromateuses, à divers degrés de développement.

Les valvules sigmoïdes sont également athéromateuses, dures, rigides, et l'insuffisance est des plus prononcées; le rétrécissement aortique est aussi manifeste.

Le tissu du muscle cardiaque ne présente aucune altération. Les artères pulmonaires n'ont rien non plus de saillant à signaler.

La paroi abdominale présente du côté droit, au niveau de la cicatrice, une saillie anormale dans laquelle se plaçait l'intestin, hernié par éventration.

Pour procéder à l'examen de la tumeur anévrismale avec plus de facilité, nous avions fait injecter l'artère iliaque primitive droite; voici ce que nous constatâmes :

L'artère iliaque interne était fortement unie au péritoine et à la veine iliaque par du tissu cicatriciel. La distance qui sépare l'origine de l'iliaque de l'artère épigastrique est de douze centimètres et demi. A deux centimètres et demi de sa naissance, l'iliaque *est complètement oblitérée*, déjà fortement rétrécie à ce niveau, puisqu'elle présente à peine le tiers de son épaisseur normale; elle va s'amincissant de plus en plus, jusqu'à six centimètres de son point de départ, c'est-à-dire jusqu'à peu près à sa partie moyenne. En ce point, elle est tout à fait filiforme. Le cordon fibreux qui la constitue va ensuite progressivement croissant, pour se confondre avec la poche anévrismale, ou plutôt avec la masse fibreuse qui a remplacé celle-ci.

L'artère épigastrique est oblitérée dans l'étendue d'un centimètre, à partir du point où elle se détache de son origine sur l'iliaque. Il en est de même de l'artère circonflexe iliaque.

De la poche anévrismale, il ne reste plus qu'un amas de tissu fibreux, présentant à la coupe une injection remarquable. Cette masse fibreuse commence à peu près au niveau de la naissance de l'*épigastrique*, et présente une étendue de six centimètres et demi sur une largeur de deux centimètres, dans sa partie moyenne. Cette masse, renflée à son centre, va en s'effilant vers ses deux extrémités. Les ganglions de la région, transformés en tissu fibreux, sont séparés avec quelque difficulté de la masse anévrismale.

La veine fémorale adhère intimement aussi à la tumeur, et se trouve oblitérée par un bouchon fibreux dans une étendue de trois centimètres.

L'artère fémorale profonde naît de la partie postérieure de la tumeur anévrismale ; elle n'est transformée en tissu fibreux que dans l'étendue d'un centimètre; à partir de ce point, nous trouvons l'artère remplie de matière à injection.

L'oblitération de l'artère fémorale descend jusqu'à dix centimètres au-dessous de la naissance de l'épigastrique.

La circulation s'est rétablie : 1° par une large anastomose de la circonflexe interne avec l'*obturatrice* ; c'est par l'obturatrice aussi que le sang revenait largement dans l'épigastrique, et par l'iléo-lombaire dans la circonflexe iliaque oblitérée au voisinage du sac;

2° Par l'anastomose de l'ischiatique avec deux circonflexes ;

3° Cette même artère ischiatique s'anastomose avec les trois perforantes : elle a acquis un volume énorme ; la perforante supérieure fournit le sang à la fémorale profonde ;

4° L'artère fémorale reçoit le sang par les branches musculaires très dilatées, venant de la fémorale profonde.

Sur le trajet du nerf sciatique existe une artériole très développée.

L'artère fémorale gauche est oblitérée au niveau de l'arcade crurale, dans l'étendue de deux centimètres, et c'est ce qui explique l'absence de battements artériels à ce niveau, pendant la vie. Le bouchon qui l'obture est tout à fait fibreux et fort ancien.

Les principaux troncs artériels, en dehors des signes manifestes d'athérome, n'ont présenté ni dilatation, ni poche anévrismale.

Nous devons à notre collègue Richaud, l'examen microscopique d'un fragment de la poche. Voici cette note :

Cette poche est formée de tissu conjonctif et dense ; par places, on aperçoit quelques rares fibres musculaires lisses, et quelques fibres élastiques.

On voit aussi quelques petits amas de cellules graisseuses et un certain nombre de *vasa vasorum*, qui sont le siège d'une endartérite assez intense. Ceci est une confirmation des idées qu'Hippolyte Malin a soutenues, sur la nature et le développement de l'athérome artériel.

Sur la partie externe de la coupe, on aperçoit quelques bourgeons charnus. La poche était adhérente aux tissus environnants ; il s'était fait de la périartérite ; les bourgeons en sont le témoignage.

Cette autopsie confirme l'exactitude du diagnostic médical et chirurgical.

La tumeur anévrismale était complètement guérie. La mort de Capeller a été la conséquence de sa maladie cardiaque, arrivée á sa période cachectique dix mois après la ligature.

L'anesthésie, contre-indiquée en principe dans les affections cardiaques, avait été appliquée sans accident dans cette circonstance.

La hernie par éventration, au niveau de l'incision des parois cutanées, doit faire admettre en principe, après la ligature de l'iliaque externe, l'usage d'un bandage avec pelote spéciale, pour soutenir la paroi abdominale qui manque de résistance dans la région opérée.

L'oblitération de la veine fémorale est expliquée par l'inflammation qui s'est produite, avec suppuration, du côté de la poche anévrismale.

Le bouchon fibreux, constaté sur l'artère fémorale opposée, a été probablement le résultat d'une poussée d'artérite.

Le double fil de catgut, qui avait servi à la contriction de l'artère iliaque sur deux points rapprochés, a été complètement résorbé ; il n'en restait pas le plus petit vestige.

L'idée d'A. Cooper, reprise par Lister, de faire usage des fils de boyau pour les ligatures, en vue de leur résorption, a reçu ici une véritable confirmation. Flemming s'est fait le défenseur de la résorption du fil de catgut dans *The Lancet*, en 1876, et avant lui, en 1875, Elias Chewistsch, dans un journal de médecine russe, et Mérinoff,

dans une thèse soutenue à Saint-Pétersbourg, la même anné en 1880, dans la *Gazette hebdomadaire*, a montré aussi l'é cette résorption, ainsi que le Dr Arnaud, un de nos élèves Paris, 1880).

L'examen de l'artère iliaque, remplacée par un cordon fib plètement plein, infirme l'opinion de Spencer Watson et de comme lui, croient que le catgut ne fait qu'aplatir les artè la circulation peut se reproduire après la résorption.

L'autopsie de Capeller prouve, non seulement que les résorbés, mais, qu'en outre, ils n'ont pas sectionné complèt tère, bien que l'oblitération ait été le fait de la section des branes internes.

Déjà Holmes, en Angleterre, et Bœckel, en France, avaien faits cliniques, établi cette propriété du catgut, de sectionna membranes internes.

L'examen histologique du sac nous permet d'établir qu s'est oblitéré à l'aide d'un tissu conjonctif fibreux. Cette néo a-t-elle été le fait de l'organisation du caillot sanguin, c résultat de la prolifération des éléments des tuniques artérie

Avec MM. Ranvier et Cornil (*Manuel d'histologie pathologi* Baumgarten (*Recherches sur la prétendue organisation d dans les ligatures* (Société de médecine de Kœnisberg, 1877 que l'oblitération s'est faite par une néoformation, dont le départ a été l'artérite consécutive à l'inflammation du sac.

Sur ce même sac nous avons trouvé, à sa partie postérie gine de la fémorale profonde, oblitérée dans une étendue d mètre. L'origine de celle-ci sur le sac pourrait peut-être l'insuccès des divers moyens de compression dont on avait avant d'avoir recours à la ligature, le sang ayant pu reven poche anévrismale par ce tronc artériel qui le recevait d'une branche collatérale circonflexe interne, anastomosée av gros troncs fournis par l'*hypogastrique*.

Cette guérison sans sphacèle du membre, malgré la phé veine fémorale au niveau du sac, infirme l'opinion de Syme, preuve de plus en faveur de l'opinion émise par Hunter et La concernant la guérison possible sans gangrène du membr ligature d'un gros tronc, malgré la phébite de voisinage.

Communication.

Corps étrangers de l'urètre. — Fistule urétro-pénienne. Urétroraphie,

par M. Poncet (de Cluny), médecin principal d'armée.

Le 12 août 1877, entrait à l'hôpital militaire de Philipp nommé J. Madiès, colon, né dans l'Aveyron, âgé de 26 an

vait subir une visite médico-légale, ayant pour but de juger une prétendue lésion congénitale de la verge. Le prévenu est accusé d'outrage public à la pudeur, pour s'être montré dans une maison louée par lui à cet effet, et où, moyennant une rétribution, il exhibait son infirmité.

Madiès est un homme brun, de taille moyenne, très vigoureux, au regard assuré et méchant. En examinant les organes génitaux, nous voyons avec étonnement sortir du prépuce, très allongé et atteint de phimosis, un chaîne double en or, dont deux extrémités longues de 10 à 12 centimètres, larges de 2 à 3 millimètres, (I, C. C.) partaient du méat. Sur le dos de la verge, près la base (*fig. I*, 1, 1) existe une cicatrice circulaire de 15 millimètres de large, formant anneau complet. En dessous, au voisinage du canal de l'urètre, ce sillon est interrompu par un énorme bourgeon charnu (*fig.* I, 3), humide, à odeur d'urine, d'où pend encore l'anse d'une petite chaînette en or, plus fine que la précédente, présentant un chaton à son extrémité et mesurant environ 10 centimètres de long (I C. C.).

Enfin en regardant de plus près le bourgeon, à son centre, dans une fistule profonde qui communique avec l'urètre, nous constatons la présence d'une petite croix en or, dont les extrémités sont à peu près cachées dans cet infundibulum. Les branches latérales (*fig.* III, 1) et la supérieure sont très solidement fixées dans la plaie et le canal. La branche inférieure fait au contraire saillie à l'extérieur, et montre une extrémité circulaire garnie de cinq rubis.

En tirant soit sur la chaînette inférieure, soit sur la chaîne du méat, il est impossible de dégager cette croix; manœuvre contre laquelle le prévenu proteste du reste avec énergie. La verge à la base est tuméfiée, dilatée quoique molle et en explorant la région du canal il se produit très nettement une crépitation due au contact de corps étrangers multiples. La croix n'était pas seule logée dans l'urètre.

Toute cette région, les quatre fragments des chaînettes, les vêtements, exhalent une forte odeur d'urine putréfiée, bien que les téguments soient exempts d'érythème. C'est par la fistule que se fait la miction et pas une goutte d'urine ne sort par le méat.

Madiès fait depuis quelques années profession de montrer son infirmité au public masculin et voici ce qu'il raconte : « Sa mère étant enceinte avait acheté à l'insu de son mari, une petite chaînette avec une croix. Surprise en l'examinant, elle n'eut que le temps de la cacher dans ses parties secrètes où elle resta, et en venant au monde Madiès était porteur de ces objets qui lui sortent par la verge. Les chaînes continuent à pousser et s'allongent chaque jour; elles remontent dans les aines; quelquefois il les sent redescendre; il est donc inutile qu'on cherche à les enlever, elles reparaîtraient. »

Un compère attire les curieux en montrant une photographie des organes génitaux de cet imposteur. Ils parcourent ainsi les villages de la province de Constantine, gagnant, paraît-il, assez d'argent : il y a plus, fait regrettable, Madiès a pu obtenir un certificat médical sur

papier timbré constatant qu'il est bien atteint d'une maladie congénitale, d'un hypospadias.

C'est dans une de ses pérégrinations qu'il fut arrêté près de Philipville, condamné à 6 mois de prison et amené à l'hôpital militaire.

Séance tenante, la croix fut dégagée; la chaînette qui était nouée autour d'elle fut coupée, et cet appareil bizarre fut extrait, non sans récriminations du malade.



La plus grosse chaîne (C. C.), celle qui sort par le méat, est formée par une anse de 40 centimètres de long; la plus petite (C. C.), celle qui pend de la fistule, n'a que 20 centimètres. La croix en or I a 35 millimètres sur 25, chaque extrémité est arrondie et enrichie de 5 rubis.

Appliquant le doigt sur l'orifice inférieur de la fistule, et portant une pince dans le bout supérieur du canal, nous retirons une anse de tasse en porcelaine (VI) qui se brisa en deux pendant l'extraction:

e mesurait 50 millimètres de long sur 4 de large, puis, un fragment
ıs de 8 millimètres sur 14 et une petite dent d'enfant.
La fistule débarrassée de tout ce qui la masquait apparait dans un
ndibulum profond (*fig* I, 4), sous forme d'une gouttière longue de
millimètres limitée par des bords fongueux surtout en avant, où se
uvent de véritables excroissances indurées (2). La paroi supérieure
ule du canal persiste à plat dans cette dépression sur près d'un cen-
nètre de longueur (*fig.* I).

rge perte de substance du canal de l'urètre. — Autoplastie du trajet fistuleux.

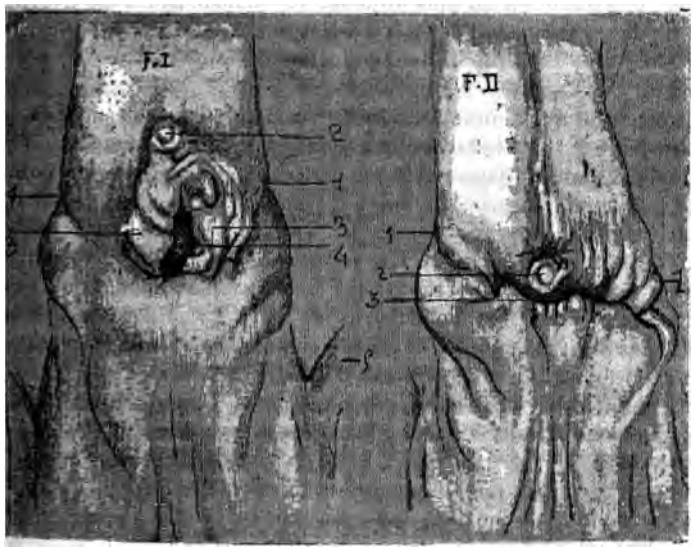

1° Avant l'opération. 2° Après l'opération.

I. — Verge relevée et montrant la fistule (4) entourée de bourgeons cicatriciels (2 et 3). Périphériquement, une large bande cicatricielle, formant encoche (1) sur la partie supérieure de la verge.

II. — Verge après l'opération de la fistule. Le tubercule (2) conservé dans les deux figures, montre bien le mode d'affrontement le long de la ligne (1-1), après avivement de la fistule, et incisions latérales dans le sillon.

Ces figures ont été faites d'après les dessins en grandeur naturelle, de M. le Dr Girardin, aide-major, attaché au service.

eux jours après, voulant nous assurer de l'état du canal, Madiès
se de se laisser introduire la sonde. Pendant l'exploration au chlo-
rme, nous constatons d'abord un rétrécissement cicatriciel du pré-
e en phimosis; mais quel ne fut pas notre étonnement de sentir de
veaux corps étrangers inclus dans l'urètre. Il fut extrait dans cette
loration, avec de simples pinces à pansement, le canal étant très
té, un morceau de pierre à aiguiser (VII), long de 2 centimètres,

large de 11 millimètres, une perle avec crochet en fil de fer (IV), un morceau d'os X, de 19 millimètres sur 20 et un fragment de dent III.

Le canal déblayé, la sonde passa facilement dans la vessie sans rétrécissement; la cavité vésicale ne contenait pas de corps étranger.

Quelques jours après, désirant étudier le meilleur mode opératoire à employer pour obturer cette large fistule, une sonde fut passée dans le canal et tomba une troisième fois sur un corps étranger. Madiès avait été envoyé aux bains de mer et s'était introduit dans le canal un petit caillou ovoïde (IX), de 6 millimètres, une pierre assez rugueuse de 7 millimètres 20 (VIII), et une petite boucle d'oreille (V).

Cette fois un caillou s'était engagé dans la partie postérieure du canal et l'extraction en fut plus difficile. Le malade ayant été averti que si ces pierres tombaient dans la vessie, nous serions obligé de lui ouvrir le ventre, la prolifération des corps étrangers s'arrêta définitivement.

Le canal fut abandonné à lui-même pendant quelques semaines pour laisser tomber toute inflammation. Pendant ce temps la partie périphérique de la plaie s'affaissa et nous tentâmes en novembre de combler cette fistule par le procédé suivant : Toutes les parties exubérantes, cicatricielles ou bourgeonnantes (*fig.* I et II, 2 et 3) sont avivées avec soin dans tous leurs replis. Ces tissus à la périphérie sont indurés et peu vasculaires. Sur les extrémités du sillon cicatriciel, deux petites incisions latérales perpendiculaires de 18 à 20 millimètres et assez profondes sont pratiquées, dégagées en dessous et changent la direction de la fistule. La plaie devient alors transversale, et le rapprochement nous parait aisé dans ces conditions. Deux sutures profondes, puis sept à huit sutures superficielles permettent l'affrontement exact. Un gros tubercule (*fig.* 1, 2) de la lèvre antérieure s'adapte sur une encoche de la lèvre postérieure et la coaptation est parfaite. Une sonde introduite au moment de l'opération est laissée à demeure. Pansement phéniqué humide.

Les jours suivants, la plaie présente le meilleur aspect, l'urine sort en totalité par la sonde, aucune goutte ne sort par la plaie. Dès le quatrième jour, la réunion par première intention est presque complète. Changement de la sonde.

Au cinquième jour, les fils tombent et sont remplacés par des bandelettes agglutinatives.

Au septième jour, la suture est en parfait état sous les bandelettes.

Le huitième jour, Madiès dans un accès de colère, arrache tout pansement, quitte le lit, et jette la sonde. Heureusement la suture est déjà solide ; le malade urine à plein canal et aucune goutte ne sort par sa fistule (*fig.* II).

Au dixième jour, la guérison était parfaite : cependant en examinant de près la cicatrice (*fig.* II, 3), nous trouvons un petit pertuis, qui ne laissant point suinter l'urine permettait à un fil d'argent de pénétrer dans le canal.

ous le touchions à la teinture de cantharide pour en obtenir l'ob-
ation cicatricielle sans trop nous en préoccuper et nous étions
si arrivé à la fin du mois de janvier 1878, moment où finissait le
ps de la peine de cet homme ; quand un matin, à la visite, nous
avons le malade ayant déchiré la cicatrice de la fistule, la verge
nflée, et s'écriant avec un accent de délire furieux qu'il sentait les
ines repousser, les dents redescendre, et que sa peine étant ter-
inée, personne ne pouvait l'empêcher de quitter l'hôpital.
Avis officiel m'ayant été donné en effet, de la libération de ce con-
damné, je signai son exeat et depuis n'en ai ouï parler.

Cette observation est intéressante à plusieurs points de vue.
uel est le motif qui a conduit Madiès à s'introduire des corps
angers dans l'urètre? Nous ne soutiendrons pas que l'anneau,
me de la cicatrice circulaire, n'a pas été engagé dans un but
ntique. Nous avons appris plus tard que cet anneau avait dû être
é sur la verge, à l'hôpital militaire de Sétif. Mais quant à la
ix, aux chaînettes, la cupidité seule, le désir de gagner de l'ar-
nt sans travail, ont conduit cet ancien berger auvergnat à soute-
, avec une couleur de mysticisme religieux, le mensonge le plus
icule devant les tribunaux et devant les médecins.
Pendant son séjour à l'hôpital, ce malade n'a jamais tenu de
ppos lubriques. Il était au contraire très religieux, prétendait ne
s connaître les rapports sexuels, et se considérait comme por-
r d'une infirmité en quelque sorte miraculeuse.
Les cas de ce genre sont rares : notre collègue, M. le Dr Poulet,
n a point rencontré dans la longue série si complète qu'il a pu-
ié dans son ouvrage [1]. Est-ce à la folie qu'il faudrait rapporter
état intellectuel? Nous ne le pensons point : cet homme n'a
mais donné le plus léger signe de démence ou d'idiotie : il raison-
t juste sur tous les points, et ne persistait que dans son men-
ge et ses manœuvres. Il n'était pas non plus atteint de mono-
nie religieuse.
a présence des corps étrangers dans l'urètre n'a produit aucun
nomène inflammatoire; la verge, au-dessus de la fistule, était
ntée, mais sans rougeur. Il faut remarquer, à cet égard, que ces
ps étrangers étaient situés dans la partie supérieure à la fistule
pour ainsi dire isolés du segment inférieur des organes géni-
x, partie membraneuse de l'urètre et vessie. Ils n'étaient pas
plus incrustés de sels urinaires, à l'exception des chaînettes
cées en permanence, parce que Madiès les renouvelait, en enle-
de temps en temps pour l'édification de ses visiteurs. Leur
réduction ne provoquait pas de souffrance, et la sensibilité de

[1] Poulet. *Traité des corps étrangers en chirurgie.* Paris 1879. Douin.

l'organe était tellement émoussée que les manœuvres d'extraction ont provoqué des plaintes non pas de douleur, mais de dépit.

La conformation des parties nous a fait adopter le mode opératoire le plus simple : l'avivement et la suture de la fistule. En effet, nous avions remarqué qu'en laissant pendre la verge à l'état naturel, la fistule perdait une grande partie de sa longueur, et que les tubercules cicatriciels qui la bordaient se rapprochaient les uns des autres. D'un autre côté, la zone cicatricielle assez profonde, résultat de la première introduction de l'anneau (*fig.* I, 1, 1), rendait plus dangereuse la prise de lambeaux, en longueur ou en largeur. Avant donc de recourir soit au procédé de Dieffenbach, soit aux procédés d'Alliot, Segalas et Nélaton, soit même à la suture en bourse, l'avivement des parois des tubercules nous parut suffisant, en ayant soin toutefois de favoriser la coaptation par deux incisions latérales. Le malade, en outre, affirmait n'avoir jamais d'érection, nous n'avions donc pas à craindre une distension des sutures.

En fait, l'opération avait complètement réussi, la réunion était complète au septième jour, l'urine sortait largement par le méat sans que la moindre gouttelette passât par la fistule et Madiès était guéri. Si cet homme n'a pas conservé le bénéfice de cette opération, c'est qu'il en trouvait une plus grande dans la persistance de son infirmité qu'il avait bien l'intention d'exploiter à nouveau.

Discussion.

M. Th. Anger. Si le malade de M. Poncet a bien supporté la sonde à demeure, c'est sans doute parce que son urètre avait acquis une grande tolérance au contact des nombreux corps étrangers qui y étaient inclus. Les conditions ne sont plus les mêmes chez la plupart des sujets dont le canal doit subir une opération autoplastique. Chez eux la sonde à demeure provoque des urétrites et même des orchites. C'est pourquoi, après M. Verneuil qui a fait à ce sujet un travail intéressant, et après en avoir fait l'expérience sur le premier de mes opérés de fistule péno-scrotale, chez qui j'ai vu survenir successivement une orchite et un phlegmon du petit bassin, j'ai renoncé à cette pratique et je lui préfère de beaucoup le cathétérisme répété.

M. Tillaux. M. Poncet nous ayant dit successivement que le malade s'était refusé au cathétérisme, qu'il poussait pendant les explorations des cris de dépit et que finalement il avait subi l'opération qui nous a été décrite, je voudrais savoir de notre collègue si l'opéré avait donné son consentement formel à l'intervention chirurgicale.

M. Poncet. Cet homme, se trouvant placé dans l'alternative de laisser opérer ou de quitter l'hôpital pour retourner en prison, pris le premier parti, mais de mauvaise grâce et avec l'intention chée de détruire ce que l'opérateur aurait fait. Il est probable l'une fois libre il a accompli ce qu'il avait annoncé.

M. Desprès. Je ne crois pas, comme M. Verneuil et M. Anger, ı danger des sondes à demeure en cas de fistule pénienne, car est justement un moyen de guérison pour les trajets en commuication avec divers points du canal. Le danger vient de l'emploi s grosses sondes; celles des n° 12 ou 14 sont suffisantes et offensives.

Les faits étranges du genre de celui que M. Poncet nous a raporté sont, pour moi, l'indice d'une perturbation des facultés entales ; ils relèvent de la folie. Une femme, observée jadis par élaton, avait essayé de le rendre dupe d'une grossière supererie en s'introduisant des cailloux dans le vagin et en affirant que c'était des pierres qui provenaient de sa matrice.

Nélaton citait un jour à sa clinique un soldat qui s'était fendu u à peu toute la paroi inférieure du canal de l'urèthre avec des seaux, et qui donnait ainsi satisfaction à une étrange perversion s ses sens.

Ces faits singuliers, indiquant, sous leurs formes variables, une iritable aberration intellectuelle, ne sont pas rares chez les miliires.

M. Berger. Dans l'histoire des corps étrangers de la vessie, lonement tracée par M. Denucé dans son intéressant mémoire, ni ns celle des corps étrangers du rectum, on ne constate une préminance numérique des militaires par rapport aux autres sujets; n au contraire, ce qui mène à penser que l'assertion de M. Desès est toute gratuite.

M. Perrin. Je repousse l'affirmation sans preuves de M. Desprès; e ne repose pas sur une base sérieuse. Les aberrations menes de l'ordre de celles dont il est question se voient surtout z les individus condamnés à l'isolement, chez les prisonniers, z les bergers et non chez les individus menant une vie commune. ant à moi, depuis le commencement de ma carrière, je ne pours citer qu'un seul exemple chez un militaire, c'est un sergent, en nison dans les environs de Paris, qui s'était introduit un corps anger dans la vessie.

M. Poncet. Je n'aurais pas laissé une sonde à demeure chez mon éré s'il n'avait porté longtemps des corps étrangers dans son

canal; je pense avec M. Anger que, dans les conditions ordinaires, cette pratique aurait des inconvénients sérieux.

Quant au mode de traitement par la seule sonde à demeure, je ne crois pas qu'il soit possible d'établir une analogie entre les trajets fistuleux, suite des rétrecissements, guérissant en effet si l'urine n'y plane plus, et les larges fistules avec perte de substance, en avant des bourses comme dans le cas actuel.

M. Trélat. Je ferai observer, en effet, à M. Desprès que, si on guérit des fistules périnéales avec la sonde à demeure, on ne guérit pas les fistules péniennes.

Présentation de malades.

M. Desprès montre une femme atteinte de prolapsus utérin et de renversement du bassin. Il fait remarquer que l'utérus de cette femme est au dehors, quoique elle ait un gros pessaire en gimblette dans son vagin, et il en conclut que les pessaires ne peuvent rien contre cette infirmité.

Discussion.

M. Trélat. On ne peut considérer ce fait comme ayant une portée quelconque. Il prouve simplement que chez ce sujet le pessaire est insuffisant, et rien de plus. Rien ne serait plus aisé que de généraliser les conclusions de M. Desprès, de faire défiler devant ses yeux des fractures dont aucun appareil n'aurait pu assurer la consolidation, des luxations contre lesquelles auraient échoué tous les efforts de réduction, en un mot, une collection des impuissances chirurgicales sous toutes les formes qu'elles peuvent affecter. On pourrait déduire de là que les appareils ne servent à rien dans le traite ment des fractures, que les bandages ne contiennent pas les hernies, que les luxations doivent être respectées dans leur irréductibilité apparente et rejeter en bloc tous les moyens dont l'insuccès est relativement exceptionnel et les avantages reconnus de tous.

Cette femme ne sait sans doute pas tirer parti d'une ressource qu'on a mise à sa disposition, peut-être sans lui avoir donné des indications suffisamment précises sur la manière de s'en servir. Elle applique mal son pessaire; l'utérus passe à côté, comme une hernie passe à côté d'un mauvais bandage. Voilà uniquement ce qu'enseigne son cas.

M. Guéniot. Les pessaires rendent des services dans bien des

constances. Cette femme même, qui place si mal celui qu'on i a donné, reconnaît que lorsqu'elle ne le porte pas, elle a beaucup plus de peine à marcher.

M. VERNEUIL. Le pessaire est un excellent instrument qui soulage ujours lorsqu'il est bien appliqué, à moins, bien entendu, que le rinée manque. La meilleure preuve est l'oubli dans lequel est mbée l'opération de Huguier pour le prolongement hypertrohique du col. J'avais moi-même imaginé une modification de cette pération que je n'ai jamais trouvé l'occasion de mettre en praque.

M. BERGER. Tous les cas de prolapsus utérin sont loin de se ressembler. Contre le prolapsus léger, le pessaire en gimblette ordiaire, l'anneau en caoutchouc, l'éponge, suffisent. En cas de prodence, d'autres appareils deviennent nécessaires ; le releveur orguiet rend alors de grands services. Si le renversement vaginal t complet et que le périnée manque, la pelote périnéale est le seul ppareil utile. Tous les autres sont impuissants contre d'aussi rands désordres.

M. DESPRÈS. J'ai voulu simplement vous faire constater chez une ialade l'insuffisance du pessaire. Or, cette femme en porte depuis 851, époque où son infirmité était au début, ce qui ne l'a pas npêchée d'arriver au point où vous la voyez. Je repousse les nsaires parce qu'ils donnent des vaginites, les releveurs de orguiet, parce qu'ils ne servent à rien, et j'ai recours à la pelote rinéale qui seule soulage sérieusement les malades en remplaant le périnée absent.

M. BERGER. Les malades ne demanderaient pas au Bureau central renouvellement de leurs pessaires et de leurs releveurs si ces pareils ne leur procuraient pas un véritable soulagement.

Nouveau cas d'hermaphrodisme [1],

par M. MAGITOT.

La Société de chirurgie s'est intéressée à plusieurs époques à la ésentation de certains cas d'hermaphrodisme, aussi ai-je pensé

[1] Ce n'est que pour nous conformer à la tradition que nous désignons ce nouveau cas sous le nom d'*hermaphrodisme*. On verra, en effet, par les réflexions que nous formulons, que l'interprétation des faits de ce genre doit être, pour nous, tout à fait modifiée.

devoir lui présenter ce nouvel exemple dont je dois la conn à notre confrère, le Dr Blachez, qui l'a rencontré par hasa dividu en question n'a été, du reste, jusqu'à présent, l'objet examen médical ou scientifique, et comme il offre certain cularités curieuses, il convient, croyons-nous, d'ajouter cription à celles qui ont été précédemment publiées.

Voici d'abord quelques mots sur l'histoire de ce personn

La nommée Ernestine G..., aujourd'hui âgée de 40 ans en 1841, à Voncq, canton d'Attigny (Ardennes). Elle fu unique de parents bien portants et bien conformés. La dé de naissance à la mairie de la commune fut celle d'une fille le bas-âge, elle fut envoyée à l'école communale des fille village.

A 13 ans 1/2 apparut, sans aucun accident ni phé quelconque antérieur, un écoulement de sang par les parti tales, qui sembla avoir tous les caractères d'une époqu truelle. L'hémorragie fut assez abondante, continue, et du jours.

Trois mois plus tard, nouvelle apparition semblable abondante toutefois, et durant seulement vingt-quatre heu

Enfin, trois mois encore après cette seconde époque, t apparition d'un écoulement durant encore vingt-quatre aussi, mais beaucoup plus clair, analogue, paraît-il, à roussâtre.

Vers la même époque, on aurait constaté chez cet ind développement notable des seins, dont il n'existait point t térieurement.

A partir de cette période, et surtout vers 15 à 16 ans, E G..., qui continuait à vivre avec les jeunes filles de son sentit, dit-elle, manifestement attirée vers la fréquentation çons du pays. Elle raconte même qu'elle eut une grande pour l'un d'eux, sans que toutefois il y eût entre eux aucun sexuel. Les circonstances s'opposèrent d'ailleurs à leur p mariage.

A 17 ans 1/2, Ernestine G... épousa un homme de s nommé L...; mais les rapports sexuels ne purent avoir d'une façon très imparfaite, son mari, suivant son dire, jamais pu *pénétrer*. Elle remarqua même que, de son c présentait dans ces rapports une disposition tout à fait à celle de son mari, et qu'un membre pareil au sien, bien qu volumineux, entrait en érection en même temps et produ éjaculation semblable.

Les deux époux vécurent en bonne intelligence jusqu' époque de la mort de L...

Depuis lors, les idées d'Ernestine G..., devenue veuve, se sont modifiées, et elle manifesta une propension très marquée et même très ardente du côté des femmes. Elle eut ainsi plusieurs maîtresses, et elle affirme que les rapports s'effectuaient tout à fait normalement.

Ernestine G... fait d'ailleurs l'aveu que, du vivant de son mari, et sans qu'elle ait interrompu ses relations avec lui, elle eut plusieurs fois de véritables rapports avec des femmes, mais moins fréquemment et moins régulièrement que depuis qu'elle est veuve.

Telles sont les circonstances principales de la vie d'Ernestine G... jusqu'à ce jour.

Examen extérieur. — La taille de cet individu est de 1m,78, c'est-à-dire une taille masculine.

Les cheveux sont noirs, assez abondants, quoique courts; la barbe, bien fournie, noire et occupant toute la région qu'elle recouvre ordinairement chez l'homme. Le visage n'a pas de caractère sexuel bien marqué.

Le cou est évidemment masculin par sa forme et ses saillies musculaires. Le larynx, toutefois, n'est pas saillant et la voix est manifestement féminine.

La forme générale du corps, les masses musculaires sont celles d'un homme. La force musculaire calculée au dynamomètre marque 50 kilogrammes, c'est-à-dire qu'elle est supérieure à celle des femmes, dont la moyenne ne dépasse guère, comme on sait, 40 à 45 kilogrammes.

Les seins sont assez volumineux, mous et couverts de poils; mais la forme du mamelon et l'étendue de l'aréole se rapprochent beaucoup des caractères féminins, très différents par conséquent de ce que seraient des seins d'homme gras. L'individu est d'ailleurs d'une corpulence moyenne.

Le ventre est plat, un peu anguleux sur les côtés, comme chez l'homme. Le bassin est peu développé et masculin; les genoux n'ont aucune tendance convergente.

Sur toute la surface du corps, la peau est rugueuse, les poils sont abondants et rudes, ainsi que cela a lieu chez l'homme. Les pieds et les mains, les attaches des membres sont masculins.

Examen des organes génitaux. — Le pubis est couvert de poils comme dans l'état normal; le périnée est très étendu en surface et également garni de poils. En écartant les cuisses, on aperçoit aussitôt à la partie supérieure et médiane un corps qui a toutes les apparences d'un véritable pénis du volume de celui d'un enfant de une douzaine d'années; le gland est découvert, imperforé comme dans l'hypospadias et retenu inférieurement par deux faibles brides formant freins de chaque côté d'une gouttière sous-jacente qui re-

présente la paroi supérieure du canal urétral. Ce pénis, dans l'état d'érection, deviendrait, au dire de l'individu, environ double de son volume à l'état de repos.

En outre, l'érection ne pourrait pas être droite et complète, la verge conservant toujours une certaine courbure inférieure.

Ce pénis occupe la partie supérieure d'une sorte de fente vulvaire limitée de chaque côté par deux grandes lèvres d'apparence

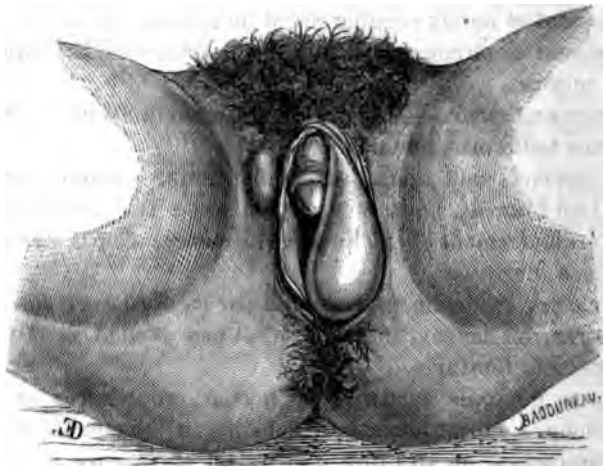

normale. La lèvre gauche est toutefois plus volumineuse que la droite, et on y constate la présence d'un corps ovoïde dur et mobile, ayant toutes les apparences d'un corps testiculaire. La pression est douloureuse et la palpation y reconnaît la présence de l'épididyme.

Le volume de ce testicule est normal.

Dans l'épaisseur de la lèvre droite, on reconnaît la présence d'un autre testicule avec son épididyme, mais d'un volume moindre.

L'index introduit au-dessous de la verge pénètre dans un infundibulum qui n'est limité en avant par aucun vestige de petites lèvres, long de 3 à 4 centimètres et aboutissant à un cul-de-sac à la partie supérieure duquel on rencontre l'orifice urétral.

On ne sent toutefois aucune trace du col utérin, et, à l'examen plus attentif de la muqueuse, on n'aperçoit aucun vestige des orifices des glandes vulvo-vaginales, non plus qu'aucun débris d'hymen. Le toucher de cet infundibulum est très douloureux, ainsi que toute tentative de cathétérisme, ce qui nous a fait ajourner jusqu'à présent ce point d'exploration ainsi que la recherche des orifices des canaux déférents [1].

[1] Cet examen a été fait depuis lors, et il a confirmé l'absence de la prostate et de l'utérus.

L'orifice anal est situé à une grande distance de l'orifice de l'in-
ıdibulum, 6 à 7 centimètres au moins.
Le toucher rectal, porté aussi haut que possible, n'a pas permis
reconnaître la présence d'un corps utérin ni de la prostate. Il
ı point toutefois été pratiqué concurremment avec le cathété-
me vésical, le sujet s'y étant refusé jusqu'à présent.
Dans les rapports qu'a cet individu avec les femmes, l'érection
ı suivie d'une éjaculation véritable qui se produit dans l'infundi-
lum, c'est-à-dire comme chez les hypospades.
Le sperme a les caractères ordinaires : il empèse le linge.
Le liquide recueilli dans un tube a tous les caractères extérieurs
sperme normal. On n'y reconnaît toutefois, à l'examen micros-
pique, aucune trace de spermatozoïdes.
Les détails anatomiques et physiologiques que nous venons de
nner seraient de nature à suggérer bien des réflexions touchant
terprétation qu'il convient de donner à ce cas intéressant.
Si nous accordions une grande importance à certains attributs
minins mentionnés dans l'histoire de cet individu, comme l'exis-
ce de trois périodes menstruelles, l'état des seins, le timbre de
voix, etc., nous serions conduit par la présence, d'autre part,
rganes et de fonctions évidemment masculins à la conception
n hermaphrodite vrai rentrant, suivant la classification de
offroy Saint-Hilaire, dans la classe des *hermaphrodites bisexuels
parfaits*.
Notre nouvel exemple se rapprocherait ainsi singulièrement de
sieurs de ceux qui ont été décrits antérieurement. Telles sont,
r exemple, les relations de Worbe en 1815; celle d'Alexandrine-
rtense M..., rapportée par M. Larrey; une autre de Marc, et sur-
t l'histoire si intéressante et si dramatique d'Alexina rapportée
r Goujon [1].
Dans ces différents cas, il s'agissait d'individus considérés comme
sexe féminin, déclarés et élevés comme tels et reconnus plus
d porteurs de véritables organes masculins avec fonctions cor-
pondantes.
Si, d'autre part, rejetant les classifications anciennes, nous cher-
ons à appliquer ici les notions les plus récentes de l'embryogénie
nous montrent les organes génitaux confondus pendant la pé-
de fœtale dans une unité sexuelle anatomique, puis se détermi-
t ensuite par une sorte d'appropriation physiologique d'organes
ôle d'abord indéfini, nous arrivons à un tout autre résultat.

[1] Voir Worbe, *Bull. Soc. de la Fac. de méd. de Paris*, 1815; Marc, *De
rmaphrodisme* (*Dict. des sc. méd.*), 1817, t. XXI; Larrey, *Bull. Soc. de chir.*,
septembre 1850: Goujon, *Journ. de l'anat. de Robin*, 1869, p. 509.

Nous ne pouvons nous arrêter ici sur ces considérations de l'ordre embryogénique ; mais la conclusion à laquelle nous serions contraint d'arriver serait que l'individu que nous présentons ici est un homme, qu'il n'a jamais cessé d'être un homme depuis la puberté. Seulement c'est un homme anomal avec un hypospadias et un infundibulum représentant la portion membraneuse du canal de l'urètre, des testicules normaux dans un scrotum bifide, des épididymes normaux et un sperme ayant l'aspect normal, bien que dépourvu de spermatozoïdes.

Cet individu ne serait donc nullement un hermaphrodite, et il convient d'ajouter qu'aucun des faits analogues qui figurent dans les auteurs ne justifierait cette même dénomination. Chez tous, en effet, il y a prédominance physique et fonctionnelle d'un sexe sur l'autre, ou, pour mieux dire, existence évidente, bien qu'anomale, des attributs d'un sexe à l'exclusion des attributs de l'autre. On pourrait ainsi aller plus loin et dire qu'il n'existe peut-être dans la science aucun exemple rigoureusement constaté d'hermaphrodisme véritable chez l'homme.

M. Mathias Duval, qui a assisté à la présentation de cet individu, à la Société d'anthropologie, a résumé son opinion de la manière suivante : « L'examen de cette monstruosité, tout en jetant un jour complet sur l'homologie des organes génitaux de l'homme et de la femme, nous montre que chez les prétendus hermaphrodites on a considéré comme un vagin le sinus uro-génital conservé à l'état embryonnaire. Ce sujet, qui est un homme par ses organes internes, doit donc être regardé comme un véritable embryon par ses organes externes, et cela par cette persistance du sinus uro-génital, qui n'est autre que l'état embryonnaire de la portion membraneuse du canal urétral de l'homme. »

Cette interprétation est tout à fait conforme à notre manière de voir.

Discussion.

M. Pozzi. Il ne peut être question chez ce sujet d'hermaphrodisme vrai. On reconnaît chez lui les caractères d'un hypospadias complet; la profondeur de l'infundibulum, qui sépare les deux moitiés du scrotum, doit être due en grande partie aux tentatives de coït dont nous a parlé M. Magitot. Il existe chez ce sujet deux testicules évidents, quoique atrophiés. Quant aux petites hémorragies survenues à trois reprises, à l'âge de la puberté, elles ne prouvent nullement l'existence d'un utérus : je les attribue à la congestion physiologique dont les organes génitaux sont le siège dans les deux sexes à cette période de la vie. On sait, du reste, que des femmes privées de leurs ovaires et de leur utérus ont pu avoir des

règles normales comme quantité et comme périodicité. Les parties accessoires du système génital sont chez elles le point de départ de l'écoulement sanguin.

M. Trélat. On pourrait citer de nombreux faits comparables à celui-ci. Je rappellerai, comme exemple curieux, celui d'Hermann Dorothée qui eut des règles pendant de longues années, et fut considéré comme un homme en Amérique où il vécut.

M. Terrillon. J'ai vu dans le service de M. Richet un sujet dont l'histoire est relatée dans la thèse de M. Filhol, et qui présentait des attributs analogues. C'était une femme qui s'était livrée à Toulouse d'abord, puis à Paris, à de nombreux excès auxquels la poussait un tempérament très sensuel. Elle avait des goûts féminins; ses règles n'avaient jamais apparu.

M. Lannelongue. La détermination du sexe de ces sujets est parfois fort embarrassante dans les premiers mois de l'existence. J'ai été mis en demeure de me prononcer relativement à deux jeunes sujets qu'on m'a portés à l'hôpital Trousseau. Après un premier examen, j'ai demandé qu'on me ramenât le premier quelques mois plus tard; alors je constatai que deux testicules étaient descendus dans les moitiés correspondantes du scrotum.

Pour le second enfant, j'ai suspendu jusqu'à nouvel ordre ma décision ; on doit me le ramener dans quelque temps. La descente tardive des testicules doit être la raison pour laquelle ces sujets sont presque toujours inscrits comme étant du sexe féminin.

M. Th. Anger. La femme à barbe, morte jadis à l'Hôtel-Dieu, a été un exemple curieux de malformation congénitale des organes sexuels. En réalité, c'était un homme possédant des seins développés et une apparence de vulve. Il y aurait peut-être moyen de refaire un urètre au sujet que nous a présenté M. Magitot.

M. Ch. Monod. Je connais un jeune enfant qui se trouve dans les mêmes conditions, et sur lequel il pourrait y avoir avantage à tenter une restauration urétrale.

M. Le Dentu. M. Anger fait erreur en disant que la femme à barbe, que nous avons observée ensemble à l'Hôtel-Dieu, était un homme. L'autopsie qui m'a été confiée, nous a démontré qu'elle possédait des organes féminins bien développés, c'est-à-dire des ovaires et un utérus.

Les hypospades, dans le genre de celui que nous avons sous les yeux, ne sont pas très rares. J'en ai vu un tout récemment qui réunissait en sa personne certains caractères du sexe féminin et les attributs les plus irrécusables du sexe masculin. De chaque

côté d'un petit infundibulum ayant les apparences d'une vulve, et dans l'épaisseur des replis simulant les grandes lèvres, on sentait deux testicules bien développés. Ce sujet avait des seins assez volumineux; mais les lignes du visage et du corps avaient un caractère masculin très accusé. La longueur du clitoris à l'état flasque était d'environ 3 à 4 centimètres.

M. Tillaux. Le détermination du sexe du sujet qui nous a été présenté ne semble pas aussi simple que le croient plusieurs de nos collègues. Ces règles, apparues trois fois au moment de la puberté, m'inspirent des doutes. N'est-on pas en présence d'un véritable hermaphrodite possédant des testicules et peut-être aussi en même temps un utérus et des ovaires? Il existe après tout des cas d'hermaphrodisme vrai, de sorte qu'on ne peut *à priori* nier le caractère bisexuel de cet individu.

Voici un fait qui prouve une fois de plus combien la détermination du sexe apparent de ces sujets offre de difficulté. On me consulta il y a trois ans pour une soi-disant petite fille de douze ans, qui portait deux hernies inguinales. A côté de ces deux hernies existaient deux petits corps qui ressemblaient à des kystes du cordon; mais des lésions aussi symétriques me semblèrent invraisemblables et attirèrent mon attention du côté des organes génitaux externes. Je constatai alors qu'il n'y avait qu'une apparence de vulve; les deux petits corps voisins des hernies étaient les deux testicules en ectopie. Cet enfant était, du reste, turbulent comme un garçon, et ses goûts le portaient toujours vers les jeux masculins.

M. Pozzi. Le champ de l'hermaphrodisme vrai se resserre de plus en plus. Les autopsies anciennes ont perdu de leur valeur depuis que l'on sait que les testicules peuvent rester dans l'abdomen, alors que les épididymes sont descendus dans le scrotum. D'autre part, ces observations n'ont pas eu la sanction de l'examen microscopique.

Chez ce sujet, malgré le timbre féminin de la voix, malgré le développement des seins et cette triple apparition de fausses menstrues qui remonte à la puberté, l'existence d'un utérus ne me paraît pas probable, puisque le toucher rectal n'en donne aucun indice : il faudrait, du reste, combiner ce toucher avec le cathétérisme, et rien n'autorise à admettre des ovaires. Les parties génitales externes sont celles d'un homme hypospade, et le sexe est encore accusé par la présence dans les bourses des testicules, qui offrent un volume assez considérable.

Je rappelle que, dans l'*Union médicale* du 2 août 1879, figurait l'histoire d'un individu considéré comme un homme, qui, en réalité,

était une femme, ainsi que l'a démontré l'autopsie. En résumé, il est assez fréquent de rencontrer, comme dans ce cas, des femmes qui sont hommes, ou comme dans le cas cité par l'*Union*, les hommes qui sont femmes. Quant aux hommes-femmes ou hermaphrodites vrais, malgré l'opinion généralement reçue, ils sont d'une rareté telle qu'il ne faut admettre leur existence qu'après autopsie et examen de l'ovaire et du testicule avec le microscope. La plupart des faits publiés sont sujets à revision.

M. Poncet. Selon moi, c'est un homme que nous avons sous les yeux, car ce sujet n'a jamais eu de vagin, ni d'hymen, et le toucher rectal a démontré que l'utérus manquait.

M. Magitot. J'accorde que la classification de Geoffroy Saint-Hilaire, où figure l'hermaphrodisme vrai, est un peu théorique, et que la réunion des deux sexes chez le même individu n'a pas encore été démontrée ; mais je ne m'explique pas très bien l'apparition des règles à l'âge de la puberté chez un individu possédant des testicules passablement volumineux. Les premières apparitions menstruelles datent de l'âge de treize ans ; à cette époque, ce sujet a manifesté des goûts féminins très accusés. Les seins ont commencé alors à se développer. Pourrait-on admettre qu'à cette phase de son existence il y avait encore indécision dans le sexe, et que peu à peu le sexe masculin a acquis une prédominance marquée, peut-être en même temps qu'un utérus déjà rudimentaire s'atrophiait et disparaissait?

M. Tillaux. S'il en était ainsi, nous serions en présence d'un hermaphrodite véritable avec prédominance d'un des sexes. Quoi qu'il en soit, l'embryogénie, telle que nous la connaissons, ne permet pas d'accepter l'explication conciliante de M. Magitot. De ce que, jusqu'à un certain moment de la vie intra-utérine, la détermination du sexe est difficile, il ne s'ensuit pas qu'en réalité, le sexe soit indécis pendant une partie de l'évolution embryonnaire. A plus forte raison ne peut-on pas admettre qu'une indécision véritable pèse sur le sexe d'un individu jusqu'à la puberté, et qu'après avoir commencé par être femme, il devienne homme pour le reste de sa vie. La physiologie repousse cette sorte de transformation.

Quant à l'explication de M. Pozzi, je ne saurais m'y rallier, quoique je connaisse bien les cas de règles survenues chez des femmes privées de leurs ovaires et de l'utérus. J'en ai moi-même présenté une à l'Académie de médecine.

M. Magitot. Soit, mais on peut se demander si c'étaient de véritables règles par l'abondance et la qualité du sang.

M. Pozzi. Il est inadmissible que ce sujet ait été successivement femme et homme.

M. Farabeuf. Ce qui caractérise le sexe, c'est l'organe producteur des ovules ou des spermatozoïdes. A défaut d'une autopsie qui seule peut démontrer l'existence des ovaires, des menstrues, même incomplètes, ont une certaine valeur, et je ne vois pas pourquoi elles ne prouveraient pas qu'il y a chez ce sujet quelque rudiment des organes sexuels féminins, tels qu'un utérus imparfait, ou une annexe de ces organes, un vagin ou une partie de vagin.

M. Sée. L'hermaphrodisme vrai est caractérisé par la coexistence de l'ovaire et du testicule. Aujourd'hui on le conteste généralement; cependant je me souviens d'en avoir lu, il y a environ trois ans, dans je ne sais quel journal, une observation appuyée sur une autopsie.

Cal vicieux de la clavicule. — Paralysie du bras. — Résection partielle du cal. — Guérison.

Par M. Delens.

La fracture de la clavicule datait de trois mois; l'impotence du bras était complète. Quinze jours après l'opération, le malade amenait quinze kilogrammes au dynamomètre; aujourd'hui la force du bras a doublé.

La séance est levée à 5 h. 45.

Le Secrétaire,

A. Le Dentu.

Séance du 15 juin 1881.

Présidence de M. de Saint-Germain.

Le procès-verbal de la séance précédente est lu et adopté.

Correspondance.

La correspondance comprend :

1° Les journaux hebdomadaires parus à Paris;

2° *Bulletin de l'Académie de médecine. — Bulletin de la Société de chirurgie. — Journal des sciences médicales de Lille. — Lyon*

dical. — Journal de thérapeutique de Gubler. — Bulletin mé-al du Nord. — Journal de la Haute-Vienne. — Journal de uest. — Revue médicale française et étrangère. — Journal de decine et de chirurgie ;

3° *La Gazette médicale italienne-lombarde. — British médical*;

4° Ablation d'une tumeur kystique d'une partie de l'utérus et de vaire gauche, par le Dr Wasseige, de Liège.

5° M. Polaillon présente, de la part de M. Combalat, de Mar-ille, une observation intitulée : *Mémoire sur une observation de nte dermoïde du plancher de la bouche.* (M. Polaillon, rappor-ur);

6° M. Duplay offre le fascicule 3 du tome VI du *Traité de pa-ologie externe* par Follin et Duplay;

7° M. Périer offre, de la part de M. le Dr Emile Ménière, deux émoires intitulés :

a. *Du traitement de l'otorrhée purulente chronique.*

b. *Quelques considérations sur la maladie de Ménière.*

Rapports.

Sur une observation de rupture musculaire communiquée par M. Bousquet,

Par M. Farabeuf.

Vous avez vu, Messieurs, le malade que nous a présenté Bousquet, agrégé au Val-de-Grâce, dans notre séance du juin dernier. L'observation qui nous a été remise me paraît ne de figurer dans nos bulletins. Vous y reconnaîtrez tous les its d'une de ces tumeurs musculaires ou pseudo-hernies consé-ives à une rupture, tumeurs dont je me suis efforcé d'établir les nes caractéristiques.

Dans un effort d'équitation, le malade de M. Bousquet sent une lente douleur à la cuisse droite. Une vaste ecchymose se ntre bientôt. Plus tard, la tumeur apparaît près de la racine membre et grossit peu à peu, soulevant, dilatant l'aponévrose, is que celle-ci présente le moindre orifice, la moindre éraillure. Quand le membre est au repos, il faut de l'attention pour que il et le doigt devinent la saillie dans la région du moyen adduc-r, qui est le muscle intéressé.

Au contraire, lorsque le malade contracte ses muscles adduc-

teurs, quelle que soit l'attitude du membre, adduction ou abdu
la tumeur se développe, remonte, en devenant nettement g
leuse et de plus en plus grosse et dure. En même temps un
se produit, apparent à l'œil et au doigt, dans la région qu'o
ordinairement le corps ou partie inférieure du muscle moyen
ducteur.

J'ajouterai que, depuis mon dernier rapport sur ce sujet, j
l'occasion d'observer dans le service de M. Lucas-Champion
une pseudo-hernie du muscle droit antérieur de la cuisse, con
tive à une rupture sus-rotulienne de ce muscle. Là encore, j
voir que la flexion de la jambe, qui aurait fait disparaître
distension passive, une hernie vraie, n'influençait pas cette tu
musculaire, suite de rupture. D'autre part, la contraction
taire du muscle intéressé, qui eût amené la réduction d'une h
vraie de cette région, exagérait considérablement le volume
dureté de la saillie formée par le corps musculaire privé d
attaches inférieures.

Insérer l'observation de M. Bousquet dans nos Bulletins
mercier l'auteur, telles sont nos conclusions.

Observation.

Tumeur formée par la rupture du moyen adducteur du côté dro

M..., ingénieur civil, âgé de 25 ans, a été incorporé, au m
novembre dernier, au 17e régiment d'artillerie, à La Fère, en qual
volontaire d'un an.

Dès les premiers jours de son incorporation, ce jeune homm
sentait des douleurs assez vives à la partie supéro-interne de la
droite, toutes les fois qu'il montait à cheval.

Vers le milieu de décembre, pendant un exercice d'équitat
ressentit soudain, dans la région ci-dessus désignée, une doule
plus vives, qui l'obligea à mettre pied à terre. La douleur se cal
pidement et le malade put rentrer à pied à la caserne, c'est-à-dir
courir environ l'espace de deux kilomètres qui sépare le polyg
la ville de La Fère. Pendant cette marche cependant, M... éprou
légères douleurs, et la déambulation était gênée et ralentie. A a
rivée à la caserne, on constatait la présence d'une ecchymose
cupait toute la région interne de la cuisse, depuis le pli de l'ain
qu'au genou.

Notre artilleur n'en continua pas moins son service; il ressen
temps à autre quelques légères douleurs, auxquelles il avait fi
ne plus prendre garde. Dans le courant de janvier, par conséqu
mois environ après l'accident dont nous avons parlé, apparut d

supérieure et interne de la cuisse, une petite grosseur du vo-
'une noix. Cette grosseur augmenta peu à peu jusqu'à acquérir
ume qu'elle a actuellement, celui d'une petite mandarine. L'exis-
le cette tumeur, la gêne et la douleur qu'elle occasionnait pendant
sreices d'équitation firent présenter le malade devant une com-
n de réforme qui le renvoya dans ses foyers.

actuel. — Le malade porte à la partie supérieure de la cuisse
dans la région des adducteurs, une tumeur qui, pendant les ef-
casionnés par la contraction musculaire, acquiert le volume d'une
mandarine. Elle est dure et sa consistance augmente jusqu'à
r presque ligneuse; puis, si l'on fait relâcher les muscles, la
r disparaît presque complètement; en même temps, il se passe,
ı de la forme du membre, une série de phénomènes sur lesquels
llons insister :

spect du membre, lorsque les muscles ne sont pas contractés.
. étant debout, dans la position normale, la tumeur est à peine
nte. Nous le faisons incliner légèrement en avant et en même
porter le poids du corps sur le membre inférieur gauche sain,
nière à relâcher complètement le muscle droit intéressé; la tu-
lisparaît alors complètement. Si dans ces conditions on examine
ıx membres, leur aspect ne diffère pas sensiblement. A la pal-
, la région des adducteurs du côté droit paraît un peu plus molle
ı flasque, mais rien encore là de caractéristique. On ne sent
part d'orifice, de trou, de solution de continuité qui puisse per-
de songer à une déchirure de l'aponévrose.

spect du membre pendant la contraction musculaire. — Nous
ı écarter les jambes du malade, puis, mettant le pied gauche
son pied droit, nous le prions de faire effort pour vaincre l'obs-
ue nous lui opposons. Dans ces conditions, les adducteurs se
ctent et nous assistons à une série de phénomènes des plus cu-

umeur commence à apparaître à la partie supérieure du membre.
lume augmente peu à peu; la main appliquée sur elle sent sa
ance croître sous l'influence des efforts du patient et devenir
ussi ferme que le biceps d'un adulte vigoureux fortement con-
En même temps, l'aspect des deux membres a complètement
ı. Le membre gauche est arrondi dans la région des adducteurs.
illies musculaires sont parfaitement dessinées; le membre droit,
traire, dans *cette même région*, au lieu de la saillie que nous
ı de signaler, montre une *gouttière véritable*, qui se dirige obli-
nt en bas et en dedans. Cette gouttière à la palpation devient
plus manifeste. Je ne saurais mieux comparer la sensation que
rouve qu'à celle que donne la gouttière des adducteurs, lorsqu'on
ire un peu plus bas la ligature de la fémorale. Si l'on fait alors
la contraction musculaire, cette gouttière s'efface, et l'on voit le
qu'elle formait se combler peu à peu.

nostic. Devant l'ensemble de ces symptômes, nous croyons pou-
firmer que nous avons affaire à un cas type de rupture muscu-

laire du premier ou moyen adducteur droit. Le mode d'appariti la tumeur, la douleur au moment de l'accident initial, l'existenc épanchement sanguin immédiat, l'absence, même aujourd'hui, de espèce de solution de continuité à l'aponévrose, formaient déjà nous de graves présomptions. Mais, ce qui est caractéristique, c différence d'aspect du membre pendant le repos et pendant la co tion musculaire, ce sont le mode de formation de la tumeur et s l'existence de cette longue gouttière.

M. le médecin principal Dauvé a recueilli une observation ana accompagnée de deux photographies. Dans l'une d'elles, qui repr le membre pendant la contraction du muscle, on voit une tume mée par le bout supérieur, et au-dessous une longue gouttière c pondant à la gaine vide. « Cet aspect spécial du membre, nous M. Farabeuf, a pour moi presque la valeur d'une autopsie. » D cas actuel, cet aspect n'est pas moins caractéristique et le diag de rupture musculaire a rallié l'avis de tous nos maîtres de la S de chirurgie qui ont bien voulu examiner le malade.

Traitement. — M... était venu nous consulter :

1° Pour savoir s'il avait à craindre de voir sa tumeur augmen

2° Pour nous demander ce qu'il pourrait faire pour obvier à tence de cette tumeur et en empêcher le développement.

Le diagnostic de tumeur musculaire ou pseudo-hernie consé étant établi, la première question est résolue. Évidemment la t n'augmentera plus beaucoup.

Quant à ce qu'il y aurait à faire pour remédier à cette petite mité, c'est chose plus difficile. La tumeur ne gêne pas notre ing pour les usages ordinaires de la vie, elle ne devient douloureu lorsqu'il est à cheval; mais comme il peut parfaitement se dis d'exercices équestres, nous l'avons engagé à ne rien faire. Il essayé d'une cuissard élastique; il a abandonné cet appareil c lui rendait aucun service. S'il était obligé de monter à cheval, il rait faire construire un appareil dont M. le professeur Trélat donné l'idée et dont certainement il retirerait des avantages. Ce reil se composerait d'un caleçon en caoutchouc, puis de deux en caoutchouc, communiquant ensemble : l'une serait placée sur meur même, l'autre dans la région postérieure de la cuisse. Dan tion de monter à cheval, le poids du corps comprimant contre l la pelote postérieure, l'air passerait dans la pelote antérieure; c serait distendue et agirait plus efficacement sur la tumeur.

Sur une observation de M. Dieu, médecin-major de 1re classe, m en chef de l'hôpital de Sétif (Algérie),

par M. Delens.

Messieurs,

L'observation qui nous a été adressée par M. Dieu a pour *Grenouillette sub-linguale opérée par excision et cautérisatio*

). — *Récidive après trois mois et apparition d'une tumeur yoïdienne communiquant avec la poche sub-linguale.— Excie la tumeur kystique par la région sus-hyoïdienne. — Gué-*

titre résume bien les principales particularités du fait intét observé par M. le Dr Dieu. Il s'agit, en effet, d'une greette *sus-hyoïdienne* dont l'auteur a pu faire, sur le vivant, omie pathologique, en enlevant la poche kystique. Il a, de manière, constaté que la tumeur opérée précédemment par lorsqu'elle ne constituait qu'une grenouillette sub-linguale aire, avait récidivé en écartant les fibres des muscles génioe et génio-hyoïdien pour venir faire saillie à la région susienne.

st la première fois, à ma connaissance, que la pathogénie de enouillette sus-hyoïdienne a pu être établie d'une manière ve. Jusqu'ici, nous en étions réduits à des hypothèses sur ce , ainsi que j'ai pu m'en assurer à l'occasion d'un travail récent é par moi dans la *Revue de chirurgie.*

fait observé en 1879 par M. le professeur Gosselin et reprolans la thèse inaugurale de M. Cadiot avait, sans doute, déjà ré la communication réelle des deux poches sub-linguale et yoïdienne : il avait été possible, au cours de l'opération, de pénétrer une sonde d'une poche dans l'autre par un orifice ; mais, dans ce cas, la démonstration était beaucoup moins lète que dans celui de M. le Dr Dieu.

nme ce dernier fait a, suivant moi, une importance considépour l'histoire encore obscure de la grenouillette sus-hyoïe, j'espère que la Société voudra bien en autoriser la publicaans ses bulletins.

onterai seulement deux réflexions. La première c'est que, si rvation de M. Dieu démontre incontestablement qu'une greette sus-hyoïdienne peut résulter de la migration à travers res musculaires du plancher de la bouche d'un kyste déve- d'abord dans la cavité buccale, il n'en faudrait pas conclure 'est là le seul mode de formation de cette variété rare de uillette.

second lieu, bien que le traitement auquel a eu recours eu, la dissection et l'ablation de la poche par une incision la région sus-hyoïdienne, ait donné un résultat très satist, il n'y a pas lieu cependant d'abandonner d'une manière tive les autres moyens tels que les injections irritantes ou le ige, qui ont également donné des succès et exposent certaint moins les opérés aux complications possibles des plaies.

Discussion.

M. Trélat. Je me rallie entièrement aux sages conclusions de M. Delens relativement à la thérapeutique suivie par M. Dieu. L'extirpation des grenouillettes même sus-hyoïdiennes est loin d'être toujours nécessaire pour leur guérison. Depuis bien longtemps, j'ai recours, pour les petites grenouillettes, à l'excision partielle au moyen d'un coup de ciseau, pour celles qui atteignent ou dépassent les dimensions d'une amande, à la ponction suivie de lavages réitérés de la poche avec de l'eau chaude et finalement d'une injection iodée. M. Delens a dit avec raison qu'il ne fallait pas abandonner ces méthodes simples auxquelles on doit bien des succès.

M. Forget. L'auteur de l'observation a-t-il mentionné la nature du liquide contenu dans la poche sus-hyoïdienne? Il serait intéressant de savoir si elle était de nouvelle formation ou si elle était due à une récidive de la poche sub-linguale. Pour qu'elle fût considérée comme une dépendance de l'autre, il faudrait admettre une récidive après l'opération pratiquée trois mois auparavant sur la portion intra-buccale de la tumeur.

Quant à la méthode thérapeutique à employer en pareille circonstance, la meilleure, selon moi, consiste dans l'incision large de la poche suivie de cautérisations répétées avec le nitrate d'argent. L'autoplastie que j'ai moi-même préconisée et employée jadis doit être laissée de côté, comme à peu près impraticable, et les injections iodées ne donnent pas toujours un résultat complet.

M. Desprès. L'auteur de cette observation ne me paraît pas avoir recherché avec un soin suffisant l'origine de la grenouillette. Je suis assez disposé à croire, d'après les renseignements qu'il nous fournit, qu'il s'agissait d'un kyste de la bourse séreuse de Fleischmann.

L'autoplastie, telle que la pratiquait Jobert, échouait souvent; je l'ai vue réussir une fois parce qu'elle a occasionné une vive inflammation. La méthode du séton, vantée jadis par Laugier, lui est bien supérieure, à condition d'écarter le plus possible les orifices d'entrée et de sortie, afin de ne pas couper rapidement la paroi, et de laisser le drain en place pendant très longtemps, pendant cinq et six mois s'il le faut. Le but à atteindre est de faire souder la muqueuse buccale avec la membrane interne du kyste et d'obtenir une fistule permanente qui est la guérison.

M. Verneuil. J'ai vu échouer et réussir tous les moyens dont on

ient de parler. Aussi ai-je été amené, dans un cas où plusieurs écidives avaient eu lieu successivement, à imaginer un procédé de section lente dont le succès a été complet. Avec une aiguille courbe armée d'un fil d'argent double, j'ai traversé le kyste de part n part, puis j'ai tordu chacun de ces fils sur le côté correspondant e la grenouillette. La section lente des parties étranglées par ces ls eut pour conséquence une large perte de substance qui resta éante après leur chute.

Les fils d'argent étant un peu gênants pour les opérés, j'ai emloyé, dans un second cas, des fils élastiques, mais, ayant compris e canal de Wharton dans une des ligatures, je vis survenir chez e malade une grenouillette aiguë par distension de ce canal. Chez n troisième malade de la ville, j'ai employé le même procédé et 'ai réussi de même.

M. Labbé. M. Desprès a vanté le séton pendant plusieurs mois ; 'est un moyen qui doit être bien désagréable pour les malades. Je ui préfère l'injection iodée, l'injection de perchlorure de fer ou de oute autre substance irritante.

M. Le Dentu. Ayant été chargé de faire, il y a plusieurs années, n rapport sur deux observations de grenouillettes traitées par l'inection de chlorure de zinc, dont M. Th. Anger était l'auteur, j'ai ait mes réserves sur ce procédé, mais tout en me promettant de 'expérimenter sérieusement. Or, depuis cette époque, j'ai eu ecours à ce moyen environ vingt-cinq fois et j'ai toujours réussi guérir les malades du premier coup. Les douleurs et la réaction nflammatoire augmentant rapidement d'intensité avec les doses mployées, il est indispensable de se conformer avec la plus rande rigueur à certaines règles dont l'application permet d'atteindre le but et empêche de le dépasser.

On se sert du chlorure de zinc à l'état de déliquescence, produit pontané de l'hydratation qui atteint le sol à la longue, même dans es flacons bien bouchés. Les solutions concentrées seraient peutre préférables, si leur mode d'emploi avait été soumis à des règles précises ; mais, en somme, on agit tout aussi sûrement et sans plus l'inconvénients avec le chlorure de zinc pur.

Avant de faire l'injection, il est inutile d'évacuer la poche, sauf le as de distension exagérée. Alors il m'a semblé qu'on enlevait à la réaction un peu de son intensité, en aspirant une à deux seringues le Pravaz du contenu.

Je le dis tout d'abord, la quantité injectée ne doit *jamais* dépasser *deux* gouttes ; autrement, les douleurs et la réaction inflammatoire acquerraient une intensité alarmante et parfaitement inutile

pour la guérison. Je me sers ordinairement d'une petite se
en caoutchouc durci.

Relativement aux doses, je divise les grenouillettes en p
moyennes et grosses. Les moyennes ayant le volume d'un
les petites et les grosses sont celles dont les dimensions so
siblement inférieures ou supérieures à celles-là.

Une goutte ne suffit que pour les très petites grenouillett
général, pour la guérison des moyennes, une goutte et de
nécessaire; pour les grosses, il faut aller jusqu'à *deux g*
mais, je le répète, on ne doit jamais dépasser cette dose.

La gangrène frappe quelquefois la poche partiellement ou
ment, mais elle n'est pas indispensable pour la guérison
n'a pas de gravité. L'irritation de la paroi et l'action spéci
chlorure de zinc sur les liquides albumineux suffisent. La ga
ne doit être considérée que comme un petit accident qui n'a
du tout de gravité dans les cas où je l'ai vue survenir.

La période inflammatoire dure environ quatre à six jours ; l
rison est complète du dixième au douzième jour. N'ayant p
servé de récidive jusqu'à ce jour, j'ai une pleine confiance d
moyen.

M. Desprès. Le procédé que vient de préconiser M. Le
n'a pas encore suffisamment fait ses preuves; j'ai vu des ré
survenues à la suite de son emploi. M. Labbé m'a reproché l
gueur du traitement auquel j'ai recours et le désagrément q
pour les malades à garder un petit séton dans la bouche p
plusieurs mois. Les malades s'y habituent très vite et n'en
vent bientôt plus aucune gêne.

M. Gillette. Je ne puis partager la confiance de M. Le
dans l'injection de chlorure de zinc. J'ai vu, dans le serv
Dolbeau, une malade que M. Anger lui-même avait opérée.
gouttes de chlorure de zinc avaient été injectées dans la poc
réaction et les douleurs furent d'une violence extrême, et p
la récidive eut lieu. J'ai fait plus tard à cette malade l'excisi
tielle de la paroi kystique.

M. Sée. L'excision et la cautérisation ne mettent pas plus
des récidives que toutes les autres méthodes. J'ai échou
récemment avec le nitrate acide de mercure.

M. Tillaux. La discussion a un peu dévié et s'est écar
point important de la communication de M. Dieu; je veux pa
la pathogénie de la grenouillette sus-hyoïdienne. Giraldès a t
soutenu cette opinion que, dans le cas de grenouillette sub-li
et sus-hyoïdienne, les deux poches ne communiquaient jam

semble, parce que l'une était développée aux dépens de la glande sublinguale, l'autre aux dépens de la glande sub-maxillaire. L'observation de M. Dieu prouve, au contraire, que les deux poches avaient un point de départ unique.

Il est probable qu'il s'est d'abord formé un kyste sub-lingual aux dépens de la bourse séreuse de Fleischmann, dont une de mes communications à la Société de chirurgie a eu pour but de bien établir l'existence contestée par quelques anatomistes. Sans doute, ce kyste primitif s'est glissé entre les muscles sus-hyoïdiens et est venu former la tumeur sus-hyoïdienne. Dans ces cas, le kyste peut s'insinuer entre les muscles géniens ou entre les faisceaux du mylo-hyoïdien.

Jusqu'ici, l'excision et les cautérisations répétées m'ont réussi dans le traitement de la grenouillette; sur un confrère espagnol, j'ai commencé à traiter ainsi la portion buccale d'une de ces grenouillettes en bissac.

M. Trélat. Il résulte de cette discussion que la guérison s'obtient par divers moyens, qu'aucun cependant ne met à l'abri de la récidive, que le nitrate d'argent est peut-être un peu faible comme modificateur de la paroi, que les caustiques énergiques ont besoin d'être dosés avec soin, sous peine de provoquer des accidents sérieux, et que des solutions suffisamment diluées donneraient peut-être les mêmes résultats sans faire courir aux malades les mêmes risques.

M. Delens. Le but de M. Dieu n'a pas été d'attirer l'attention de la Société de chirurgie sur le traitement de la grenouillette, mais bien de vous faire connaître un cas de production d'une grenouillette sus-hyoïdienne trois mois après la guérison apparente d'une grenouillette sub-linguale. L'extirpation de la poche lui a permis de constater l'existence d'un canal de communication allant d'une portion à l'autre du kyste et passant à travers une boutonnière musculaire.

M. Sée. J'ai rencontré dans mes dissections une disposition propre à éclairer la pathogénie de la grenouillette. Souvent des grains glandulaires erratiques sont plongés profondément entre les faisceaux du muscle génio-hyoïdien.

Les conclusions de M. Delens sont mises aux voix et adoptées.

Observation.

Grenouillette sub-linguale opérée par excision et cautérisation de la poche. Récidive après trois mois et apparition d'une tumeur sus-hyoïdienne communiquant avec la poche sub-linguale. Excision de la tumeur kystique par la région sus-hyoïdienne. Guérison.

Lasalle (Louise), petite fille âgée de 7 ans, entre, le 2 septembre 1880, à l'hôpital de Sétif. Cette enfant, blonde, un peu lymphatique, a une bonne santé habituelle. Ses parents me racontent que, depuis deux mois environ, ils se sont aperçus que leur enfant avait sous la langue une tumeur qui allait tous les jours en augmentant. Cette tumeur, absolument indolente, est située sous la langue, au niveau du plancher de la bouche; elle est de la grosseur d'une noix, bilobée, le frein de la langue la séparant en deux parties égales. Elle est fluctuante, à parois minces et transparentes, sans changement de coloration de la muqueuse; elle repousse la langue en haut, vers le palais. Si on place un grain de sel sur le plancher de la bouche, on voit sourdre la salive par les conduits de Wharton. Le diagnostic porté est : grenouillette développée probablement dans une glandule sub-linguale.

Le 7 septembre, l'enfant, étant très indocile, est chloroformée, et je procède à l'opération. Un ténaculum est enfoncé dans la tumeur, et, à l'aide de deux coups de ciseaux, j'excise la plus grande partie de la paroi supérieure du kyste. Il s'écoule une assez grande quantité d'un liquide jaune, filant et visqueux. Le kyste étant débarrassé de ce liquide, je fais une forte cautérisation des parois de la poche avec un crayon de nitrate d'argent.

Le lendemain, il y a une réaction assez vive, l'enfant a un peu de fièvre, et toute la région sus-hyoïdienne est un peu tuméfiée. — Lait, bouillon, eau émolliente pour gargarismes.

Le troisième jour après l'opération, les parents emmènent leur enfant à la campagne. L'eschare produite par la cautérisation n'est pas encore tombée, mais la tuméfaction du cou a complètement disparu.

Huit jours après, je revois ma petite opérée qui va très bien, et dont la plaie est en voie de cicatrisation.

Enfin, à la fin de septembre, la plaie était complètement fermée, et comme j'avais cautérisé fortement la poche, j'espérais ne pas avoir de récidive.

Je n'avais plus de nouvelles de cette enfant, lorsque les parents la ramenèrent à ma visite, au mois de mars 1881, c'est-à-dire six mois après l'opération.

Elle était dans l'état suivant :

Une tumeur volumineuse, de la grosseur d'une mandarine, siège sous le menton; elle est située sur la ligne médiane qu'elle déborde également de chaque côté; elle est indolente, sans changement de couleur à la peau, arrondie, peu tendue, et elle offre une sensation vague de fluctuation. Si on fait ouvrir la bouche à l'enfant, on voit le plancher buccal légèrement soulevé par une nouvelle tumeur kystique beaucoup

oins volumineuse que celle qui avait été opérée. Ce kyste intra-buccal ngmente considérablement de volume si on comprime la tumeur sus-yoïdienne, et il est très vraisemblable que les deux poches communi-nent largement entre elles. Si on place un peu de sel sur le plancher e la bouche, la salive sort abondamment par les orifices du canal de Vharton.

D'après le dire des parents, cette tumeur aurait commencé à se dé-elopper trois mois environ après la première opération, c'est-à-dire ers le mois de janvier 1881. Je diagnostique une tumeur sus-hyoïdienne ub-linguale, avec communication très probable des deux poches. Con-aissant l'observation de M. le professeur Gosselin et la thèse de I. Cadiot, il me fut facile d'arriver au diagnostic.

L'enfant entra dans mon service le 2 avril 1881, et je résolus de la ébarrasser de cette tumeur gênante et disgracieuse. Mais quel procédé evais-je suivre? Les injections irritantes ont été employées cinq fois: rois fois par Nélaton, une fois par Jobert et une fois par Dolbeau. 'rois fois, la simple ponction avec injection fut suivie de succès, mais es malades n'ont pas été revus. Une fois, la poche suppura (Nélaton); ne autre fois, la malade quitta l'hôpital avec une fistule (Dolbeau). 'hassaignac eut un succès définitif en introduisant un tube à drainage ecourbé en anse dans la tumeur extérieure, et en faisant chaque jour es injections iodées; mais, après un mois de traitement, la malade uitta l'hôpital non guérie. Cependant, deux ans après, elle fut revue ar M. Delens complètement débarrassée de sa tumeur.

M. le professeur Gosselin (thèse de M. Cadiot) fit d'abord une ponction ans le kyste buccal, mais le liquide très visqueux ne put sortir, même près avoir été délayé avec des injections d'eau chaude.

Le 30 avril, il fit alors l'excision de la paroi supérieure du kyste ans toucher à la portion sus-hyoïdienne, et vida le liquide salivaire es deux poches.

Le 2 mai, la tumeur sus-hyoïdienne était très rouge, et il y avait une ène énorme de la déglutition. La malade ne pouvait qu'avec une ex-ème difficulté manger, boire et même cracher; une salive épaisse écoulait continuellement de sa bouche. Le 4, les symptômes graves nt augmenté, et on fit une large incision sur la ligne médiane qui onna issue à une grande quantité de pus; on plaça un drain; les cidents cessèrent.

La malade sortit le 26 mai; la tumeur sus-hyoïdienne reparaissait un u, et la grenouillette semblait avoir des tendances à se reproduire ns cette région. La malade n'a plus été revue.

Sachant par ces observations les difficultés que l'on éprouve à faire rtir par un trocart le liquide visqueux et filant de ces tumeurs, crai-nant d'autre part d'avoir une réaction trop vive à la suite d'une injec-on irritante, je résolus de disséquer le kyste sus-hyoïdien et d'en tciser le plus largement possible les parois.

Le 8 avril, l'enfant étant chloroformée, la tête renversée en arrière, fis sur la ligne médiane de la région sus-hyoïdienne une incision de peau dépassant la tumeur en haut et en bas. Le kyste fit immédiate-

ment saillie entre les lèvres de la plaie. Je disséquai très facilement, et le plus profondément que je pus, la tumeur qui s'énucléa comme un kyste sébacé; à la fin de la dissection, le kyste se creva, et il s'en écoula un liquide visqueux, très filant, jaune-brun foncé.

Dès que la poche fut vidée, j'attirai fortement les parois du kyste qui s'engageait dans une boutonnière assez large formée par les muscles génio-hyoïdien et génio-glosse, et je les excisai à l'aide de quelques coups de ciseaux.

Il fut aisé de voir que le kyste sus-hyoïdien communiquait largement avec le kyste sub-lingual par une ouverture à peu près semblable à la glotte, les lèvres de cette ouverture étant représentées par les muscles génio-hyoïdien et génio-glosse.

Une sonde molle, introduite par cette ouverture, vint faire saillie sous la muqueuse du plancher de la bouche qui était complètement affaissé. L'enfant ne perdit que quelques gouttes de sang.

Craignant d'avoir laissé dans le fond de la plaie, qui était profonde, des débris de la poche kystique, je renonçai à la réunion immédiate, et je me contentai de bourrer la plaie avec des boulettes de charpie trempées dans de l'eau de Pagliari; un bandage simple maintint le pansement.

Le lendemain, il y eut un peu de fièvre, mais l'enfant ne souffrait pas et put s'alimenter à l'aide de potages et de lait.

Le 4e jour, j'enlevai les boulettes de charpie imprégnées de pus. L'enfant n'avait aucunement souffert, n'avait plus de fièvre et mangeait une portion. La plaie était très belle. Je rapprochai les parois à l'aide de quelques bandelettes de diachylum entrecroisées sous le menton.

Le 5e jour, l'enfant se leva, joua avec ses camarades, allant parfaitement. La suppuration était assez abondante; on ne pouvait plus apercevoir au fond de la plaie l'entrebâillement des muscles géniens. Les jours suivants, les bords de la plaie s'affaissèrent et la suppuration diminua. La petite malade sortit le 12 mai, sans avoir éprouvé le moindre accident. Le plancher de la bouche était complètement affaissé; les conduits de Wharton étaient toujours perméables, et il ne restait de cette affection qu'une petite cicatrice linéaire, dissimulée par la saillie du menton.

Après la lecture de cette observation, on peut se convaincre que cette tumeur kystique était bien une grenouillette sus-hyoïdienne, puisqu'il n'était pas douteux qu'elle avait une origine salivaire, et que le kyste faisait saillie à la région sus-hyoïdienne, caractères essentiels assignés par M. Delens à la grenouillette sus-hyoïdienne. De plus, elle appartenait au groupe des grenouillettes sus-hyoïdiennes sub-linguales de M. Cadiot, car elle n'avait aucun rapport avec la glande sous-maxillaire, et elle communiquait par une large ouverture, située sur la ligne médiane, avec la tumeur du plancher de la bouche, qui siégeait vraisemblablement dans une glandule sub-linguale.

Paris.— Soc. d'imp. P. Dupont, 41, rue J.-J.-Rousseau. 57. 5-81. *Le gérant*, G. Masson.

Si l'on regarde les cinq faits relatés dans la thèse de M. Cadiot, comme des exemples probants de grenouillette sus-hyoïdienne sub-linguale, mon observation, tout à fait semblable à celle de M. le professeur Gosselin, serait la sixième publiée.

La pathogénie de cette affection a été diversement interprétée par les auteurs, et M. Delens ne se dissimule pas que c'est là la partie la plus difficile de son travail.

Je ne veux pas relater toutes ces théories, que l'on trouvera si clairement expliquées dans la *Revue de chirurgie*. Je n'ai moi-même aucune idée nouvelle à émettre sur les causes de la tumeur sus-hyoïdienne, mais il me semble que mon observation vient à l'appui de la théorie de M. Cadiot, qui est probablement aussi celle de M. le professeur Gosselin. Pour notre jeune confrère, la grenouillette développée dans une glandule de la bouche précéderait toujours la tumeur sus-hyoïdienne; puis, à la suite d'une ponction, d'une ouverture spontanée, ou d'une excision, il se produirait une cicatrice rétractile, résistante, au niveau du plancher de la bouche. Si l'on suppose que le liquide contenu a été sécrété dans l'intérieur de la poche imparfaitement oblitérée, la tumeur kystique, ne pouvant se développer vers la bouche, s'engagerait entre les muscles génio-glosse, génio-hyoïdien et mylo-hyoïdien, et viendrait faire saillie sous le menton, sur la ligne médiane.

C'est bien là ce qui s'est produit chez ma petite malade; car, après une guérison apparente d'une grenouillette sub-linguale opérée par excision et cautérisation, j'ai vu une nouvelle tumeur apparaître à la région sus-hyoïdienne, et j'ai pu m'assurer par la dissection que la poche intra-buccale s'était développée dans la région sus-hyoïdienne, en écartant les muscles géniens.

Une dernière remarque, que je tiens à faire, est relative au traitement.

Dans les dix observations relatées dans le travail de M. Delens (je ne tiens pas compte des observations V et VI, relatives à des kystes de la région sus-hyoïdienne sans communication avec la tumeur sub-linguale, et que M. Delens appelle fausses grenouillettes sus-hyoïdiennes), on ne trouve aucun exemple de dissection avec excision du kyste sus-hyoïdien, et cependant je crois que le mode de traitement que j'ai suivi est préférable à ceux qui ont été employés jusqu'ici; car il est radical, exempt de danger, et, de plus, il a été suivi d'une prompte guérison, sans crainte de récidive ni de fistules.

Communication.

Des plaies du pénis par armes à feu,

par M. A. Forget.

Les plaies du pénis produites par les armes à feu, sont rares. Le nombre, fort restreint, de celles qui sont consignées dans les annales de la science, provient surtout de la chirurgie militaire.

En dehors des faits de guerre, il est assez difficile d'en citer des exemples. Il suffit, pour s'en convaincre, de consulter le *Traité des maladies chirurgicales du pénis*, publié en 1877, par les docteurs Voelker et Cyr, d'après les recherches historiques et la pratique particulière de leur maître, notre regretté collègue, J.-N. Demarquay.

Dans le chapitre de l'ouvrage consacré à l'étude des plaies par armes à feu, où l'auteur met à contribution tous les faits dont il a eu connaissance, il ne s'en trouve aucun qui soit comparable à celui qu'il m'a été donné d'observer, et sur lequel j'ai cru à propos d'appeler aujourd'hui votre attention.

Observation.

Coup de feu dans les parties génitales. — Plaie en gouttière de la face urétrale du pénis. — Plaie en séton du gland. — Lésion du canal de l'urètre. — Fistule urétrale. — Lymphangite et abcès pré-pubien. — Guérison.

Le 14 avril de l'année dernière (1880), je fus appelé à l'hôtel Continental, auprès d'un jeune homme âgé de vingt ans, qui venait imprudemment de se faire une blessure par arme à feu aux parties génitales.

Je trouvai le blessé couché dans un lit dont les draps, tachés de sang, témoignaient d'une hémorragie récente. La pâleur de son visage, la petitesse du pouls, le refroidissement général, me firent craindre que l'hémostase ne fût pas complète, malgré le soin pris par un médecin, qui m'avait précédé, d'appliquer sur les parties lésées des compresses imprégnées d'un liquide hémostatique. L'examen de celles-ci, dont la surface ne laissait suinter qu'un peu de sérosité sanguinolente, me fit juger qu'il n'y avait pas urgence à enlever le premier appareil, à m'assurer de l'insuffisance des moyens hémostatiques mis en usage, et à procéder à une hémostase définitive. Je pris donc le parti de ne pas intervenir avant d'avoir prévenu le médecin qui avait donné les premiers soins au blessé.

En raison, d'ailleurs, de l'état de mauvaise santé où je me trouvais alors, craignant de ne pouvoir suffire seul aux exigences d'un traitement de longue durée, je priai mon collègue et ami Le Dentu de s'adjoindre à moi. Nous vîmes donc ensemble le blessé, que nous avons continué à soigner de concert jusqu'à sa guérison.

Un nouvel examen nous permit de reconnaître la nature, le siège et l'étendue des lésions des organes génitaux. L'appareil qui les recouvrait étant enlevé, et avec lui les caillots de sang qui y étaient interposés, voici ce que nous constatâmes :

1° Une plaie du scrotum, au point de sa jonction avec la verge, obliquement dirigée de gauche à droite ; elle commence sur la face rétrale, où elle creuse un sillon d'une étendue de trois centimètres, avant de gagner le côté droit de l'organe où elle se termine à deux centimètres environ de la base du gland. Superficielle, cette plaie n'intéresse que la peau et le tissu cellulaire. Le corps caverneux et son enveloppe fibreuse sont intacts.

2° Au côté droit du pénis, dans la projection de la plaie précédente, en regard de la couronne du gland, existe une autre plaie, irrégulièrement arrondie, à bords frangés, de la grandeur d'une pièce d'un franc, comprenant la peau, le tissu cellulaire et la membrane muqueuse, toute l'épaisseur du fourreau de la verge, au niveau du cul-de-sac préputial.

3° En regard de cette plaie tégumentaire, dont elle est, à vrai dire, la continuation, le gland en offre une qui lui correspond, de même forme, de même étendue. Déprimée en infundibulum à son centre, mâchée sur ses bords, elle donne lieu à un écoulement de sang en jet intermittent.

4° A deux centimètres en avant de cette dernière, existe une autre plaie, distante de cinq millimètres environ de l'orifice de l'urètre. Moins grande que la précédente, elle en diffère d'aspect : au lieu d'une dépression à son centre, c'est une saillie comme mamelonnée qu'elle présente.

Le tissu du gland, circonférentiel à l'ouverture traumatique, est ferme, rénitent, notablement distendu par du sang infiltré dans ses aréoles; il a une couleur rouge violacé, analogue à celle de certaines tumeurs érectiles.

En présence de ce traumatisme, la multiplicité des lésions, leur configuration caractéristique de celles produites par les projectiles d'une arme à feu, auraient suffi, à défaut de tout autre renseignement, à en révéler l'origine. Le blessé, d'ailleurs, nous raconte que, pendant son déjeuner, il remuait machinalement de la main gauche un pistolet, vulgairement nommé coup-de-poing, qu'il porte habituellement chargé dans la poche de son pantalon, lorsque tout à coup, par suite d'une manœuvre qu'il ne s'explique pas,

l'arme fit feu et la balle, après avoir troué en trois points la doubl de la poche, atteignit la verge qui s'est trouvée sur son trajet da une attitude bien difficile à déterminer.

L'examen de la balle tombée du pantalon du blessé penda qu'on le lui retirait, nous permit de vérifier le rapport exist entre sa forme, son calibre et la configuration des plaies du pén C'est une balle conique, ayant 8 millimètres à sa base, en m surant 15 dans sa longueur; le sommet se termine en poi assez fine.

Les détails qui précèdent démontrent que le projectile a d'abo produit sur la verge une plaie en gouttière superficielle, puis, apr avoir perforé le prépuce, a creusé dans l'épaisseur du gland u plaie en séton, dont l'ouverture d'entrée est à sa base, et celle sortie très près de son sommet.

Dans son trajet la balle a-t-elle entamé l'urètre? La solution cette question ne pouvait s'obtenir que par la miction. Nous fim uriner le malade devant nous. La miction se fit tout d'abord par jet large et continu, l'urine restant pure; mais, à mesure que vessie se vidait et que sa force de propulsion allait en diminua le jet du liquide devenant plus faible, un peu de sang sortit av l'urine, et finalement presque pur. Celle-ci, d'ailleurs, ne se jour par aucune des deux plaies du gland. Pouvait-on conclure cette expérience à l'intégrité de l'urètre? Ce ne fut pas no avis. Nous pensâmes que la sortie du sang avec le dernier jet l'urine suffisait à faire présumer une lésion du canal qui le mett en communication avec la source d'où provenait l'hémorrag ayant lieu par une des plaies du gland.

N'est-il pas facile, en effet, de comprendre que, dans le cas do il s'agit, qui est celui d'une plaie contuse par le corps vulnérant, tissus infiltrés de sang extravasé dans leurs aréoles notablement di tendues puissent faire, en quelque sorte, office de bouchon q clôt, du moins momentanément, une petite ouverture de l'urèt et s'oppose ainsi au passage de l'urine en dehors de sa voie na relle?

C'est en nous plaçant à ce point de vue qu'en prévision d'u infiltration urineuse, à la rigueur possible, nous fûmes d'avis soumettre le blessé au cathétérisme préventif.

Quant à l'hémorragie qui émergeait du fond de la plaie d'entr de la balle, sans qu'il fût possible de préciser le vaisseau ouvert, ne pouvait songer, pour y mettre un terme, ni à la ligature, ni à cautérisation: car l'une eût été mise au hasard, sans trop sav ce qu'elle eût compris, et l'autre eût exposé à détruire presque i failliblement des tissus qu'il importait de ménager sur les confi d'une plaie probable de l'urètre.

Le moyen d'hémostase, auquel nous eûmes recours, consista à comprendre entre les mors d'une serre-fine de moyenne grosseur, introduite au centre de la plaie, une certaine épaisseur des parties molles, en regard du point d'où venait le sang. L'hémorragie ainsi arrêtée, la serre-fine fut laissée à demeure; c'était faire, comme on le voit, de la forcipressure permanente.

Le pansement fut on ne peut plus simple. Les plaies furent recouvertes de compresses de lint, préalablement trempées dans une solution phéniquée au centième, avec recommandation de les arroser du même liquide trois fois dans la même journée. Le sommet du gland fut laissé à découvert, pour que le cathétérisme pût être aisément pratiqué.

Le lendemain (15 avril), le gland est plus tuméfié, plus dur, plus rénitent; son tissu, d'un rouge brun, bleuâtre et violacé sur quelques points, a l'apparence d'une tumeur érectile menacée de sphacèle.

Le 16, cet état persiste, et nous craignons l'invasion d'une gangrène partielle ou diffuse ; heureusement qu'il n'en fut rien; les deux jours suivants, le gland prit un meilleur aspect, il présenta à sa surface un peu de souplesse et des plis de la muqueuse indiquant une diminution de volume du tissu spongieux par suite de la résorption du sang épanché dans ses aréoles.

Les 17 et 18, la détente s'accentua de plus en plus, en même temps que la suppuration se produisait régulièrement.

Le 10, au moment du pansement, la serre-fine employée comme agent d'hémostase se détacha spontanément.

J'ai dit, au début de l'observation, que l'écoulement avec l'urine d'une certaine quantité de sang par le méat nous avait fait craindre que l'urètre ne fût lésé.

Ce n'était, à vrai dire, qu'une présomption sérieuse, à laquelle manquait, pour qu'elle devînt une certitude, le signe pathognomonique d'une telle lésion, c'est-à-dire la sortie de l'urine par la plaie du gland. Or, l'état de celle-ci complètement modifiée par l'inflammation suppurative, écartant actuellement toute crainte d'infiltration urineuse, nous fîmes uriner le blessé en toute liberté, et nous eûmes ainsi la preuve que notre prévision était fondée.

Un jet d'urine, en effet, sortit avec assez de force par la plaie correspondant à l'ouverture d'entrée de la balle et continua jusqu'à la fin de la miction.

L'existence d'une fistule consécutive au traumatisme de l'urètre, son organisation définitive, sa permanence et sa guérison plus ou moins problématique, nous mettaient dès lors en présence d'une sérieuse complication. En vue d'y obvier, l'indication la plus pressante était de s'opposer au passage de l'urine par l'ouverture acci-

dentelle du canal; pour cela, nous eûmes recours au cathé à demeure. Il fut mal supporté; dès le quatrième jour, au de la sonde, le col vésical devint le siège d'une irritati ténesme douloureux, qui força à en faire abstraction pour au cathétérisme intermittent et pratiqué à de longs interva lui-ci ne fut pas mieux supporté : des symptômes locaux e raux, tels que frissons et fièvre, d'une cysto-prostatite, s'a rent davantage. Cette intolérance nous fut expliquée par l lui-même qui nous avoua qu'il était à peine guéri d'une l rhagie au moment de son accident. La réapparition de la phl urétrale et de l'écoulement qui en est caractéristique, e: traitement spécial, et nous obligea à renoncer au cathétérisı façon absolue. Il en résulta que, dans l'acte de la miction sortait en même temps par le méat et par la base du glan y mettre obstacle autant que possible, nous engage blessé à appliquer, chaque fois qu'il urinait, sur la plaie du l'extrémité du doigt et à y exercer un certain degré de p Cette occlusion, en quelque sorte mécanique, réussit à int le passage du liquide par la plaie de l'urètre et à en fav cicatrisation.

Vers la fin de la quatrième semaine, un incident nou produisit. La région pré-pubienne fut le siège d'une tum circonscrite, dure, rénitente, avec chaleur et rougeur mo la peau : elle était due à un ganglion enflammé, à une adé sécutive à une lymphangite profonde de la base du pén que l'indiquait le gonflement cylindrique du côté droit de devenu plus volumineux que le côté gauche. Cette phlegma aucune suite fâcheuse, elle se termina par la formation d' abcès, dont l'ouverture artificielle fut suivie d'une prom rison.

Cinq semaines s'étaient écoulées depuis que le trau existait : la plaie tégumentaire du pénis était cicatrisée, a celle du gland, voisine du méat. Celle de sa base ne l'étai complètement et continuait à livrer passage à un jet d' plus en plus atténué, mais qui seul mettait obstacle à rison.

Fallait-il pour lever cet obstacle intervenir chirurgicale vue de hâter l'occlusion de la fistule urétrale ? On pouvait qu'elle se fît spontanément, bien que ce résultat favora parût assez problématique ; l'expérience personnelle en un reil nous faisant défaut, ayant remarqué, d'ailleurs, que l'urine sortant par la fistule avait beaucoup perdu de son nous fûmes d'avis de temporiser. Bien nous en prit, car jour le jet diminua progressivement ; il devint intermittent

en plus rare, et finalement il se borna à quelques gouttes de liquide qui émergeaient du fond de la plaie presque entièrement cicatrisée.

A la fin de la septième semaine, le blessé, après avoir uriné, ne remarquait plus la moindre humidité à la surface du gland. La guérison était définitive et depuis elle a persisté.

Je ne reviendrai pas sur les traits principaux de ce fait chirurgical, qui ont été mis en un relief suffisant dans le cours de l'observation. Nous nous arrêterons seulement aux effets consécutifs à la cicatrisation, au double point de vue de l'état anatomique des parties lésées et de la fonction qui leur est dévolue.

Les plaies par armes à feu du pénis ne sont pas graves seulement par les complications immédiates qu'elles déterminent ; elles le sont aussi par la nature même du traumatisme, dont l'agent produit l'attrition des tissus, et, par suite, un sphacèle plus ou moins étendu, d'où résultent une perte de substance et une cicatrisation toujours vicieuse qui laisse après elle une déformation de l'organe, et quelquefois une gêne dans l'accomplissement de ses fonctions.

En cas pareil, on a remarqué un défaut de parallélisme entre les deux corps caverneux, dont un seul a été traversé par la balle, et alors la verge en érection est entraînée du côté de celui que la blessure a atteint. Ainsi, dans une curieuse observation rapportée par Demarquay, il est question d'un individu dont le corps caverneux droit avait été traversé dans toute son épaisseur par une balle; après la guérison, la verge en érection décrivait une courbe dont la concavité tournée à droite répondait au corps caverneux atteint par le projectile, et la convexité au corps caverneux resté sain.

Sans avoir à redouter une aussi grave déformation chez le jeune homme sujet de notre observation, il pouvait, sous l'influence du travail de cicatrisation, se produire une déviation de l'organe qui fût en rapport avec l'étendue et la profondeur de la double lésion de l'urètre et du gland traversé par la balle dans toute sa longueur.

Depuis quatorze mois que la cicatrice est effectuée, le tissu inodulaire a acquis son organisation définitive, et toute appréhension à cet égard doit cesser.

L'examen que nous avons fait récemment nous a donné toute sécurité. Les cicatrices du gland n'ont d'autre difformité qu'une dépression ; à leur centre l'irrégularité de leur surface se borne à des plis rayonnés et inégalement disposés, comme on l'observe dans les cicatrices de chancres atteints de phagédénisme. Il en résulte une diminution de volume de la moitié droite du gland, qui a perdu sa forme arrondie et correcte.

Quant à l'urètre, ses dimensions n'ont pas été notablement modifiées, et à en juger par la liberté et l'ampleur du jet d'urine pendant la miction, il n'y a pas lieu de prévoir la formation tardive d'un rétrécissement du canal dans le point correspondant à la plaie.

J'ajouterai, en terminant, que le jour même où ce jeune homme fut blessé, la principale préoccupation de son père fut de savoir si la blessure ne ferait pas perdre à son fils sa faculté copulative... « Conservera-t-il sa virilité ?... » telle fut la question qu'il nous fit tout d'abord. Son fils, aujourd'hui, je n'en doute pas, peut lui répondre par l'affirmative.

A propos de la communication précédente.

M. Polaillon. J'ai observé une plaie en gouttière de la partie antérieure de la verge et du gland sans lésion du canal de l'urètre. Il n'y a pas eu d'hémorragie et la guérison s'est faite sans entraves.

Présentation d'un appareil.

M. Redon montre, sur une malade atteinte d'un mal de Pott cervical, un appareil d'immobilisation en plâtre, embrassant le tronc, le cou et la tête.

Le travail déposé à l'appui de cette présentation est renvoyé à l'examen d'une commission composée de MM. Tillaux, Périer et Duplay, rapporteur.

La séance est levée à 5 heures 30 minutes.

Le secrétaire,

A. Le Dentu.

Séance du 22 juin 1881.

Présidence de M. DE SAINT-GERMAIN.

Le procès-verbal de la séance précédente est lu et adopté.

Correspondance.

La correspondance comprend :

1° Les journaux hebdomadaires publiés à Paris.

2° *Bulletin de l'Académie de médecine. — Bulletin de l'Académie Royale de Belgique. — Lyon médical. — Bulletin de thérapeutique. — Union médicale du Nord-Est. — Annales de gynécologie. — Revue médicale de l'Est. — Union médicale de la Seine-Inférieure. — Alger médical. — Recueil d'opthalmologie. — Revue médicale. — Le Praticien.*

3° *La Gazette médicale italienne lombarde. — La Gazette de santé militaire de Madrid. — British medical.*

A propos du procès-verbal.

Note sur deux cas de pseudo-hernie musculaire

par M. FARABEUF.

Depuis notre dernière séance, notre collègue, M. Nicaise, et un interne, M. Jouin, m'ont fait voir chacun un malade atteint de pseudo-hernie musculaire.

Le malade que M. Nicaise m'a adressé est un homme de 55 ans environ qui, il y a cinq mois, a glissé sur une pelure, et a fait sans succès, un violent effort pour se maintenir debout. Tombé sur le bord du trottoir, il ne peut dire au juste à quel moment il a senti un craquement dans la région inférieure de la cuisse gauche et une violente douleur qui ne furent pas suivis d'une ecchymose apparente.

Le muscle droit antérieur a été rompu près de l'extrémité inférieure de son ventre charnu. Celui-ci s'est retiré peu à peu vers le haut, formant une tumeur de plus en plus grosse dans le sens de l'épaisseur et de la largeur, à mesure sans doute que la gaine aponévrotique se dilatait.

A l'état de repos, la tuméfaction est vague, oblongue, molle, bien limitée seulement du côté du pôle inférieur. Aucune bouton-

nière aponévrotique, aucune bride ne se laisse sentir ni deviner.

Lorsque le malade contracte son muscle, la tumeur durcit, s'élargit, s'épaissit et remonte ; le pôle inférieur parfaitement appréciable, comme une marche d'escalier, peut être retenu, calé, par le bout du doigt avec lequel il est possible d'empêcher le globe musculaire de redescendre et de redevenir oblong lorsque la contraction cesse.

Quelle que soit l'attitude donnée à la jambe, la tuméfaction persiste, vague et molle pendant le relâchement, dure et globuleuse pendant la contraction.

La rupture n'a pas été suivie de cicatrisation. C'est pourquoi il est aussi impossible à l'explorateur de produire la distension passive qu'au malade de provoquer la tension active du muscle intéressé.

La gêne est bien faible, la course seule est ralentie, et, pendant la marche, le blessé n'accuse qu'un mouvement qui l'agace un peu: il sent son muscle osciller dans sa gaine, comme un piston dans son corps de pompe.

M. Jouin m'a montré un homme de 46 ans, maigre et flasque, atteint d'une pseudo-hernie du muscle moyen adducteur droit depuis cinq ans environ.

Cet homme nageait dans le canal de l'Ourcq ; voulant regagner le bord, au plus vite, il fit un vigoureux rapprochement des membres inférieurs et sentit un craquement violent et douloureux dans la région antéro-interne de la cuisse droite, à l'union du tiers moyen avec le tiers supérieur. Dès le lendemain, le sang épanché formait une vaste ecchymose noire comme de l'encre.

Après quelques semaines de repos au lit, le malade reconnut une grosseur au lieu même où se trouve actuellement la pseudo-hernie. Celle-ci n'arriva que lentement à son volume actuel, mais elle est stationnaire depuis longtemps.

Pendant le relâchement absolu, dans le décubitus dorsal, il existe une tuméfaction oblongue, vague, qui occupe la région correspondant à la moitié supérieure du moyen adducteur moins le court tendon pubien, encore facile à sentir et à pincer entre les doigts. La place de la moitié inférieure du muscle est vide à l'œil. Le doigt n'y trouve qu'une mince bandelette, sans doute cicatricielle, adhérente à l'extrémité inférieure de la tuméfaction musculaire et confondue en bas avec le tendon du grand adducteur.

Lorsque le malade contracte le muscle rompu, la tumeur durcit et se globulise : son pôle inférieur se rapproche du pubis jusqu'à ce que la bandelette cicatricielle, tendue, s'oppose à toute modification. Cette bandelette, relâchée par la flexion légère et l'adduction forcée, permet à la tumeur de devenir courte, ronde, très saillante,

ıtraire, dans l'abduction qui distend la cicatrice, la tumeur, lisparaître comme le ferait une hernie vraie, peut en- la volonté du malade, durcir et saillir ; mais elle se rac- à peine et même pas du tout, si l'abduction est forcée. ane trace de rupture aponévrotique n'est perceptible. et il mblé que quelques faisceaux fibreux aponévrotiques, qui oute ont résisté à la distension, bridaient la tumeur en tra-

e me permeterai pas d'insister davantage sur ces faits qui t être maintenant fort simples pour tout le monde.

emment, en cas de rupture musculaire récente, si le mus- important et rompu complètement, il y a avantage à cher- obtenir une cicatrice solide et courte. L'immobilisation gée seule est capable d'un tel résultat. Or, immobiliser un rompu, ce n'est pas seulement immobiliser ses insertions, ncore lui interdire tout raccourcissement, toute contraction. les sujets gras et bien musclés, les gaines aponévrotiques ıt suffire à maintenir à faible distance les bouts des muscles di- Sur un sujet maigre, un seul moyen, la compression périphé- venant au secours de l'attitude rationnelle, permet de fixer ce un corps musculaire qui, par sa tonicité permanente et ıtractions passagères, tend à rapprocher son pôle rompu insertion demeurée solide.

---

ite de la discussion sur le traitement de la grenouillette.)

'ERREUIL. Des trois opérés dont j'ai parlé dans la dernière , il y en a deux que je n'ai pas revus, mais j'ai pu examiner cemment le troisième. Les ligatures élastiques sont tombées uième jour. Il reste un pertuis de quatre à cinq millimètres, s bords sont bien cicatrisés, et qui réalise les conditions de on que recherchait Jobert dans son procédé autoplastique. fait le cathétérisme du trajet qui part de cet orifice, et j'ai é que le stylet s'avançait jusqu'au centre de la glande sub- ire. Cette particularité est, à mes yeux, la confirmation opinion que je professe depuis vingt ans, à savoir : que la illette sus-hyoïdienne se développe aux dépens du conduit arton.

récemment encore, j'ai vu dans mon service un homme une grenouillette à double poche. Dans la bouche, on sen- canal de Wharton induré et volumineux. Il présentait en un coude brusque, et le gonflement sus-hyoïdien, qui cor-

respondait à la région occupée par la glande sub-maxillaire, commençait juste dans ce point.

Sur le second de mes opérés, j'ai dit que, ayant lié le canal de Wharton, j'avais vu survenir un gonflement sub-maxillaire, dont la forme rappelait exactement celle de la grenouillette sus-hyoïdienne.

Voilà, ce me semble, autant de raisons de m'en tenir à l'opinion émise plus haut, relativement au siège de la grenouillette sus-hyoïdienne.

Cela ne m'empêche pas d'admettre que la grenouillette ait des siéges multiples; de là un certain nombre de variétés, n'ayant d'ailleurs entre elles que des différences peu accentuées.

Tout récemment, Recklinghausen ayant eu l'occasion de faire la dissection d'une grenouillette, l'a considérée comme développée aux dépens de la glande de Nühn.

La grenouillette du canal de Wharton existe incontestablement; enfin les nombreuses glandules du plancher de la bouche sont souvent le point de départ de la dilatation kystique.

Nous sommes généralement d'accord pour admettre que pas un des moyens recommandés n'assure absolument la guérison. Un seul serait radical, c'est l'extirpation de la poche; mais cette extirpation est extrêmement difficile et ne peut vraiment être préconisée. Pour obtenir la guérison par les modificateurs plus ou moins énergiques dont on a parlé, il faut détruire l'épithélium. Cette destruction, dans la partie la plus reculée de la poche, exigeant une action violente du caustique, il vaut mieux, pour ces cas, renvoyer aux méthodes ayant pour but de créer une fistule permanente.

Je donnerai, dans quelques mois, des nouvelles de l'opéré sur lequel je vous ai fourni plus haut des renseignements.

M. Desprès. Il me semble qu'il y a une contradiction dans les idées que vient d'exprimer M. Verneuil. S'il existe une ectasie du canal de Wharton et qu'on emploie les caustiques, ou bien on n'obtiendra rien, ou bien on oblitérera le conduit salivaire. Dans ce cas, on rendra inévitable l'engorgement et la dilatation de la glande en arrière de l'oblitération.

D'un autre côté, les caustiques pourraient réussir toujours si la grenouillette dépendait toujours de la distention d'un acinus, mais M. Verneuil semble croire que ce cas est plutôt exceptionnel, et que le kyste se forme ordinairement aux dépens du conduit. Si cette théorie est exacte, les caustiques doivent être proscrits.

Comme le diagnostic du siège précis est souvent à peu près impossible et que la méthode du séton convient à tous les cas, c'est elle que j'emploie et que je préconise.

M. VERNEUIL. La contradiction que M. Desprès croit avoir relevée ıs mes paroles n'existe pas. Puisque je pense que les grenouil- les sus-hyoïdiennes sont des dilatations du canal de Wharton, recommande d'une manière exclusive pour celles-là la création ne fistule, et je réserve pour les autres les méthodes ayant pour t la destruction de l'épithélium.

M. TRÉLAT. Selon moi, c'est principalement dans le cas de poche ndue qu'on réussit avec la teinture d'iode, qu'on peut réussir alement avec le chlorure de zinc, parce que ces liquides se répan- nt dans tous les points et disséminent leur action sur la paroi lière. Le succès fréquent de cette méthode prouve, en outre, e le plus grand nombre des grenouillettes est formé aux dépens s acini glandulaires, et que celles qui dépendent de la glande Nühn ou du conduit de Wharton sont des exceptions.

M. FORGET. Après avoir cru à la fréquence de la grenouillette du nal de Wharton, après avoir basé sur cette opinion un procédé ératoire analogue par plus d'un point à celui de Jobert, je suis ivé à penser qu'il existe en réalité plusieurs variétés que j'ai idiées avec soin dans un rapport lu devant la Société de chirur- en 1875. Outre ces variétés, j'en ai admis une autre dont cer- ns cas m'ont paru établir nettement l'existence: je veux parler kyste de la bourse séreuse de Fleischmann dont M. Tillaux nous lonné une nouvelle démonstration.

Qu'il s'agisse de ce dernier, d'une dilatation du canal de Whar- , d'une dilatation d'un canal excréteur d'ordre inférieur ou d'une tension glandulaire, la tumeur affecte des apparences si cons- tes que le diagnostic clinique est ordinairement ou fréquemment é au hasard. La thérapeutique gagnerait certes à un peu plus précision.

'ar exemple, si l'on peut sans inconvénient oblitérer un conduit réteur de peu d'importance, il n'en serait pas de même du con- t de Wharton. A la dilatation de ce dernier convient spéciale- nt la création d'une fistule permanente.

'ajoute deux mots relativement aux grenouillettes sus-hyoï- ıes. La communication de la poche sub-maxillaire et de la he intra-buccale ne m'est pas démontrée; on n'en a jamais ni des preuves irrécusables.

M. TH. ANGER. Au moment de mes premiers essais d'injection de ırure de zinc, je ne me suis trouvé en présence que d'une seule été de grenouillette, de la grenouillette sub-linguale ordinaire. Gillette a parlé d'une récidive survenue sur une de mes opérées. oudrais bien avoir sur cette malade de nouveaux renseigne-

ments. Peut-être faudrait-il rapprocher ce fait d'un autre que je vais vous rapporter.

En 1876, j'eus à soigner une jeune fille de Besançon qui portait dans la bouche et sur la partie latérale de la région sus-hyoïdienne une poche dont le développement remontait à deux ans, mais qui n'était pas très distendue, car la muqueuse buccale formait des plis au-dessus d'elle. Le chlorure de zinc, la pâte de Canquoin, la potasse caustique échouèrent successivement.

Je me résolus finalement, ne pouvant songer à une extirpation totale, à cause du prolongement postérieur qui s'étendait très profondément et des adhérences du kyste, à pratiquer une excision partielle et à lier les bords de l'incision avec des fils multiples, de manière à obtenir une fistule. Des morceaux d'éponge interposés aux lèvres de la perte de substance en empêchèrent la réunion. En fin de compte, l'orifice ne s'est pas refermé; de temps en temps, la sécrétion de ce qui reste de la poche s'épaissit, ce qui rend nécessaires quelques injections faites par l'opérée elle-même.

L'examen microscopique a montré que j'avais eu affaire à un kyste dermoïde.

M. Verneuil. L'extirpation est la méthode par excellence dans les cas de cette sorte. Je puis l'affirmer pour en avoir fait l'expérience sur deux malades que j'ai opérés de cette façon. Ces kystes dermoïdes s'énucléent sans la moindre difficulté; ils ne sont adhérents que par un point, et le siège de cette adhérence est constamment au niveau des apophyses géni. Si M. Anger a rencontré des adhérences plus étendues, cela tient sans doute aux modifications que les caustiques avaient fait subir à la poche.

Les premiers kystes dermoïdes observés en France, il y a quelques années, n'ont pas été diagnostiqués, mais qu'on se rapporte aux faits réunis dans la thèse de M. de Landeta ou à ceux qui les ont suivis, on verra que le diagnostic est rendu possible par deux particularités, qui sont: le siège médian de la poche et la nature du contenu. Leur mode de formation est du reste le même que celui des kystes dermoïdes des autres régions du corps; ce sont des inclusions partielles des téguments au niveau des fentes branchiales.

M. Desprès. Les observations de kystes dermoïdes du plancher buccal sont, jusqu'à ce jour, au nombre de onze, ainsi que je l'ai établi dans mon article du *Nouveau Dictionnaire de médecine et de chirurgie pratique*. J'en ai vu, pour mon compte, et j'ai constaté, comme M. Verneuil, que l'extirpation pouvait se faire partout par énucléation, excepté au niveau des apophyses géni.

M. Th. Anger. Le kyste que j'ai observé n'était pas, comme ceux

dont il vient d'être question, situé dans la partie antérieure de la bouche. Il s'étendait fort loin en arrière, la poche était plutôt flasque, et ce sont ces conditions qui en ont rendu l'extirpation impossible, plus encore que l'action des caustiques employés antérieurement, bien que ces derniers aient pu être pour quelque chose dans les difficultés de la dissection.

M. Duplay. Les kystes dermoïdes ressemblent si peu aux grenouillettes ordinaires qu'on a tort de leur appliquer la même dénomination. Aux premiers l'extirpation seule convient. J'en ai vu deux, l'un dans le service de Denonvilliers ; c'est le premier qu'on ait observé en France, et c'est sans doute la raison pour laquelle il n'a pas été diagnostiqué.

C'est un des cas relatés dans la thèse de M. de Landeta. Le second n'a pas été publié ; je l'ai opéré avec la plus grande facilité, après l'avoir diagnostiqué.

Je crois aussi que les difficultés d'extirpation dont M. Anger n'a pu triompher, doivent être attribuées aux traitements divers essayés antérieurement. Elles furent les mêmes dans le cas de Denonvilliers. La teinture d'iode avait rendu la poche adhérente, si bien que M. Verneuil ne parvint plus tard à la disséquer qu'avec la plus grande peine.

M. Tillaux. Je constate avec regret le désaccord qui règne entre nous sur cette question tant de fois débattue, mais nullement résolue, et je suis obligé de reconnaître que la grenouillette est une des affections chirurgicales dont l'anatomie pathologique est le plus mal connue.

M. Verneuil a émis tout à l'heure certaines assertions auxquelles je ne puis souscrire. La grenouillette sus-hyoïdienne n'est pas due, selon moi, à la dilatation du conduit de Wharton ; l'introduction d'un stylet dans un trajet fistuleux allant jusque dans le point que M. Verneuil estime être le centre de la glande submaxillaire, ne prouve nullement que l'instrument n'ait pas cheminé à côté du conduit et de la glande. J'ai fait pénétrer un stylet à la même profondeur, ce matin même, sur un de mes opérés, et je n'en ai pas conclu que le canal excréteur avait été le siège primitif du kyste. Mon opinion est que c'est dans la bourse de Fleischmann qu'il faut le placer. Je m'appuie, non seulement sur les recherches anatomiques que je vous ai communiquées, mais encore sur des expériences faites en vue d'étudier la dilatabilité du canal de Wharton. Or, elles m'ont montré que cette dilatabilité est faible, et que la distension rapide du conduit est difficile ; il faut bien admettre cependant que la distension est possible à la longue, comme celle des uretères qui peuvent atteindre les dimensions de l'intestin grêle.

Je dirai encore que je ne puis assimiler à une grenouillette aiguë la tuméfaction de la glande sub-maxillaire que M. Verneuil a vu survenir à la suite de la ligature accidentelle d'un canal de Wharton.

M. Th. Anger. Je ne crois pas le diagnostic des kystes dermoïdes du plancher de la bouche aussi facile que le disait à l'instant M. Duplay. Chez ma malade, on ne retrouvait pas les signes considérés comme caractéristiques : le siège médian et la nature du contenu. Plusieurs ponctions pratiquées par des médecins de Besançon avaient donné issue à un liquide semblable en apparence à celui des grenouillettes simples ; seul l'examen histologique de la poche a révélé la nature réelle de la tumeur.

Rapport

Sur une observation du docteur Linon intitulée : *Polype naso-pharyngien muco-fibreux (myxome) enlevé par l'écraseur linéaire.*

Par M. Delens.

Messieurs,

L'observation qui nous a été envoyée par M. le docteur Linon, médecin de l'hôpital de Sidi-bel-Abbès, démontre une fois de plus que les divisions rigoureuses, admises dans les traités de pathologie, n'existent plus, lorsqu'on se transporte sur le terrain de la clinique.

M. le docteur Linon s'est, en effet, trouvé en présence d'un cas de tumeur naso-pharyngienne volumineuse, que son siège d'implantation sur le corps du sphénoïde, son prolongement dans une des osses nasales, pouvaient à première vue faire ranger parmi les polypes naso-pharyngiens proprement dits, c'est-à-dire parmi ces tumeurs dont le pronostic est toujours grave et dont le traitement présente des difficultés que les discussions antérieures de notre Société ont bien mises en lumière.

Cependant, certaines particularités d'aspect, l'absence d'hémorragies, permirent à l'auteur d'établir le diagnostic véritable de la tumeur et, pensant avec raison qu'il s'agissait d'un myxome, il résolut d'en pratiquer l'extirpation à l'aide de l'écraseur, sans aucune opération préalable. C'est en se servant de la voie naturelle offerte par la fosse nasale droite que M. le docteur Linon a pu mettre en place l'anse de l'instrument, sans avoir besoin d'inciser le voile du palais ni de faire subir à son opéré aucune mutilation préliminaire.

opération en elle-même fut simple et les suites en ont été euses. Sept mois après, rien n'indiquait qu'il y eût menace de live.

ı effet, l'examen histologique de la tumeur pratiqué par M. le esseur Kiener montrait qu'il s'agissait bien d'un polype myxo- ıux.

intérêt qui s'attache à ce fait et la simplification apportée au uel opératoire par M. le docteur Linon nous engagent à vous ner un résumé de cette observation que nous regrettons de ne voir reproduire tout entière dans nos Bulletins.

ı nommé Perrier, Pierre, jeune soldat de la classe 1878, est soumis xamen du Dr Linon, au moment de son incorporation au 12e de e, le 10 novembre 1879; la respiration est difficile et se fait la che ouverte; la voix est nasonnée; les amygdales sont énormes. ılation des amygdales est pratiquée le 20 novembre; mais, bien lle ait été complète, elle ne procure que peu de soulagement.

n nouvel examen fait constater la présence dans l'arrière-cavité fosses nasales d'une tumeur qui repousse la luette et le voile du ıis. Elle donne, à une ponction exploratrice, la sensation d'un ı fibreux. Le doigt reconnaît qu'elle s'implante un peu en avant 'apophyse basilaire, c'est-à-dire vers le corps du sphénoïde. Dans ısse nasale droite, on constate l'existence d'une tumeur grisâtre, ournée en volute, et qui se rattache à la masse pharyngienne.

a gêne de la respiration remonte à six ans environ; il n'y a jamais d'hémorragies, même pendant les manœuvres exploratrices. La ıion nasale saisie, avec une pince, se laisse écraser facilement et ne ne que quelques gouttelettes de sang.

. le Dr Linon ayant établi le diagnostic de *polype muqueux en voie dégénérescence fibreuse*, on pratique l'ablation de la manière sui- te, le 12 février 1880.

'opéré étant assis, la saillie pharyngienne de la tumeur est d'abord ı avec un fil très solide, dont on maintient les extrémités en dehors ı bouche. Un fil est ensuite introduit, à l'aide d'une sonde de Belloc, ı la fosse nasale droite. A l'extrémité buccale de ce fil, on fixe les ı bouts de la chaîne de l'écraseur, et on les fait ressortir par la ne, l'anse de la chaîne restant dans la bouche. Il devient alors ıible d'engager la tumeur pharyngienne dans cette anse, et de faire onter celle-ci jusqu'au niveau du pédicule qu'elle embrasse exac- ınt. Les extrémités de la chaîne ayant été articulées avec le corps instrument, la constriction graduelle opérée par ce dernier en fit ètrer peu à peu la tige dans la fosse nasale, et, lorsque la constric- fut terminée, le fil laissé dans la bouche permit d'amener au dehors ıasse entière de la tumeur.

ıille-ci mesurait 5 centimètres 1/2 en hauteur et 8 centimètres 1/2 en onférence au-dessous du point d'attache du prolongement nasal. ıédicule avait 12 millimètres de diamètre. Le poids total ne s'élè- qu'à 25 grammes.

Le seul temps un peu laborieux de l'opération fut celui qui consista à placer exactement l'anse de l'écraseur au niveau du point d'implantation. Du reste, la perte de sang fut minime et l'exploration de la surface d'implantation montra que l'extirpation avait été complète.

M. le professeur Kiener résume ainsi les résultats de l'examen histologique qu'il a pratiqué :

« Les caractères précédents ne laissent aucun doute sur la signifi-
« cation histologique de la tumeur. Il s'agit d'un polype de la muqueuse
« des fosses nasales, comme l'indiquent la nature de son revêtement
« épithélial et sa structure. On peut reconnaître, sur toutes les coupes,
« un revêtement épithélial cylindrique (devenu pavimenteux dans les
« portions qui ont fait saillie dans l'arrière-bouche), un chorion mu-
« queux et un tissu sous-muqueux ayant subi la dégénérescence myxo-
« mateuse. »

Les suites de l'opération furent simples. Le ronflement nocturne, qui existait avant l'ablation, disparut complètement et, après un conge de convalescence, l'opéré put reprendre le service.

Sept mois plus tard, l'exploration de l'arrière-cavité des fosses nasales ne faisait découvrir aucune trace de reproduction. Les amygdales toutefois étaient redevenues volumineuses, malgré l'ablation antérieure, et il y avait un léger nasonnement de la voix.

M. le Dr Linon rappelle, en terminant, que les *Bulletins de la Société de chirurgie* renferment cinq observations de polypes muqueux naso-pharyngiens. Les observations appartiennent à MM. Legouest, de Saint-Germain, Trélat et Duménil. Dans ces différents cas, la ligature ou l'anse galvanique ont été employées, et M. Duménil a même eu recours au procédé de Bœckel, pensant avoir affaire à un polype fibreux. Le procédé de M. Linon est évidemment plus simple et préférable, puisqu'il supprime toute incision ou opération préliminaire. Reste à savoir s'il sera applicable dans tous les cas analogues. Il appartient à de nouvelles observations de le démontrer.

Envisageant, en outre, la question au point de vue spécial de la médecine légale militaire, M. Linon pense que désormais les polypes muqueux naso-pharyngiens ne doivent pas être considérés comme un motif d'exemption du service militaire, et que les sujets qui en sont porteurs doivent être acceptés d'abord pour le service et réformés seulement en cas d'insuccès de l'opération.

En résumé, nous vous proposons, Messieurs : 1° d'adresser des remerciements à l'auteur ;

2° De déposer aux archives son observation et les réflexions qui l'accompagnent.

Communications.

Bec-de-lièvre rare chez un monstre exencéphalien. A gauche, le bec-de-lièvre est latéral et étendu jusqu'à la paupière inférieure; à droite, il est commissural;

par M. LANNELONGUE.

Marie Belleville est une petite fillette venue au monde le 2 mai 1881 à 7 heures du matin, rue Mouffetard, 152. Elle est née d'un père et d'une mère bien portants, âgés l'un et l'autre de 22 ans. L'accouchement s'est fait sans difficulté.

Bien que venue à terme, l'enfant est extrêmement grêle. La figure est petite et il n'y a pas de voûte du crâne. A la place de cette voûte crânienne, on observe deux masses placées, l'une à droite, l'autre à gauche, séparées l'une de l'autre par une gouttière profonde: de ces deux masses, l'une, celle qui est à droite, est la plus volumineuse et ressemble assez bien à un hémisphère cérébral par sa forme et sa direction; mais l'autre, celle de gauche, est plus petite, elle a le volume d'une mandarine et paraît pleine de sérosité. Il semblerait même qu'elle soit indépendante de la précédente à laquelle elle ne serait unie que par une membrane fibreuse. Les deux masses sont recouvertes par une membrane analogue à la dure-mère; cette membrane se continue en avant avec la peau du front à la racine du nez, plus en dehors avec les paupières supérieures qui n'existent qu'en partie, plus en dehors encore et en arrière, avec la peau au-dessus de l'oreille, enfin, tout à fait en arrière au niveau de l'occipital, également avec la peau, suivant une ligne transversale qui va d'une oreille à l'autre. D'ailleurs, la peau de la région occipitale s'insinue entre les deux masses précédentes pour se continuer avec la peau du front, par l'intermédiaire d'une languette fibro-cutanée d'un centimètre de largeur, recouverte par quelques cheveux.

La masse principale dont j'ai parlé tout à l'heure et qui nous paraît être tout le cerveau, repose en arrière sur deux petits corps symétriques qui lui sont unis et qui paraissent représenter le cervelet. J'ai dit que le crâne faisait défaut dans toute son étendue, sauf en arrière où l'on trouve comme un occipital. Il y a aussi probablement la portion pierreuse du temporal ; on n'en trouve plus l'écaille. En même temps que cette malformation du crâne, la face présente un vice de conformation singulier.

D'abord il existe un coloboma vertical des quatre paupières, et chose étrange, une lame fibreuse, une sorte de ligament continu en haut avec la membrane fibreuse qui recouvre l'encéphale, s'insinue dans l'écartement de ce coloboma, se fixe à l'œil, à la cornée et à

la conjonctive, et descendant dans l'écartement des deux de la paupière inférieure, vient se continuer avec la pe joue placée à la base de l'écartement des paupières.

Le même état se présente des deux côtés. Il résulte du c des paupières que celles-ci se présentent sous la forme d lambeaux relevés sous forme d'oreilles en avant de l'œil incomplètement développé et recouvert par ces ligaments parlais tout à l'heure, ligaments qui lui adhèrent.

En outre, il existe un vice de conformation des lèvres bouche à gauche : bec-de-lièvre placé comme de coutume en de l'aile du nez, se prolongeant jusqu'au niveau de la divis ticule de la paupière inférieure avec laquelle il se continu ment; en un mot, la division verticale de la lèvre part de l latérale gauche, remonte à un demi-centimètre en arrière du nez, et atteint directement ces deux moitiés de la divisi paupière inférieure. L'écartement est de 3 à 4 millimètres division de la lèvre correspond à un écartement notab l'os intermaxillaire et le maxillaire supérieur gauche en bas, haut, soit que la branche montante du maxillaire fasse défa qu'elle se trouve en arrière pour se continuer avec l'os ma existe, en tout cas, à ce niveau, un écartement des os qui la fosse nasale est visible par la joue, et que cette fosse n continue avec l'orbite. En un mot, les cavités orbitaire, nasal cale, sont ouvertes à l'extérieur par cette grande fente.

J'ajoute enfin que la division se prolonge en arrière dans la l jusqu'à la partie postérieure du maxillaire, qu'elle comp voûte palatine et le voile du palais, qu'il y a gueule-de- droite la division des parties molles d'abord se présente d'u manière, la commissure buccale droite se prolonge sur la j manière d'une fente, qui bientôt se dirige en haut, et a paupière inférieure à son angle externe, pour se confondre coloboma de cette paupière dont j'ai parlé. Il résulte de l fente coupe la joue et laisse en avant une partie considér cette joue qui est appliquée sur l'os malaire et sur le m supérieur; en effet, il n'y a pas ici comme de l'autre côté tement des os. Il n'y pas de séparation entre l'os interm et le maxillaire; ces deux os sont intimement unis, les donc pas subi d'altération de ce côté-là, et la fente qui n prend que les parties molles et qui divise ces parties m deux, contourne tout le maxillaire supérieur droit, sépar parties molles en une partie en rapport avec le m inférieur et une partie en rapport avec le maxillaire in Les parties molles séparées se confondent sur le bord d physe coronoïde en haut. Comme de l'autre côté, il y a

un ligament descendant de l'encéphale pour venir s'implanter tout à fait dans le fond de la séparation des parties molles, à la fois sur le bord du maxillaire supérieur dans sa partie la plus reculée, et en bas sur la partie correspondante de l'apophyse coronoïde. Ce ligament adhère aussi à l'œil. Il semblerait qu'il ait joué un rôle dans cette séparation, mais c'est là une simple hypothèse.

Pas de vice de conformation des membres ni du tronc.

Le nez, supporté par la lèvre inférieure et l'os intermaxillaire, se trouve à gauche immédiatement séparé de la joue par la fente verticale. A droite, il est relié à la joue par un mamelon de quelques centimètres carrés, séparé du reste par la fente transversale et oblique.

Si j'ajoute qu'à droite et à gauche les yeux sont tout à fait déformés et que chaque paupière est divisée en deux, on voit qu'il en résulte une horrible difformité.

L'enfant vit et respire, mais refuse toute alimentation.

Le 2 mai, elle n'a pris qu'un peu d'eau sucrée.

Le 3 mai, elle a commencé à prendre un peu de lait à la cuiller, et cette nourriture l'a soutenue jusqu'au soir du 5 mai.

L'enfant a donc vécu quatre jours et demi.

La mère était primipare.

Les parents de l'enfant seraient très bien constitués et très bien portants; pourtant une sœur du père est à la Salpêtrière, 3e division, 2e section.

Les observations comparables à la précédente ne sont pas rares et l'exencéphalie n'est pas l'espèce de monstruosité la moins communément observée ; mais il s'y est ajouté deux variétés de bec-de-lièvre qui ne se présentent à l'observation que tout à fait exceptionnellement. D'un côté, à gauche, le bec-de-lièvre latéral remonte jusqu'à la paupière inférieure, et chacune des lèvres de la solution de continuité se continue avec les bords de cette paupière, qui est elle-même divisée verticalement en deux parties sur son milieu. La division de ce côté gauche suivait le sillon naso-labial, comme dans le fait rapporté par le regretté professeur Broca. Ajoutons enfin que la division des parties molles intéressait les os et communiquait largement avec la fosse nasale, indiquant par là l'absence de l'apophyse montante du maxillaire supérieur, dont on ne trouvait pas de traces.

Du côté droit de la face existe un genre de fissure plus rare encore que le précédent. La fente part de la commissure buccale, et se prolonge transversalement en dehors sur la joue, dans une étendue de deux centimètres environ, puis elle prend une direction oblique en haut, et gagne la paupière inférieure atteinte comme

la paupière gauche de coloboma; elle se continue avec le de ce coloboma. Le bec-de-lièvre appartient donc à la vari nienne ou commissurale. Par cette grande ouverture on dé l'intérieur de la bouche et on voit la plus grande partie de l dentaire; la fente, en effet, contourne la tubérosité ma Muralt, Otto, Klein et Nicati, M. Laroche ont rapporté d d'un genre semblable à cette dernière variété.

Enfin, un autre point mérite d'être signalé; il est relatif tence de ligaments dans chacune des solutions de continuité dentes. D'un côté comme de l'autre, on remarque (et l est bien reproduite sur les dessins que je mets sous vos yeu bandelette fibreuse qui mérite d'être décrite. A gauche, elle l'enveloppe fibreuse qui recouvre l'encéphale, puis elle se sous la forme d'une lame aplatie d'un demi-centimètre de l passe dans le coloboma de la paupière supérieure, adhère e se confondre avec la cornée, et enfin elle se reconstitue au de l'œil pour s'engager dans le coloboma de la paupière inf Elle s'insère définitivement sur le périoste de l'os malair maxillaire supérieur, au niveau de la partie moyenne du lièvre gauche. A droite, une bandelette analogue part de l mère, suit un trajet identique offrant les mêmes partic et vient s'insérer sur la partie la plus reculée de l'arcad taire de la mâchoire supérieure. Ces deux bandelettes sont tuées par un tissu fibreux dense et blanchâtre, elles sont résis Je ne crois pas qu'elles aient en aucune manière contribué à duction des difformités faciales précédentes, mais je ne puis aucune opinion plausible sur leur origine, et je me borne ment à signaler leur présence.

Discussion.

M. Lucas-Championnière. J'ai observé un cas ayant be d'analogie avec le précédent: d'un côté, les lésions étaient ment identiques à celles du sujet de M. Lannelogue. Cet en vécu que deux ou trois heures.

M. Polaillon. J'ai vu, il y a trois ou quatre ans, un fait a sur un fœtus exencéphalien. Du centre des deux cornées un tractus blanchâtre, d'aspect cutané, qui se rend le nez. Cette difformité ne peut être attribuée qu'à un a développement de l'œil et des parties voisines. Elle rem début de la vie embryonnaire; car les bulles oculaires appa peu de temps après l'encéphale et se forment aux dépens d tule cérébrale antérieure; mais, d'après la théorie de Huec tégument s'enfoncerait au milieu de la partie antérieure de

cule oculaire et y constituerait un sac dont l'ouverture se resserrerait de plus en plus et finirait par se séparer de la cornée. C'est le vestige de cette disposition transitoire qu'on retrouve dans les tractus dont il est question en ce moment.

Cornas, dans son *Traité des abnormités de l'œil*, signale des taches blanches symétriques sur les cornées et ces taches sont même quelquefois surmontées de poils.

M. Guéniot nous a fait connaître un cas de taches congénitales sans poils.

Les *Bulletins de la Société de chirurgie* contiennent seuls des faits de tractus d'aspect cutané; je n'en ai pas trouvé ailleurs.

M. Pozzi. Il y a une connexité évidente entre le bec-de-lièvre génien vertical et les malformations de l'œil. L'embryogénie en fournit la clef. Le défaut d'oblitération du sillon intermédiaire au bourgeon fronto-nasal et au bourgeon maxillaire supérieur explique ces faits curieux de bec-de-lièvre compliqué de quelque disposition anormale atteignant l'œil ou les téguements entre la bouche et la fente palpébrale.

Dans ce cas, la branche montante du maxillaire supérieur est refoulée dans la joue et c'est l'os incisif, uni à l'os nasal, qui forme le squelette du nez par sa branche montante, si développée chez l'embryon, où elle borde l'orifice externe des fosses nasales d'une manière évidente.

Dans le dessin qui nous est présenté, la fente paraît partir de la commissure des lèvres. Je pense que ce doit être là une erreur, bien facile à commettre, du reste, vu la petitesse de l'orifice buccal chez l'enfant à la naissance et la déformation des rapports normaux. En effet, au point de vue de l'embryogénie, on ne pourrait se rendre compte de cette connexion. Le bec de-lièvre *commissural*, c'est-à-dire partant de la commissure, est le résultat du défaut de soudure de la fente *inter-maxillaire*. Il se dirige horizontalement vers l'oreille. On en connaît plusieurs cas. Ici la fente se dirige vers l'orbite qu'elle atteint même: cela seul permet d'affirmer qu'il s'agit d'une persistance de la fente *naso-maxillaire*, fait bien connu aussi et dont les exemples sont nombreux. Par suite, son extrémité inférieure doit partir non de la commissure, mais du bord libre, au niveau de la suture de l'os incisif avec le maxillaire. Un mot aussi à propos de la bride fibreuse qui part, dans le cas présenté par M. Lannelongue, du fond de la fente labio-génienne et, après avoir adhéré à la cornée, se continue avec l'enveloppe du cerveau *exencéphalié*. M. Polaillon a fort bien indiqué l'origine de cette bride. Je ferai simplement remarquer ceci: cette membrane représente, pour ainsi dire, une portion persistante du feuillet externe du blastoderme; or

c'est par ce feuillet qu'est formée l'enveloppe du cerveau avant son ossification; il n'est donc pas étonnant qu'ici elle se continue avec lui: il y a persistance des rapports embryonnaires.

M. Lannelongue. Je remercie M. Polaillon des renseignements intéressants qu'il nous a fournis; ils jettent une vive lumière sur la question d'embryogénie soulevée par ma communication.

Les dispositions des os de la face, que M. Pozzi vient de rappeler comme étant fréquentes, ne se réalisaient que d'un côté sur mon petit sujet.

A droite, le squelette était intact; à gauche, la branche montante du maxillaire supérieur était sans doute englobée dans la masse des tissus, en dehors de la solution de continuité; on ne la trouvait pas à sa place ordinaire.

Calcul de l'urètre chez un enfant de deux ans.—Infiltration urineuse,

par M. Lannelongue.

Messieurs, j'ai l'honneur de vous communiquer une courte observation de calcul urétral chez un jeune enfant.

Selon toutes les apparences, le noyau primitif de ce calcul s'est formé dans les reins, peut-être même avant la naissance, puis il est descendu dans la vessie, où il a pris un plus grand développement; il s'est ensuite engagé dans l'urètre et nous l'avons trouvé dans la portion spongieuse de ce canal, près du bulbe. Après avoir déterminé une rétention d'urine pendant quarante-huit heures, le séjour de ce calcul a été suivi d'une infiltration d'urine dans les enveloppes de la verge et du scrotum. Tous les accidents ont cédé après l'extraction du corps étranger, laquelle a été facile; sans laisser de fistule urinaire. Voici cette observation:

Le nommé Leboudée, Augustin, âgé de 2 ans, entre le 11 juin 1881 à l'hôpital Trousseau et il est placé salle Denonvilliers, n° 26.

Cet enfant, à ce que raconte la mère, avait depuis deux mois environ de l'incontinence d'urine, survenant pendant la nuit. De plus, de tout temps il a uriné très souvent, et très peu à la fois.

Le mercredi soir, 8 juin, l'enfant demanda à uriner: il ne put pas. Dans la nuit de mercredi à jeudi, il expulsa seulement quelques gouttes d'urine au prix des plus vives douleurs. Le jeudi et le vendredi il en fut de même: le liquide s'écoulant toujours goutte à goutte était teinté de sang.

Cet enfant est amené à l'hôpital le samedi 11 juin, à onze heures après la visite. Toutefois la mère avait remarqué que l'ouverture préputiale était très étroite. Aujourd'hui, la vessie est énormément dis-

tendue et forme une tumeur considérable au-dessus du pubis. Le fourreau de la verge est infiltré d'une sérosité abondante, jaunâtre, qui s'écoule par les mouchetures pratiquées avec la pointe d'un bistouri. Au sommet du prépuce existe une ouverture permettant d'introduire entre les enveloppes péniennes et le gland l'extrémité d'une sonde cannelée. Cette petite manœuvre ne provoque aucune réaction douloureuse chez l'enfant, qui est somnolent et plongé dans un demi-coma. Le pouls est normal, la température aussi. En présence de l'impossibilité d'arriver sur le méat; et après avoir introduit la sonde cannelée jusqu'à la base du gland, on pratique une incision longitudinale sur la face dorsale du pénis. Ce débridement permet de découvrir le méat urinaire. Une sonde métallique est aussitôt introduite dans l'urètre. Elle est aisément conduite jusque dans la vessie, glissant à frottement doux sur les parois du canal. Évacuation de trois grands verres environ d'une urine claire, non fétide, et dans laquelle on n'aperçoit aucune trace de graviers. — La miction terminée, la sonde est retirée aussi aisément qu'elle avait été introduite. — La verge est entourée de compresses résolutives d'eau blanche.

Deux heures après, nous revoyons l'enfant; le facies est meilleur, le teint plus coloré ; le petit malade n'est plus dans cet état somnolent où nous l'avons vu à son arrivée. — Introduction facile et mise à demeure d'une sonde molle en caoutchouc.

2 juin. — La nuit a été très bonne, l'enfant a très bien dormi et a uriné abondamment. L'infiltration pénienne a beaucoup diminué. Enlèvement de la sonde à demeure.

Le soir, vers cinq heures, l'interne de garde vient voir l'enfant: il n'a pas uriné depuis le matin. Nouvelle introduction facile de la sonde en caoutchouc pour vider la vessie. Quand on veut retirer l'instrument, une résistance assez forte s'y oppose, qui fixe la sonde dans le canal. Un mandrin est introduit dans la sonde; et à l'aide de ce procédé et d'une traction assez énergique, l'instrument est entraîné au dehors, l'écoulement de quelques gouttes de sang se produit alors.

13 juin. — M. Lannelongue voit aujourd'hui le petit malade pour la première fois. La verge est tuméfiée, tendue, l'infiltration a en partie reparu. La vessie est distendue par l'urine. Depuis la veille, l'enfant n'a pas uriné du tout. On procède alors à un nouveau cathétérisme à l'aide de la sonde métallique. Celle-ci, en traversant l'urètre, frotte contre un corps dur, qui ne saurait être qu'un calcul engagé dans le canal. Néanmoins la sonde est facilement amenée dans la vessie. Les premières gouttes d'urine entraînent quelques petits graviers très fins, pulvérulents. — La sonde est retirée sans difficulté.

Prenant alors la curette articulée de Leroy (d'Etiolle) M. Lannelongue va à la recherche du calcul, afin de procéder à son extraction immédiate.

Dans une première manœuvre faite pour l'extraire, on ne ramène que quelques débris qui restent accrochés à l'extrémité de la curette.— Nouvelle introduction de l'instrument.— Elle permet de constater que le calcul a été entraîné à une distance d'environ trois centimètres du

ment. Par une seconde traction assez énergique, la pierre est
née au dehors, elle reste seulement prise entre le bord du prép
le gland d'où on l'enlève facilement avec des pinces. Le calcu
extrait a le volume d'un gros pois. Sa forme est lenticulaire, a
légèrement aplaties : il est de couleur grisâtre, peu consistant, l
friable.

Les manœuvres nécessaires à l'extraction n'ont causé qu'un
lement de sang insignifiant. — On n'a pas placé de sonde à d
après l'opération.

Le soir, à six heures, nous revoyons l'enfant. La journée a
bonne, mais le malade n'a pas uriné depuis le matin. Cathétéris
la sonde molle de caoutchouc. Issue d'environ trois quarts d
d'urine claire ne renfermant aucun débris de gravier.—Placem
sonde à demeure pour la nuit. Température 39° 7.

14 juin. — L'enfant a bien reposé pendant la nuit. — Ablatio
sonde à demeure. — L'appétit est excellent. Température 38°. I
nous trouvons de nouveau la vessie très distendue par l'urine
procédons à un nouveau cathétérisme. Evacuation d'un v
demi d'urine sans aucun caractère particulier. — On ne laiss
sonde.

15 juin. — Le matin l'enfant a uriné seul abondamment. Temp
normale.

23 juin. — Depuis le 15, l'enfant a très bien été. Il urine volu
ment et d'une façon tout à fait normale. L'appétit est revenu ;
néral excellent.

La verge est revenue à ses dimensions normales, toutefois, i
encore à l'extrémité un bourrelet préputial légèrement induré.

Discussion.

M. Sée. Les faits de ce genre ne sont pas extrêmement
J'en ai vu deux pour mon compte. Dans l'un, j'ai pu faire l'
tion par l'urètre, dans l'autre l'incision a été nécessaire. Le
sujets ont bien guéri.

Je constate que le calcul actuel est formé de deux parti
tinctes, l'une corticale, qui est la moins dure, l'autre centrale
comme toujours d'acide urique. Il est probable que ces
concrétions des très jeunes enfants sont congénitales et qu
fois descendues dans la vessie, elles s'encroûtent de couche
velles pendant le temps qu'elles y restent.

M. Lannolongue. Je crois bien à leur formation intra-
mais je ne saurais dire si elle remonte à la vie intra-utérin
elle est postérieure à la naissance.

Présentation d'une pièce.

Abcès froid d'origine costale transformé en kyste séreux,

Par M. Le Dentu.

La transformation des abcès froids en kystes me paraît avoir été démontrée péremptoirement par les exemples cités dans le traité des tumeurs de Broca et dans le mémoire intéressant de M. Lannelongue sur la tuberculose osseuse et les abcès ossifluents. Une pièce anatomique, capable de corroborer cette démonstration, me paraît digne de passer sous vos yeux.

Voici une poche kystique des dimensions d'un œuf de dinde, un peu aplatie sur ses faces et offrant une sorte de pédicule fibro-vasculaire. Sa paroi est mince et permet d'apercevoir son contenu parfaitement fluide et transparent. Je puis ajouter que ce liquide est très fortement albumineux, car j'ai déjà ponctionné cette poche il y a longtemps, sur le sujet vivant, et j'ai constaté qu'il était séreux, d'aspect citrin et laissait déposer une grande quantité d'albumine sous l'influence de l'acide nitrique. A la même époque, c'est-à-dire il y a plus d'un an, le sujet portait à gauche de la colonne vertébrale, dans un point presque symétrique par rapport à celui où se trouvait le kyste, un abcès ossifluent, né d'une ostéite de la quatrième côte et dont je fis sortir par aspiration une quantité notable de pus. Cet abcès fut ponctionné deux fois, puis le malade quitta l'hôpital.

Quand il revint me trouver, il y a environ trois mois, l'abcès avait été remplacé par une fistule et le kyste présentait les mêmes caractères. Un pneumothorax se développa récemment et la pleurésie qui s'en suivit emporta le malade, bien qu'elle ne fût pas devenue purulente.

J'ai procédé avec soin à la dissection de la poche que voici. Elle était recouverte par une couche de muscles amincis. Entre elle et le squelette du thorax existait un tissu d'apparence fibreuse, d'un blanc mat, qui servait en quelque sorte d'intermédiaire entre le kyste et le périoste de la troisième côte et représentait une espèce de pédicule aplati. J'ai cherché en vain un canal au centre de ce tissu; j'ai constaté seulement qu'il était formé de couches distinctes que des pressions en sens inverse faisaient glisser les unes sur les autres.

En continuité avec ce tissu, vestige d'une partie de l'ancien abcès, le périoste de la côte était épaissi, mais celle-ci ne présentait, après rugination, aucun caractère indiquant une phlegmasie guérie, ce qui ne m'empêche pas d'être convaincu qu'elle avait été

atteinte autrefois d'une ostéite superficielle et que la guérison de cette ostéite avait amené celle de l'abcès. L'existence, du côté opposé, d'une ostéite incontestable avec fistule ossifluente, a dans l'espèce une importance considérable.

Discusssion.

M. Nicaise. Je rapprocherai de l'observation de M. Le Dentu un fait d'abcès séreux qui diffère, du reste, à plusieurs points de vue de celui qui nous est présenté par notre collègue :

Observation.

Abcés séreux sus-périostique correspondant à la troisième côte.

X..., 23 ans, militaire pendant 18 mois, lymphatique, d'une bonne constitution, remarque dans les premiers jours de mai 1879 l'existence d'une tuméfaction sur le côté gauche du cou ; la tumeur augmente sans aucune douleur ni gêne dans les mouvements du bras et de l'épaule.

X... entre à l'hôpital militaire d'Orléans, où au bout de quelques jours on lui fait une ponction aspiratrice, qui donne issue, dit le malade, à de l'eau rousse. La tumeur ne disparaît pas complètement. On ne fait pas d'autre opération.

Lorsque j'examine le malade, je trouve sur le côté gauche du cou, en avant du bord antérieur du trapèze, une saillie ayant à peu près les dimensions d'une mandarine, à limites diffuses, sans altérations de la peau qui est mobile sur la tumeur. Celle-ci est mollasse et semble donner une sensation de fluctuation profonde et s'enfonce sous le trapèze.

Le diagnostic restant indécis entre un lipome et un abcès froid, je fais le 24 septembre une ponction exploratrice avec l'aiguille n° 2 de l'aspirateur Dieulafoy et j'extrais environ 25 grammes de liquide jaune rougeâtre, assez épais, visqueux. Au dire du malade, ce liquide a le même aspect que celui qui a été retiré à Orléans quatre mois auparavant.

Au microscope, on trouve dans ce liquide des globules rouges, quelques globules blancs, altérés, crénelés, granuleux, et aussi des granulations jaunâtres.

Le liquide se coagule presque en masse par l'acide nitrique.

M. Méhu, pharmacien à l'hôpital Necker, a bien voulu faire l'analyse de ce produit et m'a remis la note suivante :

« Le liquide est rosé, épais, mais non filant (on peut le compter goutte à goutte).

« Densité voisine de 1,026.

« Matières albumineuses brutes desséchées à 100°..	71gr,74
« Sels minéraux anhydres.....	7 ,90
« Total des matières fixes à 100°.....	79gr,64
« Eau.....	920 ,36
	1000gr, »

« Le liquide brut, étendu d'eau, dépose peu à peu des flocons qui ont tous les caractères de la fibrine. Le liquide filtré, qui est très notablement alcalin, en dépose une nouvelle quantité par addition d'acide acétique.

« Ce dépôt est de la fibrine et non de la mucine, car il n'est pas soluble dans les acides minéraux à doses modérées, et il ne se dissout pas dans l'eau légèrement alcaline.

« D'autre part, le liquide filtré après dilution de son volume d'eau distillée, est précipité assez abondamment par le sulfate de magnésie employé jusqu'à saturation. Ce dépôt est constitué par de la fibrine dissoute.

« Le microscope montre des gouttelettes huileuses qui proviennent probablement d'un trocart et des granulations graisseuses solides, en outre des hématies qui colorent le liquide en rose. Il s'y trouve aussi des leucocytes en partie désagrégés par leur séjour déjà prolongé dans le liquide.

« C'est à l'état de dissolution ou de ramollissement extrême de la fibrine qu'il faut attribuer la consistance du liquide.

« Je considère ce liquide comme très ressemblant à d'autres ormés dans le tissu cellulaire sous-cutané à la suite de choc ou de traumatisme quelconque, que j'ai eu occasion d'examiner. »

Le diagnostic restait encore incertain, car on pouvait penser à un lipome avec un kyste lacunaire.

Le 8 octobre 1879, je procédai à l'opération, j'enlevai d'abord une masse graisseuse du volume d'un petit œuf de poule, et au-dessous je trouvai une poche à surface externe blanc rosé lisse. La paroi incisée présentait une épaisseur considérable de 3 à 4 millimètres. La surface interne était molle, rougeâtre, tomenteuse, en un mot ressemblait tout à fait à ce que l'on appelait une membrane pyogénique. La poche était remplie par un liquide analogue à celui qui avait été extrait quinze jours auparavant ; il renfermait 2 ou 3 flocons fibrineux.

La poche était entièrement adhérente à la face postérieure de la troisième côte, qui n'était découverte en aucun point.

J'enlevai une partie de la paroi de la poche et mis un tube à drainage, cherchant à obtenir la cicatrisation de la cavité par suppuration.

Suture superficielle, pansement antiseptique. — La plaie se réunit par première intention. — Il reste le trajet du tube à drainage. —

Celui-ci fut maintenu en place pendant plusieurs semaines et retiré peu à peu.

La guérison fut complète; j'ai revu le malade plus d'un an après l'opération; il n'avait ni douleurs ni nouvelle tuméfaction.

Je donne ce fait comme un exemple d'abcès froid à contenu séreux, dans lequel les caractères du liquide tiennent au processus inflammatoire.

« Il semble que dans l'inflammation il y ait un moment, une phase, un mode où, dans certaines conditions encore indéterminées, l'exsudat inflammatoire est plus consistant, plus épais que d'habitude; nous trouvons ce liquide visqueux au début d'inflammations franches, dans des inflammations à marche lente, et enfin après la suppuration à la surface des membranes à tissu de granulations (foyers, trajets fistuleux). » (*De l'ostéo-périostite séreuse. Des abcès séreux. — Revue mensuelle de méd. et de chir.*, 1879, p. 783.)

Une ponction a été faite le 24 septembre, la poche a été ouverte le 8 octobre. Dans les deux cas, le liquide est le même : le second s'est donc reproduit en quinze jours. On ne peut ici invoquer l'explication donnée par M. Lannelongue dans son étude sur les *abcès froids*, disant que si le liquide est devenu séreux, c'est par suite du dépôt des globules blancs sur les parois.

Chez mon malade, le produit inflammatoire a été primitivement séreux et non laiteux, l'exsudat inflammatoire n'étant pas accompagné d'une prolifération cellulaire aussi abondante que quand il y a formation de pus laiteux.

M. Lannelongue. La communication de M. Le Dentu me touche de trop près pour que je ne cherche pas à faire ressortir tout l'intérêt qui s'y attache. Les faits de transformation d'abcès froids ou tuberculeux en cavités kystiques ne sont certainement pas excessivement rares, mais généralement on les interprète mal et on les prend d'habitude pour de simples kystes. J'en ai rapporté plusieurs exemples dans mon travail intitulé *abcès froids et tuberculose osseuse*, et je crois avoir établi leur pathogénie sans conteste. Le fait de M. Le Dentu est un exemple nouveau à ajouter aux précédents, et notre collègue par une dissection attentive a parfaitement établi les relations antérieures de la tumeur avec le squelette; il a très bien dit que la lésion osseuse ayant guéri, l'abcès s'est trouvé séparé de sa source première, ne conservant plus de relations avec le périoste que par des tractus fibreux qui lui constituent une espèce de pédicule. Notre collègue M. Nicaise ayant prononcé le nom de périostite externe, je tiens à donner mon opinion sur ce point. Je laisse de côté quelques inflammations de

ce externe du périoste produites par continuité de tissu, celles
nène par exemple une ulcération, qui de proche en proche ga-
le périoste après être partie de la peau.
fais allusion seulement à ce que M. Gaujot a désigné sous
m de périostite externe et qui comprend les abcès froids
t pour point de départ la face externe du périoste. Or je tiens
larer que cette affection est extrêmement rare et qu'on est
us souvent trompé à son sujet. Il peut arriver cependant que
ubercules puissent exceptionnellement apparaître à la face
ne du périoste et provoquer autour d'eux la formation d'un
s froid ou tuberculeux par le mécanisme ordinaire de forma-
de ces abcès. Mais je le répète, ces faits sont exceptionnels,
m de périostite ne saurait leur convenir et il doit être abso-
nt rejeté. Il faut d'ailleurs le reconnaître, l'observation clinique
it facilement en erreur.
origine ordinaire de ces abcès symptomatiques est une lé-
plus profonde du tissu osseux proprement dit, ou tout au
s de la surface de la couche sous-périostée d'Ollier; mais
couche, on le sait, appartient plus spécialement à l'os qu'au
ste; ses éléments sont des médullocèles. Or les abcès froids,
lu tissu osseux ou de la couche sous-périostée, ne tardent
détruire le périoste en un point, et leur développement se
lors à la surface externe de cette membrane.
peut arriver, et le fait n'est pas rare, que la lésion osseuse
tive guérisse, tandis que la collection persiste et continue
à se développer. Le périoste ulcéré redevient fibreux et
s n'est plus alors rattaché à cette membrane que par quel-
liens cellulaires. Le fait de M. Le Dentu se trouve dans ce

l'on vient alors à ouvrir ces abcès, on ne reconnaît pas leur
ne primitive, ils paraissent absolument indépendants du sque-
J'ai disséqué plusieurs fois des abcès de cette espèce repo-
sur les os et n'étant plus unis au périoste que par quelques
fibro-celluleux ; mais nous avons alors examiné les os et nous
ns trouvé les traces d'une réparation osseuse; le microscope
a révelé l'existence de néo-formations osseuses ou de l'ostéite
nsante indiquant que là avaient existé antérieurement des
s osseuses
rrive encore souvent qu'à l'ouverture des abcès froids on n'a-
it pas tout d'abord la communication de l'abcès avec la sur-
u la profondeur de l'os. Ces communications sont en effet
es, petites, perdues au milieu des plis ou des fongosités de
face interne de l'abcès.
uis que j'ouvre ces abcès en me servant de la bande d'Es-

march et que je décortique la paroi, il m'est arrivé bien souvent de découvrir, après une recherche laborieuse, une communication qui eût échappé certainement sans ces précautions.

Me résumant sur ce point, je dirai : l'origine de ces collections est la surface de l'os et non celle du périoste, bien qu'à un moment donné les lésions de l'os et même du périoste soient cicatrisées.

M. Nicaise a cru devoir critiquer la théorie que j'ai émise sur la transformation des abcès froids en kystes. Il croit que le liquide de l'abcès peut ne pas être primitivement du pus et se trouver d'emblée un liquide transparent. Je ne pense pas comme notre collègue, et voici pour quelles raisons.

L'abcès froid, je crois l'avoir démontré, est une tumeur tuberculeuse; le contenu est formé primitivement par de la matière tuberculeuse ramollie. Plus tard, une partie des éléments de la paroi tombe dans la cavité, et telle est une nouvelle origine du contenu. Or ce liquide, ou plutôt ce contenu, n'a que les apparences du pus. Par ses origines, par ses propriétés physiques, par les résultats de l'analyse chimique, on découvre une série de différences entre le pus inflammatoire proprement dit et le liquide des abcès froids. D'autre part, la paroi de l'abcès étant formée exclusivement de nodules tuberculeux et d'éléments embryonnaires, ce sont ces parties qui forment le contenu et qui nagent dans un liquide plus ou moins séreux.

La résorption de ces éléments solides est donc nécessaire pour qu'il ne reste plus qu'un liquide séreux; ou, au contraire, la paroi perdu ses qualités de membrane embryonnaire et tuberculeuse, elle est devenue celluleuse ou cellulo-fibreuse, et alors le liquide prend les qualités de liquide séreux avec plus ou moins de transparence. Mais ce dernier état n'arrive, ne se produit qu'après transformation.

L'exemple que M. Le Dentu vient de placer sous nos yeux est une démonstration frappante de ce fait. La paroi est une membrane celluleuse et en certains points fibreuse; elle offre dans toute son étendue ces caractères et le liquide qu'elle contient, transparent et clair, indique qu'il n'est aucunement chargé d'éléments figurés solides.

M. Le Dentu. Je n'ai pas enlevé la côte, parce que la rugination du périoste m'a montré que l'os présentait son aspect normal, mais l'épaississement du périoste, ses connexions avec le tissu fibreux intermédiaire entre l'enveloppe de l'os et la poche kystique, me permettent d'affirmer que la membrane fibreuse avait été le siège d'une inflammation chronique, et j'irai même jusqu'à dire que très probablement les couches osseuses superficielles avaient participé à la phlegmasie.

Je ne connais pas de faits semblables à celui que M. Nicaise vient de citer, mais il résulte des cas d'abcès transformés en kystes publiés jusqu'à ce jour que cette transformation ne se fait pas toujours dans les mêmes conditions. Si, dans le cas rapporté par Broca et qu'il tenait de Aran, les kystes s'étaient substitués à deux abcès par congestion provenant de la colonne vertébrale, dans un fait propre à M. Broca, l'étiologie avait été toute différente. Il s'agissait d'un homme qui avait eu l'artère fémorale coupée par un coup de couteau. La plaie avait suppuré longtemps et avait fini par se cicatriser. Trois mois après avait apparu une tumeur liquide au voisinage de la cicatrice. Elle s'était formée aux dépens d'un ancien foyer de suppuration, mais non, comme dans les faits de M. Lannelongue et comme dans le mien, aux dépens d'une poche d'abcès ossifluent.

La séance est levée à 5 heures 45.

Le Secrétaire,
A. Le Dentu.

Séance du 29 juin 1881.

Présidence de M. de Saint-Germain.

Le procès-verbal de la séance précédente est lu et adopté.

Correspondance.

La correspondance comprend :

1° Les journaux hebdomadaires publiés à Paris;

2° *Le Bulletin de l'Académie de médecine. — Revue médicale. — Bulletin de la Société de médecine de la Sarthe. — Montpellier médical. — Revue militaire de médecine et de chirurgie. — Journal de thérapeutique de Gubler. — Lyon médical. — Presse médicale;*

3° La *Gazette de santé militaire de Madrid. — Gazette médicale italienne-lombarde. — Gazette scientifique du Venezuela. — British medical;*

4° M. Heurtaux, de Nantes, membre correspondant, offre à la Société l'article « Polypes » publié dans le *Nouveau Dictionnaire de médecine et de chirurgie pratiques;*

5° Note sur la guérison du glaucome par la sclérotomie équatoriale, transmise par le Dr Nicati, de Marseille (MM. Perrin, Panas, et Giraud-Teulon, rapporteurs);

6° Observations de kyste de l'ovaire, adressées par M. le Dr Millot-Carpentier, de Crèvecœur (MM. Duplay, Lucas-Championnière, Pozzi, rapporteurs);

7° M. le baron Larrey offre, au nom de M. Viaud-Grand-Marais, de Nantes, un article intitulé : « Des serpents venimeux », publié dans le *Dictionnaire encyclopédique des sciences médicales;*

8° M. Chauvel offre l'article « Omoplate » qu'il vient de publier dans le *Dictionnaire encyclopédique des sciences médicales;*

9° M. Monod offre, de la part de M. le Dr Scheving, une thèse intitulée : *De l'élongation des nerfs.*

A propos du procès-verbal.

(*Suite de la discussion sur la grenouillette.*)

M. Nicaise. J'ai observé une fois chez une petite fille un kyste du plancher de la bouche d'une espèce tout à fait spéciale, dont voici l'observation :

Observation.

Kyste dermoïde canaliculé de la bouche.

Je désire ajouter un fait de kyste dermoïde de la bouche à ceux qui ont été cités dans la dernière séance.

En 1877, j'ai opéré avec M. Chaignat, d'Orléans, une petite fille de 3 ans, qui portait un kyste dermoïde de la bouche. Il était situé à la face inférieure de la pointe de la langue à gauche de la ligne médiane et avait le volume d'une noisette; à travers la muqueuse étalée, on distinguait la teinte jaunâtre du contenu. Cette tumeur gênait les mouvements de la langue qu'elle accompagnait dans ses déplacements ; elle pouvait être portée en dehors de la bouche par la propulsion de la langue en avant.

Une incision sur la face inférieure de la langue permit de disséquer le kyste, dont les parois étaient minces. Ce kyste se continuait au niveau du raphé avec un cordon très dur, résistant, rigide, qui allait s'insérer perpendiculairement sur la face postérieure du maxillaire inférieur, au milieu des apophyses géni, en suivant exactement la ligne médiane; il avait de 2 à 3 millimètres de diamètre.

Je disséquai ce cordon fibreux dans toute sa longueur et le séparai maxillaire par un coup de ciseaux. Le cordon, de consistance fibro-rtilagineuse, était creusé dans son axe d'un étroit canal dont la paro ait l'aspect d'une surface cutanée.
Le contenu du kyste était une matière grasse homogène, ressemblant du saindoux un peu ramollli et de couleur gris-jaunâtre; la même tière se rencontrait dans le canalicule.
La guérison fut rapide et complète; j'ai revu la malade longtemps rès l'opération.

Il s'agissait bien là d'un *kyste dermoïde canaliculé de la bouche*, nsérant, conformément à ce qu'a démontré M. Verneuil, sur la ne médiane du maxillaire. Le kyste s'était *développé sur la face férieure de la langue* et non sur le plancher de la bouche comme la arrive le plus souvent.
Une autre particularité de ce kyste, c'est l'existence d'un *canaule* qui paraissait être la partie sécrétante, le kyste n'étant que réservoir de la matière sécrétée.
Is n'ai pas trouvé d'observation de kyste termoïde canaliculé de bouche, mais plusieurs auteurs en ont signalé au niveau du cou, premier, je crois, est M. Larrey (*Bul. Soc. de chir.*, t. III, 187, 503 et 607), puis viennent les observations de Meumann et Baumgarten, celle de M. Duplay (Follin et Duplay, *Path. int.*, 8, t. v., p. 57, 59, 155).
hez un petit malade, le diagnostic était facile, il n'y avait pas à fondre ce kyste dermoïde à contenu graisseux avec une grenillette; mais dans certains cas, le contenu du kyste serait *muux* (V. Cusset. Étude sur l'appareil branchial des vertèbres et lques affections qui en dérivent chez l'homme. M. Paris, 1877, .75, etc.). Alors le diagnostic avec la grenouillette serait très icile, c'est sans doute à un kyste de ce genre qu'il faut rapporle fait que nous signalait M. Th. Anger.

M. Desprès. Je désire savoir si, dans ce cas, l'examen microscoue a été fait. Les kystes dermoïdes se reconnaissent ordinairent sans peine à la matière sébacée, aux cellules épithéliales et poils qu'ils renferment.

M. Verneuil. Il me semble avoir vu signalé quelque part, comme disposition normale, un canal partant du trou borgne de la gue et descendant jusque dans la région sus-hyoïdienne. Je mmuniquerai dans la prochaine séance le résultat de mes recches à cet égard.

A propos de la communication de M. Le Dentu (Abcès ossifluent transformé en kyste).

M. Terrillon. J'ai donné des soins, à Saint-Antoine et à Saint-Louis, à deux malades présentant des lésions qui ont, je crois, certains rapports avec le fait de M. Le Dentu. Tous deux portaient une tumeur liquide de la région de l'omoplate. Je n'ai pas observé longtemps le premier, mais je suis en mesure de fournir des renseignements sur le second que j'ai suivi de près et guéri totalement.

Observation.

Abcès froid de la région de l'omoplate, à contenu muqueux. — Guérison.

Le nommé Helfen, âgé de 42 ans, charbonnier, est entré à l'hôpital Saint-Louis le 9 septembre 1878. (Remplacement de M. Duplay.)

Cet homme raconte qu'il a fait, il y a environ six mois, une chute sur le moignon de l'épaule. A la suite de cet accident, assez léger, du reste, il put continuer son travail, malgré une douleur qui persista dans l'épaule. Il sentait que les mouvements du bras étaient gênés, et qu'il avait perdu de ce côté sa vigueur ordinaire.

Il y a trois mois environ, il s'aperçut qu'il avait une grosseur vers la partie postérieure de l'omoplate. Bientôt, l'augmentation de volume de cette tuméfaction l'inquiéta davantage, et c'est ce qui le décida à entrer à l'hôpital.

Lorsqu'on l'examine, on trouve, au niveau de la partie postérieure et inférieure de l'omoplate du côté droit, une saillie très prononcée, légèrement allongée dans le sens vertical, et ayant au moins le volume du poing d'un adulte. La fluctuation est évidente malgré l'épaisseur assez considérable de la couche sous-cutanée. La peau ne présente aucune altération.

En recherchant d'autres signes, on ne constate ni douleurs à la surface de la tumeur, ni points douloureux au niveau de l'omoplate; mais il est manifeste que cette masse fluctuante est adhérente, par sa face profonde, à l'omoplate.

On constate, de plus, une atrophie manifeste des muscles sus-épineux et sous-épineux, et peut-être aussi un peu du deltoïde. L'articulation est intacte.

L'idée qui se présentait immédiatement, au point de vue du diagnostic, était celle d'un abcès froid ossifluent. Une ponction exploratrice, pratiquée avec un trocart assez gros, au moyen de l'appareil de Dieulafoy, donna issue à un liquide jaunâtre, filant, assez épais, et ayant toutes les apparences de celui qu'on trouve fréquemment dans certains kystes.

En présence de la nature de ce liquide, je résolus de faire une opé-
ion radicale.
Avec le thermo-cautère, je fis une incision verticale suivant le grand
e de la tumeur, et, après avoir incisé la peau et une couche mince de
su cellulaire sous-cutané, j'eus à couper une paroi épaisse et d'ap-
rence fibreuse. Lorsque l'incision fut complète, le liquide fut évacué;
ivait les mêmes caractères que ceux indiqués plus haut; mais, de
is, on remarquait un certain nombre de petits grumeaux blanchâtres.
a surface interne de la poche présentait un aspect spécial qui rap-
ait assez nettement celui d'un abcès froid vide de son contenu. Cette
face était anfractueuse, grumeleuse, d'un aspect blanchâtre, non
iculaire, et on détachait facilement de petit prolongements d'appa-
ice caséeuse.
a partie profonde de la poche, étalée à la surface de l'omoplate,
it très adhérente à l'os, et semblait aussi épaisse que la partie sous-
anée. En aucun point, on ne pouvait trouver l'os à nu ou même
sin de la cavité. Toute cette poche paraissait avoir remplacé presque
nplètement le muscle sous-épineux.
e fis la résection d'une partie de la paroi, et je cautérisai vigoureu-
ment la surface interne avec le fer rouge.
uelques jours après l'opération, toute la cavité se détergea par la
te des escharres résultant de la cautérisation, et bientôt il y eut
bourgeonnement assez énergique. Enfin, le malade sortit guéri de
pital au bout d'un temps qui n'a pas été noté dans l'observation.

insi que vous avez pu le constater, ce cas n'est pas très facile
terpréter. A défaut d'une lésion osseuse qui aurait fourni une
lication très simple de la suppuration, il faut se rabattre sur la
ostite externe qui, ici, me semble aussi contestable que l'af-
ion osseuse, ou sur l'abcès froid pur et simple capable de se
elopper dans la région de l'omoplate, comme dans toute autre
on du corps.

. Desprès. La guérison spontanée des abcès froids n'est pas
rare. L'extirpation préconisée déjà par Flaubert, de Rouen,
endue inutile par la tendance qu'a souvent le liquide à devenir
ux et finalement à se résorber. Quand les abcès froids sont
fluents, la guérison de la lésion osseuse détermine leur dispa-
n.

. Verneuil. Il me semble qu'il n'y a pas beaucoup d'analogie
e le cas de M. Terrillon et celui de M. Le Dentu. Le premier
rappelle des faits de gommes de la région de l'omoplate que
observés. Cette région est un lieu d'élection pour ces sortes
ésions. L'une de mes observations semble calquée sur celle de
Terrillon. Le malade était un homme qui portait au-dessus de la
postérieure de l'omoplate une tumeur arrondie et en même

Langenbeck, et j'y rencontrai une observation intéress
un travail sur les gommes syphilitiques. Le sujet était
qui portait sur l'omoplate, comme mon malade, une tu
le chirurgien allemand vit sortir à un moment les bourb
ractéristiques jaune nankin, qui n'appartiennent qu'à la s

J'ai observé le second cas du même genre sur une dam
virons de Liège, qui portait toujours dans la même régio
meur énorme. La petite ouverture, due à une ponction
pratiquée son médecin, s'agrandit peu à peu et laissa éco
dehors des bourbillons sur la nature desquels je n'ai pu
doutes.

Voilà donc, en résumé, trois faits très semblables le
antres et avec lesquels celui de M. Terrillon a certainemen
analogie.

M. Terrillon. Certaines raisons m'empêchent d'interpr
observation dans le même sens que M. Verneuil. D'a
gommes ne s'enkystent pas habituellement ; en second
paroi, que j'ai pu explorer à mon aise en ouvrant la poche
caractères propres aux abcès froids ordinaires.

M. Le Fort. Plusieurs faits du même genre que celui
Dentu ont attiré mon attention. Il m'est arrivé, par exe
faire une première ponction dans un abcès froid et d'en
pus ; puis, quelque temps après, ayant introduit un troca
même poche, d'amener au dehors un liquide muqueux.
fois, je faisais sortir d'une de ces poches, par une premi
tion, du liquide presque transparent.

Quand le contenu a commencé à se transformer, on a de

puis longtemps, et je suis bien aise de le voir confirmer par les exemples qui viennent d'être cités. Depuis le pus jusqu'à la sérosité, il y a une série de degrés par lesquels passe forcément cette transformation, et les ponctions permettent de surprendre pour ainsi dire cette évolution dans ses différentes phases. Leur aboutissant est la résorption totale du liquide, la guérison spontanée de l'abcès.

Il ne faut pas croire cependant que la suppuration est le prélude forcé de cette série de transformations. Par exemple, j'ai observé sur un enfant de quatorze à quinze ans une petite tumeur hémisphérique de la région sus-épineuse, à propos de laquelle j'avais porté le diagnostic « *Phlegmon circonscrit chronique,* » autrement dit abcès froid avant la phase de suppuration. Cette tumeur étant devenue fluctuante dans son centre, j'y fis une ponction et j'en tirai une petite quantité d'un liquide muqueux, nullement purulent. La gnérison s'en est suivie sans que le liquide muqueux ait été remplacó, à un moment donné, par du pus.

La pièce, que j'ai eu l'honneur de vous montrer, a ceci de particulier qu'elle ne représente pas seulement le dernier degré des transformations dont il a éte question, mais bien un kyste persistant, n'ayant aucune tendance à la guérison spontanée, puisque, à un intervalle de plusieurs mois, je l'ai vu deux fois aussi volumineux, aussi tendu et rempli du même liquide. A ce titre, elle a, je crois, un intérêt spécial.

M. Verneuil nous a cité à l'instant trois exemples de gommes de la région de l'omoplate et nous a ainsi mis en garde contre une confusion facile entre ces gommes et les collections à contenu muqueux qui ne sont que des abcès froids à une certaine phase de leur évolution. Le fait de M. Terrillon me paraît représenter un type de cette dernière espèce.

Si l'on songe aux difficultés cliniques que fait surgir chaque jour l'étude comparative de la syphilis tertiaire et de la scrofule, aux similitudes d'aspect qu'offrent les ulcérations résultant de l'ouverture spontanée des abcès froids et les gommes en partie débarrassées de leur bourbillon, on doit reconnaître sans peine qu'il n'est pas aisé de distinguer les collections du genre de celles qu'a observées M. Terrillon des tumeurs mixtes, moitié solides, moitié liquides qu'a vues M. Verneuil. Il reste encore, selon moi, beaucoup à faire pour établir les caractères différentiels de ces produits rares des deux diathèses.

M. Nicaise. D'après ce qui vient d'être dit, le liquide des collections se rattachant aux abcès froids, a des caractères variables. M. Le Fort a vu des abcès, contenant du pus au début, ne plus ren-

fermer au bout d'un certain temps qu'un liquide muqueux. Ici la transformation est évidente ; mais j'ai la conviction que certaines de ces collections peuvent contenir d'emblée un liquide séreux ou muqueux, sans avoir jamais passé par la phase de suppuration. Ainsi un jour, je fais une ponction dans une poche où je croyais trouver du pus, et j'en vois sortir de la sérosité. Quinze jours après, nouvelle ponction, même liquide. De là, on peut tirer deux conclusions : d'abord, la sérosité contenue dans les abcès froids anciens ne provient pas du partage de leur contenu puriforme en deux parties, l'une solide qui se déposerait sur la paroi, l'autre liquide qui prendrait alors les caractères d'un liquide kystique. La reproduction du contenu, exactement semblable à lui-même, après une première ponction, prouve que la paroi peut le fournir d'emblée sans avoir donné naissance d'abord à un contenu puriforme. De là cette deuxième conclusion que la paroi a peut-être été capable dès sa constitution de sécréter un liquide n'ayant aucune ressemblance avec du pus. Il s'agit là, sans doute, d'un processus spécial aboutissant à un produit spécial.

Rapport

Sur une observation de kyste dermoïde du plancher de la bouche, de M. Combalat, de Marseille,

Par M. Polaillon.

Messieurs,

Le Dr Combalat, de Marseille, qui vous a déjà envoyé plusieurs travaux intéressants, vous a adressé un mémoire sur une observation de kyste dermoïde du plancher de la bouche dont je suis chargé de vous rendre compte. Cette communication nouvelle, pleine d'à-propos dans ce moment où l'étude de la grenouillette est à l'ordre du jour, renferme l'histoire d'un fait digne de figurer dans nos Bulletins avec les commentaires qui l'accompagnent. Je vous propose donc l'insertion de ce mémoire et je me borne à vous dire que le sujet avait trente-cinq ans, que le diagnostic ne fut fait qu'après une ponction exploratrice qui donna issue à une certaine quantité de matière grasse, que l'amélioration fut facile et que la poche renfermait quatre-vingts grammes de matière sébacée. La guérison eut lieu dans un bref délai.

Discussion.

M. Desprès. C'est à tort que quelques-uns de nos collègues veulent qu'on sépare l'étude des kystes dermoïdes de la bouche

de celle de la grenouillette proprement dite. Le rapprochement de ces deux espèces de productions dans une étude commune oblige à ongeraux kystes dermoïdes, quand il s'agit de faire le diagnostic; le même il est bon qu'il soit question des lipomes du plancher de bouche à propos des kystes dermoïdes, parce qu'il y a une rande ressemblance entre ces deux sortes de tumeurs.

Je constate que M. Combalat a eu les mêmes facilités que ux d'entre vous qui ont voulu faire l'énucléation de kystes dermoïdes non modifiés par des injections ou des cautérisations ; seulement, au lieu de faire une incision transversale, je crois qu'il eût ouvé des avantages à pratiquer une incision antéro-postérieure la muqueuse.

M. Th. Anger. Je persiste à penser que tous les kystes dermoïdes ne sont pas absolument semblables. Ils ne sont pas tours médians, ils peuvent se prolonger très loin en arrière et sur le té. Dans ces conditions, le diagnostic, même aidé de la ponction ploratrice, offre de réelles difficultés et le traitement par l'énuation n'est pas aussi simple que dans les conditions ordinaires.

M. Polaillon. M. Desprès semble croire que M. Combalat a com- s une erreur de diagnostic; en réalité, cette erreur a été préve- e par la ponction exploratrice qui a révélé la nature exacte de production. Quant à l'incision, elle n'a pas été transversale, mais rviligne à concavité postérieure, direction qui a permis d'éviter conduits de Wharton.

Les conclusions de M. Polaillon sont mises aux voix et adopes.

Mémoire.

Sur une observation de kyste dermoïde du plancher de la bouche,

Par M. Combalat, de Marseille.

Pendant longtemps, toutes les tumeurs du plancher de la bouche t été désignées sous le nom de grenouillette. L'interprétation tacte de cette dénomination est encore à trouver. Pour les uns tte dénomination serait tirée de la ressemblance que présente voix du malade atteint d'une pareille tumeur, quand il veut parr, avec le coassement de la grenouille. Pour Blasius, elle dérive l'analogie de la tumeur avec les veines ranines. Giraldès croit e la grenouillette doit son nom à ce que la membrane qui la re-

siche ces tumeurs, dans ses *Œuvres chirurgicales*, édition
tome second, page 216. Bertheraud cite les noms de Siche
Syme et de Rigaud, de Strasbourg, dans sa thèse de 1845,
ayant relaté des faits de tumeurs lupimateuses. Lebert e
l'objet d'un mémoire à la Société de biologie, année 1854.

Deux cas de kyste dermoïde ont été publiés dans la *Gazet*
domadaire, le premier en 1857, page 134, et le second dans le
journal, l'année d'après, page 562. Ils sont tous les deux ti
la pratique de Linhart, professeur à Würtzbourg, et ont été
par Dahler. Denonvilliers en cite un cas dans le *Compend*
chirurgie, tome troisième : l'observation est de M. le prof
Duplay. Ed. Cruveilhier, dans le *Bulletin de la Société anato*
année 1862, signale un cas de kyste dermoïde du plancher
chez un homme âgé de 62 ans, mort d'une maladie chroni
chez lequel la maladie n'avait été constatée qu'à l'hôpita
jours avant son décès.

M. Landetta, dans sa thèse, en 1863, donne le complém
l'observation qu'il a prise dans le service de Denonvilliers
placé par M. Verneuil, qui opère pour la seconde fois le r
Nisen. Il est aussi question, dans cette thèse, d'une t
semblable (kyste dermoïde) tirée de la pratique de M. Verne
d'un cas observé par M. Richet, chez un enfant, dès sa nais
présenté à la consultation hospitalière.

M. Paquet, en 1867, a publié dans les *Archives* une no
observation de kyste dermoïde, prise dans le service de Den
liers. M. Meunier vient de publier dans la *Gazette des hôp*
du 31 mars 1881, une leçon de M. Desprès, qui a eu l'occasio
pérer un malade entré à l'hôpital pour une hémorrhoïde enfla

opérer d'une tumeur qu'il portait dans la bouche depuis son bas âge. Il se rappelle, en effet, avoir de tout temps constaté avec la pointe de la langue, la présence d'une grosseur du volume d'une petite cerise, ayant son siège sur le plancher de la bouche, sur la ligne médiane, et en arrière des incisives du maxillaire inférieur. Son début, d'après lui, remonte à sa naissance.

Il n'en était nullement incommodé; néanmoins, étant rentré en France avec sa famille, à l'âge de 6 ans, ses parents, à Bordeaux, le soumirent à l'examen d'un médecin qui leur conseilla de différer toute opération. Cette tumeur augmenta peu à peu de volume, mais d'une façon très lente, et ce n'est que depuis peu de temps que la mastication et la déglutition, ainsi que la parole, étaient gênées. Cette gêne n'était pas très grande, puisque ce n'est que sur le conseil de mon collègue Fabre qu'il se décida à se faire opérer.

Le 26 février, en arrivant dans notre service, voici ce que nous avons constaté :

La tumeur occupe tout le plancher buccal et se trouve circonscrite par la courbe du maxillaire inférieur; elle s'étend en arrière jusqu'au niveau des dernières molaires.

Si l'on examine le malade, la bouche fermée, on s'aperçoit qu'il existe une légère saillie à la région sus-hyoïdienne, sans douleur à la pression.

Si l'on fait ouvrir la bouche, on remarque que la pointe de la langue est refoulée en arrière, soulevée au-dessus du plancher buccal et touchant la voûte palatine. Elle peut être néanmoins projetée en avant et portée hors de la bouche avec facilité. Ce mouvement de projection tend à exagérer la saillie médiane de la région sus-hyoïdienne.

La concavité du plancher buccal est remplacée par une saillie anormale. La muqueuse a changé d'aspect: elle a perdu sa couleur rosée, elle est pâle, sèche, rugueuse, parcheminée. Au toucher la tumeur est molle, non élastique, de consistance pâteuse, présentant une fluctuation vague, soit qu'on pratique l'exploration par la cavité buccale, soit qu'on applique deux doigts dans cette cavité, pendant que la main du côté opposé est placée sur le milieu de la région sus-hyoïdienne. La pression digitale ne laisse pas d'empreinte sur la tumeur, qui est opaque.

Au-dessous de la pointe de la langue on aperçoit les orifices des conduits de Wharton. Si le malade parle, la salive sort avec abondance. Les veines ranines sont placées plus en arrière et dilatées. Le malade, quoique maigre, jouit d'une bonne santé; il ne souffre pas et n'a jamais souffert de sa tumeur.

D'après les renseignements très précis fournis par le nommé André sur le siège primitif du mal au plancher buccal, au voisinage de la partie médiane du maxillaire, sur l'époque de son début, depuis sa naissance, sur la marche lente du mal, on pourrait songer à un kyste congénital; la saillie de la tumeur sur la partie médiane de la région sus-hyoïdienne, la fluctuation vague, semblaient aussi plaider en faveur d'un kyste dermoïde; mais, par contre, le signe indiqué par Duplay

de la coloration jaunâtre de la muqueuse et celui de l'empreinte laissée par le doigt à la pression sur la tumeur, signalés par Linhart et donnés par de Laudetta comme signes certains, faisaient complètement défaut. Ni les caractères, ni la marche, ni le début du mal, n'étaient de nature à nous faire admettre un lipome, tumeur fort rare dans cette région, puisque Dolbeau n'a pu en rassembler que cinq cas, et encore moins à nous faire croire que nous étions en présence d'un kyste sanguin semblable à ceux décrits par le même chirurgien. Nous pensâmes moins encore à un sarcome, et nous portâmes avec quelques réserves le diagnostic de grenouillette.

Néanmoins, la tumeur ne ressemblait en rien à celles que j'avais eu l'occasion d'opérer. Celles-ci, en effet, avaient présenté un développement rapide, la transparence ne m'avait pas fait défaut, ainsi que la coloration bleuâtre due au reflet des veines ranines. La tumeur évolue quelquefois lentement, mais elle ne met jamais trente-cinq ans à se développer. Son siège est le plus souvent latéral, qu'elle résulte de la dilatation du canal de Wharton ou de celle d'un kyste folliculaire.

La ponction exploratrice modifia aussitôt le diagnostic : l'écoulement de la matière sébacée mêlée à un liquide opaque, nous démontra que nous étions en présence d'un kyste dermoïde.

Avec M. Desprès, je dirai que la tumeur est très rare, puisqu'il en existe à peine quinze cas dans la science, et le diagnostic si difficile, faute de signes certains, qu'on ne le fait presque qu'en pratiquant l'opération (*Gazette des hôpitaux*, 31 mars 1881). C'est aussi l'opinion de M. Paquet.

Le diagnostic n'a du reste été établi qu'une seule fois, par Linhart, qui a eu la rare fortune d'en observer deux cas, ainsi que Denonvilliers. Cet éminent professeur fit ses réserves dans le second cas, et le diagnostic fut porté après la ponction. En résumé, je crois que les principaux éléments de diagnostic doivent être tirés: 1° du siège de la tumeur; 2° de l'étude de son développement; 3° de sa marche chronique sans réaction inflammatoire; 4° de la coloration jaunâtre perçue au travers de la muqueuse, signe donné par Duplay; 5° de l'empreinte digitale dont parle Linhart, constatée une fois seulement; 6° *surtout de la ponction exploratrice*.

Cette observation constitue le troisième cas de kyste congénital siégeant sur la ligne médiane. Richet en a signalé un cas chez un enfant âgé de quelques jours, et Syme chez un garçon de 17 ans. Relativement à l'ancienneté, il vient après celui de M. E. Cruveilhier, dont le malade avait 62 ans, et de M. Desprès, chez un homme de 52 ans; le nommé André avait 35 ans.

Les observations connues se décomposent de la façon suivante, au point de vue de l'âge : Sichérer, garçon âgé de 17 ans; la tumeur siégeait à droite. Denonvilliers, jeune fille âgée de 17 ans;

ion sous-maxillaire gauche. Gallard, jeune fille de 20 ans. Lin-
t, jeune fille de 21 ans; l'apparition datait de deux ans, la
eur faisait saillie dans la région sus-hyoïdienne. Le malade de
rdain avait 22 ans, le début datait de six ans ; la tumeur, elle,
ait saillie sous le menton. Syme, jeune fille de 24, depuis sa
sance. Linhart, homme de 28 ans, siège, ligne médiane; le dé-
n'est pas indiqué. Nisen, Jacob, malade observé par Denonvil-
s d'abord et par Verneuil ensuite, opéré avec insuccès par le
nier et guéri complètement par le second. Observation due à
Duplay : jeune homme de 28 ans, début remontant à l'enfance ;
fut remarquée vers l'âge de 8 ans. Rigaud de Strasbourg, fille
s de 34 ans, siége au côté droit.

ujourd'hui, tout le monde est du même avis sur l'origine pre-
re du kyste dermoïde. C'est à ce petit sac cutané, clos de toutes
s et enseveli dans l'épaisseur de nos tissus, que la tumeur
icée doit son origine. Chez mon malade, il y a eu, ainsi que l'a
li Verneuil, enclavement d'un peu de peau au milieu du tissu
ux, par suite d'un accident d'évolution embryonnaire. Le siège
a tumeur est superficiel et enclavé par son pédicule dans le
illaire inférieur, ainsi qu'on le verra plus tard. A l'époque du
rochement des deux bourgeons latéraux qui forment la mâ-
re inférieure, une minime partie du feuillet corné a été pincée
mprisonnée. Tillaux, Desprès, Broca et Duplay, ont admis la
ne genèse, tandis que pour Lebert, ce sac cutané serait une
luction nouvelle qu'il qualifie d'*hérotopique*.

natomie pathologique. — La tumeur siégeait dans le tissu cellu-
sous-muqueux du plancher de la bouche, entre les deux génio-
ses. Elle les avait séparés en se développant, et la langue avait été
ilée en arrière. Le réseau vasculaire était peu accusé. L'hémor-
e pendant l'opération a été peu importante. Aucun phénomène
mpression sur les organes voisins n'a été signalé. Les canaux
aires étaient intacts. J'ai pu constater une légère dépression au-
ous des apophyses géni, comme dans les cas de kyste dermoïde
ourcil.

tte poche se compose de deux tuniques. La tunique externe est
use, blanche et résistante; la tunique interne est lisse et légère-
rosée.

ici la note que m'a remise mon collègue Richard, sur l'examen
oscopique du contenu de la poche et du contenant :

une coupe faite après durcissement dans l'acide picrique, la
ne et l'alcool, et colorée au picro-carminate d'ammoniaque, on
ve, en allant de la surface interne du kyste à la surface externe :

Le revêtement épidermique absolument analogue au revêtement
rmique normal avec les couches de cellules cornées, au-dessous

de la zone granuleuse, ou stratum lucidum de Schrön, très nettemen visible, et enfin le corps muqueux de Malpighi;

2° Le derme absolument identique au derme de la peau, sauf peut être que le réseau élastique est un peu plus développé et que les pa pilles sont moins nettes que sur la peau normale; elles sont plus larg et moins élevées.

Les poils sont pourvus de bulbe, entourés d'une gaine bien di tincte, deux glandes sébacées les accompagnent généralement, ils so seulement moins chargés de pigment;

3° Le contenu est formé par des cellules épidermiques desqu mées à divers âges, et par le produit de sécrétion des glandes de paroi du kyste, granulations jaunes, libres, corpuscules granuleux, quantité notable de poils follets, longs de 2 à 4 millimètres.

Nous procédâmes à l'extirpation du kyste de la façon suivant 1° incision médiane et curviligne de la muqueuse dans une étendue 3 centimètres et à 1 centimètre de distance de la courbe paraboliq du maxillaire. La paroi du kyste fut aussitôt mise à nu, et la piqû de la ponction fut agrandie dans le sens de l'incision superficielle.

Le contenu, composé d'une matière blanchâtre, granuleuse, vi queuse au toucher, ayant la consistance du suif, mêlée de cellules ép dermiques et de petits poils follets de couleur blanche, s'écoula e partie par la pression à l'aide des deux mains appliquées, l'une dans l cavité buccale et l'autre sur la région sus-hyoïdienne. Enfin, à l'aide d deux doigts de la main droite introduits dans son intérieur, je pu extraire le restant du contenu. La tumeur avait le volume d'une petit mandarine, et j'évalue à 50 grammes environ le contenu.

La poche s'affaissa sur elle-même et la dissection en fut rapide e facile. Lâchement unie aux tissus voisins, la séparation se fit en parti avec la spatule, en partie avec les ongles. J'avais confié à un aide un pince à pansement avec laquelle j'avais eu soin de saisir les deu lèvres de l'incision de la poche. Elle fut ainsi amenée à l'extérieur pa des tractions combinées avec la dissection. Quelques tractions plu énergiques vinrent à la fin nous démontrer qu'elle était solidemen fixée par un pédicule à la face postérieure et médiane du maxillaire au-dessous des apophyses géni, siège qu'il nous fut permis de vérifie par l'exploration avec le doigt indicateur.

Le pédicule fut sectionné avec des ciseaux courbes et la surfac d'implantation légèrement ruginée avec la pointe des ciseaux pou éviter toute récidive.

L'écoulement de sang fut insignifiant; j'introduisis une petite épong dans cette cavité accidentelle, afin de faire cesser tout suintement hé morragique, et que je remplaçai par deux petits tampons de charpi fixés chacun par un fil et imbibés d'un mélange d'eau et d'alcool parties égales.

Je crus utile d'agir ainsi, quoique l'atmosphère humide de la bouch soit considérée par certains chirurgiens comme le meilleur des panse ments. Je prescrivis pour la journée un gargarisme au chlorate d potasse, du bouillon et du lait froid, ainsi que l'usage de quelque petits gâteaux.

Le soir, le malade a le pouls à 80 et la température à 37°,5. Lavage à l'eau glacée et alcoolisée, julep avec 30 grammes de sirop diacode et 20 gouttes d'alcoolature d'aconit, telle est la prescription; les deux tampons sont remplacés par deux plus petits.

28 février. — Le malade n'a pas souffert, la nuit a été bonne; pouls 84, température 37°,6. Les tampons sont enlevés et ne sont pas renouvelés. Le plancher de la bouche est affaissé; la langue a récupéré en partie la liberté de ses mouvements. Lavages répétés dans la journée avec l'eau glacée et alcoolisée; gargarisme au chlorate de potasse; même régime. Le malade accuse un peu de gêne dans la déglutition.

1er mars. — Nuit excellente; pouls 70, température 37°. Même régime.

2, 3, 4 mars. — Rien de particulier, si ce n'est une diminution progressive dans l'état douloureux de la déglutition et une marche rapide vers la cicatrisation.

5 mars. — L'adhérence de la muqueuse au plancher de la bouche était complète. La langue avait repris sa position normale et le malade était soumis au régime ordinaire.

L'adhésion des deux parois de toute la cavité se fit rapidement et je n'eus pas besoin de songer au drainage du plancher buccal, afin d'éviter au malade d'absorber du pus, nécessité qui se serait imposée si cette cavité accidentelle eût suppuré.

15 mars. — La guérison est complète. Il subsiste un peu de tuméfaction au niveau des deux glandes sub-linguales, sans sensibilité néanmoins, qui disparaît complètement avant la sortie du malade, qui a lieu le 22.

Parmi les cas dont j'ai fait mention, il en est qui ont été traités par la ponction, par l'incision simple ou combinée avec l'excision, par la cautérisation ou par l'injection. Ces divers procédés ont été suivis d'insuccès; il en a été de même du traitement par le séton.

C'est à l'extirpation qu'il faut avoir recours dans les cas de kyste dermoïde; c'est la seule méthode rationnelle. Cette thérapeutique est du reste adoptée aujourd'hui par tous les chirurgiens, et chaque fois que l'on a procédé de la sorte, la guérison a été complète et rapide.

Communication

De quelques usages de la bande de caoutchouc vulcanisé dans les affections chirurgicales,

Par M. Marc Sée.

Indépendamment des hernies étranglées dans lesquelles la bande de caoutchouc ne m'a jamais donné de résultat satisfaisant, et des

affections eczémateuses des membres, où son efficacité est des plu remarquables, j'ai fait usage, depuis plusieurs années, de cet agen dans les circonstances suivantes :

1° *Infiltration œdémateuse* des membres quelle qu'en soit la cause affections du cœur, du foie, etc., cachexies diverses, compressio des vaisseaux déterminée par des tumeurs de l'abdomen, etc.

Dans toutes ces circonstances, la bande élastique convenable ment appliquée prévient la distension trop considérable de l peau, ainsi que le développement de ces rongeurs érysipélateuse auxquelles succèdent si fréquemment des mortifications partielle des téguments. Elle se montre particulièrement efficace contre le infiltrations si pénibles du membre supérieur, chez les femme atteintes de cancer du sein avec propagation aux ganglions axi laires. Il en est de même de l'œdème qui persiste après la guérisc des phlébites, des lymphangites.

2° *Infiltrations séro-plastiques* consécutives à certaines phleg masies diffuses, qui laissent à leur suite des raideurs articulaire et une gêne des mouvements provenant d'un état de rigidité d la peau et du tissu sous-cutané. Les frictions et le massage, si utile dans ces cas, trouveront un adjuvant très efficace dans la bande d caoutchouc, appliquée dans l'intervalle des séances.

Les raideurs dues au gonflement des doigts que laissent les phlegmons de la main et de l'avant-bras, seront combattues avec succès par le même moyen.

3° *Infiltrations et épanchements sanguins* consécutifs à des contusions, des déchirures sous-cutanées, ecchymoses de toute espèce. La bande de caoutchouc favorise et hâte la résorption du sang extravasé, en agissant sur lui comme fait le pouce du chirurgien qui écrase une bosse sanguine du cuir chevelu, à cette différence près, qu'elle agit doucement, sans violence et d'une façon continue.

4° *Épanchements séreux dans les articulations* et, en particulier, hydarthroses du genou, du coude, du cou-de-pied rebelles parfois à tous les autres moyens de traitement ou se reproduisant, dès que le malade commence à marcher ou à se servir de son membre, comme cela se voit souvent à la suite d'arthrite blennorrhagique. Dans plusieurs cas de ce genre, la bande de caoutchouc m'a procuré des guérisons définitives en quelques jours, là où l'immobilité et les cautérisations ignées s'étaient montrées inefficaces.

5° *Inflammations phlegmoneuses* circonscrites ou diffuses, à toutes les périodes de leur évolulion. Partout où elle est applicable la bande de caoutchouc remplace utilement le cataplasme émollient, sur lequel elle a l'avantage de modérer l'afflux sanguin en comprimant les tissus.

6° *Ecthyma des membres et ulcères* qui restent à la chute des

croûtes ; *ulcères atoniques* des membres inférieurs, *ulcères calleux*, *ulcères variqueux*, etc. Dans tous ces cas, la bande élastique fait disparaître rapidement les complications et favorise la cicatrisation.

7° *Plaies récentes*, accidentelles ou chirurgicales, réunies par la suture. La bande de caoutchouc, appliquée par-dessus un pansement de Lister, favorise beaucoup la réunion immédiate, et permet d'espacer les pansements beaucoup plus qu'on ne le fait d'habitude. Il m'est arrivé de n'enlever le premier pansement qu'après trois semaines, et de trouver la plaie presque complètement guérie. Mais c'est là une application extrêmement importante que je me contente d'indiquer ici, et sur laquelle je vous demanderai la permission de revenir avec détails dans une autre communication.

Pour éviter tout accident, il faut user de quelques précautions dans l'application de la bande de caoutchouc. La compression qu'elle exerce sur les parties molles doit être extrêmement faible et n'aller jamais jusqu'à entraver la circulation. En enroulant la bande autour du membre, on n'exercera donc qu'une traction très légère, suffisante seulement pour que les divers tours soient appliqués dans toute leur étendue. Ceux-ci devront se recouvrir dans un tiers ou un quart de leur largeur, et ne laisser nulle part d'intervalle entre leurs bords; les parties soustraites à la pression ne tarderaient pas à se tuméfier par infiltration de sérosité dans les mailles du tissu cellulaire. A part les circonstances spéciales où elles doivent rester à demeure le plus longtemps possible, les bandes élastiques seront enlevées tous les deux ou trois jours, et réappliquées après avoir été lavées dans de l'eau phéniquée ; de même les parties qu'elles avaient recouvertes seront lavées et désinfectées à chaque pansement.

Les effets produits par la bande de caoutchouc dépendent des deux propriétés qu'elle possède au plus haut degré, l'élasticité et l'imperméabilité. Je laisse de côté l'action que peut exercer le soufre dont sont imprégnées les bandes de caoutchouc neuves.

Par son élasticité, la bande de caoutchouc exerce sur les parties qu'elle recouvre une pression qui, bien que très faible, n'en est pas moins très efficace, puisqu'elle est continue et qu'elle est peu modifiée par les petits changements de volume que peuvent éprouver les organes. Il est inutile d'insister sur l'influence que doit avoir cette pression sur la circulation locale et sur les épanchements de toutes sortes occupant les interstices des tissus ou les cavités des organes; cette influence a été trop souvent mise en évidence pour qu'il soit nécessaire de nous y arrêter.

Par son imperméabilité, la bande de caoutchouc établit une barrière infranchissable entre les organes qu'elle recouvre et l'air

extérieur. D'une part, elle amasse au-dessous d'elle les produi de la transpiration et des sécrétions de la peau, qu'elle entretie ainsi que les plaies, dans un état complet d'humidité et de ch leur, comme font les cataplasmes. D'autre part, elle empêche l germes qui voltigent dans l'air de venir contaminer les plaies provoquer la putréfaction des liquides épanchés ; elle constit ainsi un adjuvant très sérieux des pansements antiseptiques.

Discussion.

M. Nicaise. Je donne la préférence au caoutchouc rouge ou n sur le caoutchouc gris, sulfuré, qui est irritant. Pour les usag auxquels M. Sée l'a consacré, le caoutchouc vulcanisé peut pr senter les mêmes inconvénients et ma remarque s'applique au bien à ces cas qu'à ceux où l'on se sert de drains ou de sondes.

M. Lucas-Championnière. J'ai renoncé au caoutchouc vulcanisé cause de la mauvaise odeur qu'il répand au bout d'un certain tem et je ne me sers plus que de caoutchouc noir ou rouge.

M. Verneuil. Je me demande si, en cas d'œdème des membr inférieurs par affections des reins ou du cœur, il n'y aurait pa inconvénient à refouler la sérosité vers le tronc. En particulier, s' existe une altération rénale avec tendance à l'urémie, et qu'o vienne par la compression à supprimer l'élimination supplémentair de l'urée par des éraillures de l'épiderme, par la surface d'un vés catoire, par une ulcération spontanée ou artificielle, n'a-t-on pa à redouter des accidents graves ? M. Sée n'a-t-il jamais été amen à renoncer à l'emploi de la bande élastique par quelque menac de complications dangereuses ?

Je voudrais savoir aussi s'il a pu soulager par l'application d la bande les femmes atteintes d'œdème dur du bras, occasionn par la dégénérescence cancéreuse des ganglions axillaires.

M. Sée. Je ne tiens pas absolument au caoutchouc vulcanis mais je ne pense pas que l'emploi du caoutchouc rouge mette le tissus à l'abri de toute irritation. La meilleure précaution pou garder intact le caoutchouc, est de le soustraire au contact d l'air, en le plongeant dans de l'eau ou en le conservant dans u milieu humide.

Je me suis fait au début les mêmes objections que M. Verneu vient de me présenter. Me méfiant du refoulement de la sérosit j'appliquais la bande avec des précautions exagérées, et je donna aux malades des diurétiques. Je n'ai jamais eu jusqu'ici d'acciden résultant de la compression, et j'ai toujours constaté que les ma lades étaient grandement soulagés.

M. Le Dentu. Sans contester en rien les services que M. Sée pu rendre à ses malades, je dois dire que deux fois j'ai essayé de ı compression douce avec des bandes ordinaires en toile dans le ›s d'œdème dur des femmes atteintes de cancer du sein, et que, eux fois, une dyspnée des plus pénibles me força de renoncer ce moyen.

M. Sée. Tout autre chose est la compression par la bande élas- que.

M. Pozzi. J'ai vu Broca essayer de la compression élastique chez n malade atteint d'éléphantiasis, avant de faire la ligature de la ›morale; en trois semaines, le membre ayant diminué de plus de ıoitié, le malade quitta l'hôpital, assez satisfait du résultat pour se ›fuser à toute opération sanglante.

Présentation d'un malade.

Énorme polype naso-pharyngien, ayant occasionné une cécité presque complète et une double exophtalmie, détruit en une séance par deux flèches de chlorure de zinc. Retour de la cécité et persistance de certains symptômes,

par M. Le Dentu.

Voici un jeune homme de dix-sept ans que je traite depuis plus 'un an pour un polype naso-pharyngien. Lorsqu'il est entré dans ıon service, à l'hôpital Saint-Louis, il avait une exophtalmie ouble très prononcée avec écartement considérable des yeux. La ue était à peu près complètement perdue.

Comme la tumeur faisait saillie du côté de la voûte palatine, je ésolus de l'attaquer par là. Dans une première séance, je fendis ı voûte palatine avec le galvano-cautère, le malade étant chloro- ›rmé. Une huitaine de jours après, je lui fis prendre une potion ontenant six grammes de chloral, et j'assurai l'anesthésie par une ıjection sous-cutanée de quinze milligrammes de chlorhydrate de ıorphine. Alors, j'enfonçai au cœur de la tumeur deux flèches de hlorure de zinc qui furent maintenues en place au moyen de pla- ues d'amadou. Une surveillance attentive fut exercée sur le sujet ısqu'à ce qu'il commençât à se réveiller.

Ces deux flèches suffirent pour mortifier entièrement la tumeur. 'endant les jours qui suivirent, elle s'élimina sous forme de débris e volume variable; enfin, le noyau central se détacha, et je pus lors m'assurer qu'il ne restait aucun fragment de la masse mor-

bide dans la vaste cavité qu'elle s'était creusée aux dépens du squelette de la face.

Une rapide amélioration se produisit du côté de la vue ; les globes oculaires se rapprochèrent et l'exophtalmie disparut peu à peu presque entièrement.

Je gardai le malade en observation pendant plusieurs mois, me méfiant de la récidive et me tenant prêt à la combattre. Il n'y eut pas de récidive apparente, mais le mouvement de retrait de la partie médiane de la face s'arrêta ; l'œil gauche redevint saillant et la vue, aussi bien du côté de l'œil droit que de l'œil gauche, s'affaiblit de nouveau. Aujourd'hui, la cécité est presque complète.

L'examen à l'ophtalmoscope fait voir que les papilles sont diffuses sur leur circonférence, qu'elles présentent des plaques d'atrophie centrale, que les veines sont gonflées de sang, qu'en un mot, il s'est développé une névro-rétinite double. On peut se poser la question de savoir si elle est due à la compression qu'ont subie les deux nerfs optiques dans la période qui a précédé l'opération, ou si elle est le résultat du développement de masses intracrâniennes qui refoulent excentriquement ou englobent le chiasma des nerfs optiques. La grande mobilité des globes oculaires et l'absence de toute paralysie de leurs muscles moteurs permet d'affirmer que les orbites ne sont pas envahis par des prolongements profonds.

L'exophtalmie de l'œil gauche s'explique par le développement ostéoplastique du squelette de la région nasale et des ethmoïdes. Des deux côtés, il y a une saillie dure de ces os vers l'orbite, et l'on constate, en explorant les narines, que les cornets inférieurs, en apparence hypertrophiés, ont une consistance osseuse sur laquelle on peut se fonder pour admettre qu'il s'est formé dans cette partie du squelette un véritable ostéome médian diffus.

Je voudrais savoir s'il y a encore quelque chose d'utile à faire pour ce jeune homme.

Discussion.

M. Le Fort. Il est probable qu'il existait déjà un prolongement dans le sinus sphénoïdal au moment de l'opération, que ce prolongement s'est trouvé à l'aise à la suite de la destruction de la masse principale, et qu'il a cessé de comprimer les nerfs optiques et le chiasma, mais que, peu à peu, son évolution a repris son cours et que les symptômes anciens ont reparu.

Néanmoins, il est triste d'abandonner ce sujet à son malheureux sort sans faire quelque nouvelle tentative, d'autant plus que la première partie du traitement a eu un excellent résultat. S'il était

permis de recourir à une nouvelle opération, je crois que le mieux serait de faire l'ostéotomie nasale à volet de Chassaignac, et alors, si cette opération préliminaire mettait à nu quelque masse cachée profondément, de la détruire par l'électrolyse. J'ai craint jadis de recourir à cette méthode sur les tumeurs voisines du crâne, mais l'expérience m'a démontré qu'on pouvait employer jusqu'à quatorze éléments à la fois sans danger.

C'est, d'ailleurs, sous toute réserve, que je conseille à M. Le Dentu cette tentative opératoire.

M. Le Dentu. Je remercie M. Le Fort d'avoir bien voulu me donner son avis sur ce cas difficile. Malgré tout le désir que j'ai de compléter ce que j'ai commencé, je ne puis me dissimuler que la position de ce jeune homme est très grave et qu'il y aurait peut-être danger à lui faire subir une nouvelle opération. D'ailleurs, sa cécité est ce qu'il faudrait avant tout faire cesser, et je doute fort que l'opération proposée par M. Le Fort me mette à même d'y remédier. Je réfléchirai et je ne me déciderai qu'à bon escient.

M. Le Fort regrette de ne pouvoir montrer un malade à qui il avait donné rendez-vous à la Société de chirurgie. C'est un homme qui s'est rompu le biceps, et chez qui l'on voit la partie supérieure du muscle, ramassée en boule, remonter vers le haut du bras pendant la contraction.

La séance est levée à 5 heures 45 minutes.

Le Secrétaire,

A. Le Dentu.

Séance du 6 juillet 1881.

Présidence de M. de Saint-Germain.

Le procès-verbal de la séance précédente est lu et adopté.

Correspondance.

La correspondance comprend :

1° Les *journaux hebdomadaires publiés à Paris ;*

2° *Bulletin de l'Académie de médecine. — Archives de médecine. — Revues de médecine et de chirurgie. — Marseille médical. —*

Lyon médical. — Revue de Toulouse. — Revue de laryngologie. — Bulletin de thérapeutique. — Revue scientifique. — Gazette médicale de Strasbourg.

4° *British medical. — Gazette médicale italienne-lombarde. — Nouvelle gazette d'hygiène. — La Gazette scientifique de Venezuela. — Chronique médico-chirurgicale de la Havane.*

5° M. Nicaise offre à la Société l'article *Ombilic*, tiré du Dictionnaire des sciences médicales.

6° Note sur une opération de fistule vésico-vaginale par le Dr H. Follet, de Lille.

7° De la bétulalbine et de l'acide bétulalbique, par M. Ferray, d'Evreux.

A propos du procès-verbal.

(*Suite de la discussion sur la grenouillette.*)

M. Verneuil. J'avais promis de donner quelques renseignements sur un conduit partant du trou borgne de la langue, traversant cet organe pour arriver à la région sus-hyoïdienne et pouvant devenir le siège d'une collection liquide que simule la grenouillette. Voici ce que j'ai retrouvé :

En 1874, le professeur Neumann, de Kœnisberg, reçut de son collègue Schœnborn un fragment de paroi provenant d'une grenouillette[1]. Il reconnut à son grand étonnement que cette paroi était tapissée d'épithélium vibratile. Il ne put d'abord expliquer cette particularité, mais il se rappela bientôt que Bochdaleck avait donné en 1866 et 1867, sous le nom de *Ductus excretorius linguæ*, un canal de 10 à 15mm de long qui existe assez fréquemment (12 fois sur 50), part du trou borgne et se dirige en arrière vers le ligament glosso-épiglottique médian. Le tiers postérieur de ce conduit, richement pourvu de petites glandes muqueuses, envoie en avant, en arrière et vers le plancher de la cavité buccale un ou plusieurs conduits latéraux dans lesquels se jettent un grand nombre de canalicules spéciaux, ressemblant à des glandes, remarquables par leur épithélium vibratile.

Ces derniers sont cachés dans la partie postérieure du muscle génio-glosse; ils ont une longueur d'un à quatre millimètres et une

1. EinBeitrag zur Kenntniss der Ranula von prof. Noumann. *Arch. für klinische Chirurgie von Langenbeck*, vol. XX, 1876, p. 825.

r d'un demi-millimètre à un millimètre et demi ; leur paroi
ıdre enveloppe un mucus vitreux, adhérent, blanchâtre ou

---

te de la discussion relative à la transformation des abcès froids en kystes.)

RÉLAT. Je regrette de ne pas avoir été présent, lorsqu'il a
ıstion des transformations que peuvent subir les collections
ées sous le nom d'abcès froids. Je n'aurais pas manqué de
ır ce que j'ai dit relativement à leur nature réelle et à leur
ɔn. Ce sont des tumeurs primitivement solides, qui se ra-
ent peu à peu, et alors, ce que contient leur cavité, ce
ıs du pus proprement dit, ce sont des produits de régression
és dans une membrane fibreuse limitante. Chacune des
, chacun des incidents de cette régression correspond à
s faits dont il a été question dans le cours de la discussion.
avid, de Rouen, et Bouvier avaient insisté sur la possibilité
uérison spontanée des abcès froids. Cette guérison sponta-
encore possible, même lorsque la tumeur se ramollit. Les
s solides disparaissent, la poche persiste et on n'y trouve
'un liquide contenant des hématies, des granulations molé-
ı et quelques paillettes de cholestérine.
les huit cas où j'ai pu faire l'examen complet d'abcès de
ıture, j'ai trouvé des tubercules au début : ce sont donc en
des abcès tuberculeux. Une femme que j'ai soignée à la
portait une tumeur de cette nature sur le dos du pied.
rs ponctions donnèrent issue à de la sérosité roussâtre.
le la collection avait subi ou était en train de subir la trans-
on dont M. Le Dentu nous a montré un exemple.

---

propos de la communication de M. Sée sur l'emploi de la bande élastique.

ı. ANGER. On a parlé du traitement de l'éléphantiasis par la
ssion élastique. Je profite de l'occasion pour vous commu-
'observation suivante :

r das Foramen cœcum der Zunge. *Œstereichische Zeitschrift für
te Médicin*, 1866, nos 36, 37, 42 bis, 45, mit einem Nachtrage in *Rei-
nd Dubois-Raymond's Arch.*, 1867, p. 775.

Observation.

Éléphantiasis des membres inférieurs, compression avec la ouate et le caoutchouc; guérison.

Au mois d'août 1871, je fus consulté par une jeune fille de 18 à 20 ans, qui revenait du Brésil avec un éléphantiasis des deux membres inférieurs.

Vers l'âge de 8 ans, l'enfant avait été atteinte au pied gauche d'une petite excoriation qui devint le point de départ d'un érysipèle. A sa suite, le membre resta volumineux, mais l'éléphantiasis se développa surtout sur le membre inférieur droit, en commençant par le pied.

La mère habitait alors Rio-de-Janeiro et avait avec elle une seconde fille qui n'a jamais présenté le moindre signe de la même affection.

Lorsque je vis la jeune fille pour la première fois, au mois d'août 1871, les deux membres inférieurs ressemblaient à des pieds d'éléphant. Les pieds étaient énormes et avaient au moins doublé de volume. Les plis articulaires étaient extrêmement accusés et les boursouflures avaient acquis de telles proportions que les pieds ressemblaient à des masses informes.

L'hypertrophie de la peau et du tissu cellulaire sous-cutané s'élevait du pied jusqu'à la racine du membre du côté droit, et à gauche jusqu'au genou seulement. La circonférence de la jambe droite était de 49 centimètres 1/2, et à gauche de 45 centimètres. La santé générale était d'ailleurs satisfaisante. La consistance de la peau et du tissu cellulaire sous-cutané était dure, résistante, ne cédant et ne s'affaissant pas sous le doigt. Il s'agissait bien d'une hypertrophie de la peau et du tissu cellulaire sous-cutané, et non d'un œdème simple dépressible sous le doigt. Il n'y avait ni affection du cœur, ni compression veineuse au niveau de la veine cave. On ne pouvait croire qu'à un éléphantiasis.

Je conseillai à la mère l'usage de la compression ouatée et élastique avec le caoutchouc. La mère ayant accepté, j'entourai les deux membres inférieurs d'une couche assez épaisse d'ouate que je maintins avec des bandes de flanelle roulée. Puis, par-dessus ce premier appareil compressif, j'enroulai une large bande de caoutchouc pour maintenir et égaliser la compression, de façon à la rendre permanente.

La malade retourna à Bourges et continua le traitement avec persévérance. Actuellement la circonférence du membre inférieur droit, qui primitivement était de 49 centimètres et demi, est descendue à 30 centimètres et demi.

a diminution du membre inférieur gauche a suivi la même pro-
tion et de 45 centimètres de circonférence que présentait la
be gauche, elle est arrivée aujourd'hui à 34 centimètres et demi.
pplication de la bande de caoutchouc n'a jamais été faite direc-
ent sur la peau. J'ai toujours interposé entre elle et la bande
couche épaisse d'ouate maintenue par une bande de flanelle.
sque la bande de caoutchouc est directement appliquée sur la
u, elle se dérange avec assez de facilité pendant la marche et
forme alors des cordes qui peuvent déterminer des compres-
ns douloureuses pendant la marche.

Discussion.

M. Desprès. On a toujours vanté la compression élastique pour
abattre l'éléphantiasis, mais on ne nous a jamais montré un ma-
e, entièrement et définitivement guéri. Il se peut qu'on obtienne
diminution de volume ; seulement, dès qu'on cesse la com-
ssion, on perd ce qu'on avait gagné.

M. Anger. Il n'y a rien à dire contre des mesures aussi précises
celles que j'ai fournies. Trente centimètres représentent le dia-
tre ordinaire d'une jambe normale. Il est bien certain que ce
st qu'avec de la persévérance qu'on réussit.
En général, on préfère ne pas appliquer la bande élastique direc-
ent sur la peau. L'interposition d'une couche d'ouate assure
plus grande régularité du bandage.

M. Desprès. On ne peut affirmer la guérison que si le malade a
u quelque temps sans aucun bandage.

M. Verneuil. J'ai traité par la bande élastique un jeune homme
int d'éléphantiasis de la jambe que j'ai revu tout récemment en-
e. Voilà deux ans que la guérison se maintient.

M. Sée. Je crois inutile d'interposer de la ouate entre la peau et
ande.

M. Le Fort fait une réflexion semblable.

M. Desprès. Étaient-ce bien des éléphantiasis qu'on a guéris de
orte? Ne seraient-ce pas de ces œdèmes durs qu'engendrent
fois les adénites, les arthrites? Je persiste à penser que l'élé-
ntiasis vrai résiste à tous les traitements, à la compression
me aux autres.

Rapport.

Sur un travail de M. Vasseige, de Liège, intitulé : *Essai pratique du dernier modèle du forceps Tarnier*, au nom d'une commission composée de MM. Tarnier, Guéniot et Polaillon,

par M. Polaillon.

Messieurs, dans la séance du 23 avril 1879, j'ai eu l'honneur de vous lire un rapport sur un travail où M. Vasseige, professeur de clinique obstétricale à l'Université de Liège, appréciait le forceps Tarnier et le jugeait défavorablement. Aujourd'hui, M. Vasseige fait amende honorable et reconnaît enfin les qualités du forceps imaginé par notre collègue. Mais il faut ajouter que ce forceps a subi de nombreuses modifications, et que l'instrument dont M. Vasseige s'est servi, dans ses nouvelles opérations, ne présente plus les dispositions qui rendaient son application difficile et peu sûre, et qui lui avaient fait primitivement conclure à l'inutilité de cet instrument.

« Le forceps qui m'a été remis par M. Tarnier, dit M. Vasseige, ne présente plus de courbure périnéale. C'est, en somme, un forceps de Dubois, très solide, dont les manches sont reliés par une vis de pression destinée à serrer les cuillers sur la tête, et auquel on a adapté des branches de traction qui agissent le plus près possible du centre de figure de la tête. Ces branches de traction sont disposées comme dans l'avant-dernier modèle de l'instrument, c'est-à-dire qu'elles sont retenues sur le côté de chaque branche de préhension. Après l'application de l'instrument, elles sont facilement détachées et réunies à un manche commun, courbé à angle droit, ouvert en bas et muni d'une poignée transversale mobile en tout sens. Les difficultés de l'application sont ainsi supprimées. »

M. Vasseige rapporte quatre observations dans lesquelles ce forceps modifié, appliqué sur la tête, *a pleinement répondu au but que son auteur s'était proposé*.

Dans ces quatre cas, l'*application a été simple et facile*. L'articulation des branches et du manche commun avec les branches de traction *s'est exécutée facilement*. Au point de vue de la translation de la tête à travers la filière pelvienne, tout s'est passé comme dans le mécanisme de l'accouchement naturel, les mouvements de rotation interne se sont produits sur le plancher périnéal ; et, deux fois, l'occiput qui était en arrière, est revenu en avant.

Dans la troisième observation, où de grandes difficultés avaient empêché de reconnaître la position d'une manière exacte, le relè-

ent du manche du forceps et l'absence de rotation ont mon-
immédiatement qu'il s'agissait d'une occipito-postérieure.
n résumé, M. Vasseige convient que le forceps Tarnier, tel qu'il
é modifié, peut rendre de grands services : « Il est aussi facile
pliquer que le forceps ordinaire et permet à l'opérateur de tirer
itement suivant les axes. Il diminue les pressions nuisibles, en
mettant à la tête d'évoluer en tout sens. C'est le meilleur forceps
nous connaissions.
léanmoins, M. Vasseige termine son travail par une réflexion
est fort juste : c'est de ne pas se déshabituer à apprendre les
les de l'extraction, bien que l'on possède un instrument qui
automatiquement et qui remplit le précepte recherché par
re collègue Tarnier : *Tirer d'une façon inconsciente sur un*
rument qui agit toujours dans la direction voulue.

. Polaillon propose d'envoyer des remerciements à l'auteur et
déposer son travail aux archives.
s conclusions sont mises aux voix et adoptées.

Communication.

le la congestion pulmonaire comme cause de mort dans la hernie étranglée,

par M. VERNEUIL.

essieurs, j'ai déjà plusieurs fois attiré votre attention sur l'im-
ance que j'attache à la congestion pulmonaire en tant que cause
mort chez les sujets atteints de hernie étranglée.
n'y a pas longtemps, je vous faisais connaître l'histoire d'un
me chez qui l'algidité avait persisté après l'opération de la
tomie et dont l'autopsie révéla l'existence d'une congestion
monaire intense et d'une néphrite parenchymateuse.
oici deux autres cas où l'hyperémie des organes respiratoires
tait au plus haut dgeré. Dans le premier, l'urine, examinée
s la mort, contenait de l'albumine ; dans l'autre, il s'était pro-
une anurie complète.
s deux malades avaient eu des vomissements fécaloïdes, tous
avaient présenté une algidité très prononcée, ni l'un ni l'autre
ait atteint de péritonite. On peut se demander s'il n'y avait pas
eux une corrélation entre l'algidité et la congestion pulmo-
, et si tous deux ne sont pas morts par le poumon.

Ces faits, dont vous trouverez ci-dessous le détail, contribueront, je l'espère, à élucider cette question intéressante de physiologie pathologique.

Observation I. — *Hernie inguinale gauche étranglée. — Tentatives de réduction. — Algidité. — Congestion pulmonaire. — Anurie. — Mort. Albuminurie.*

Je dois les détails qui suivent à l'obligeance de M. Bazy, chef de clinique chirurgicale à l'Hôtel-Dieu.

Le 28 mai 1881, est entré dans le service de la clinique chirurgicale de M. le professeur Richet à l'Hôtel-Dieu, le nommé Chalet (Jean-Baptiste), âge de 72 ans.

Il arrive à 4 heures. Je le vois à 5 heures et je constate les phénomènes suivants, vérifiés quelques instants après par le professeur Verneuil que je prie de voir le malade.

Celui-ci est couché sur le dos, en proie à une grande anxiété, se plaignant de douleurs vives dans le ventre et au niveau de sa hernie inguinale gauche : le facies est grippé, les yeux cernés, les oreilles, le nez, les mains et les pieds froids et violacés, la respiration courte et haletante, pouls petit et très précipité.

Le malade porte deux hernies, dont l'une à droite, du volume d'un œuf de pigeon, mollasse, non douloureuse, irréductible, et constituée par l'épiploon adhérant au sac.

A gauche, au contraire, existe une tumeur du volume d'un œuf de dinde, presque verticale, descendant dans le scrotum, irréductible aussi, mais très douloureuse à la pression, mate dans les deux tiers inférieurs, d'une sonorité presque hydro-aérique dans le tiers supérieur; sur le scrotum existent deux grandes ecchymoses violacées, résultat des tentatives de réduction exercées en ville. La peau n'est pas œdémateuse : le ventre est un peu ballonné.

Le malade nous raconte qu'il portait cette hernie depuis fort longtemps, qu'elle était maintenue par un mauvais bandage, mais qu'elle rentrait facilement : il y a deux jours cette hernie était sortie plus volumineuse que de coutume et n'avait pu rentrer. Depuis ce moment il avait vomi : mais le matin même, dit-il, il avait eu deux selles diarrhéiques et quelques gaz par l'anus.

A son entrée, il avait vomi de nouveau des matières jaunâtres liquides, d'odeur fécaloïde.

Nous engageons le malade à uriner; il ne peut y parvenir ; il paraît n'avoir pas d'urine dans la vessie. Un état de faiblesse extrême ne nous permet pas de l'ausculter en arrière, mais la respiration est très gênée et haute. La température axillaire est de 37° 2; mais elle descend bientôt à 37°, et une heure après elle est à 36° 8.

Le professeur Verneuil est d'avis qu'en présence de cet état général si grave, il vaut mieux ne pas intervenir activement : il me conseille de faire des injections sous-cutanées d'éther, de pratiquer une ponction

lans l'anse herniée au niveau de la zone sonore avec l'aiguille fine de 'aspirateur, et d'essayer un taxis modéré; ce ne serait qu'à la condi-ion que le malade se relevât qu'il conseillerait à la rigueur d'intervenir. — La ponction ne fait sortir qu'un peu de liquide rougeâtre et quel-ques gaz : la sonorité diminue un peu.

Pendant l'examen de la tumeur, M. Verneuil a pu me faire constater son durcissement produit par la contraction de l'anse herniée.

Quelques instants après cet examen, le pouls radial devenait insen-sible, je fais à de courts intervalles cinq injections sous-cutanées d'é-her d'un gramme chacune; le pouls reparaît, mais il est intermittent; bientôt l'algidité augmente et le malade meurt à 7 heures et demie.

L'autopsie, pratiquée 36 heures après la mort, nous donne les résul-ats suivants :

Ventre ballonné, anses intestinales dilatées, mais non congestion-nées, pas de péritonite, pas de liquide dans le péritoine.

La hernie du côté droit était constituée par de l'épiploon dont l'ex-rémité adhérait au fond du sac.

A droite. — Avant toute incision, nous constatons que la tumeur est sonore dans tous ses points : elle a à peine changé de volume.

Le sac contient un peu de liquide sanguinolent. Pas d'adhérences. La hernie est constituée par une anse d'intestin grêle qui mesure envi-ron 20 centimètres de long ; elle est rouge ; les parois sont épaissies et œdémateuses ; il n'existe d'ecchymose qu'au niveau du collet; sa sur-face est lisse et unie : elle ne peut rentrer que par une traction énergi-que exercée sur l'un des deux bouts contenus dans l'abdomen. Les tentatives de réduction n'aboutissent qu'à en faire rentrer une partie. Cependant le collet du sac n'est pas très étroit et on peut assez facile-ment y introduire l'index ; le point le plus resserré correspond à l'ori-fice péritonéal du canal inguinal ; l'anneau est bordé par un repli un peu tranchant surtout en dedans ; l'artère épigastrique passe en dedans du collet ; c'est donc une hernie oblique externe.

Il n'existe pas d'ulcération à l'extérieur, ni par suite de perforation.

Poumons. — Congestion énorme de tout le lobe inférieur du poumon gauche et de toute la partie postérieure du lobe supérieur.

Adhérences anciennes du poumon droit. Congestion énorme des deux iers inférieurs. Cette congestion va jusqu'à produire vers la base de petits foyers apoplectiques. Bronches et trachée remplies d'un liquide sanguinolent et spumeux.

Cœur flasque, dilaté, rempli d'un sang noir, non coagulé.

Foie. — Rien à noter.

Reins. — Droit, congestionné, de volume normal, vaisseaux remplis le sang noir : la capsule se détache assez facilement, mais dans cer-ains points, elle entraîne avec elle de petites parcelles de substance ré-ale. La substance corticale paraît un peu diminuée de volume, elle ontient des kystes miliaires. La surface est lisse.

Gauche. — Beaucoup plus congestionné que le droit, surface lisse. apsule adherente dans certains points, kystes de la substance corti-ale beaucoup plus nombreux qu'à droite.

Rien dans les calices, les bassinets, les uretères.

La vessie est revenue sur elle-même et appliquée contre la symphise du pubis : une sonde introduite par le canal de l'urètre permet de la vider : elle ne contient que 4 ou 5 grammes d'urine un peu louche. Cependant la vessie est saine.

Cette urine, traitée par la chaleur et l'acide nitrique, donne un précipité floconneux très abondant.

L'urine, extraite à l'instant même de la vessie d'un autre cadavre et qui est louche aussi, est examinée de la même façon et ne donne pas de précipité.

Observation II. — *Étranglement herniaire. — Algidité. — Taxis et réduction. — Mort par congestion pulmonaire.*

La nommée Rabotin (Émilie-Catherine), âgée de 46 ans, entrée le 17 juin 1881, salle Lisfranc, n° 10.

Nous avons peu de renseignements sur les antécédents de cette femme devenue depuis un an d'une surdité extrême, ce qui rendait l'interrogatoire laborieux.

Il y a 6 ans qu'elle s'est aperçue qu'elle portait une petite hernie; elle n'a jamais appliqué de bandage contentif.

Le mercredi, 15 juin, à la suite d'un léger effort, elle a été prise de malaise, puis de douleurs vives dans le ventre, et le jeudi elle a commencé à vomir des matières alimentaires et bilieuses. Elle est encore allée ce jour-là à la garde-robe, mais depuis il n'y a eu ni garde-robe, ni issue de gaz par l'anus.

Un médecin appelé, méconnaissant la hernie, par suite sans doute de la difficulté de l'interrogatoire, ordonna un purgatif qui resta sans effet.

Le 17, la malade est envoyée à l'hôpital avec le diagnostic : étranglement interne, et placée dans un service de médecine ; mais l'interne de service, rectifiant le diagnostic, la fait immédiatement descendre en chirurgie.

Depuis son entrée à l'hôpital, vers 3 heures de l'après-midi, ses vomissements sont devenus nettement fécaloïdes.

État actuel :

Le facies est très grippé, la respiration anxieuse, le pouls très petit et rapide, les extrémités ne sont pas sensiblement refroidies. La malade pousse des gémissements et se plaint constamment.

Il existe dans l'aine droite, au-dessous de l'arcade de Fallope, une petite tumeur dure, faisant à peine saillir les téguments et qui pourrait passer inaperçue dans un examen superficiel. Son volume est celui d'une grosse noix. Elle occupe nettement la région de l'anneau crural; elle a la consistance spéciale de l'intestin étranglé, la pression simple ne provoque pas de douleur.

MM. Guinard et Cerné la voient à 5 heures, et croient pouvoir essayer le taxis, la hernie, qui n'a pas été reconnue, n'ayant été l'objet d'aucune manipulation.

En conséquence, ils administrent immédiatement le chloroforme ; ais au moment où la malade semblait entrer dans la période de résolution, le pouls, filiforme jusque-là, devient imperceptible, la pâleur ocuse, le nez se refroidit brusquement, les pupilles sont largement latées et les paupières inertes à demi entr'ouvertes.

Il y a évidemment syncope ; la respiration continue, mais embarrassée un peu stertoreuse.

Immédiatement la malade est mise la tête en bas, en face d'une nêtre ouverte ; la face est flagellée avec une compresse imbibée d'eau iche. Au bout de quelques instants, le pouls redevient perceptible, respiration normale et la pâleur diminue. Comme l'on n'est guère sposé à reprendre la chloroformisation, on profite de la stupeur où t encore la malade et une légère pression suffit en quelques instants faire rentrer la hernie sans gargouillement, mais néanmoins sans u'il semble à craindre d'avoir réduit en masse.

La malade se réveille ; à ce moment, elle a encore, peut-être sous influence du chloroforme, un vomissement fécaloïde abondant.

Un bandage compressif, avec spica de l'aine, est appliqué, et l'on recommande de prendre la température. Celle-ci n'était que de 35°, mais n ne l'a su que le lendemain.

Le nez est encore un peu refroidi, mais la malade se trouve bien.

A la suite, il ne s'est rien passé d'extraordinaire, elle n'a pas vomi nouveau; elle a, dans la nuit, demandé le bassin et été assez abonmment à la garde-robe, tout en continuant à se plaindre un peu ; is, sans qu'on s'en aperçoive immédiatement, elle meurt à 2 heures matin, le 18.

A 9 heures, on essaie d'avoir de l'urine en la sondant à l'amphiâtre, mais la vessie n'en contient pas une goutte. Le lit était d'ailrs souillé au moment de la mort.

Autopsie le 19 juin :

Pas la moindre trace de péritonite. L'anse herniée appartient à ntestin grêle ; il est sain, sans dilatation marquée, la muqueuse rte seulement quelques points ecchymotiques, sans la moindre altéion.

Le niveau de l'étranglement est à peine marqué. L'agent était un int rétréci du sac.

Les reins sont sains, le foie également.

Les poumons sont le siège d'une congestion considérable à la base au bord postérieur ; le sommet et le bord antérieur sont indemnes. Au niveau de la congestion, dont la couleur est rouge lie de vin, le su ne crépite plus : il est tout à fait dans l'état décrit sous le nom de lénisation.

Discussion.

M. Berger. J'ai insisté dans mon mémoire sur la rareté des uri-s, en tant qu'indice d'un étranglement grave, comme l'algidité les crampes.

Sans doute la congestion pulmonaire a sa part dans les causes

de la mort, mais j'ai vu mourir des sujets qui n'en présentaient pas, par exemple une vieille femme de l'hospice d'Ivry, atteinte d'un étranglement par suite d'une hernie crurale. Le taxis avait amené une réduction partielle, mais les symptômes graves persistèrent et la mort survint assez vite.

M. Forget. Tout récemment j'ai observé un vieillard de quatre-vingt-cinq ans chez qui une hernie inguinale ancienne était devenue irréductible. Il n'y avait pas de signes très évidents d'étranglement, pas de vomissements, pas d'algidité; au troisième jour, la respiration s'embarrassa tout à coup, et le malade tomba dans un profond affaissement qui le conduisit rapidement à la mort. La congestion pulmonaire était évidente, mais ici elle se rattachait à un catarrhe pulmonaire ancien. L'algidité et les vomissements fécaloïdes n'y étaient pour rien, puisque ces deux symptômes faisaient défaut.

M. Verneuil. Très souvent, après l'étranglement d'une hernie, on meurt par l'intestin et par le péritoine; mais de temps à autre on signalait des cas où la cause de la mort n'était pas révélée par l'autopsie. Ce sont ces cas à interprétation difficile qu'il importe d'élucider et que je me suis proposé depuis longtemps comme but de mes efforts.

Il est bon de savoir que l'algidité est apparente ou réelle. Tel malade, ainsi que celui de M. Richet, a la main, la langue et les extrémités froides, et on lui trouva 37° dans l'aisselle; tel autre, comme ma dernière malade, ne semble pas frappé de refroidissement, et la température axillaire est descendue à 35°. Ces différences ne peuvent manquer d'influer sur le pronostic.

J'ajouterai qu'il est bon d'appeler l'attention des praticiens sur la possibilité des congestions pulmonaires, parce que les bains, qui sont fréquemment prescrits en pareille circonstance, ont alors des conséquences funestes.

M. Desprès. J'ai toujours vu les malades que j'opérais pour un étranglement herniaire avoir une température inférieure à 37°. L'algidité réelle est donc la règle. Il est, du reste, inutile de faire intervenir la congestion pulmonaire pour expliquer la mort. Depuis bien longtemps et grâce à Bretonneau, on sait comment on meurt dans l'étranglement herniaire. Ces sujets meurent de péritonite septique, par suite de l'exosmose de gaz fétides au travers de la paroi intestinale paralysée; le système nerveux a aussi, dans les causes de la mort, une part incontestable. Les pseudo-étranglements, dans leurs nombreuses variétés étudiées jadis par M. Henriot, n'en sont-ils pas la preuve ?

Enfin, certains malades succombent à de petites perforations intestinales, qu'on ne reconnaît qu'en examinant l'intestin sous l'eau, et par lesquelles ont pu s'échapper cependant des gaz septiques et des matières.

Ces péritonites septiques ne sont pas caractérisées, comme les péritonites franches par de nombreuses et d'épaisses fausses membranes; on trouve à peine un peu de liquide dans la péritoine, ou on n'en trouve pas du tout, ce qui permet de dire qu'il y a en pareil cas, péritonite sans péritonite.

M. Trélat. On ne peut nier qu'il puisse y avoir grand avantage à examiner la poitrine chez les malades atteints d'étranglement, parce que, chez certains d'entre eux, il peut y avoir de la tendance à la congestion pulmonaire, et que la coexistence de cette hypérémie avec l'étranglement est susceptible d'aggraver considérablement le pronostic.

Avec sa théorie M. Verneuil va plus loin et cherche à établir que ce n'est pas à une simple coïncidence qu'il faut rattacher cette coexistence de phénomènes, mais à un lien réel révélé par la constance ou par la fréquence de cette association. Je suis d'autant plus disposé à admettre cette connexité que j'ai apporté jadis ici même une observation d'autopsie négative à la suite d'une hernie étranglée, et ce fut M. Depaul qui mit pour ainsi dire le doigt sur la véritable cause de la mort en me disant que cet homme était mort de congestion pulmonaire.

M. Lucas-Championnière. Les considérations développées par M. Verneuil relativement à l'hypothermie pourraient avoir pour conséquence d'empêcher l'intervention chez les sujets présentant un abaissement de température, et cependant on sait que des malades opérés dans ces conditions ont pu être sauvés. Il serait peut-être bon de préciser dans quelle mesure il faut tenir compte de l'hypothermie. De même, s'il existe une complication thoracique, par exemple, une broncho-pneumonie, comme chez une femme que j'ai opérée, faut-il s'abstenir ou pratiquer la kélotomie sans se laisser arrêter par la complication ?

M. Le Fort. Je ne puis élever contre la théorie de M. Verneuil une objection valable, puisque je n'ai pas comme lui recherché la congestion pulmonaire, mais je reste convaincu que le retentissement de l'étranglement intestinal sur le grand sympathique a une énorme part dans les phénomènes graves auxquels succombent ces malades. Je sais par expérience, pour avoir eu un commencement d'étranglement interne, avec quelle rapidité et quelle intensité survient la dépression du système nerveux. Même quand il se produit

une péritonite ou une perforation intestinale, il existe des lésio matérielles par lesquelles il est tout à fait impossible d'expliqu la mort.

Un malade atteint de hernie étranglée est tout à fait comparal à celui qui a subi un choc traumatique violent. Dans les deux c autant que possible avant d'opérer je donne satisfaction à une in cation pressante qui est de relever les forces par les toniques les stimulants.

M. Labbé. La question posée par M. Lucas-Championnière e d'une extrême importance. Il faut en effet, bien se garder de déto ner les praticiens de l'intervention en exagérant la portée de l' baissement de température. Le fait suivant m'a démontré quel d gré extraordinaire de résistance présentent certains sujets dé frappés d'algidité.

Lorsque j'étais chirurgien de la Salpêtrière, on porta un jour l'infirmerie une femme âgée de cent-quatre ans atteinte d'étrangl ment herniaire. Le refroidissement des extrémités, la dépressi profonde du système nerveux me semblaient des contre-indicatio formelles à l'opération. Je dus céder aux sollicitations pressant de mon interne, pour me décider à opérer, et, à mon grand éto nement, mon intervention eut un plein succès. La malade guérit vécut encore une année.

Depuis cette époque je n'hésite à faire la kélotomie que lorsq le malade me paraît irrévocablement perdu, que lorsqu'il est mo rant.

M. Desprès. J'irai plus loin en disant qu'il faut opérer tous l malades sans distinction.

M. Verneuil. L'argumentation de M. Desprès peut se résum en deux propositions : même quand on ne trouve pas les lésio de la péritonite, les malades sont atteints de péritonite ; de là ce deuxième proposition qui est une corollaire de la première, c'e que de nouvelles recherches relatives aux causes de la mort da l'étranglement herniaire étaient parfaitement inutiles, puisque l' connaissait depuis longtemps la véritable cause de la mort.

Je me refuse pour mon compte à admettre cette sorte de péri nite sans aucune lésion appréciable ; lorsque je ne trouve rien d normal à la surface de la séreuse abdominale, je cherche ailleu et si je rencontre dans un ou plusieurs viscères des altératio évidentes, je note le fait en attendant que je puisse conclure d'u façon plus générale. J'accorde qu'il faut une certaine prédispo tion pour avoir de la congestion pulmonaire, et j'ajoute que j'ai en même temps de l'emphysème.

M. Le Fort a parlé du grand sympathique; sans aucun doute il a sa part dans les phénomènes graves de l'étranglement, mais comment agit-il, quel est le mécanisme de son intervention ? Nous n'en savons absolument rien.

M. Lucas-Championnière me demande de préciser, si d'après moi l'algidité et la congestion pulmonaire sont des contre-indications à l'intervention. Non certes, telle n'est pas ma pensée. Je désire seulement déterminer aussi rigoureusement que possible les conditions du pronostic suivant les cas, mais j'opérerais sans hésiter même un diabétique. Il faut seulement qu'on sache bien qu'il est de toute nécessité de se garer contre la congestion pulmonaire. Si l'on reconnaît la complication avant d'opérer, on peut la combattre victorieusement par les ventouses sèches, les injections sous-cutanées d'éther et la potion de Todd, et alors l'opération se fait dans des conditions meilleures.

Il y a des cas compliqués où l'opération sanglante serait dangereuse. J'ai tourné une fois la difficulté sur un homme atteint de hernie ombilicale étranglée, qui avait une cirrhose hypertrophique du foie, en créant un anus contre nature avec un caustique. Les phénomènes graves ont cédé, comme si j'avais levé l'étranglement.

Présentations de malades.

M. Sée montre une malade à qui il a excisé quinze centimètres du nerf sciatique poplité interne.

Ce fait, dit M. Sée, me paraît présenter un certain intérêt, en nous montrant quel a été l'état des fonctions du membre inférieur après cette opération.

Observation.

Excision de 15 centimètres du nerf sciatique poplité interne. Guérison.

Une jeune fille de 18 ans, cigarière, entra à l'hôpital de Rothschild, en 1876, pour une tumeur d'apparence fluctuante qu'elle portait à la partie supérieure du mollet gauche. Une ponction exploratrice n'ayant donné issue à aucune espèce de liquide, M. Sée pratiqua une incision longitudinale qui divisa la peau et les muscles et mit à découvert une tumeur colloïde du volume des deux poings réunis, se prolongeant dans le creux poplité, autour des vaisseaux et nerfs. Cette tumeur put être enlevée sans lésion d'aucun organe important, et la malade sortit guérie au bout de six semaines. Une récidive la ramena à l'hôpital en 1878. Cette fois, M. Sée se vit obligé de réséquer quinze

centimètres environ du nerf sciatique poplité interne, et la plaie mit trois mois à se cicatriser.

On pouvait croire que cette lésion grave d'un nerf musculo-cutané important entraînerait une gène considérable dans les fonctions du membre. Il n'en fut rien. Comme vous pouvez le voir, la malade, que j'ai l'honneur de soumettre à votre examen, marche sans la moindre claudication : les muscles postérieurs de la jambe, ceux du pied ne sont nullement atrophiés et se contractent; tous les mouvements s'exécutent, mais à un moindre degré qu'à l'état normal. De même, la sensibilité est revenue partout, elle est seulement un peu obtuse en certaines régions, particulièrement à la plante du pied.

Résection du genou. — Guérison.

M. Le Fort présente une malade à laquelle il a pratiqué la résection du genou il y a trois ans. L'opérée marche très bien, mais le cas est intéressant par la durée très longue de la suppuration et de fistules après l'opération, ce qui n'a pas empêché la guérison d'être complète en fin de compte.

Récidive d'un squirrhe du sein neuf ans seulement après la première opération.

M. Desprès montre une malade à qui il a enlevé un squirrhe du sein, il y a neuf ans, le 27 août 1872. La récidive n'a eu lieu que tout récemment, et dans des conditions bénignes qui permettent une deuxième opération.

J'aurais voulu, dit M. Desprès, faire une longue communication à propos de la malade que je vous présente; car on ne saurait trop montrer ce que peut faire la chirurgie honnête à de pauvres malades que trompent impunément des imposteurs de toute espèce, qui étalent leurs annonces dans les journaux sous ce titre : « Guérison du cancer sans opération. »

Voilà une femme qui a été opérée avec le bistouri d'une squirrhe du sein, le 27 août 1872. Elle a aujourd'hui une récidive, 9 ans après son opération ; et cette récidive est encore opérable, car il n'y a qu'un noyau de squirrhe de la grosseur d'une noisette. Cette femme a été opérée à temps, c'est-à-dire dans la 1re année de sa maladie ; j'ai enlevé pour une tumeur petite une grande quantité de tissus sains, et en 2 mois la cicatrisation était accomplie. Les indications chirurgicales ont été remplies au moment opportun et la malade a retiré 9 années de santé comme bénéfice de cette opération. Il faut que

che ce que la chirurgie peut faire pour les cancéreux. Elle pas qu'elle les guérit radicalement et c'est par là qu'elle mon- probité; elle dit qu'elle peut donner la santé et mettre à l'abri idives pendant un temps plus ou moins long, tandis que les eurs qui disent guérir le cancer sans opération, le détrui- rec des caustiques pendant de longs mois et laissent le mal er dans la profondeur, et quand les malades viennent ensuite emander de les opérer, le mal ne peut plus être enlevé lar- t et d'un seul coup comme nous eussions pu le faire s'il n'y as eu de longs mois de perdus, et nous nous trouvons impuis-

---

Présentation d'un instrument.

illette présente un élongateur spécial pour les troncs ner-

illette présente à la Société un instrument que M. Mariaud ruit, d'après ses indications et qui est destiné à pratiquer ngations nerveuses. Cet *élongateur*, qui offre certaine ana- vec l'ancienne *balance*, dite *romaine*, mais qui est beaucoup nsible, se compose : 1° d'une *poignée* en bois transversale ; e *tige métallique* verticale au milieu de laquelle se trouve

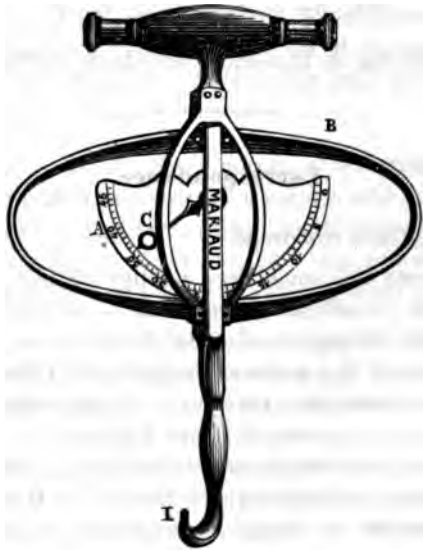

transversalement un *dynamomètre* (ABC) gradué jusqu'à grammes ; 3° d'un *crochet* I, terminant cette tige en bas

convexe et concave en sens opposé et à l'aide duquel le nerf est soulevé, après avoir été découvert, et élongé. Le degré de traction ou d'élongation est indiqué par la marche de l'*aiguille* C sur le cadran dynamométrique.

Un élongateur de dimension moindre et gradué à un nombre de kilogrammes moins considérable a été également fabriqué par M. Mariaud pour l'élongation des nerfs de petit calibre.

M. Gillette a pratiqué à l'aide de cet instrument onze élongations tant des nerfs du plexus brachial que du sciatique et ses résultats opératoires joints aux expériences cadavériques qu'il a faites à Bicêtre ne semblent pas devoir justifier les craintes formulées par plusieurs membres de la société lors de sa communication du mois de décembre dernier.

La séance est levée à 5 h. 35.

Le Secrétaire,

A. Le Dentu.

Séance du 13 juillet 1881.

Présidence de M. de Saint-Germain.

Le procès-verbal de la séance précédente est lu et adopté.

Correspondance.

La correspondance comprend :

1° Les journaux hebdomadaires publiés à Paris ;

2° *Bulletin de l'Académie de médecine. — Bulletins et mémoires de la Société de chirurgie.—Journal de Gubler. — Revue médicale de l'Est. — Journal des sciences médicales de Lille. — Journal de médecine et de chirurgie pratiques. — Lyon médical. — Journal de la Société de médecine de la Haute-Vienne;*

3° La *Gazette médicale italienne-lombarde. — British médical.* — La *Gazette de santé militaire de Madrid. — Revue médicale de la Suisse-Romande. — Annales d'anatomie et de chirurgie de New-York;*

4° *Bulletin des travaux de la Société médicale d'Amiens,* 1875-1880 ;

5° M. Magitot offre à la Société l'article *Gencives*, qu'il a publié ns le *Dictionnaire encyclopédique des Sciences médicales;*
6° M. Guyon offre de la part de M. le Dr Auffret, de Brest, un *annel de dissection des régions et des nerfs;*
7° M. Le Fort donne lecture, au nom de M. Surmay, de Ham, embre correspondant de la Société de chirurgie, d'une observa-on intitulée : *Syphilis tertiaire congénitale et tardive.*

Je viens de lire dans le *Bulletin de la Société de chirurgie* éance du 11 mai dernier), la très intéressante communication de . Lannelongue : *Sur quelques cas de syphilis tertiaire congéni-le.* Dans la discussion qui a suivi cette lecture, quelques doutes nt été émis sur la nature réellement syphilitique des accidents ylatés ; mais c'est surtout sur la qualité héréditaire de ces acci-ents qu'on a paru hésiter. M. Lannelongue lui-même, dans son ésumé, s'exprime ainsi : « Je ne saurais affirmer que toutes ces bservations soient du domaine de la syphilis héréditaire, car on ourrait, à la rigueur, concevoir et soutenir qu'il y a eu, avant époque de l'apparition des accidents osseux, un accident primitif ui a échappé. »

Voici un fait de ma pratique qui, je crois, est aussi complet que ossible, et lèvera tous les doutes sur l'existence des manifesta-ons tertiaires et tardives de la syphilis héréditaire. Je l'ai présenté, n 1873, à la Société de médecine de l'Aisne. J'ai l'honneur de offrir aujourd'hui à l'enregistrement de la Société de chirurgie, our venir à l'appui de ceux recueillis par M. Lannelongue.

Je transcris textuellement l'observation telle qu'elle est insérée ns le *Bulletin de l'Aisne* de 1873.

« Syphilis secondaire communiquée à la femme par le mari; issance d'un enfant présentant les mêmes accidents syphilitiques e la mère. Un peu plus tard, gomme syphilitique du pharynx chez père. Guérison de ces accidents chez tous. Apparition de périos-ses et d'exostoses chez l'enfant à l'âge de seize ans.

« L'observation de syphilis que j'ai l'honneur de présenter à la ciété, me paraît offrir un tel intérêt, que je demande la permis-on de l'exposer telle que je l'ai notée aux époques successives de volution de la maladie. Cette manière de faire donnera à la ration des longueurs que l'on voudra bien me pardonner, j'es-re, en raison du caractère d'authenticité qui en ressortira.

« 1856. Aujourd'hui, 13 janvier, j'ai été appelé auprès de Mme X... i m'a présenté l'état suivant : Mme X... est accouchée il y a six naines. Le dos et surtout les reins, les cuisses et les fesses sont ivertes de taches qui présentent la teinte de la roséole syphili-

tique qui s'éteint. Sur la région pariétale droite de la tête, il y a une croûte d'impétigo. Point d'alopécie. Deux ou trois ganglions gros comme de gros pois sur le côté droit du cou. La bouche et la gorge sont saines; mais, il y a quelques jours, la malade avait un peu mal à la gorge. Un peu de céphalée: leucorrhée abondante, blanche et liquide. Sur la face interne de la grande lèvre droite, se trouve un bouton, gros comme un pois, qui présente à son sommet une petite croûte jaune; pas d'induration à la base du bouton. La fourchette est déchirée et les lèvres de la déchirure sont rouges, polies et sensiblement dures, mais d'une dureté qui ne me paraît pas spécifique, qui semble plutôt être le fait du tissu cicatriciel en voie de formation. Point de ganglions inguinaux. Il y a sur le bord de l'anus un bouton semblable à celui de la grande lèvre.

« Ces boutons se détachent des téguments comme des condylomes. Il y a neuf ou dix jours que les taches ont paru à la peau; elles étaient rouges, sans prurit. Il n'y a pas eu de fièvre, mais de la céphalalgie et du mal de gorge.

« L'enfant, qui est né il y a six semaines, est un très bel enfant, me dit-on.

« Pendant sa grossesse, Mme X... n'a souffert ni offert rien de particulier. Elle est mariée depuis quatorze mois et, depuis lors elle n'a absolument rien eu d'anormal.

« Mme X... appartient à une très honorable famille; elle est elle-même une personne parfaitement estimable, et il ne m'est pas possible d'avoir sur sa moralité le moindre soupçon.

« Mais son mari, six ou huit mois avant son mariage, avait reçu mes soins pour des accidents syphilitiques secondaires (roséole, papules, plaques muqueuses de la bouche et du pharynx), précédés de chancre à la verge.

« Il avait pris trois cents pilules de protoiodure de mercure de 5 centigrammes chacune; les accidents avaient vite disparu et, lors de son mariage, il y avait plus de trois mois qu'il n'avait rien vu reparaître. Interrogé seul dans mon cabinet, M. X... m'a affirmé n'avoir rien remarqué sur lui depuis son traitement, n'avoir rien remarqué sur sa femme et n'avoir vu aucune autre femme depuis son mariage. Je lui ai fait des questions spéciales sur les accidents qu'il aurait pu avoir; les réponses ont toujours été négatives.

« Je l'ai examiné, et si je n'ai rien trouvé nulle part, la seule chose que M. X .. puisse se rappeler, c'est que, il y a environ deux mois, il eut sur la lèvre inférieure un petit bouton blanc qui se creva et laissa une toute petite fente, laquelle se guérit en quelques jours. Elle ne ressemblait pas, dit-il, aux plaques muqueuses qu'il avait eues aux lèvres autrefois. Il pensa avoir gagné ce bouton en buvant après un fumeur et s'en aperçut au retour d'un voyage

pendant lequel il avait eu froid et pris un gros rhume. Il ne s'est pas aperçu que sa femme eût quelque chose de pareil aux lèvres après lui.

« Je soumets Mme X... à l'usage du protoiodure de mercure.

« 5 février 1856. M. X... vient me dire que son enfant a du mal à l'anus, qu'il a au menton deux ou trois boutons, et qu'à cause de cela le médecin de la localité où il est en nourrice a ordonné de l'iodure de potassium.

« Ce médecin ignore le cas de M. X... ; il faut donc que ces boutons aient l'aspect syphilitique. On ne m'a pas encore présenté l'enfant. Mme X... continue son traitement et va bien.

« 18 février. Mme X... va bien. Je fais prendre aussi à son mari du protoiodure quoiqu'il ne présente aucun accident.

« Je vois l'enfant. Il a encore sur tout le corps des taches cuivrées qui s'éteignent; à l'anus et aux lèvres, il présente des squames et à leur place une peau sèche, ridée et luisante. Il a le teint mat et un peu feuille-morte, de l'œdème aux mains. Il se plaint; rien dans les fosses nasales. Il n'est point maigre. Il n'y a pas de doute possible sur l'infection syphilitique de cet enfant.

« 4 juillet. Depuis quinze jours l'enfant a cessé son traitement interne. C'est un bel enfant. Il y avait encore à l'anus des tubercules muqueux qui aujourd'hui sont presque disparus, grâce à des lotions quotidiennes avec une solution légère de sublimé; M. et Mme X... sont en parfait état.

« 1859. En avril, M. X... vient me consulter pour une gomme syphilitique du pharynx. Guérison par l'iodure de potassium.

« 1872. M. X... est mort il y a quelques années, de *delirium tremens*, sans avoir présenté aucun nouveau symptôme de syphilis. Sa femme est aussi restée jusqu'à présent sans aucun accident suspect.

« Son fils est actuellement un grand garçon de seize ans et demi, un peu lymphatique, à l'aspect un peu féminin et qui, jusqu'à ces derniers temps, n'a offert d'autre particularité que l'hypertrophie des amygdales qui en a nécessité l'excision, et la descente tardive de l'un des testicules, laquelle ne s'est effectuée que l'année dernière.

« Il y a deux ou trois ans, le jeune X... eut un rhumatisme articulaire aigu.

« Vers le milieu de novembre 1871, je fus appelé à le soigner pour des douleurs articulaires légères qui étaient survenues à la suite d'une immersion accidentelle. Cette indisposition n'eut que quelques jours de durée.

« En examinant le malade, je remarquai un jour une saillie avec gonflement de la crête et de la face antéro-interne des deux tibias.

Ce gonflement s'allongeait environ sur les deux tiers inférieurs de ces deux os, était plus marqué à gauche qu'à droite et, de ce côté surtout, était douloureux à la pression, laquelle donnait une certaine sensation d'épaississement des tissus qui recouvrent l'os; il n'y avait pas de changement de couleur à la peau.

« Après quelques jours d'expectation, le gonflement ne diminuant pas, mais paraissant, au contraire, augmenter, ayant appris d'ailleurs, de la mère qu'elle avait déjà remarqué depuis quelque temps cette espèce d'incurvation des tibias, j'administrai l'iodure de potassium. La dose en fut progressivement portée jusqu'à 4 grammes par jour, et l'usage en fut continué pendant trois mois et demi, c'est-à-dire jusqu'au milieu de mars 1872. A cette époque, le bord et la face antérieurs des tibias présentait encore une certaine saillie allongée, mais il n'y avait plus de douleur à la pression, ni cette espèce d'empâtement que j'ai signalé plus haut, et l'augmentation de volume de l'os était à peine sensible.

« Je dois dire que, durant le traitement, le malade ayant reçu un choc sur la partie gonflée du tibia droit, il se produisit en cet endroit une saillie bien limitée qui se détachait du reste; elle disparut pendant la suite du traitement. Il n'y eut jamais de douleur spontanée dans les parties malades.

« Je pense que l'on peut, sans une trop grande témérité, rapporter à la syphilis les exostoses et les périostoses dont il vient d'être question.

« 1873. Les deux tibias n'offrent plus aucune saillie et sont dans l'état naturel.

« En résumé, voici les faits certains que nous présente cette observation :

« Un homme a la syphilis constitutionnelle huit mois avant son mariage; lorsqu'il se marie, les accidents ont disparu depuis trois mois.

« Quatorze mois après le mariage, la femme de cet homme accouche. Elle n'avait eu connaissance d'aucune espèce de symptôme morbide pendant la grossesse; mais, six semaines après l'accouchement, elles présente des syphilides cutanées et muqueuses, et les mêmes accidents sont constatés sur son enfant. Le mari, interrogé minutieusement, se souvient seulement que, deux mois avant les couches de sa femme, il eut à la lèvre inférieure un petit bouton blanc qui se creva et laissa une fente qui se guérit en quelques jours. Il n'a rien remarqué sur les lèvres de sa femme ni ailleurs. Trois ans plus tard, il a une gomme syphilique du pharynx.

« La femme ne présente plus aucun symptôme de syphilis après la guérison de ceux qui s'étaient montrés lors de l'accouchement.

« L'enfant, après la guérison assez rapide des accidents qu'il avait

eus immédiatement après la naissance, reste complètement indemne jusqu'à l'âge de seize ans et demi. Alors il a des exostoses tibiales qui cèdent à l'usage de l'iodure de potassium.

« Si nous voulons interpréter ces faits, nous dirons que probablement l'infection syphilitique de Mme X... s'est faite par l'intermédiaire d'une plaque muqueuse ou d'une plaie quelconque que son mari avait à la lèvre; que, deux mois après, au moment de l'accouchement, ont apparu sur elles les accidents constitutionnels; que l'enfant, né de parents syphilitiques, a présenté lui-même, peu de temps après sa naissance, des symptômes de syphilis, et que la syphilis a reparu plus tard chez cet enfant sous la forme d'exostoses ou de périostoses.

« La filiation des accidents, bien qu'assez singulière, ne soulève pourtant, dans l'état actuel de la science, aucune contestation. Mais supposons que des observateurs différents aient été appelés à constater ces phénomènes successifs, et que le médecin qui a été consulté pour la périostose du jeune homme, n'ait pas été le même qui avait assisté aux premières manifestations de la syphilis qui se sont succédé sur ces trois personnes, dont une seule, le père qui n'existait plus, avait été instruit de la nature de leur maladie commune, la véritable origine des lésions osseuses aurait probablement été méconnue, et, au lieu de la syphilis, ont eût sans doute diagnostiqué la scrofule. Et c'est ainsi que ce fait aurait pu être apporté à l'appui de l'opinion qui considère la scrofule comme une des formes ultimes de la syphilis. C'est à ce point de vue que la présente observation m'a paru offrir un intérêt particulier. »

Je n'ajouterai qu'un mot. S'il peut y avoir ici place à un doute, ce n'est, à mon avis, que sur la manière dont la syphilis a passé du père à la mère. Est-ce l'enfant du père syphilitique qui a infecté la mère pendant la vie intra-utérine? Est-ce le père qui a contaminé la mère, laquelle a ensuite infecté l'enfant qu'elle portait dans son sein? La deuxième supposition est celle que j'ai adoptée, mais ce n'est qu'une supposition, et je laisse aux syphiligraphes le soin de résoudre définitivement la question.

A propos du procès-verbal.

M. Nicaise. A propos de la communication de M. Gillette, je présenterai également à la Société un crochet que j'ai fait construire par M. Collin, pour pratiquer l'élongation des nerfs. Ce crochet, porté par un manche assez volumineux, offre une largeur de 0m,015, il est convexe et concave en sens opposé, concave dans le sens

qui correspond à l'axe transversal du nerf quand celui-ci est chargé sur le crochet, convexe dans le sens qui correspond à l'axe longitudinal du nerf, afin que pendant l'élongation le nerf distendu ne soit pas en contact avec des arêtes vives, comme cela aurait eu lieu, si le fond du crochet eût été plan.

Ce crochet a pour but de remplacer le doigt dans la pratique de l'élongation, il est moins volumineux que celui-ci et permet de saisir le nerf plus facilement; c'est ce qui résulte pour moi d'expérimentations faites sur le cadavre et d'une opération faite sur le vivant.

J'ajouterai que je ne prends pas la défense de cette opération, je vois au contraire qu'il faut être réservé dans son emploi.

A propos de la présentation de malade de M. Desprès.

M. Desprès. Ayant opéré la malade que je vous ai présentée dans la dernière séance, je vous demande la permission de vous donner quelques renseignements complémentaires sur la façon dont s'était produite après neuf ans la récidive de son cancer du sein. Ainsi que je l'ai remarqué plusieurs fois, le noyau cancéreux n'était pas dans la cicatrice, mais bien dans le tissu conjonctif sous-cutané. Il n'avait pas contracté d'adhérences avec le derme.

Je me suis gardé de faire des sutures, pratique que je considère comme détestable et que j'ai toujours repoussée, parce que je

crois qu'elle expose aux récidives. De plus je fais toujours l'ablation aussi largement que possible.

M. Delens. Les récidives ayant lieu ordinairement dans l'année qui suit l'opération, je profite de l'occasion pour citer une femme de 62 ans que j'ai opérée en 1876, et qui est restée complètement guérie jusqu'à ce jour.

M. Sée. Si M. Desprès avait opéré la malade aussi largement que possible, elle n'aurait pas de récidive dans la glande mammaire puisqu'il est de règle de l'enlever toute entière.

M. Le Fort. Quoiqu'en dise M. Desprès, la suture n'expose pas plus à la récidive que le pansement à plat. S'il y a une circonstance propre à la provoquer, c'est la suractivité vasculaire entretenue dans les tissus par la suppuration prolongée.

M. Desprès. M. Sée m'a mal compris; j'ai dit que la récidive s'était faite dans le tissu cellulaire. Ce que j'appelle une ablation large, c'est celle qui donne lieu à une plaie de 18 centimètres de diamètre et qui comprend la glande mammaire entière et une grande étendue de téguments.

Quant à la question soulevée par M. Le Fort, elle est encore en litige. Si l'Académie de chirurgie recommandait d'entretenir un foyer de suppuration au voisinage de la plaie en posant un cautère, M. Martinet avait foi dans l'autoplastie comme moyen préventif de la récidive, mais les essais de Jobert ont donné un résultat détestable et Nélaton a rejeté non seulement l'autoplastie, mais aussi la réunion.

Sur 115 ablations de cancers du sein que j'ai faites, j'ai vu un assez bon nombre de récidives tardives ; mais mon meilleur cas est celui que je vous ai communiqué.

La récidive dépend, du reste, d'un certain nombre de conditions en rapport avec l'état du sujet ou la nature de la tumeur. Chez les sujets âgés, comme celui de M. Delens, est elle moins à craindre. Le squirrhe est la moins mauvaise des tumeurs malignes; elle l'est moins que l'adéno-sarcome, moins surtout que le carcinome, ou cancer encéphaloïde.

M. Lucas-Championnière. La grande généralité des chirurgiens, ceux surtout qui ont adopté la méthode antiseptique, pensent avec M. Le Fort que la réunion donne plutôt des garanties contre la récidive.

M. Desprès croit que les adéno-sarcomes sont plus graves que les squirrhes. Ici encore son opinion s'écarte de l'opinion générale. J'ai opéré une volumineuse tumeur de cette nature sur une malade

à qui M. Voillemier avait fait une première opération. Il y avait eu pourtant cette fois une large suppuration suivie d'une érysipèle. J'ai fait à cette malade, il y a deux ans l'extirpation de la tumeur et de nombreux ganglions auxillaires. La réunion n'a pas empêché la guérison de se maintenir jusqu'à aujourd'hui.

M. Gillette. J'ai opéré, il y a cinq ans, en 1876, une femme diabétique (je n'ai connu cette circonstance que quelques jours après) atteinte d'un sarcome du sein. J'ai fait la réunion partielle; au bout de trois semaines la guérison était complète. Ce n'est que cette année, il y a cinq semaines, que j'ai constaté un commencement de récidive sur un des cartilages costaux.

Chez cette même femme une paralysie faciale survenue quatre mois après l'opération m'avait fait craindre une réapparition du mal du côté du crâne. Cette crainte ne s'est pas confirmée.

M. Desprès. Je répète que, selon moi, l'adéno-sarcome, qui est un adénome dégénéré, est plus grave que le squirrhe. Il faut bien qu'il y ait du rapport entre ces productions pour que Billroth dans sa pathologie générale chirurgicale ait appelé le squirrhe un sarcome cicatrisant.

La mode n'est pas ce qui régit ma chirurgie; si la vogue est à la suture, libre à ceux qui veulent de suivre le courant; moi j'y résiste. Relativement aux classifications des espèces de tumeurs du sein, je regrette que l'histologie soit pour nous un guide aussi infidèle. Sur une même tumeur, sur une même pièce, vous ne voyez pas les histologistes tomber d'accord. N'est-ce pas suffisant pour n'accepter leurs conclusions qu'avec les plus grandes réserves?

Communication.

Sur quelques cas de perte immédiate et unilatérale de la vue, à la suite des traumatismes du crâne et de la face,

Par M. Chauvel, membre correspondant.

Je n'ai pas l'intention d'étudier de nouveau, dans son ensemble, la question si discutée de la pathogénie des amauroses traumatiques. La perte incomplète ou totale de la vision qui succède à des chocs directs du globe de l'œil, s'explique par des lésions anatomiques de l'organe visuel, lésions diverses des membranes ou des milieux oculaires, qu'un examen attentif permet le plus souvent de constater. Moins compréhensibles ont été pendant longtemps des amauroses consécutives à des traumatismes du crâne et de la face,

la nature de ces affections a donné naissance à de nombreuses éories, trop connues, pour que j'en veuille reprendre ici l'hisire. L'ophtalmoscope, en permettant l'examen des parties prondes de l'œil, a suffi pour résoudre en partie ce problème. Les nauroses réflexes, par lésions des branches de la cinquième paire, incipalement de la branche ophtalmique, ne sont guère plus adises aujourd'hui, et quelque légère que soit la violence portant ır le crâne ou sur la face, son action se traduit d'ordinaire par ɔs altérations perceptibles des parties constituantes de l'organe suel. Des observations nombreuses montrent que des lésions ès variées ; opacités du cristallin, hémorragies dans la rétine, échirures de la rétine et de la choroïde, névro-rétinites, atrophies u nerf optique, peuvent être la conséquence de ces traumatismes distance.

Laissant de côté les lésions directes du nerf optique, des arties molles et des os de l'orbite, je veux simplement appeler attention sur quelques faits de perte unilatérale immédiate et perstante de la vue, dont la pathogénie me paraît assez obscure. De ls cas sont fréquents, tant à la suite des contusions, des plaies ɔntuses, des fractures du pourtour de l'orbite qu'après des chutes un lieu élevé sur des parties plus éloignées du crâne ou de la ce.

Obs. I. — L..., 22 ans, 13e d'artillerie, reçoit, en mars 1873, un coup ɔ pierre au-dessous de l'œil gauche; il prétend qu'un morceau de l'os ɔmuait par la pression. Lorsqu'au bout de huit jours le gonflement ısparu lui permet d'ouvrir les paupières, il voit devant l'œil un brouilırd qui depuis ne s'est en rien modifié. Entré dans mon service en oût 1874, je constate que l'œil ne possède plus que la simple percepon lumineuse dans toute l'étendue du champ visuel. Les membranes t les milieux transparents sont sains. L'ophtalmoscope montre une pacification légère de la rétine, qui couvre d'un voile grisâtre toute ı surface de la choroïde, et, dans la région maculaire, un développenent considérable des vaisseaux. A côté de veines gonflées, flexueuses, achées par places, des artères assez volumineuses. La papille, à bords léchiquetés, offre une coloration rouge intense de sa zone moyenne et ın aspect légèrement voilé. M. le professeur Perrin croit à une rétiıite fibreuse. Aucun symptôme de lésion crânienne ou de commotion érébrale n'avait suivi l'accident.

Obs. II. — *Cohn* (*Ann. d'oculist.*, 1872, t. 67, p. 300) rapporte un fait lus frappant. Un soldat blessé au Bourget par une balle de chassepot l'angle externe de l'orbite gauche était atteint d'une cécité absolue de e côté. L'ophtalmoscope, un mois plus tard, fait voir au fond de œil une tache blanche, huit à dix fois plus grande que la papille et ıns traces du disque optique et de vaisseaux. Cet œil ayant été énuié, en raison de troubles sympathiques de son congénère, l'autopsie

faite par le professeur *Waldeyer* montre une chorio-rétinite chronique avec formation d'un exsudat plastique à la face interne de la rétine, dégénérescence fibreuse de la rétine et atrophie de la choroïde : le corps ciliaire était intact.

Obs. III. — Chez un soldat du 57e de marche, dont le rebord inférieur de l'orbite avait été très légèrement échancré par une balle, en janvier 1871, et qui avait perdu complètement la vision de l'œil droit, j'ai pu constater, en 1872, une choroïdite atrophique disséminée, avec des dépôts pigmentaires nombreux et irréguliers.

A la suite de chocs, de traumatismes limités du pourtour de l'orbite, après des coups de fleuret moucheté, sans fracture directe, sans traumatisme du globe, la cécité par atrophie papillaire est un accident fréquemment observé. L'explication de ces amauroses unilatérales, immédiates et incurables, n'est pas toujours aisée, les lésions anatomiques ne devenant souvent perceptibles qu'après un temps assez long.

Obs. IV. — M. D..., sous-lieutenant au 22e dragons, entre à l'hôpital du Val-de-Grâce le 14 avril 1881. Le 18 mars dernier, il reçoit un coup de fleuret à la face. La pointe de l'arme pénétrant dans les tissus mous de la région malaire droite, sort à près d'un centimètre au-dessous de la commissure externe des paupières et l'existence de deux petites cicatrices très rapprochées plaide pour un simple séton. Au dire de cet officier, la perte complète de la vision fut immédiate, il ne ressentit qu'un très léger ébranlement au moment de la blessure. Pourtant, huit jours après, l'œil resta clos par suite du gonflement des paupières.

Actuellement (20 avril), la teinte jaunâtre de la conjonctive bulbaire accuse nettement une infiltration sanguine. L'aspect de l'œil est normal, les milieux sont sains, et l'ophtalmoscope décèle à peine une légère décoloration du disque optique. Jusqu'ici, les vaisseaux centraux ont conservé leur calibre normal. Il n'existe du reste aucun symptôme d'une fracture de la base du crâne ni d'un épanchement de sang dans le nerf optique ou dans l'espace vaginal. Cependant, le blessé ne distingue même pas le jour de la nuit et ne perçoit pas la lumière d'une forte lampe promenée à quelques centimètres de son œil. Un nouvel examen, le 16 mai, décèle une atrophie manifeste des disques optiques.

Les artères semblent un peu diminuées de calibre. Aucun changement dans l'état de la vue.

Faut-il admettre dans ce cas une fracture par contre-coup du trou optique avec blessure du nerf optique dans ce conduit osseux? Une telle lésion se comprend mieux dans les faits, aujourd'hui nombreux, où la cécité unilatérale accompagne une fracture probable de la base du crâne. *Bertin* et *Van Hölder*, ce dernier, par de nombreuses autopsies, ont démontré d'une manière irréfutable l'existence de ces fractures indirectes de la voûte orbitaire.

Paris. — Soc. d'imp. Paul Dupont (Cl.). 56.8.81. *Le Gérant*, G. Hamon.

i la névrite optique, ainsi que l'indiquait *de Graefe*, ainsi que l'a uvé *Manz* par un exemple remarquable (*Zur Casuistik der Orbi- Fracturen. Arch. f. Ophthal.*, 1866, art. XII. Abth. 1, p. 1.), ré- te d'une méningite suppurée, conséquence d'un traumatisme des os la tête, de tels faits ne sont pas souvent observés. En raison de la ivité de l'inflammation des méninges, les blessés succombent pour plupart avant la constatation des troubles visuels.

Il en est tout autrement lorsque la fracture de la base du crâne est ivie de guérison. Mais alors, en l'absence d'examen anatomique, ce est que par analogie avec les faits précédents, par l'examen attentif s phénomènes primitifs, par la succession des symptômes et plus rd par la nature des lésions et des troubles fonctionnels que l'on ut remonter à la cause probable de la maladie et à l'interprétation tionnelle des désastres produits par le trauma. Les fractures indi- etes du canal optique sont rarement isolées. Elles ne sont le plus uvent que la prolongation de fractures de l'étage supérieur ou de tage moyen de la base du crâne et intéressent à la fois la paroi supé- eure, la paroi externe et même le plancher du canal osseux.

De la déchirure de la dure-mère et des vaisseaux de la gaine op- tique résulte la formation d'un épanchement de sang. Infiltré dans espace vaginal, le liquide peut se répandre le long du nerf optique sque dans l'orbite et venir former plus tard autour du disque op- tique un croissant pigmentaire, une collerette noirâtre caractéristique; le nerf est lui-même déchiré par les fragments osseux, fait rare, il est fortement comprimé par un épanchement sanguin abondant, la rte de la vision peut être immédiate, bien que l'atrophie papillaire survienne et ne soit visible que plus tard. Dans d'autres cas, le rdon nerveux ne semble pas directement intéressé, mais la rupture s vaisseaux qui le nourrissent ne tarde pas à amener la dégénération s fibres nerveuses.

BODL:LIBR R

Obs. V. — X..., maréchal des logis au 5e cuirassiers, fait une chute cheval, le 17 mai 1873, en sautant un obstacle. Il reste 24 heures ns connaissance et, sortant de cet état, il constate que la vision est mplètement perdue du côté droit. Deux mois plus tard, à son entrée Val-de-Grâce, la perception lumineuse est totalement abolie. L'exa- en ophthalmoscopique montre une atrophie blanche de la papille avec liseré pigmentaire péri-papillaire et un amincissement considérable s artères, pendant que les veines sont flexueuses et très volumi- uses. Ici l'atrophie paraît avoir été le résultat d'une lésion assez ofonde pour atteindre même les vaisseaux centraux de la rétine. leune autre altération des membranes profondes de l'œil.

Il est loin d'en être toujours ainsi, et les vaisseaux rétiniens peuvent nserver leur calibre normal, alors même que le nerf optique est mplètement atrophié.

Obs. VI. — F..., 34 ans, ouvrier d'administration, entre dans notre rvice en 1875. Cet homme, à la suite d'une chute sur la tête, accident

sur lequel il ne donne que des détails fort incomplets, a entièrement perdu la vision de l'œil droit. L'examen ophtalmoscopique montre une papille à bords déchiquetés et d'une teinte blanche uniforme. Cependant le calibre des vaisseaux rétiniens n'a pas subi de modification notable. Aucune autre lésion des membranes profondes.

Obs. VII. — B..., 23 ans, soldat au 128e de ligne, entre dans nos salles en décembre 1880. Il y a quatre ans, ce jeune homme tombe sur la tête, d'une hauteur de 9 à 10 mètres. Pendant 6 jours, il reste sans connaissance, perdant du sang par le nez et l'oreille gauche. En revenant à lui, il éprouve de la céphalalgie et une grande faiblesse; une vaste ecchymose colore la face et les paupières sont considérablement tuméfiées. Aussitôt qu'il peut ouvrir l'œil, il constate que la vision est complètement perdue du côté gauche. Actuellement, la perception lumineuse n'existe plus. Le disque optique présente une coloration blanche, uniforme, et l'examen de l'image droite montre qu'il est absolument dépourvu de vaisseaux. Cette décoloration s'étend également à une zone très étroite autour de la papille. Au contraire, les vaisseaux centraux de la rétine n'ont subi aucune diminution de calibre et semblent plutôt un peu volumineux. La vision de l'œil droit est satisfaisante, bien que le champ visuel soit un peu rétréci.

Dans ces conditions, il nous paraît légitime d'admettre que la chute sur la tête s'est accompagnée d'une fracture de la base du crâne avec propagation au canal optique. La déchirure de la gaine du nerf optique et des vaisseaux qui l'accompagnent explique bien l'atrophie consécutive du cordon nerveux. Cette lésion ayant son siège en arrière du point où l'artère centrale de la rétine pénètre dans le nerf optique, les vaisseaux rétiniens proprement dits n'ont pas été atteints; de là leur constitution normale. Un léger degré de surdité du côté blessé, sans lésion visible de l'appareil de transmission, plaide également pour une fracture du rocher intéressant l'oreille interne.

Ces observations, auxquelles il nous eût été facile d'ajouter nombre de faits publiés dans les recueils spéciaux, suffisent pour montrer une fois de plus que les amauroses traumatiques sans lésion directe du globe oculaire, du nerf optique ou des centres nerveux, résultent d'altérations assez variées de l'organe visuel. La plus fréquente paraît être l'atrophie du nerf optique. Les fractures du canal optique, avec déchirure de la gaine fibreuse du nerf et rupture des vaisseaux qui l'accompagnent, jouent dans la production de ces atrophies le rôle le plus important. Il est à désirer que dans les autopsies cette fracture soit recherchée avec soin en enlevant la dure-mère, comme l'a fait *Van Hölder*, avant de procéder à l'examen des os probablement intéressés.

Toutefois, si la rupture des parois du canal optique ne peut être

e dans un certain nombre de cas, l'absence de tout dépla-
des fragments osseux et, par suite, de déchirure ou de
sion directe du cordon nerveux, le petit volume des épan-
s de sang au siège de la fracture, ne sauraient rendre
de la perte complète et immédiate de la vue. D'un autre
dégénération et l'atrophie des fibres nerveuses du tractus
ne se produisent pas instantanément. Ces lésions secon-
'expliquent pas les amauroses immédiates et immédiate-
mplètes succédant à un traumatisme à distance et relative-
ger.

pelant de nouveau l'attention sur ces faits bien connus de
chirurgiens, je n'ai eu d'autre but que de solliciter des
ions plus satisfaisantes sur la pathogénie de ces accidents,
is résumer cette note par une simple question : Quel est le
me des cécités unilatérales, complètes, immédiates, après
natisme du crâne ou de la face, sans lésion directe de l'or-
uel et des parois osseuses de l'orbite ?

. petit doigt. Récidive après une première ponction ; guérison par la compression. Analyse chimique du liquide,

Par M. Le Fort.

lonné des soins tout récemment à un individu qui portait
ite tumeur allongée le long du bord interne du petit doigt.
emière ponction laissa échapper un liquide d'apparence
le. La récidive ayant eu lieu, une compression soutenue
me guérison complète. L'examen chimique de ce liquide,
reconnu par MM. Regnault et Valmont pour de la mucine
ne semble avoir assez d'intérêt pour que ce fait figure
s bulletins.

chimique d'un liquide pathologique extrait par M. le professeur Léon Le Fort,

Par MM. J. Regnault et Valmont.

professeur Léon Le Fort nous a prié d'examiner un liquide
par lui d'une tumeur kystique.

uide est incolore, transparent et présente une faible opalescence
ble à celle de l'albumine de l'œuf. A la température de 15° en-
a consistance est celle d'une gelée et sa viscosité telle qu'on
verser le tube qui le renferme sans qu'il coule ou se déplace.
rfaitement homogène, sauf une ou deux stries sanguines pro-

venant de l'opération ; elles ont pénétré dans la masse sans s'y mélanger.

L'examen microscopique (Obj. 3, Ocul. 2) ne montre aucun élément figuré dans la masse transparente; il permet, au contraire, de voir de nombreuses hématies, quelques leucocytes et des débris cellulaires dans les stries colorées étudiées séparément.

Le liquide visqueux présente au tournesol une réaction faiblement alcaline ; 10 grammes du produit additionnés de 30 grammes d'eau distillée se mélangent difficilement avec elle. Par l'agitation, on finit par obtenir un liquide sirupeux, offrant l'apparence d'une solution colloïde. La faible quantité de matière dont nous disposons et les réactions assez nombreuses auxquelles nous devons la soumettre ne nous ont pas permis de constater si elle est dialysable.

1° Cette liqueur sirupeuse, soumise à l'action de la chaleur, ne donne aucun trouble ni précipité par l'ébullition.

2° Les acides sulfurique, chlorhydrique, azotique, phosphorique dilués (1/10) font naître un précipité qui se redissout par l'action d'un excès de ces réactifs.

3° L'acide acétique cristallisable versé goutte à goutte donne lieu à un dépôt blanc, insoluble dans une forte proportion du même agent.

4° La solution sirupeuse fournit, par l'alcool à 90 degrés, un abondant précipité d'apparence caséeuse.

5° Les dépôts produits par l'acide acétique et par l'alcool ne se dissolvent pas dans l'eau pure, mais ils sont instantanément dissous par des solutions d'hydrate ou de carbonate de potassium et de sodium.

6° La liqueur visqueuse ne donne aucun trouble ni dépôt par l'affusion d'une solution de *sulfate cuivrique*, de *chlorure mercurique*, d'*acétate plombique neutre*. Elle fournit, au contraire, un précipité abondant par l'*acétate plombique basique* et par le *sulfate de potassium et d'aluminium*.

L'*acide gallotannique* et le *ferrocyanure de potassium* ne donnent pas de dépôt.

8° Sous l'influence du *réactif de Millon*, la liqueur légèrement chauffée prend une belle coloration rose.

L'absence de précipitation par l'ébullition du liquide neutralisé, la redissolution du dépôt que fait naître l'acide azotique par un excès de ce réactif, suffisent pour démontrer qu'on n'a pas affaire à l'*albumine soluble*, ni à la matière désignée par Scherer sous le nom de *paralbumine*. D'ailleurs, l'identité de cette dernière est douteuse, et plusieurs chimistes la considèrent comme un mélange d'albumine et de mucine ou d'un isomère.

En résumé, de l'ensemble de ces réactions, nous concluons que la masse gélatiniforme, qui nous a été confiée par M. le professeur Léon Le Fort, est entièrement constituée par le principe immédiat qui a reçu le nom de *mucine* et que, à l'exception des stries sanguines introduites accidentellement pendant la ponction de la tumeur, cette *mucine est absolument pure*.

De la surdité chez les employés de chemins de fer (chauffeurs et mécaniciens),

par M. TERRILLON.

J'ai l'honneur de présenter à la Société de chirurgie un mémoire sur un sujet peu étudié jusqu'à ce jour, et qui offre cependant un certain intérêt, comme il sera facile de le comprendre.

Depuis que les médecins ont appelé l'attention des compagnies de chemins de fer sur les inconvénients auxquels pouvaient donner lieu les anomalies de la vision chez les employés, l'opinion publique s'est vivement émue en présence des accidents qui pouvaient en résulter pour la sécurité des voyageurs.

Aussi le daltonisme, et principalement la forme la plus fréquente de cette anomalie constituée par l'absence de perception pour le rouge, est-il recherché avec soin chez les employés qui doivent manier ou utiliser les signaux.

L'expérience a démontré que la mise en pratique de cette mesure avait de grands avantages et devait influer beaucoup sur la diminution du nombre des accidents et surtout des collisions, malheureusement si terribles sur les voies ferrées.

Actuellement, l'attention est attirée d'une façon spéciale sur certaines affections de l'oreille, qui diminuent l'acuité auditive ou peuvent même l'abolir assez complètement pour rendre très difficile la perception de certains sons.

Les employés atteints de cette affection deviennent donc impropres à divers services qui demandent une acuité auditive irréprochable. Ce sont principalement les mécaniciens, les chauffeurs conduisant la locomotive, ainsi que les aiguilleurs; ceux-ci ont surtout besoin de toutes leurs facultés d'audition, à cause des nombreux signaux qui leur sont transmis à l'aide du sifflet de la machine. On pourrait ajouter à cette liste les gardes-barrière et autres agents qui doivent surveiller la voie, et pour lesquels le sifflet devient un guide ou un signal important.

Plusieurs travaux sur ce sujet, publiés à l'étranger, dont deux surtout remarquables et sur lesquels je reviendrai dans le courant de ce mémoire, avaient déjà attiré mon attention de ce côté, lorsque le hasard me mit récemment en présence d'un malade, employé de chemin de fer.

Cet homme est un exemple frappant de ces surdités, latentes pour ceux qui en sont atteints, mais capables, pour cette raison, d'amener les accidents les plus fâcheux.

Il s'agit, je l'ai dit, d'un employé âgé de 45 ans, qui a quitté la compagnie à laquelle il appartenait depuis plus de vingt ans. Sa

retraite lui a été donnée, il y a six mois, pour infirmités contractées dans le service. Cet homme étant venu me consulter pour une autre affection qui lui cause un grand tourment, appela mon attention sur une demi-surdité qu'il avait constatée déjà depuis plusieurs années.

En effet, il se rappelait très bien que, étant en service d'aiguilleur à l'entrée d'une grande gare, il lui était arrivé plusieurs fois de ne pas entendre distinctement le sifflet d'une locomotive; d'autres fois, il lui semblait l'avoir entendu dans une direction qui n'était pas la vraie.

Cette difficulté de l'ouïe a été, avec l'affection pour laquelle il venait me consulter, une des causes principales qui lui ont fait abandonner sa profession. Cependant il n'avoue que très difficilement cette surdité, contre laquelle il essaye de lutter en faisant tout son possible pour que personne ne la puisse soupçonner.

Après un examen attentif, j'ai constaté chez cet homme les signes évidents d'une otite scléreuse double, mais plus prononcée à gauche.

Les principaux symptômes, étaient : immobilité presque complète de la membrane du tympan, saillie énorme du manche du marteau, diminution du triangle lumineux. La trompe d'Eustache est demeurée très perméable.

L'audition est très faible, car la montre n'est entendue qu'à quelques centimètres à droite; à gauche il faut appuyer contre le conduit auditif. La transmission des sons par les os du crâne est, au contraire, beaucoup plus parfaite et presque normale. Enfin, il semble à cet homme que la voix est mieux perçue dans un endroit où il y a un bruit de moyenne intensité que dans un endroit où aucun bruit étranger n'est entendu. Ce dernier signe a, comme on sait, une grande importance pour le diagnostic de l'otite scléreuse avec ankylose des articulations des osselets.

Le fait que je viens de rapporter n'a, dans l'espèce, qu'une importance rétrospective, puisque cet homme n'est plus employé de chemin de fer; mais cependant, d'après le propre aveu du malade, pendant les derniers mois qui ont précédé sa mise à la retraite, il aurait pu être la cause involontaire de collisions sérieuses. Il percevait mal le sifflet des machines et souvent aussi très incomplètement les ordres de ses chefs. Enfin, il paraît certain que ce n'est pas à cause de sa surdité déjà accentuée qu'il a été réformé, mais à cause d'une autre affection.

Cet homme était donc un employé défectueux et même dangereux.

J'ai dit, en commençant, que des faits semblables avaient été déjà signalés par plusieurs auteurs étrangers.

En effet, le professeur Moos, de Heidelberg, a appelé l'attention sur ce sujet dans un travail lu au Congrès international d'otologie de Milan, au mois de septembre 1880 (Arch. d'otologie, 1880), (*London medical Record*, p. 81).

L'auteur avait pu observer dix cas de troubles évidents et assez prononcés de l'ouïe chez des mécaniciens et autres employés de chemins de fer. Il insiste en particulier sur quatre cas qui concernent des mécaniciens; ceux-ci présentaient tous les symptômes de la forme scléreuse du catarrhe de l'oreille moyenne. Un de ces cas est assez intéressant pour être rapporté ici en quelques mots.

Un homme, âgé de 47 ans, était mécanicien depuis plusieurs années. Dans les vingt derniers mois, son ouïe s'altéra sensiblement. Son service l'obligeait à passer fréquemment sous des tunnels. Il attribuait à cette particularité les fréquents refroidissements dont il avait maintes fois souffert; ceux-ci étaient, disait-il, occasionnés par de violents courants d'air et s'accompagnaient de douleurs, de bruits variés et de surdité dans les deux oreilles.

Les bruits subjectifs et la surdité étaient toujours augmentés par une journée de travail. L'examen montrait les phénomènes suivants :

Sur la membrane du tympan, du côté droit, le triangle brillant était absent; la couche muqueuse était opaque avec un point d'atrophie au niveau du manche du marteau. Sur la membrane du tympan du côté gauche, absence du triangle lumineux et injection des vaisseaux de la membrane ; il y a une opacité partielle, s'irradiant vers le quart inférieur et antérieur de la membrane.

La sensibilité acoustique par l'intermédiaire des os est encore appréciable des deux côtés, par l'acoumétrie ; mais les sons ne peuvent être perçus par le conducteur naturel, c'est-à-dire par l'air. L'audition est aussi abolie pour le diapason d'une octave assez élevée ; elle est au contraire conservée pour le diapason d'une octave assez basse. La voix est entendue à la distance d'un mètre.

L'auteur, qui conclut dans ce cas à la demi-surdité, ajoute qu'il ignorait complètement, au moment de l'examen des oreilles, les motifs nécessitant l'enquête demandée sur ce mécanicien. Plus tard seulement il apprit que cet homme avait été cause d'une collision entre deux trains, collision qui avait occasionné un grand dommage.

Dans de telles conditions, M. Moos professe que, non seulement on ne doit pas condamner, mais qu'il est nécessaire de donner une pension pour une infirmité gagnée par le fait de la profession et pendant la période active de l'existence.

Le mémoire se termine par des conclusions qui méritent d'être rapportées ici :

Les mécaniciens et les employés de chemins de fer sont sujets à des affections des oreilles, gagnant ordinairement les deux côtés en même temps, et qui paraissent avoir pour cause leurs fonctions spéciales. On peut ajouter que peut-être ces maladies surviennent principalement chez les employés voyageant sur une voie ferrée, à travers les montagnes et les tunnels, d'où résulte un bruit considérable, plutôt que chez ceux qui suivent des voies de plaine et peu bruyantes.

M. Moos compare ensuite les dangers qui peuvent résulter de la perte de l'ouïe chez les employés à ceux qui peuvent être la conséquence du daltonisme, et il conclut ainsi :

Cette surdité acquise semble être plus dangereuse que la perte du sens des couleurs en présence de la reconnaissance des signaux, parce que celle-ci est congénitale et peut être facilement appréciée avant que l'individu n'entre dans le service actif. La surdité, au contraire, augmente lentement, sans que l'individu puisse s'en méfier, jusqu'au jour où une collision met sur la voie de l'affection méconnue, ou encore qu'un refroidissement, un choc ou une autre cause diminue rapidement l'ouïe de l'un des deux côtés ou la détruise même complètement.

Quant à la proportion de ces affections des oreilles, elle ne peut être fixée que par une statistique et des examens très complets. Le fait de leur existence est évident; dès lors cette proportion, fût-elle faible, serait très importante à connaître, puisqu'une seule exception peut être une cause de danger. Les oreilles doivent être examinées avec soin avant que le certificat indiquant l'aptitude au service soit délivré. L'examen ne doit être fait que par un médecin qui aura étudié spécialement l'otologie ou qui, au moins, sachant comment on examine une oreille, pourra attester avec compétence l'état de cet organe.

Quand un homme a, pendant longtemps, travaillé dans les chemins de fer, la demande qu'il fait pour passer mécanicien doit être rigoureusement examinée à ce point de vue. Une fois la nomination définitive, il est nécessaire d'avertir le nouvel employé que son oreille peut avoir à souffrir de l'exercice de son métier, et qu'il doit se présenter de lui-même pour être visité, si le plus léger trouble de l'ouïe vient à se manifester chez lui.

Le médecin doit s'engager à signaler au directeur de la Compagnie chaque cas de surdité survenu chez les hommes employés à l'exploitation, et principalement chez les aiguilleurs et les mécaniciens.

L'état de l'ouïe de cette partie du personnel doit être reconnu très complètement une fois au moins tous les deux ans, de façon à éloigner toutes les causes possibles de danger. Peut-être même

cet examen devrait-il être fait plus souvent chez ceux qui voyagent sur des routes accidentées de tunnels.

Le second travail sur le même sujet est également dû à un étranger, le Dr Burkner, de Göttingen. Ce travail a paru dans les *Archives des maladies de l'oreille*, en février 1881.

Les phénomènes rapportés ne différant pas de ceux consignés ci-dessus, nous ne nous y arrêterons qu'un instant.

Le Dr Burkner a observé des affections de l'oreille sur six mécaniciens, sur deux hommes d'équipe et sur seize autres employés de chemins de fer. Cet auteur conclut, comme M. Moos, qu'on doit attirer l'attention des autorités sur ce point important, car la surdité acquise des mécaniciens et des aiguilleurs en particulier peut avoir des inconvénients très graves et être cause d'accidents regrettables.

Tels sont les deux travaux principaux que j'ai pu relever sur ce sujet ; mais il me semble qu'ils méritaient d'être signalés devant la Société de chirurgie, car il faut que les médecins et chirurgiens chargés d'examiner les infirmités des employés de chemins de fer, sachent quelle est la responsabilité qui leur incombe.

Discussion.

M. Périer. J'ai eu un certain nombre de fois à examiner des employés de la ligne du Nord atteints d'affections des oreilles. C'étaient pour la plupart, sauf ceux qui avaient été victimes d'un accident, des individus travaillant dans les bureaux et qui avaient des accumulations de cérumen dans le conduit auditif externe.

M. Tillaux. Chez les chauffeurs et les mécaniciens que j'ai eu l'occasion d'observer, j'ai vu des otites moyennes aiguës, contractées pendant la nuit, et non des otites scléreuses. Je me demande si les fonctions de chauffeur ou de mécanicien peuvent déterminer l'apparition de l'otite scléreuse. C'est une affection fréquente, mais ordinairement congénitale et héréditaire, selon moi, en ce sens que, si les sujets ne la portent pas en naissant, ils offrent déjà à ce moment une certaine conformation de l'appareil auditif qui les prédispose à cette affection. On peut donc douter que les fonctions de chauffeur ou de mécanicien puissent y donner lieu. On pourrait se demander tout au plus si elles ne peuvent pas mettre en jeu la disposition congénitale que j'ai cru reconnaître dans tous les cas de ce genre.

M. Giraud-Teulon. M. Terrillon a rappelé les faits de daltonisme chez les employés de chemins de fer dont on se préoccupe à juste titre depuis quelques années ; mais il a ajouté que ces faits diffé-

raient des cas de surdité dont il nous a parlé en ce que les premiers sont congénitaux. Il est bon de ne pas perdre de vue que le daltonisme n'est pas toujours congénital et que, lorsqu'il est acquis, il est plus dangereux. En effet, il y a alors confusion complète entre les couleurs, tandis que, s'il est congénital, il y a entre les tons gris résultant de la perception uniforme du rouge et du vert des différences d'intensité qui peuvent empêcher les erreurs.

A propos de la communication de M. Terrillon, je dirai deux mots d'un fait d'hémiopie unilatérale que j'ai observé il y a trois ou quatre ans sur un jeune homme qui était tombé d'un wagon et qui a été transporté à l'hôpital Necker, dans le service de M. Guyon, suppléé alors par M. Terrillon. Le blessé présentait également un petit scotome central léger. L'ophthalmoscope ne révélant aucune lésion du fond de l'œil, je me demandai s'il ne s'était pas produit simplement une commotion de la rétine et du nerf optique.

Le traitement par les courants continus fit disparaître, au bout de huit à dix séances, le scotome central et l'hémiopie; l'insensibilité ne persista que dans un secteur de la rétine placé dans le champ de l'ancienne hémiopie.

Il est bien difficile de s'expliquer ces accidents; peut-être y avait-il eu compression d'un des tractus du nerf optique par un épanchement de sang ou par un fragment osseux.

M. Terrillon. J'ai absolument écarté l'otite purulente pour ne m'occuper que de l'otite scléreuse et je me suis appuyé surtout sur le travail de Moos. Peut-être y a-t-il, en effet, ainsi que le pense M. Tillaux, des cas d'origine congénitale, en ce sens que les sujets présenteraient une disposition organique congénitale qui engendrerait plus tard l'otite scléreuse; mais il y a aussi des cas acquis, par exemple, les otites scléreuses des femmes enceintes et des nourrices.

Je crois que chez le sujet dont M. Giraud-Teulon vient de parler, il y a eu un épanchement de sang à la base du crâne.

Tumeurs solides des ovaires,

par M. Nicaise.

Obs. I. — *Tumeur fibreuse de l'ovaire gauche, avec quelques petits kystes. — Ovariotomie.*

La rareté relative des tumeurs solides de l'ovaire m'engage à présenter à la Société une tumeur de ce genre que je viens d'enlever à une femme de 54 ans, placée dans mon service.

tte femme, journalière, a été réglée à 14 ans; ses règles ont été lières, mais abondantes et parfois douloureuses; elles ont cessé à ıs, il y a 8 ans. Elle a eu 3 enfants, le dernier il y a 25 ans.

1868, elle s'aperçut par hasard qu'elle portait dans le ventre umeur dure, mobile, du volume d'une pomme, située à peu près essus du pubis, et ne déterminant pas de douleurs. Jusqu'en 1879, ne s'inquiéta pas de sa tumeur, qui paraissait même avoir disparu. y a deux ans, la malade éprouva quelques coliques et retrouva sa ur plus volumineuse qu'autrefois. Mais celle-ci ne la gênait nulle- : et lui permit de travailler jusqu'en janvier 1881.

partir de ce moment la malade ressentit dans le ventre des dou- ı très fortes, allant quelquefois jusqu'à amener la perte de connais- e; elle s'affaiblit, maigrit, cependant elle travailla encore un peu ı'en mars. Alors le ventre augmenta de volume, de l'œdème sur- aux membres inférieurs, la marche fut impossible.

malade entra à l'hôpital Laënnec, dans le service de M. Legroux, ılacé alors par M. Homolle; vers le 10 mai on lui fit une ponction ivacua 15 litres d'un liquide citrin, transparent, fluide.

la suite de cette ponction, elle eut des douleurs dans le ventre, des ées, tellement que, lorsque je la vis avec mon collègue, nous es remettre à plus tard l'examen de l'abdomen.

ı bout de quelques jours les douleurs avaient disparu, l'ascite s'é- en partie reproduite; nous pûmes constater l'existense d'une ıur très dure, mobile, ballottante dans la cavité abdominale, dans ıns transversal et dans le sens vertical.

utérus était petit, mobile, le col sain; la tumeur paraissait indé- lante de lui. Mais il était difficile de dire s'il s'agissait d'une ıur de l'ovaire ou d'une tumeur fibreuse adhérente par un pédicule surface de l'utérus. Il y avait à remarquer le petit volume de l'u- s, l'absence de métrorrhagies et la ménopause remontant à 8 ans. algré l'état d'affaiblissement de la malade, je pensai qu'il y avait d'intervenir et d'enlever cette tumeur mobile.

ı 8 juillet je procédai à l'opération avec le concours de mes collè- s, MM. Lucas-Championnière, Berger et Bouilly. Après avoir sé la peau et l'aponévrose, de l'ombilic au pubis, je fis une ouver- au péritoine pour laisser écouler le liquide de l'ascite, puis j'a- ıdis l'incision faite au péritoine. La tumeur sortit assez facilement l'ouverture pratiquée; c'était une tumeur de l'ovaire gauche. Le cule était long, aplati, large de deux doigts; je passai à sa partie enne un fort cordonnet de soie de Chine plié en deux, et je fis : nœuds, en entrecroisant les fils suivant le précepte de notre col- e M. Terrier.

ı pédicule fut abandonné dans le ventre; puis je plaçai sur la paroi ıminale onze points de suture entrecoupée, avec des fils d'argent, ımprenant le péritoine.

ınsement de Lister. Toutes les règles de la méthode antiseptique été suivies pendant l'opération.

ı malade n'eut pas de fièvre, la température ne dépassa pas 38°,5;

quelques douleurs dans le ventre; le soir de l'opération, deux vomissements verdâtres.

Le 10, l'état est excellent, elle commence à manger, prend deux œufs, du bouillon, du vin.

Le 11, j'enlève la moitié des points de suture; les autres sont enlevés le 13, c'est-à-dire aujourd'hui; la malade paraît en voie de guérison.

La tumeur, du poids de 1,200 grammes, présente quelques petits kystes situés près du pédicule; mais la plus grande partie de la masse est constituée par une tumeur fibreuse, homogène, plus dure, présentant au centre un commencement de dégénérescence muqueuse, ainsi qu'en quelques points de sa surface.

D'après l'examen microscopique, ce serait un fibro-sarcome avec prédominance de l'élément fibreux.

De ce fait j'en rapprocherai un autre que j'ai eu l'occasion d'observer en 1874, et qui a été publié en partie (*Bull. de la Soc. anat.*, 1874, p. 673. Ziembicki, *Étude clinique sur les tumeurs solides de l'ovaire*, p. 8) :

Obs. II. — *Tumeur fibreuse de l'ovaire droit avec quelques petits kystes.— Ascite. Anasarque. — Érisypèle phlegmoneux. — Mort.*

En juillet 1874 je reçois à l'hôpital de la Charité, où je faisais alors un remplacement, une jeune femme de 22 ans, atteinte d'ascite, et chez laquelle je constatai l'existence d'une tumeur abdominale mobile et ballottante.

La malade avait été réglée à 16 ans, les règles étaient irrégulières, jamais il n'y eut de métrorrhagies. Depuis deux ans, elle souffrait; le ventre était devenu plus volumineux; il y avait de l'œdème des membres inférieurs depuis quelques mois. La malade vint ensuite à la Pitié où je remplaçais M. Labbé. Le 24 août, je fis une première ponction pour évacuer l'ascite.

Quelque temps après les urines devinrent rares, l'ascite se reproduisit. Enfin un érisypèle gangréneux se développa sur les membres inférieurs, et la malade mourut en octobre 1874.

A l'autopsie on trouva une tumeur de l'ovaire droit, du volume d'une tête d'enfant; la tumeur est solide, d'apparence fibreuse, mais présente six ou sept petits kystes à sa face interne; l'un d'eux était adhérent par simple accolement à la partie latérale droite du rectum, il renfermait une masse caséeuse du volume d'une amande.

Le pédicule de la tumeur est formé par l'aileron de l'ovaire; la trompe, allongée d'un tiers environ, vient adhérer à l'extrémité droite de la tumeur. Les vaisseaux viennent de tous ceux qui se rendent normalement à l'ovaire; on trouve près du pédicule, sur la tumeur, des veines qui ont jusqu'à 6 ou 7 millimètres de diamètre; le ligament large est normal; il eût été facile d'appliquer une ligature sur le pédicule.

La tumeur, examinée par M. Malassez, fut reconnue comme un fibro-

sarcome avec prédominance d'éléments fibreux, comme celle que je vous présente aujourd'hui.

L'utérus était petit, utérus vierge, pas de péritonite; hydrothorax double.

La vessie était rétractée. L'uretère droit avait été comprimé par la tumeur au niveau de la circonférence supérieure du bassin; au-dessus de ce point il présentait une dilatation allant jusqu'au volume de l'index; le bassinet et les calices étaient également dilatés.

Nous avions remarqué pendant la vie le peu d'abondance des urines. Faut-il attribuer à la compression de l'uretère un certain rôle dans le développement de l'œdème, et rapprocher ce fait de l'anasarque, suite de rétention d'urine, étudiée par Trousseau, Ronvaux, Davreux? Il est probable que l'irritation du péritoine et la compression des veines ont joué le principal rôle.

Tels sont les deux faits de tumeurs solides de l'ovaire que j'ai eu l'occasion d'observer; ils montrent tous les deux que, dans des cas de ce genre, le chirurgien doit intervenir sans attendre trop longtemps.

Discussion.

M. Polaillon. Les tumeurs solides de l'ovaire de nature fibreuse ou sarcomateuse sont moins rares que M. Nicaise le pense. J'en ai rencontré quelques exemples, et en particulier, l'année dernière, j'en ai observé un cas qui mérite d'être mentionné dans cette discussion. L'observation a été publiée dans les *Bulletins de la Société anatomique* pour l'année 1880, par mon interne, M. Ozenne. Je ne ferai que rappeler ses traits principaux :

Observation. — *Sarcome des ovaires; ascite; ponction; péritonite; mort; cancer latent de l'estomac avec perforation.*

La nommée W. Reine, âgée de 51 ans, est évacuée d'un service de médecine dans mon service de la Pitié, le 3 avril 1880.

Elle ne présente aucun antécédent héréditaire. Elle n'a pas eu de maladies graves et ses six grossesses ont été heureuses.

Dans le mois de juillet 1879, la malade consulte un médecin pour des douleurs dans le ventre. Celui-ci reconnaît plusieurs tumeurs, grosses comme un œuf; il conseille le repos. A partir de cette époque, les tumeurs augmentent de volume et s'accompagnent d'une sensation de pesanteur très gênante. L'appétit diminue; de la diarrhée survient avec de l'amaigrissement. Dans le courant de février 1880, l'affaiblissement ne faisant qu'augmenter, la malade se décide à rentrer à la Pitié.

Je constate que l'abdomen offre un volume plus considérable que celui d'une grossesse à terme. Il existe dans la cavité abdominale une

tumeur plus grosse qu'une tête d'adulte, dure, bosselée, ne présentant de la fluctuation en aucun point. Cette tumeur est entourée d'une assez grande quantité de liquide ascitique, au milieu duquel elle se déplace lorsqu'on la pousse avec les mains ou lorsque la malade exécute des mouvements.

Par le toucher vaginal, je trouve que le col est à sa place habituelle; il est seulement un peu entraîné en haut. Les culs-de-sac sont libres; mais en refoulant fortement le cul-de-sac antérieur, le doigt touche la partie inférieure de la masse abdominale. En refoulant le cul-de-sac postérieur, on sent la face postérieure du corps de l'utérus qui est assez mobile et par conséquent n'adhère pas à la tumeur.

Il n'y a aucun trouble de la miction. Le toucher rectal montre que le calibre de cet intestin est diminué par compression, ce qui explique la constipation habituelle de la malade.

L'aspect général de cette femme était peu satisfaisant : la peau était pâle, un peu jaunâtre, la face amaigrie, les forces assez déprimées. Les membres inférieurs étaient un peu infiltrés, et j'ajoute que le membre supérieur gauche présentait aussi un peu d'œdème. Ce phénomène attira vivement mon attention, mais je ne découvris ni phlébite ni thrombose qui pût l'expliquer. Il n'y avait ni sucre ni albumine dans l'urine. L'examen des poumons et du cœur ne révélait aucune lésion.

La malade réclamait l'ablation de sa tumeur abdominale. Mais, avant de me décider à une opération, je voulus compléter mon examen par une ponction.

Le 12 *avril*, une ponction fut faite avec un trocart de 3 à 4 millimètres de diamètre, sur la ligne médiane, à 10 centimètres au-dessus de la symphyse. Avant la ponction, la peau avait été lavée avec de l'eau phéniquée au vingtième, le trocart avait aussi été lavé et graissé avec de l'huile phéniquée. Après la ponction, la petite plaie fut recouverte de protective et de ouate.

Je retirai huit litres d'un liquide citrin, ascitique, et j'examinai assez longuement, ainsi que mes élèves, la configuration de la tumeur, qui n'était plus séparée de nos mains que par les parois abdominales très peu épaisses.

Le 13 *avril*, à la visite du matin, je trouve la malade très abattue. La face est plus pâle, la respiration fréquente, son pouls est petit; néanmoins la température est normale. J'examine le ventre, et je ne trouve rien qu'un peu de rougeur autour de l'orifice de la ponction orifice qui n'est pas oblitéré et qui laisse suinter du liquide ascitique On recouvre cette petite plaie d'un pansement de Lister.

Le soir, quelques douleurs dans le ventre; malaise général; refus de tout aliment. Pas de vomissements, pas de frissons. Pouls 90, température 38°.

14 *avril*, matin, douleurs abdominales spontanées et provoquées, prostration, pouls 110, température 38°,6.

Il est évident qu'une péritonite s'est développée.

Le soir, la prostration augmente de plus en plus.

15 *avril*, mort dans la journée.

A l'autopsie, je trouve que le péritoine pariétal présente une rougeur inflammatoire, rougeur qui se continue au niveau de l'orifice de la ponction avec la petite zone inflammatoire que j'ai signalée et qui circonscrivait cet orifice. Il y a un peu de sérosité sanguinolente dans le ventre, mais aucune fausse membrane.

Le grand épiploon affecte des adhérences anciennes avec la tumeur. Celle-ci est développée aux dépens de l'ovaire gauche. Elle pèse 13 livres. Un pédicule mince, d'une longueur de 4 à 5 centimètres, l'attache à l'utérus.

La masse morbide est une agglomération de productions solides, formées par un tissu très dur, lardacé, criant sous le scalpel et ne donnant pas de suc. Çà et là, on rencontre quelques kystes, dont les plus gros ont le volume d'un petit œuf; mais ces kystes ne forment que la plus minime partie de la tumeur.

L'ovaire droit est aussi transformé en une masse d'aspect analogue, mais beaucoup plus petite, puisqu'elle ne pèse que 200 grammes.

L'utérus, qui est sain, est complètement indépendant des tumeurs développées dans les deux ovaires.

En poursuivant l'autopsie, on a trouvé un cancer du pylore, qui ne s'était pas révélé pendant la vie par des signes qui eussent pu le faire reconnaître, et une plaque dure, de nature cancéreuse, dans le péricarde.

L'observation précédente se rapproche de celle de M. Nicaise, parce qu'elle fournit un exemple manifeste de tumeur solide des deux ovaires.

Mais elle est encore intéressante au point de vue de la doctrine de l'influence des diathèses sur les traumatismes. Tout le monde sait qu'une simple ponction de l'abdomen, faite avec les précautions antiseptiques, est une opération sans danger; mais la patiente était en proie à la diathèse cancéreuse, et alors la piqûre du trocart s'enflamma, une péritonite se déclara, la mort arriva rapidement.

M. Périer. J'ai opéré une femme qui était pensionnaire de la Salpêtrière depuis trente ans; sa tumeur ovarique était de nature fibro-cystique. Elle était tellement enclavée dans le petit bassin que j'éprouvai de grandes difficultés à l'en extraire.

Cette même femme avait été opérée jadis par Michon d'un cancer du sein qui récidiva et nécessita son placement à la Salpêtrière à titre d'incurable. Au dire de cette malade, le mal aurait guéri spontanément au bout de trois ans.

M. Nicaise. Ma malade avait subi une ponction, mais comme des phénomènes douloureux étaient apparus tout de suite après, j'ai évité d'insister sur l'exploration abdominale.

Kyste à contenu huileux (*région auriculo-mastoïdienne gauche*).

par M. GILLETTE.

Messieurs, l'histoire générale des *kystes oléagineux* n'est pas faite : c'est avec des cas isolés, que chacun de nous est tenu de publier, quand ils se présentent à son observation, et c'est en groupant tous ces exemples qu'un mémoire, qu'une thèse sur ce sujet pourra bientôt en fournir une description générale et en retracer les détails d'une façon précise.

En 1877 (*Bull. et Mém. de la Soc. de chir.*, p. 1) M. Verneuil nous signalait trois faits de *kystes prélacrymaux à contenu huileux.* MM. Le Dentu et Perrin en avaient également observé de semblables. L'année suivante (séance du 3 avril 1878) le Dr Malherbe de Nantes nous adressait nne observation complète et fort intéressante de *kyste du cou à contenu huileux.* Je viens aujourd'hui vous faire part d'un nouvel exemple de kyste de cette nature que j'ai rencontré au niveau du sillon auriculo-mastoïdien gauche.

Il s'agit d'une jeune femme de 30 ans qui s'est présentée à ma consultation de Bicêtre le 11 juillet de cette année. Elle portait dans la gouttière auriculo-mastoïdionne gauche et remplissant toute cette gouttière une tumeur du volume d'un gros œuf de pigeon, faisant une saillie régulière et un peu en demi-lune : la peau était très amincie à sa surface, parcourue par quelques veinules dilatées et laissait voir, du reste, à la lumière solaire, cette transparence parfaite du contenu liquide de la masse (cette femme est blonde et a par conséquent la peau très fine). La fluctuation était aussi manifeste que possible : aucune douleur, aucun empâtement, aucun changement anatomique des tissus recouvrant la poche et les parties voisines. Je crus avoir affaire à un kyste séreux simple analogue à celui de plus petit volume que j'avais enlevé quelques jours auparavant sur l'hélix de l'oreille droite d'un aveugle de Bicêtre.

La ponction pratiquée avec le trocart (grosseur moyenne) de la seringue aspiratrice donna issue à 20 grammes environ d'un liquide légèrement jaunâtre ayant tous les caractères extérieurs de *l'huile d'olive :* ni visqueux, ni gluant, il graissait les doigts et le papier : fluide au moment de sa sortie, il perdit bientôt sa transparence et, se figeant, offrit alors certaine ressemblance avec l'huile de palme ou avec la *brillantine* des coiffeurs. Cette *prise en masse* du liquide, analogue à la congélation de l'huile pendant l'hiver, s'expliquerait jusqu'à un certain point par le passage de ce liquide ayant la température du corps dans l'air ambiant qui est relativement plus froid.

L'examen histologique que j'ai pratiqué séance tenante ne m'a dé-
ontré aucun élément anatomique dans ce liquide: cristaux de
olestérine et de margarine. L'analyse chimique en sera faite
mplètement et vous sera communiquée.
Huit jours après, je voyais la malade et le liquide ne s'était pas
produit: j'avais pris la précaution d'exercer une compression
sez forte à l'aide de ouate et de bandes: ce n'est pas à dire que
ne me trouverai pas bientôt obligé d'intervenir d'une façon plus
licale, soit en faisant une injection d'alcool, comme le veut le
Malherbe, soit en drainant, soit en pratiquant l'extirpation de la
che.
J'ajouterai, en terminant, qu'il y a de grandes probabilités pour
e le kyste en question soit congénital; car cette femme en fait re-
onter l'origine à 15 ou 20 ans, sans donner aucune date précise
ce sujet. Cette origine du reste existe, à n'en pas douter, tout au
oins dans les kystes prélacrymaux, et j'élimine enfin, pour le fait
e je vous ai relaté, toute influence traumatique.

Présentation de malades.

M. Polaillon présente un homme, amputé du bras droit au tiers
ipérieur, qui s'est construit lui-même, après des tâtonnements
vers, un bras artificiel ingénieux, permettant la flexion et l'exten-
on volontaires du coude, ainsi que la pronation et la supination de
vant-bras et de la main.

A propos de la présentation précédente.

M. Le Fort. Les emboîtements de cylindres, qui permettent la
onation et la supination, l'accrochement automatique de l'avant-
as sur le bras et le dégagement de l'avant-bras par la simple
nsion de la courroie qui prend son point d'appui sur l'aisselle du
té opposé, sont des dispositions nouvelles que ne réalise pas
ppareil de van Peeterssen. Il serait bon qu'un dessin de cet ap-
reil figurât dans nos bulletins.

La proposition de M. Le Fort est mise aux voix et adoptée.

Bras artificiel de Thumara.

La première des trois figures qui suivent représente l'appareil

en place. Une courroie en cuir ordinaire, accrochée par une de ses extrémités au point *a*, se dirige vers l'épaule du côté opposé encontournant la partie inférieure et postérieure du cou. Elle gagne ainsi l'aisselle, s'en dégage en arrière et revient vers le bras artificiel, en coupant le dos transversalement. Elle pénètre alors par un trou ménagé à la partie postérieure de l'appareil dans l'intérieur du cylindre de tôle représentant le bras, où on le retrouvera tout à l'heure.

Pour tous les mouvements de son membre artificiel, le blessé trouve donc un point d'appui dans l'aisselle du côté opposé.



La deuxième figure montre l'appareil détaché du corps et permet d'en comprendre la construction. Il se compose de deux parties, l'une représentant le bras, l'autre l'avant-bras, articulées à charnière au niveau du coude. Chacune de ces parties est constituée par deux cylindres emboîtés l'un dans l'autre. Les cylindres

A et B qui sont articulés l'un avec l'autre ne sont susceptibles que de deux mouvements, la flexion et l'extension, tandis que le cylindre supérieur du bras et le cylindre inférieur de l'avant-bras peuvent tourner dans l'intérieur des deux autres. De là la possibilité de la pronation et de la supination.

Cette figure montre en plus le mécanisme qui permet de fixer solidement l'avant-bras dans la flexion sur le bras. La courroie, que l'on a déjà vue en place, après avoir pénétré dans la partie brachiale de l'appareil, s'ajuste à l'une des extrémités d'un petit quadrilatère allongé en métal, dont l'autre extrémité est articulée avec une petite crémaillère *c* à trois dents.

Toute traction exercée par la courroie détermine la flexion de l'avant-bras et amène les dents de la crémaillère jusqu'à un demi anneau métallique fixé à la face interne du cylindre A, sur lequel elles peuvent s'accrocher.

La troisième figure montre l'appareil après la flexion de l'avant-bras et l'accrochement de la crémaillère. On y voit les cylindres A et B fléchis l'un sur l'autre à angle droit, la courroie partant du point *a* et pénétrant en *b* dans l'appareil, la crémaillère *c* accrochée au premier cran, le cylindre inférieur de l'avant-bras *dd'* dans deux positions différentes, selon que la flexion est portée plus ou moins loin, l'index parcourant le trajet *ee*, ou *e'e'*, par suite de l'action d'une autre courroie allant du point *i* du bras au point *i* de l'avant-bras, en se réfléchissant en arrière du coude.

Pour décrocher la crémaillère, il suffit d'une traction sur la courroie *a b* ; alors le poids de l'avant-bras ramène l'appareil dans l'extension.

La construction de cet appareil dénote de la part du blessé qui l'a imaginé une très grande ingéniosité. Sauf la main, qui coûte assez cher, mais qui peut-être remplacée avantageusement par différentes pièces, son prix de revient est très peu important.

Extirpation du corps thyroïde. — Guérison.

Par M. Périer.

L'opéré est un jeune homme de 23 ans, sommelier, originaire de la Haute-Saône, atteint de goître hypertrophique partiel depuis l'âge de 10 ans.

Ce garçon, entré en décembre 1880 chez M. Duguet, à l'hôpital Saint-Antoine, fut soumis au traitement par les injections interstitielles. Il subit successivement 9 injections à 8 et à 15 jours d'intervalle (une seringue de Pravaz de teinture d'iode chaque fois). Le résultat ayant été insignifiant, contrairement à l'habitude, M. Duguet fait admettre son malade en chirurgie, la tumeur n'étant plus justiciable que de l'opération. Elle est devenue très dure, fait en avant une saillie du volume d'une orange, et s'étend du cartilage thyroïde au sternum, sans paraître envoyer de prolongements derrière cet os. Elle n'est le siège d'aucun battement ni souffle, se meut en même temps que le larynx et la trachée, et ne paraît avoir contracté aucune adhérence avec d'autres organes.

Le 27 mai, avec l'assistance de MM. Tillaux, Championnière et Berger, et en présence de MM. Parise, de Lille, Notta, de Lisieux, et Krishaber, je procède à l'opération, qui consiste en une incision sur la ligne médiane, de l'os hyoïde au sternum, écartement des lèvres de la plaie, incision successive des couches aponévrotiques assez nombreuses et multipliées pour qu'il soit difficile de reconnaître à quel moment on est arrivé à la loge propre de la tumeur. En décollant les tissus, les pédicules vasculaires, dont quatre principaux, se trouvent mis à nu. Chacun d'eux est coupé entre deux pinces hémostatiques. La tumeur, enfin détachée, des fils de catgut sont appliqués sous les pinces restées en place ; puis, après les lavages phéniqués d'usage (la méthode antiseptique ayant été employée dans toute sa rigueur), les lèvres de la plaie sont réunies par sept points de suture en crin de Florence; deux tubes à drainage accolés sont placés à l'angle inférieur de la plaie. Le tout est recouvert d'un pansement de Lister.

L'opération a duré 50 minutes; le malade a fort bien supporté le chloroforme qui lui était administré par le Dr Berger.

Les suites ont été d'une simplicité extrême. Il n'y a eu pour tout symptôme qu'une gêne de la déglutition pendant 48 heures, et pas la moindre réaction inflammatoire locale.

Un des deux drains fut retiré le lendemain, l'autre fut raccourci le jour suivant et enlevé définitivement le cinquième jour.

Le seul fait insolite est l'élimination successive des fils de catgut par la partie inférieure de la plaie. Ces fils étaient probablement de mauvaise qualité. Cette élimination a duré un temps assez long. Aujourd'hui, 13 juillet, tout paraissant revenu à l'état normal, il y a encore un bourgeon charnu minuscule au bas de la plaie.

La tumeur pesait 130 grammes; elle avait la forme et le volume d'un sein ordinaire et aussi la consistance, sauf quelques noyaux calcifiés disséminés, répondant peut-être aux points où avaient été faites les injections interstitielles. La tumeur semble développée aux dépens de l'isthme et du lobe droit; le lobe gauche est resté en place; il avait, au moment de l'opération, des dimensions et une consistance normales.

Discussion.

M. Tillaux. M. Périer a fait une incision verticale. Je préfère pour mon compte l'incision en L ou en T, ou mieux encore la double incision latérale oblique en bas et en dedans et tombant sur une incision transversale. C'est cette dernière qui rend le plus facile le dégagement des parties latérales et inférieure de la tumeur.

M. Le Fort. Je crois aussi que l'incision unique est à éviter, mais la combinaison des incisions multiples doit évidemment varier avec les dispositions de la tumeur.

Présentation d'une pièce.

Ostéomyélite juxta-épyphysaire à 18 ans; fistules pendant 41 ans; séquestres successifs; fièvre hectique; mort,

Par M. Nicaise.

Un homme de 61 ans, commis-voyageur, entre le 13 décembre 1880 dans mon service à l'hôpital Laënnec, salle Malgaigne, 1.

A l'âge de 18 ans, il fut pris en travaillant d'une douleur dans la cuisse droite; il reste six semaines au lit, éprouvant d'assez vives douleurs, mais pas de fièvre, dit-il. Au bout de ce temps, un abcès s'ouvre spontanément au niveau du condyle externe, il éprouve un soulagement immédiat et se lève bientôt; il reste une fistule suppurante,

Le malade marche avec des béquilles, puis avec un bâton ; après six mois il reprend son travail; aucun séquestre n'est sorti.

Les mouvements du genou redeviennent normaux, le membre est solide. La fistule persiste; elle se ferme parfois pendant quelques jours, le malade éprouve alors des douleurs.

Il y a 20 ans environ, il est sorti deux petits séquestres.

En résumé, pendant 41 ans, malgré l'existence d'une fistule, la lésion est restée à peu près silencieuse et a permis au malade d'exercer sa profession de commis-voyageur.

Il y a 3 ans, il eut une fluxion de poitrine et des lésions inflammatoires des deux yeux, qui amenèrent peu à peu une cécité presque complète ; depuis cette époque, le malade est entré dans une période de déchéance et il a souffert plus de la cuisse qu'auparavant.

A la fin de 1880, il survint des phénomènes inflammatoires au niveau de la cuisse malade ; le trajet fistuleux fut dilaté avec la laminaire, mais néanmoins l'inflammation persista.

Lorsque le malade entra dans mon service, l'état général était assez bon, il n'y avait pas de fièvre.

La cuisse droite était volumineuse, dans son tiers inférieur la peau était rouge, adhérente aux tissus sous jacents, très résistante à la pression. En introduisant une sonde cannelée dans la fistule on arrivait sur des séquestres ; la suppuration était abondante et fétide.

Le 29 décembre, je tentai une opération ayant pour but d'enlever les séquestres.

Le malade endormi, la bande d'Esmarch est appliquée, mais ne détermine qu'une hémostase incomplète, à cause de l'état lardacé des tissus.

Je cherche à me créer une voie par la partie interne en partant du trajet fistuleux, mais une hémorragie abondante provenant d'artérioles maintenues béantes au milieu du tissu lardacé, et que la compression seule peut arrêter, m'oblige à suspendre l'opération.

La plaie se cicatrise rapidement, il reste le trajet fistuleux.

Dans deux cas à peu près semblable j'avais pu enlever des séquestres de l'extrémité inférieure des fémurs ; dans l'un, l'affection durait depuis 44 ans, et, en creusant une gouttière sur la face antérieure de l'extrémité inférieure du fémur j'ai enlevé les séquestres, laissant dans le fémur une arête de 17 centimètres de hauteur qui descendait jusque près de l'articulation ; il y avait ankylose du genou depuis le début de la lésion.

Le malade a guéri, gardant toujours sa cavité fémorale, mais ayant recouvré sa santé.

Chez l'autre malade, le séquestre siégeait à la face postérieure du fémur au niveau du creux poplité, l'opération fut extrêmement laborieuse; le malade guérit complètement.

Je reviens à celui qui fait l'objet de ma présentation.

En juin, l'affaiblissement fit des progrès rapides, il survint de l'œdème des membres inférieurs, une diarrhée persistante, de la fièvre hectique.

Le malade mourut le 22 juin 1881.

A l'autopsie on trouva une thrombose de la veine cave inférieure remplissant tout le calibre du vaisseau.

Le fémur droit présente des altérations considérables dans une hauteur de 30 centimètres, à partir de l'extrémité inférieure. Les tissus qui l'entourent sont lardacés dans une épaisseur plus ou moins grande, le périoste est très épaissi et offre des vaisseaux nombreux et volumineux qui pénètrent dans l'intérieur et se creusent souvent des sillons à sa surface. Autour de la fistule les tissus sont complètement lardacés et les artères de ces tissus, assez volumineuses, restent béantes.

Une coupe verticale médiane antéro-postérieure du fémur montre les lésions suivantes :

La fistule qui pénètre dans l'intérieur de l'os est située sur la face postérieure du fémur à 11 centimètres au-dessus de l'extrémité inférieure ; elle donne accès dans une cavité occupée par les séquestres, cavité qui mesure 11 centimètres de hauteur et commence à 8 centimètres au-dessus de l'extrémité inférieure de l'os.

Dans l'intérieur de la cavité se trouvent plusieurs séquestres, les uns mobiles, libres, les autres adhérents par une surface plus ou moins étendue à l'os sain; sauf aux extrémités de la cavité, les séquestres sont presque complètement entourés par une membrane d'élimination. Aux extrémités de la cavité, au contraire, les séquestres sont encore en continuité avec l'os sain, on voit par places le commencement de la formation de la membrane d'élimination.

Au-dessus de la cavité le canal médullaire est oblitéré par un bouchon de tissu osseux condensé.

L'épaisseur du tissu compacte de la diaphyse fémorale est augmentée dans une hauteur de 30 centimètres à partir de l'extrémité inférieure, elle atteint près de 1 centimètre autour de la cavité des séquestres.

Autour de la diaphyse éburnée se trouve un os nouveau, sous-périosal, qui atteint par places près de 1 centimètre d'épaisseur et est formé alors de deux couches, une externe compacte et une interne spongieuse recouvrant la diaphyse fémorale éburnée.

Le fémur droit était un peu plus long que le gauche, de moins de 1 centimètre.

Les cartilages du genou étaient plus altérés à droite qu'à gauche. Les altérations consistaient en teinte jaunâtre, ramollissement, altérations velvétique, destruction partielle.

En outre, le malade portait à la région sus-hyoïdienne une tumeur irrégulière du volume d'un œuf, dure, osseuse, formée de tissu osseux et de graisse, peut-être aussi de tissu calcifié et développé sans doute aux dépens des ganglions lymphatiques de la région. Les deux glandes sous-maxillaires ont été examinées et trouvées saines.

Remarques. Nous avons là un exemple d'ostéomyélite de la croissance, de la variété juxta-épyphysaire. Ostéomyélite circonscrite, sans phénomènes généraux graves et ayant donné lieu à un abcès qui s'est ouvert spontanément et qui est resté fistuleux. Le malade a vécu pendant quarante ans avec cette fistule et il n'est sorti qu'une fois des séquestres, au milieu de cette période, il y a 20 ans. Cette lésion l'a peu gêné, il en a souffert surtout depuis 3 ans, à la suite d'une fluxion de poitrine qui a été chez lui le point de départ d'une déchéance organique.

Il est bien évident que les lésions considérables que nous trouvons aujourd'hui sur le fémur ne se sont pas produites toutes à la fois à l'age de 18 ans. Ce malade eut à cette époque une ostéomyélite qui laissa une épine, un séquestre probablement, lequel entretint autour de lui une inflammation sourde, à marche continue, qui a évolué en l'espace de 40 ans, amenant peu à peu les lésions que nous constatons aujourd'hui. L'ostéite condensante s'étendait de plus en plus loin et de nouveaux séquestres se formaient successivement peu à peu aux extrémités et sur les parois de la cavité suppurante. Nous voyons aujourd'hui des séquestres libres, d'autres adhérents encore par un point, d'autres en voie de formation et d'élimination.

L'opération, en enlevant tous les séquestres, en ruginant la cavité, devait amener une diminution de la suppuration et une résorption lente des tissus lardacés et éburnés, résorption qui serait restée incomplète à cause de l'étendue des lésions, et l'on peut croire que de nouveaux séquestres se seraient formés à la face interne de la cavité persistante.

Présentation d'un instrument.

Speculum ani,

Par M. Nicaise.

J'ai l'honneur de présenter à la Société, au nom de M. Collin et au mien, un spéculum ani (*fig.*A) à trois branches manœuvrées par des manches puissants.

Il rappelle par son ensemble le spéculum à trois valves figuré dans A. Paré (édit. Malgaigne, t. II, p. 788), Scultet, Dionis, et dont un spécimen a été retrouvé à Pompéï et se trouve représenté dans la traduction de Celse de notre savant collègue M. Védrènes.

Les trois branches du spéculum que je présente sont formées par une valve étroite et deux fortes tiges cylindriques, comme dans le spéculum original de Denonvilliers ; les manches sont empruntés au dilatateur du rectum de Larrey et Demarquay.

Cet instrument, grâce à son petit volume quand il est fermé, est introduit facilement dans l'anus, et en même temps il est assez puissant pour vaincre la résistance des sphincters, lorsqu'on presse sur le manche. Il permet une *exploration* complète de l'anus et de l'extrémité inférieure du rectum.

En outre, je l'ai employé dans *l'opération de la fistule à l'anus* et dans celle de la fissure.

Dans le premier cas, on place le spéculum de façon que la fistule se trouve entre les deux tiges cylindriques; elle est alors à découvert dans tout son trajet, la valve est en face d'elle, faisant l'office de gorgeret, et le sphincter est maintenu dilaté par les deux tiges, de sorte que l'opération se fait d'une façon méthodique, sans qu'on soit gêné par les contractions des sphincters.

Dans *l'opération de la fissure*, que j'ai pratiquée plusieurs fois avec cet instrument, celui-ci, facilement introduit, dilate les sphincters sur trois points; de plus, la dilatation est égale sur toute leur hauteur. Les avantages de ce spéculum sont les mêmes, lorsqu'il s'agit de combattre la contracture des sphincters qui accompagne quelquefois les *hémorrhoïdes* [1].

[1] La figure ci-dessus a été déjà insérée par erreur page 540.

En résumé, cet instrument permet l'exploration facile de l'anus et de l'extrémité inférieure du rectum, il rend l'opération de la fistule plus précise et dilate régulièrement et largement les sphincters dans les cas de fissure ou d'hémorrhoïdes.

Discussion.

M. Le Fort. La collection d'instruments de la Faculté renferme des modèles de spéculums du XVIIIe siècle semblables à l'instrument de M. Nicaise.

M. Nicaise. J'ai dit que, dans l'édition de Celse de M. Védrennes, figure un spéculum du même genre; aussi je ne crois pas qu'il y ait rien de nouveau dans l'instrument que je vous ai présenté, hormis son application nouvelle et sa réduction aux dimensions voulues.

La séance est levée à 5 heures 45 minutes.

Le secrétaire,
A. Le Dentu.

Séance du 20 juillet 1881.

Présidence de M. de Saint-Germain.

Le procès-verbal de la séance précédente est lu et adopté.

Correspondance.

La correspondance comprend :

1° Les journaux hebdomadaires publiés à Paris;

2° *Bulletin de l'Académie de médecine. — Lyon médical. — Revue médicale de l'Est. — Bulletin général de thérapeutique. — Annales de gynécologie. — Le Praticien. — Revue des sciences médicales;*

3° *British medical. — The Practitioner. — Revue médicale de Santiago.*

Le secrétaire général donne lecture, au nom de M. Jules Bœckel, de Strasbourg, membre correspondant, du travail suivant :

Résection antiseptique du genou,

par M. JULES BŒCKEL, de Strasbourg.

I.

La résection du genou est loin d'avoir obtenu gain de cause devant la majorité des chirurgiens français. Les auteurs classiques les plus récents la rejettent unanimement : « La plaie qui succède à la résection, dit Duplay, ne peut se réunir par première intention; il faut nécessairement qu'elle suppure et c'est par la suppuration que disparaissent les altérations des parties molles [1]. » Notre illustre maître Sédillot partage la même opinion : « Les chances de guérison de la résection du genou sont plus graves encore que celles d'une fracture du fémur, avec large plaie communiquant aux os fracturés... Le malade sera exposé aux chances périlleuses d'une suppuration prolongée pendant la reconstitution d'un tissu osseux intermédiaire [2]. » Une thèse faite sous son inspiration [3], quelques années auparavant, donne la mesure des doctrines qui avaient généralement cours dans la science, à cette époque encore rapprochée de la nôtre. L'auteur y démontre que la résection de l'articulation fémoro-tibiale est formellement contre-indiquée : 1° par la disposition anatomique des parties, qui nécessite la section d'extrémités osseuses d'un volume considérable, et la division des muscles extérieurs de la jambe ; 2° par sa gravité plus grande que l'amputation de la cuisse, occasionnée surtout par la suppuration prolongée qu'elle entraîne ; 3° par l'inutilité du membre conservé pour la plupart des opérés, l'ankylose se produisant rarement; 4° enfin, par la nature des affections pour lesquelles cette opération est pratiquée.

C'est pour ces différents motifs que la résection du genou, malgré les tentatives de Le Fort [4] et de Verneuil [5] pour la réhabiliter, a été rarement pratiquée en France. Il faut bien dire aussi, qu'à part quelques rares succès (Dusséris, Richard, Le Fort, Verneuil [6], et

[1] SIMON DUPLAY, *Traité de pathologie externe*, t. III, fasc. I, p. 69.
[2] SÉDILLOT, *Contribut. à la chirurgie*, Paris, 1868, t. II, p. 224.
[3] PUTZ, *De la résection du genou*, Th. Strasbourg, 1860, 2e série, n° 517.
[4] L. LE FORT, De la résection du genou, *Mém. Soc. chir.*, t. VI, p. 217, 1859.
[5] VERNEUIL, Résection du genou, *Bull. Soc. chir.*, 2e série, t. IV, p. 233 et *ibid.*, 2e série, t. V, p. 210.
[6] Cas cités *in* Verneuil, *ibid.*

plus récemment Richet, 1873, Le Dentu [1] et Poinsot [2], 1879), elle a presque toujours donné des résultats détestables.

L'apparition de la méthode antiseptique a sans doute modifié l'opinion générale : malgré cela, les faits publiés en France sont rares. En Angleterre et en Allemagne la résection du genou est une opération courante : les succès qu'elle y a donnés sont des plus encourageants et sont de nature à porter la conviction dans les esprits les plus timorés.

Imbu des idées de nos anciens maîtres, je dois dire que jusque dans ces dernières années, je n'avais qu'une médiocre confiance dans les résultats de la résection du genou; je ne l'avais jamais vue réussir à l'hôpital de Strasbourg. Aussi, lors de mes premières années de pratique chirurgicale, je me sentais peu disposé à l'entreprendre et lui préférais de beaucoup l'amputation de la cuisse ou le traitement par les appareils dans les cas moins graves.

Il fallait déjà des circonstances exceptionnelles pour me décider à la pratiquer ; mais j'avoue que c'était toujours à contre-cœur et non sans de légitimes appréhensions. Aussi en six ans ne l'ai-je exécutée que deux fois, sur des sujets en bas âge, et pour qui l'amputation de la cuisse eût été une mutilation trop cruelle. L'un d'eux guérit au bout de dix-huit mois avec une articulation de polichinelle; l'autre dut subir l'amputation de la cuisse au bout de quelques jours. Voici en quelques lignes l'observation de ces malades :

Obs. A. Guillaume Platt, de Bischwiller, âgé de 2 ans, entre à la maison de santé des Diaconnesses dans le courant du mois d'août de l'année 1877. Tumeur blanche suppurée du genou; tuméfaction considérable de l'article. Plusieurs fistules existent au côté interne. Fusée purulente jusque vers le milieu de la cuisse. Flexion de la jambe à angle droit depuis plusieurs mois. État général déplorable. Pas d'antécédents héréditaires. Ne pouvant me décider à sacrifier la cuisse d'un enfant de cet âge, bien que l'amputation ait été proposée par le médecin de la famille et qu'elle me paraisse des plus indiquées, je tente la résection du genou. Lambeau antérieur, intéressant le ligament rotulien. Écoulement abondant d'un pus fétide ichoreux. Section du fémur sur une étendue de 2 centimètres ; du tibia sur l'étendue de 1 centimètre. Cartilages détruits : ligaments corrodés et en partie détruits, flottant dans la jointure. Os profondément altérés; fongosités de la synoviale. Cinq contre-ouvertures sont nécessaires : l'une d'elle remonte jusque vers le milieu de la cuisse. Lavage avec solution de chlorure de zinc au dixième. Drainage et pansement ouaté de Guérin. Dès le troisième jour la fièvre était tombée. TS. 37,5. Au bout de 8 jours l'appareil, imbibé d'urine, dut être renouvelé. Il en fut ainsi pendant deux mois.

[1] *In Bull. Soc. chir.*, t. V, p. 896.
[2] *Ibid.*, p. 461 et suivantes.

Au bout de ce temps, la cicatrisation, à plusieurs fistules près, était obtenue, sans trace de consolidation. Appareil circulaire fenêtré. Je revois mon petit malade en novembre 1878, 15 mois après l'opération. Il existe encore deux fistules au côté interne. Longueur du membre opéré = 38 centimètres, le membre opposé = 41. Pas de consolidation. Le malade projette sa jambe en avant, mais elle retombe immédiatement ; il peut s'en servir pour la marche et la course, même sans appareil. On le renvoie muni de l'appareil à tuteurs latéraux. État général excellent. En février 1879 les plaies sont toutes cicatrisées.

Dans le courant de janvier 1881 (trois ans et demi après l'opération) j'ai l'occasion de revoir le petit Platt. La jambe opérée est considérablement atrophiée, comme bien on pouvait s'y attendre.

Longueur de l'extrémité inférieure droite (opérée), 43 centimètres.
— — — gauche, 51 —

Largeur de la cuisse à gauche 28 c. 1/2 ; à droite 24 1/2.

Largeur du mollet à gauche 20 c. 1/2 ; à droite 19.

L'opéré marche sans soutien, à l'aide d'une bottine à semelle élevée munie de tuteurs.

Obs. B. Honegger Berthe, 7 ans est atteinte depuis 4 ans d'une tumeur blanche du genou, qu'on a en vain traitée pendant deux ans par les appareils inamovibles et l'extension continue. Dans le courant d'octobre 1875 la suppuration envahit l'article, des fusées se forment ; l'état général décline. L'amputation ou la résection sont les seules planches de salut. Je me décide en faveur de la résection, que je pratique à l'hôpital le 20 novembre. Lambeau antérieur. Section des os. Réunion de la plus grande partie de la plaie. Drainage de part en part. Pas de suture osseuse. Immobilisation du membre dans une gouttière plâtrée. Pansement avec huile phéniquée et coton cardé.

Deux jours après l'opération, le fémur tend à faire saillie sous la peau : j'essaie de le fixer à l'aide d'une bande plâtrée circulaire. TS. 39, 9.

Le 5e jour, suppuration abondante et fétide ; la suture a échoué ; le fémur fait saillie ; la fièvre est intense, 40°4. Amputation de la cuisse le 6e jour, par la méthode à lambeau antérieur. Cicatrisation au bout de 4 semaines. Deux mois plus tard, mort de méningite tuberculeuse constatée à l'autopsie.

II.

Mais voici le Lister. A mesure que mon expérience de la méthode antiseptique grandissait, que des succès inespérés m'avaient démontré son efficacité, je me sentais de plus en plus poussé à renoncer à l'amputation de la cuisse en faveur de la résection du genou.

Du mois de janvier 1873 au mois de juillet 1878, j'ai fait onze amputations de cuisse pour arthrite fongueuse suppurée du genou, avec 3 morts [1], et 2 résections (dont une suivie d'amputation).

Du mois d'août 1879 au mois d'avril 1881, je compte pour la même

[1] V. *Gaz. médic. de Strasbourg*, 1880, n° 12. Statistique des amputations, etc.

affection, 1 amputation de cuisse [1] et 13 résections (1 suivie d'amputation et 2 morts). J'ai par conséquent fait 15 fois la résection du genou : 11 fois avec succès, 4 fois avec insuccès. Deux malades sur quatre ont été amputés : l'une d'elles était tuberculeuse, l'autre avait déjà subi une première résection. Les deux autres opérés ont succombé à des affections qui n'avaient rien de commun avec le traumatisme opératoire, et qui avaient été méconnues avant l'opération (endocardite et épanchement pleural). J'ai hâte d'ajouter que la plupart des cas de succès étaient d'une gravité exceptionnelle: l'un de mes opérés avait subi quelques jours avant la résection du genou, celle de la hanche; un autre avait une ostéomyélite de la moitié inférieure du fémur et du quart supérieur du tibia, qui nécessita l'évidement, la trépanation et le drainage des deux os en question; six autres enfin avaient le genou criblé de fistules, l'articulation remplie de pus.

Cinq ans auparavant, je n'eusse certes pas hésité à les amputer tous les onze! C'eût été un tort, car la résection leur a permis de vivre avec un membre utile.

Au point de vue de la mortalité, je ne saurais fixer la valeur de l'amputation et de la résection : le nombre de faits que je possède est trop restreint; ce que je puis dire, c'est que la résection n'a jamais été la cause directe de la mort, dans les cas qui me sont personnels. Je ne sache pas non plus qu'on ait établi le parallèle des amputations et des résections depuis Lister. En ce qui concerne la résection du genou, on peut affirmer que la mortalité a singulièrement baissé depuis l'adoption de la méthode antiseptique. Poinsot (*loc. cit.*) a établi que, dans l'ankylose angulaire, elle est descendue de 11,68 0/0 à 0.

Dans la résection pour tumeur blanche, la mortalité est plus forte ; mais elle a également baissé dans une notable proportion, tandis qu'elle était de 30,93 0/0 avant Lister. D'après une statistique établie par Culbertson [2], elle est tombée depuis Lister à 20,79 0/0 (Sack [3]) et dans toutes ces dernières années à 12 0/0 (Fowler [4]).

Voilà un premier point. Ce n'est pas tout. On a dit qu'une plaie de résection ne pouvait se réunir par première intention, qu'elle devait nécessairement suppurer. Cette proposition est vraie pour la

[1] V. *Gazette médic. de Strasbourg*, 1880, n° 12. Statistique des amputations, etc.

[2] Culbertson, Excision of the larger joints of the extremities. Prize essay of the american medic. Assoc., *in Supplement to vol. XXVII, Transactions of the americ. med. Assoc.*, 1876.

[3] M. Sack, Beitrag zur Statistik der Kniegolenkresect, bei antisept. Behandlung, *Jwang-Bis. Dorpat*, 1880.

[4] Fowler, Antiseptic excis. of the knee-joint (*in the Proceedings of the med. Soc. of the country of kings*, vol. V, n° 7, p. 235, etc.).

plupart des résections, même sous le pansement de Lister. La sécrétion du pus est moindre, presque nulle, cela est incontestable, mais la constitution anatomique, la disposition des os réséqués, s'opposent presque partout à la réunion, à la réparation immédiate du tissu osseux. Les parties molles peuvent et doivent se réunir en quelques jours, mais les os exigent un temps plus long pour se souder. D'ailleurs, ce n'est pas l'ankylose que l'on recherche dans un grand nombre de résections, mais bien la reconstitution de l'article sur son type primitif. On s'efforce par tous les moyens de combattre la réunion des os, et sous ce rapport, les résections sous-périostées ont fait leurs preuves. Malheureusement, elles ne sont applicables que dans un nombre de cas relativement restreint (résections traumatiques, résections orthopédiques). Dans les cas pathologiques, les indications sont évidemment les mêmes; mais comment les remplir, lorsqu'on se trouve en présence d'une articulation profondément altérée, où le moindre essai de mobilisation risque d'amener la récidive ? Mieux vaut alors l'ankylose dans la position la plus avantageuse, qu'une articulation battante.

Quelques chirurgiens, (Lister, Volkmann) ont prétendu que le pansement antiseptique arrêtait le travail réparateur; que l'acide phénique, en diminuant l'inflammation et la suppuration, prévenait l'ankylose et favorisait la formation d'une articulation mobile. S'il en était ainsi, tout serait pour le mieux dans certaines résections orthopédiques ou traumatiques. Tout serait au pire dans les résections pathologiques, celles du genou surtout, où l'ankylose doit être recherchée. Il faudrait renoncer au pansement de Lister et exposer les opérés à toutes les chances d'une suppuration de longue durée. J'avoue pour mon compte n'avoir rien observé de semblable. En cela je suis heureux de partager l'opinion d'Ollier qui, lui aussi, bien que listérien convaincu, compte plus sur la mobilisation méthodique de l'articulation nouvelle, pour prévenir l'ankylose, que sur le pansement, et qui, d'autre part, n'attribue à ce dernier aucune influence sur la formation du cal et la régénération osseuse. Les faits que je relate plus bas, viennent bien à l'appui de ma manière de voir.

Si la réunion immédiate absolue ne s'observe qu'exceptionnellement à la suite des différentes résections articulaires, on peut dire qu'appliquée à celle du genou elle est pour ainsi dire la règle. C'est la résection qui sous ce rapport donne les résultats les plus satisfaisants. D'après mon expérience, je puis affirmer que c'est l'opération qui exige presque le moins de soins consécutifs, et le moins de pansements. La plupart de mes opérés ont guéri par première intention après 4, 6 et 8 pansements; la consolidation n'était pas toujours définitive à cette époque; mais on pouvait, en général,

après 7 pansements; la consolidation ne s'est établie d'une définitive qu'au bout d'un an; dans un cas, d'une gravité tionnelle (résection de la hanche et du genou du même côt été plus longue à se produire encore (18 mois); enfin chez opéré grave (ostéomyélite concomitante du fémur et d elle a fait défaut jusqu'à ce jour. En faisant abstraction de derniers faits, la durée moyenne du traitement a par con été de 31 jours et demi, chez sept opérés, dont 3 adultes et 4 de 6 à 14 ans.

Les cas auxquels je fais allusion ont, bien entendu, g ankylose. Les trois adultes se servent de leur membre sa tien aucun et travaillent comme cultivateurs depuis bien d je les ai revus plusieurs fois depuis l'opération et j'ai été de constater que la guérison s'était bien maintenue. J'espè en sera de même pour les quatre sujets plus jeunes : le te s'est écoulé depuis la résection est trop court pour permet à présent de porter un jugement définitif sur la valeur de tion chez ces enfants. Ce n'est, du reste, pas le but que je proposé dans ce paragraphe; j'ai voulu tout simplement dé que le pansement de Lister permettait de réaliser pour la r du genou l'idéal de la chirurgie, la suppression presque im du traumatisme, et d'obtenir des guérisons qui, ainsi qu'on formulé dans d'autres circonstances, tiennent véritablen prodige.

III.

J'en arrive à quelques détails de pratique, qui ne sont p pas suffisamment connus. Ils portent sur le procédé op

qui donne le plus de jour. Elle permet de disséquer les grands lambeaux, supérieur et inférieur, qui mettent l'articulation bien à nu et rendent son exploration facile. Au début, j'avais adopté la pratique de Volkmann, qui consiste à sectionner la rotule transversalement et à en pratiquer ensuite la suture avec du catgut. L'ayant généralement trouvée altérée, je n'ai pu la conserver chez aucun de mes opérés. J'estime d'ailleurs qu'il vaut mieux l'enlever dans tous les cas; sa présence est inutile; avec Le Fort, j'admets qu'elle peut devenir une source d'embarras et une cause d'insuccès [1]. Au point de vue esthétique enfin, la conservation de la rotule est plutôt un mal qu'un bien. Aussi, dans presque toutes mes résections, ai-je fait mon incision transversale au-dessous de cet os, et l'ai-je réséqué avec le cul-de-sac sous-tricipital.

La section des extrémités du fémur et du tibia doit être faite avec soin, de manière à rendre l'affrontement aussi exact que possible. Il faut veiller à la faire bien perpendiculaire à l'axe du cylindre osseux, autrement on s'expose à produire un *valgus* ou un *varus*. Si l'on juge que la coaptation n'est pas parfaite, on peut au besoin retrancher d'un côté ou de l'autre une nouvelle rondelle osseuse. Mais ces corrections sont en général mauvaises et ne font bien souvent qu'accroître la difformité.

Il faut donc, autant que possible, faire une section nette du premier coup, ce à quoi l'on arrive d'ailleurs aisément avec un tant soit peu d'exercice et d'habitude.

Les os réséqués, on procède à la toilette de l'articulation. Dans le cas spécial, c'est un des points les plus importants, si l'on veut obtenir une bonne réunion et éviter la récidive. Il ne suffit pas, à mes yeux, de gratter les fongosités avec la cuiller tranchante ; il faut pratiquer une excision en règle de la synoviale altérée, à l'aide de la pince à griffes et des ciseaux, voire même du bistouri. Au niveau de la rotule, il faut, après avoir enlevé cet os, faire une résection large du cul-de-sac sus-rotulien, empiéter au besoin sur les tissus fibreux voisins pour avoir une plaie nette et fraîche. Dans le creux poplité, on ne doit pas craindre de dénuder les gros vaisseaux, ainsi que je l'ai exécuté un certain nombre de fois; mieux vaut agir ainsi plutôt que de laisser des débris de capsule altérés. La plaie, ainsi bien débarrassée de toute particule malade, est lavée avec la solution forte ou le chlorure de zinc (1/10).

A ce moment, on défait le tube d'Esmarch et l'on procède à l'hémostase, qui doit être pratiquée avec tout le soin possible. On a d'habitude une hémorragie en nappe assez considérable; à part une dizaine d'artérioles qu'on peut lier, il n'est pas toujours facile

[1] V. *Bull. et mém. Soc. chir.*, t. V, p. 897, nouv. série.

de faire l'hémostase complète; les artères qui rampent dans l'épaisseur du périoste peuvent à peine être saisies, encore moins liées. Mais il est rare qu'on ne puisse arrêter le sang; un bon moyen consiste à faire, à l'exemple de Nicaise, le tamponnement temporaire de la plaie à l'aide d'une grosse éponge, imbibée au besoin d'eau de Pagliari. Un moyen adjuvant, sur lequel nous reviendrons un peu plus loin, consiste à élever le membre pendant les 24 ou 48 heures qui suivent l'opération. Grâce au concours de ces différents moyens, je n'ai jamais observé la moindre complication de ce côté-là.

Faut-il pratiquer la suture osseuse? Je ne le pense pas. Chez mes deux premiers opérés, il m'a semblé qu'elle avait peut-être favorisé la suppuration. Si minime fût-elle, il eût encore mieux valu l'éviter. D'autres fois, la suture peut entraîner des désagréments d'une autre nature. Chez mon premier réséqué, elle s'est rompue et n'a pu être attirée complètement au dehors. Deux mois plus tard un abcès se formait, et quand bien même le fil n'a pu être retrouvé, je suis persuadé qu'il n'a pas été étranger à cette complication, de peu de gravité, d'ailleurs.

L'expérience m'avait prouvé, chez un autre opéré, que la suture osseuse est illusoire, qu'elle cède vite et permet alors aux os de s'écarter (obs. VII).

C'est pour ces motifs que j'y ai renoncé depuis, sans avoir eu à m'en plaindre.

J'arrive à la réunion de la plaie. Ici je me trouve en désaccord avec l'opinion qu'Ollier a tout récemment formulée à cet égard[1].

Si, pour les articulations autres que le genou, on peut partager sa manière de voir, on ne saurait être de son avis en ce qui concerne cette région.

La suture aussi complète que possible de la plaie est à mes yeux une condition de réussite impérieusement exigée par la tendance du fémur à se porter en avant. Sous le Lister, cette fâcheuse complication s'observe moins souvent, il est vrai; pour ma part, elle ne m'a jamais inquiété. L'absence de réaction du côté de la plaie, le manque de suppuration, et avant tout l'immobilité prolongée, qui se trouve réalisée par la rareté des pansements, tous ces facteurs réunis concourent à maintenir le fémur en place et l'empêchent de faire saillie sous la peau. Mais il n'en est pas moins vrai que la réunion immédiate de la plaie au moyen de la suture, constitue un élément de plus, d'une grande importance, destiné à renforcer ces avantages et à assurer le succès.

[1] OLLIER, Résections articulaires et pansements antiseptiques, *in Revue mens. méd. et chir.*, 1880, n° 21.

Il faut, bien entendu, créer une large voie d'écoulement aux liquides sécrétés dans la plaie et ne pas craindre de multiplier les contre-ouvertures.

Outre le drainage latéral que je pratique sur le milieu de la ligne de réunion, de chaque côté de la jointure, j'ai l'habitude de drainer le cul-de-sac sous-tricipital au moyen d'un ou de deux bouts de tube très courts. Mais ces quatre drains sont encore insuffisants. Dans toutes mes résections, sauf une (obs. V), j'ai drainé le creux poplité : je fais de chaque côté des gros vaisseaux une incision d'un et demi à deux centimètres, très oblique. En faisant la contre-ouverture directement en arrière, les liquides ne pourraient s'écouler librement au dehors, à cause de l'appareil, et le drainage serait illusoire; le drainage oblique, aboutissant à la partie postéro-externe et postéro-interne du jarret, répond à une indication bien nette, celle de donner issue à la sérosité par les points les plus déclives, sans nuire en aucune façon à l'intégrité et au bon maintien de l'appareil. Pour l'empêcher de se salir, je place à l'entour des tubes un tampon d'ouate, qu'on peut, si besoin en est, renouveler à chaque pansement. Grâce à ce mode de drainage, je n'ai jamais eu la moindre complication à déplorer; tandis que, chez le malade où j'avais négligé cette précaution, j'ai vu survenir un érysipèle qui aurait certainement entraîné des complications graves et nécessité des débridements, si un épanchement pleurétique considérable et méconnu avant l'opération n'eût mis fin à ses jours dès le deuxième septenaire.

S'il est nécessaire de faire un bon drainage, il n'est pas moins important d'enlever les tubes de bonne heure, dès le deuxième pansement, qui doit se faire le quatrième jour en moyenne; il faut en supprimer au moins deux. Après le troisième pansement, tous les tubes doivent être retirés. Faute de cette précaution, on s'expose à avoir des accidents, car les tubes jouent alors le rôle de corps étrangers, irritent la plaie et favorisent la suppuration.

La plaie réunie au moyen de la suture entrecoupée est pansée d'après la méthode de Lister. Le pansement, modifié et simplifié tel que l'a décrit récemment M. E. Bœckel [1], peut être employé avec avantage, même pour la résection du genou. Je m'en suis servi un certain nombre de fois et n'ai eu qu'à m'en louer.

Mais avant de faire le pansement, il est bon d'immobiliser le membre d'une manière convenable. C'est un point capital pour obtenir des guérisons rapides. L'appareil dont je me suis servi a le grand avantage de pouvoir *rester en place jusqu'à la cicatrisation*

[1] E. Bœckel, note sur une simplification du pansement de Lister (*in Revue de chirurgie*, 1881, n° 2).

définitive de la plaie, sans être renouvelé même une seule fois. Je le considère comme bien supérieur à l'appareil plâtré par sa simplicité, sa facilité d'application, sa légèreté qui le rend très transportable, enfin, par le peu de surveillance qu'il exige. Il se compose, comme l'indique la figure ci-jointe, d'une simple attelle en bois légèrement excavée, fortement échancrée au niveau du talon et terminée par une semelle à pédale qui glisse dans une sorte de coulisse où on la fixe à la hauteur voulue, au moyen de deux vis latérales. Avant de s'en servir, on la garnit d'ouate et on la recouvre d'une large feuille de gutta-percha laminée, dont on colle les bords avec un pinceau enduit de chloroforme. Le membre reposant par sa face postérieure sur cette attelle est maintenu en place par deux bandes de toile ordinaire, dont l'une entoure la racine de la cuisse, l'autre la cheville en 8 de chiffre. Le pansement est alors terminé et maintenu au moyen d'une large bande de tarlatane qui fait plusieurs fois le tour du membre et de l'attelle. Je répète que, grâce à ce mode de contention, je n'ai pas été obligé de soulever une seule fois le membre de mes opérés pendant toute la durée du traitement, ce qui, à mes yeux, est un des facteurs qui contribue le plus puissamment à assurer le succès.

La position verticale ou presque verticale du membre, après l'opération, outre son action hémostatique, concourt enfin pour sa part à maintenir les surfaces osseuses en contact et lutte efficacement contre l'action des muscles qui auraient de la tendance à porter le fémur en avant.

IV.

Un mot, avant de terminer, sur les indications de la résection du genou dans l'arthrite fongueuse. Sans doute, les cas pris au début peuvent guérir par un traitement bien dirigé, dont l'immobilisation constitue la base. Mais il faut des mois et des années pour enrayer le mal. Les malades des classes aisées pourront se soumettre à ce traitement; mais en sera-t-il de même de la classe, de beaucoup la plus nombreuse, qui peuple nos hôpitaux? Je le demande à mes confrères. Voit-on souvent guérir à l'hôpital la tumeur blanche? N'arrive-t-il pas plus fréquemment qu'on perde les malades de vue et la mort par tuberculisation n'est-elle pas presque fatalement la conséquence d'une lésion dont l'évolution aura été favorisée par un séjour prolongé dans les hôpitaux?

Et d'ailleurs, sans parler des cas qui nous arrivent à une période plus avancée, ne peut-il pas se faire que le traitement le mieux dirigé n'aboutisse pas, que la suppuration envahisse l'article? On ne tarde pas alors à voir se former des fusées purulentes, des fis-

les intarissables ; la guérison n'est plus possible dans ces contions que très exceptionnellement. Le plus souvent, les désores continuent leurs ravages dans l'intérieur de l'article, le pus fraye une voie dans la cavité médullaire. Tout cela se fait lentent, insidieusement : c'est à peine si l'on soupçonne l'existence pareils dégâts (obs. IX, X). La résection pratiquée dans de lles conditions peut bien encore réussir, mais elle offre des iances si minimes que, dans bien des cas, l'amputation demeure la iule planche de salut. Au lieu d'attendre que le mal ait fait des rogrès aussi effrayants, ne vaut-il pas mieux pratiquer la résecon préventive, pour peu qu'il soit démontré que l'article renferme a pus? Pour ma part, je n'hésite pas à répondre par l'affirmative. la pratiquerai même de bonne heure dans les arthrites fongueuses mples. Ma foi dans la méthode antiseptique est assez forte pour e faire adopter dorénavant cette pratique en somme peu dangeuse, plus efficace et certainement plus conservatrice à tous gards. La résection préventive, en effet, a, dans la plupart des as, le triple avantage de supprimer la cause d'infection générale, iberculeuse ou autre, d'abréger la durée du traitement et de conerver un membre utile.

Voilà les conclusions que je crois pouvoir tirer des observations uivantes :

ss. I. — *Arthrite fongueuse suppurée du genou.— Résection.— Pansement de Lister.—Guérison au bout de* 24 *jours après* 6 *pansements. —Consolidation le* 31e *jour.*—(Guérison maintenue au bout de 18 mois.)

Le nommé Hummel (Antoine), 33 ans, cultivateur à Achenheim ntre le 4 août 1879, au service de chirurgie (n° 15, salle 105), que je irigeais en l'absence de M. Bœckel.

Né de parents bien portants, H... n'accuse aucun antécédent de maladie.

L'origine de son affection remonte au mois de mars 1878 : il était ccupé à labourer la terre, quand une herse vint à le frapper à la face xterne du genou gauche. Après huit jours de repos, le malade put eprendre ses travaux habituels. Un an plus tard, le genou se tuméfia ubitement : bientôt se manifestèrent des douleurs lancinantes, qui bligèrent M. H... à suspendre ses occupations. Malgré l'immobilité a plus complète, des applications répétées de vésicatoires, pointes de eu, teinture d'iode, etc., on n'arriva pas à enrayer le mal.

A l'entrée du patient dans mon service, nous constatons les lésions uivantes : genou gauche globuleux, chaud au toucher, portant à sa artie antérieure les traces d'un ancien cautère. Les saillies et les épressions normales sont effacées. Fluctuation franche de l'article, urtout au niveau du cul-de-sac sous-tricipital. La circonférence du enou au niveau de la rotule est de 37 centimètres, celle du côté pposé, de 34. La jambe est en extension sur la cuisse. Mouvements

actifs impossibles; les mouvements passifs ne sont pas supportés à cause des douleurs qu'ils occasionnent.

Amaigrissement notable du corps et de la face. Perte d'appétit absolue, fièvre vespérale allant à 39°. Le sujet étant relativement vigoureux, n'ayant aucun antécédent diathésique, M. J. Bœckel se propose de lui pratiquer la résection du genou, ne pouvant se décider à faire le sacrifice du membre, qui cependant paraît être l'unique planche de salut.

Opération le 7 août 1879 avec l'aide de MM. les docteurs Lentz, Dolff, Müller et Kaltenthaler. Précautions antiseptiques antéopératoires, spray à vapeur. Le malade une fois endormi, M. J. Bœckel fait une incision transversale de 10 centimètres sur le milieu de la rotule, décolle le périoste, et avec la scie de Larrey divise cet os en deux parties égales. Deux incisions longitudinales de 12 centimètres, pratiquées aux extrémités de la première incision (incision en H), donnent du jour et permettent d'explorer l'article. On y constate les dégâts suivants : synoviale tapissée de fongosités; condyles du fémur dépourvus de cartilage sur une faible étendue; le plateau tibial n'est pas altéré. Les ligaments croisés sont recouverts de fongosités : l'antérieur est presque entièrement détruit. Ligaments latéraux intacts. Le cul-de-sac sous-tricipital communique avec la capsule articulaire par un orifice étroit, étant presque entièrement oblitéré par les fongosités. Il contient, de même que l'article, une grande quantité de pus inodore, épais, mêlé à des masses fongueuses épaisses.

Résection des surfaces osseuses du fémur et du tibia sur une étendue de 1 centimètre et demi et 1 centimètre. Excision des fongosités avec la pince et les ciseaux courbes; résection totale du cul-de-sal du triceps et contre-ouverture à sa partie supérieure, pour le passage d'un drain, situé à 10 centimètres de la surface de section du fémur.

Deux contre-ouvertures dans le creux poplité, de chaque côté du paquet vasculo-nerveux.

Résection de la rotule, qui n'est pas altérée. La plaie étant ainsi débarrassée de tout produit morbide, on la désinfecte énergiquement avec la solution forte : les chairs prennent un aspect grisâtre et rappellent les pièces d'anatomie qu'on a fait macérer dans l'alcool ou le chlorure de zinc. Cela fait, on passe à la suture osseuse. Un drill est appliqué à 1 centimètre au-dessus de la surface du fémur sectionné, et perfore l'os perpendiculairement à son axe. La même manœuvre est exécutée sur le tibia, un fil métallique est passé de part en part, et les os sont ainsi réunis. Les fils sont tordus, de chaque côté, au niveau des trous d'entrée et de sortie. Hémostase longue après l'enlèvement de la bande d'Esmarch. Ligature de plusieurs artères assez volumineuses.

La suture des téguments est effectuée avec un certain nombre de fils métalliques, dont les uns sont profonds, et placés de distance en distance, et les autres superficiels. Drainage avec 5 bouts de tube de caoutchouc, dont 3 placés dans les orifices mentionnés plus haut, et 2 autres très courts, horizontalement aux côtés externe et interne, entre 2 points de suture.

Le membre est placé sur l'attelle dont j'ai donné la description, et le ınsement de Lister est appliqué. T. S. 36,7.
Le 8, T. M. 37,2. TS. 38,2. 1er *pansement*. Suintement sanguinolent ès abondant: ecchymose remontant jusqu'à 2 travers de doigt au-ssus de la ligne de réunion.
Le 9, T. M. 37,4. T. S. 38,8.
Le 10, T. M. 38, T. S. 38,2.
Le 11, T. M. 38, T. S. 39,2. 2e *pansement*. On raccourcit le tube du cul-ı-sac; sérosité peu abondante, état général excellent.
Le malade se nourrit.
Le 13, T. M. 37,3 T. S. 38.
Le 14, T. M. 37,4. T, S. 37,8. 3e *pansement*. Suppuration nulle. Plaie ınnie. Suppression du tube du cul-de-sac et du tube horizontal terne.
Le 21 août, 4e *pansement*. Enlèvement des sutures des téguments. Réunion parfaite. État général excellent.
Le 26, 5e *pansement*. On cherche à enlever les sutures osseuses, sans parvenir; elles ont occasionné un peu de suppuration aux orifices ıs drains. La plaie est d'ailleurs restée bien réunie; commencement ı consolidation.
Le 31, 6e *pansement*. On parvient à arracher les sutures osseuses, ais un bout de fil reste engagé dans l'os, sans qu'on puisse le retirer; plaie est entièrement cicatrisée.
Le 5 septembre (29e jour), appareil plâtré circulaire avec attelle de ›is postérieure. Le raccourcissement de la jambe est de 3 centimètres demi.
Le 6, le malade se lève pour la première fois et reste une bonne ırtie de la journée dans un fauteuil, sans ressentir la moindre dou-ur.
Le 12, la consolidation a fait de grands progrès. On peut s'en ısurer après l'enlèvement de l'appareil plâtré, qu'on renouvelle au-urd'hui pour renvoyer définitivement l'opéré dans ses foyers (36e jour) lotes recueillies par M. Lentz, interne du service). Six semaines plus rd, il présente mon opéré à la Société de médecine de Strasbourg éance de novembre 1879).
La consolidation est parfaite; le malade marche à l'aide d'une canne dinaire.
Deux mois plus tard il se présente de nouveau à la consultation. Un ıcès gros comme un œuf s'est formé au côté externe de l'article, ı niveau de l'orifice du drain. Une large incision donne issue à 0 grammes de pus crémeux, bien lié; le fil métallique, qui en est ırtainement la cause, n'est pas éliminé.
Au bout de quatre semaines, la plaie de l'abcès, qui a passablement ıppuré pendant ce temps, est cicatrisée. Elle ne s'est pas rouverte ıpuis.
Le malade a repris ses travaux de cultivateur dans le courant de ›té. Je l'ai revu vers la fin de novembre. Il est dans un état de santé ›rissant et marche sans soutien aucun.

Obs. II. — *Arthrite fongueuse suppurée du genou. — Fistule. — Résection. — Réunion immédiate et suture osseuse. Lister.— Guérison au bout de 38 jours, après huit pansements (maintenue jusqu'à ce jour).*

Deibel (Joseph), 32 ans, cultivateur à Lighausen, entre le 13 novembre 1879 au n° 15 de la salle 105 (hôpital civil de Strasbourg). Antécédents: issu d'une famille bien portante, le malade est affecté depuis l'âge de 2 ans d'une ankylose du genou gauche, consécutive à une chute; à part cette difformité il a toujours joui d'une bonne santé. Il y a environ un an, il fit un faux pas et tomba sur le genou ankylosé; il ressentit quelques douleurs, qui disparurent au bout d'une huitaine de jours, et lui permirent de reprendre ses travaux. En mars 1879, il fut pris sans cause connue de douleurs très vives dans le même genou, en même temps se déclara une fièvre intense. Le Dr Hœffel appliqua des pointes de feu, puis immobilisa le membre dans un appareil plâtré. Le mal empirant de jour en jour, Deibel, sur le conseil de son médecin, vint chercher du secours au service de chirurgie de M. Eug. Bœckel, suppléé par M. J. Bœckel, qui le fit admettre dans ses salles, à la date indiquée. État actuel. Taille moyenne, systèmes musculaire et osseux relativement développés; pas trace de rachitisme ni de scrofule. Teint cachectique, amaigrissement notable. Fièvre. Température entre 38,5 et 39,4.

La jambe gauche est fléchie sur la cuisse à 105°. Le genou gauche est chaud, douloureux à la pression, gonflé: il mesure 38 centimètres de circonférence au niveau du bord inférieur de la rotule. Le genou droit n'en mesure que 31 et demi. Au niveau du condyle interne du fémur, on constate une rougeur diffuse; cette région est le siège d'un empâtement et d'une fluctuation bien évidente. Le cul-de-sac sous-tricipital ne présente ni gonflement, ni fluctuation manifeste. Au niveau de la patte d'oie existe une plaie fistuleuse, remontant à plusieurs centimètres, mais ne menant sur aucun os dénudé. Mouvements de flexion du genou excessivement limités; pas de mouvements latéraux appréciables. La cuisse gauche est atrophiée et raccourcie : elle mesure 40 centimètres de longueur, tandis que celle du côté opposé en a 41 et demi. La jambe présente un degré d'atrophie plus considérable encore: elle mesure 34 centimètres de longueur, celle du côté sain en mesure 38.

Les poumons et le cœur sont normaux; pas d'albumine dans l'urine.

D'après l'ensemble de ces symptômes, M. J. Bœckel porte le diagnostic d'arthrite suppurée du genou, et propose la résection au malade, qui ne veut consentir qu'à l'incision de l'abcès du condyle interne.

Le 17 novembre, débridement du foyer, qui renferme une quantité considérable de pus. Drain. Lister.

Le 18, T. M. 37,3. T. S. 39. On veut appliquer une traction continue sur la jambe malade, mais le patient, très indocile, s'y refuse.

Douleurs intenses empêchant le sommeil.

Le 19, T.M. 38,1. T.S. 40,6; les douleurs ont augmenté. Consent à se faire appliquer la traction continue, après quoi il se trouve soulagé.

Le 20, T.M. 39. T.S. 39,6.

Le 21, T.M. 38,6. T.S. 39,5; l'état du malade restant sensiblement le même, on lui propose de nouveau la résection, lui exposant que, s'il n'y consentait pas, on en viendrait dans peu de temps à l'amputation. Cette considération décide le malade à se soumettre à l'opération proposée.

Résection du genou, le 22 novembre 1879. Précautions antiseptiques. Spray à vapeur. Pendant la chloroformisation, on applique la bande d'Esmarch, en ayant soin de ne pas comprimer le genou.

L'anesthésie obtenue, M. J. Bœckel fait une incision transversale de 1 c. 1/2, passant par le milieu de la rotule, et deux incisions verticales de 8 centimètres aux extrémités de la première. La rotule est sciée en deux. L'article une fois ouvert, il s'en échappe une grande quantité de pus, de sang et de masses fongueuses. Les dégâts intra-articulaires sont considérables. Le ligament croisé antérieur est presque totalement détruit; le postérieur est intact, mais recouvert de fongosités. Le cartilage semi-lunaire interne a presque entièrement disparu; l'externe ne présente qu'une légère altération. Le plateau du tibia est aux trois quarts dépourvu de son cartilage; il en est de même des condyles fémoraux, particulièrement du condyle interne. Les os sont cariés et le bistouri les entame avec facilité. La fistule décrite plus haut communique avec l'intérieur de la jointure. Section avec la scie de 3 centimètres du fémur et de 2 c. 1/2 du tibia, y compris la tête du péroné. Dans l'espace intercondylien du fémur apparaît un foyer purulent dont on pratique l'évidement avec la gouge et le maillet. Excision méthodique de la synoviale fongueuse jusque dans ses derniers replis. Au niveau du cul-de-sac supérieur qui communique largement avec la capsule articulaire, on empiète sur les tissus fibreux pour avoir une plaie nette et régulière; dans le creux poplité, la dénudation de l'artère est nécessaire pour enlever toutes les parties malades. La fistule est avivée avec la cuiller tranchante et drainée au moyen d'un petit tube de 4 centimètres de longueur.

Désinfection énergique de la plaie avec la solution forte. Le *drainage* est établi de la façon suivante : deux tubes latéraux de 2 centimètres sont placés sur le milieu des incisions verticales; ils pénètrent jusqu'aux os et effleurent en dehors la peau; un autre drain est déposé à la partie supérieure du cul-de-sac sous-tricipital. Enfin, deux autres bouts de tube sont placés dans une contre-ouverture pratiquée dans le creux poplité de chaque côté du paquet vasculo-nerveux.

La suture osseuse est pratiquée comme dans le cas précédent. La réunion de la plaie est assurée par une dizaine de sutures métalliques et un certain nombre de sutures au catgut placées très superficiellement.

L'hémorragie a été relativement peu abondante. Ligature d'une dizaine d'artérioles.

Pansement de Lister modifié. Membre placé sur une attelle de bois postérieure et maintenu par un bande passant en 8 de chiffre sur le dos du pied et une autre bande appliquée circulairement à la racine de la cuisse. Une bande de tarlatane apprêtée et mouillée recouvre le pansement et sert encore à fixer et à immobiliser le membre sur l'appareil.

Le 23, T.M. 39,4. T.S. 39,6. Les douleurs ont presque entièrement disparu depuis l'opération. Le pansement n'est pas traversé, mais on le renouvelle pour nettoyer et raccourcir les tubes; on ne trouve qu'un peu de sang desséché sur la mousseline qui est en contact direct avec la plaie.

Le 24, T.M. 37,5. T.S. 37,8.

Le 25, T.M. 37. T.S. 38; suintement séreux minime. On enlève le tube interne.

Le 26, T.M. 37. T.S. 37,6.

Le 27, T.M. 37,2. T.S. 38,2. 3e *pansement.* Suppression du tube du cul-de-sac supérieur.

Le 28, T.M. 37,4. T.S. 37,8.

Le 29, T.M. 37. T.S. 38. 4e *pansement.* Enlèvement des quatre tubes restants; suppuration presque nulle; enlèvement de cinq sutures métalliques; les sutures au catgut tiennent encore; la réunion semble assurée dès à présent. État général excellent. Le malade reprend à vue d'œil.

Le 30, T.M. 37,3. T.S. 37.

Le 1er décembre, T.M. 37,2. T.S. 37,4.

Le 2, T.M. 36,9. T.S. 37,6.

Le 3, 5e *pansement;* enlèvement des sutures restantes; un peu de désunion superficielle au niveau de la partie interne du genou; suppuration faible provenant des bourgeons charnus qui se sont développés à ce niveau. Eschare superficielle au sacrum, qu'on panse avec du vin camphré.

Le 5, 6e *pansement;* la suppuration a diminué.

Le 10, 7e *pansement.* Réunion bien maintenue; cautérisation des bourgeons charnus au niveau de la partie désunie. Enlèvement des fils de la suture osseuse.

Le 19, 8e *pansement.* Commencement de consolidation. Jusqu'à ce jour, le membre n'a pas été déplacé une seule fois; les pansements ont été faits sur l'attelle; les bandes seules ont été renouvelées une fois.

Le 30, il n'existe plus qu'un bourgeon, gros comme un haricot, qu'on réprime avec la pierre infernale. La consolidation a fait des progrès depuis le dernier pansement. Appareil plâtré circulaire (38e jour).

Le malade se lève pour la première fois le lendemain, 31 décembre.

Le 13 janvier, on renvoie le malade dans ses foyers, après lui avoir appliqué un nouvel appareil plâtré. (Obs. recueillie par le Dr Lents, interne.)

Il se présente au service vers la fin de mars. La réunion et la consolidation se sont bien maintenues. La fistule de la patte d'oie s'est rouverte et suppure assez abondamment; le malade devra se panser tous

jours. On le renvoie avec un soulier à semelle élevée pour corriger raccourcissement qui est de 9 centimètres. Il marche, d'ailleurs, aisé-ent à l'aide d'une simple canne.

A la date du 23 février 1881, mon confrère, le Dr Hœffel, m'écrit ce i suit : « Le nommé Deibel se porte à merveille. Il circule facile-ent et vaque à son métier de tailleur depuis bien des mois. Il subsiste ux fistules : l'une au côté externe de l'article, l'autre dans le creux plité ; il n'y a que peu d'écoulement par ces plaies. Le raccourcisse-ent de la jambe opérée est de 9 centimètres » ; mais 4 sont dus à trophie du membre, comme il a été dit plus haut.

ss. III. — *Arthrite fongueuse suppurée du genou. — Fistules multi-ples. — Résection du genou. — Réunion immédiate des téguments. — Pas de suture osseuse.—Lister.—Consolidation au bout de 7 semaines.*

Anna Éblé, 12 ans, est une jeune fille pâle, cachectique, portant des aces de scrofule à l'index de la main droite (*spina ventosa* guéri) et u coude droit, où l'on constate une cicatrice provenant d'un abcès oid. Elle entre à l'hôpital de Strasbourg, le 15 janvier 1880, pour une meur blanche suppurée du genou gauche datant de deux ans. Actuel-ment le genou est en demi-flexion ; il est globuleux, chaud au toucher, ouloureux à la pression. Sa circonférence au niveau du bord inférieur e la rotule est de 31 centimètres ; le genou droit n'en mesure que 27. u niveau du condyle externe du fémur, on constate de la fluctuation t un empâtement profond, indice d'un abcès en voie de formation.

Le 1er février suivant, un nouvel abcès s'est formé au niveau du con-yle externe du tibia. Incision et grattage de ces deux foyers. Drainage, ister. Gouttière métallique. Pas de communication directe avec l'ar-icle. Pus crémeux, non fétide.

Le 4, la température monte à 39,2.

Les jours suivants, la température oscille entre 38,5 et 39,7 ; la petite nalade, très affaiblie, ne prend aucune nourriture ; elle décline visible-nent.

Le 18 février, un nouvel abcès péri-articulaire est incisé, lavé et rainé au côté interne du genou. La température reste élevée pendant ix semaines : elle atteint 40° le 28, puis descend à 39,2.

Au mois de mai de la même année, une amélioration se produit sous influence du séjour en plein air. La fièvre tombe, l'appétit revient ; es douleurs et la suppuration diminuent ; le genou est toujours volu-nineux ; les mouvements sont impossibles, sans causer des douleurs.

En juillet, abcès au niveau de la partie supéro-interne du tibia.

Débridement et drainage, le 6. Malgré une incision très étendue, la ièvre s'allume de nouveau. Elle atteint 40,3. Un abcès froid se déve-oppe dans la région du coude vers l'épitrochlée. Émaciation considé-able. Anémie profonde ; la petite malade est d'une blancheur de cire.

A partir du 23, la température est à 37,5, le soir ; la suppuration di-ninue ; on supprime les tubes des premiers abcès, ceux-ci ne suppurant lus que faiblement.

L'état général s'améliore et se maintient jusqu'en septembre.

Vers le 10, elle atteint 40°; le genou est excessivement douloureux. L'abcès froid du coude a les dimensions d'une pomme d'api.

Voyant que tous les moyens employés n'ont pas abouti, que l'état de la petite malade est de plus en plus misérable, je me propose de lui faire la résection du genou, malgré les conditions défavorables et le peu de chances que cette opération semble offrir dans le cas spécial.

Opération le 13 septembre. Avant de faire la résection du genou, je fends l'abcès du coude et en excise la poche en totalité. Lavages avec solution forte. Suture entortillée. Drain très court. Lister modifié. Passant au genou, je pratique une incision en H, dont la barre transversale passe en dessous de la rotule, et les incisions verticales par les fistules existantes. A ce niveau, la peau est bleuâtre, amincie. L'intérieur de la jointure renferme du pus en abondance. La synoviale est tapissée de fongosités abondantes, la rotule et les condyles fémoraux et tibiaux peu altérés; c'est à peine si, par-ci par-là, on constate des rugosités; les ligaments croisés sont détruits par les fongosités, les ligaments latéraux intacts; il en est de même des cartilages semi-lunaires.

Résection des condyles fémoraux sur une étendue de 2 centimètres, du plateau tibial, sur une étendue de 1 centimètre. Ablation de la rotule. Excision des fongosités et du cul-de-sac sous-tricipital en totalité. Lavages avec solution forte. Hémostase et ligatures perdues d'une quinzaine d'artérioles après enlèvement de la bande d'Esmarch. Pas de suture osseuse. Réunion des téguments à l'aide de sutures métalliques et d'un certain nombre de points superficiels au catgut.

Le drainage a été effectué au moyen de six bouts de tube, dont deux postérieurs dans le creux poplité; deux sur le milieu de la ligne de réunion des incisions verticales, un à l'extrémité supérieure du cul-de-sac sous-tricipital; enfin, le sixième, dans une fistule qui aboutit dans l'article et qui est située à l'extrémité inférieure de l'incision externe. Pansement de Lister modifié; membre placé sur l'attelle et élevé presque verticalement, en vue de parer à l'hémorragie. Les précautions antiseptiques ordinaires et le spray ont été mis en usage. Ont assisté à l'opération : MM. les Drs Schwartz, prosecteur à Clamart, E. Bœckel, Lentz, Müller, Chummer.

Le 14, T.M. 38,1. T.S. 38,5. 1er *pansement.* Mousseline imbibée de sérosité sanguinolente; lavage des deux tubes latéraux qu'on raccourcit.

Le 15, T.M. 38,5. T.S. 38,7.

Le 16, T.M. 37,6 T.S. 38,4. 2e *pansement.* Enlèvement des tubes du creux poplité, ce qui se fait en soulevant légèrement l'attelle. Pas une goutte de pus. Les douleurs ont diminué; l'état général s'améliore.

Le 17, T.M. 37,5. T.S. 38,8.

Le 18, T.M. 37,6. T.S. 37,6. 3e *pansement.* On supprime tous les drains et on enlève quelques points de suture au niveau des anciennes fistules, où il s'est produit un point de gangrène limité à la peau. La réunion est assurée sur toute l'étendue de la plaie.

A partir du 20, la température est normale; faible suppuration au

niveau de la fistule externe; la gangrène ne s'est pas étendue: la plaie bourgeonne bien; on la panse tous les 4 jours.

Le 24, enlèvement des sutures restantes: réunion bien maintenue.

L'abcès froid du coude a guéri par première intention. On a supprimé le Lister il y a 4 jours.

Le 10 octobre, il n'existe plus au niveau de la partie gangrénée qu'une petite plaie de 2 centimètres carrés recouverte de bourgeons de bonne nature.

On soulève pour la première fois le membre pour nettoyer l'attelle, et l'on constate un commencement de consolidation.

Le 27, la plaie est presque entièrement cicatrisée; et l'on peut dès à présent entourer le membre d'un appareil plâtré circulaire.

Le 29, la petite opérée se lève pour la première fois.

Le 11 novembre, l'appareil répand une odeur infecte: on l'enlève et l'on trouve à la partie postérieure de la cuisse une eschare peu profonde, provenant de l'appareil plâtré. Le membre est consolidé; on le place dans une gouttière de fil de fer, afin de pouvoir panser l'eschare tous les jours.

La petite opérée se lève quelques jours plus tard.

Le 28 décembre, il n'existe plus que deux petites fistules au côté externe du membre. Celui-ci s'est légèrement fléchi au niveau du genou. La consolidation est, d'ailleurs, parfaite. Mais la jambe, par suite de sa flexion, est plus raccourcie qu'après l'opération. Les mensurations prises de l'épine iliaque antéro-supérieure à la pointe de la malléole externe donnent pour le côté gauche 68 c. 1/2; pour le côté droit 74 c. 1/2.

L'état général ne laisse d'ailleurs rien à désirer; les forces et l'embonpoint sont revenus; l'opérée, qui depuis 2 ans n'avait pas quitté son lit, se lève et se promène dans les salles à l'aide de béquilles.

Aujourd'hui, 14 février, il existe encore une fistule au côté externe de la jambe, mais la réunion et la consolidation se sont bien maintenues.

Obs. IV. — *Arthrite fongueuse suppurée du genou. — Pas de fistule. — Résection de l'article. — Lister. — Guérison par première intention, définitive au bout d'un mois.*

Scheer (Marie), 6 ans, est une petite fille pâle et chétive, née de parents bien portants. Elle a perdu il y a quelques années deux oncles jeunes encore, de la phtisie. Pas de manifestations scrofuleuses. Il y a 2 ans, à la suite d'une chute sur le genou gauche, il se développa une tumeur blanche qui fut traitée successivement par la traction continue, les appareils inamovibles, les révulsifs ordinaires: rien n'y fit.

L'état de la petite malade déclina de jour en jour. Vers la fin de l'année 1880, le genou a doublé de volume. Le 15 décembre, on perçoit, outre la fausse fluctuation due aux fongosités, une fluctuation franche au niveau du cul-de-sac sous-tricipital. La région est chaude, douloureuse; les mouvements exaspèrent encore les douleurs, le membre est en demi-flexion.

On expose la situation aux parents de la petite Marie et on leur propose de pratiquer la résection du genou.

Opération le 11 janvier 1881. Présents : MM. Eugène Bœckel, Weiss, agrégé à la Faculté de médecine de Nancy, Lentz, Weber, Kaltenthaler.

Chloroformisation. Précautions antiseptiques. Bande d'Esmarch.

Incision en H en dessous de la rotule. Ligaments croisés intacts, mais recouverts de fongosités ; cartilage semi-lunaire externe corrodé. Condyles externes du fémur et du tibia dénudés, rugueux, atteints d'usure. Section avec la scie d'une tranche d'un centimètre des condyles fémoraux et du plateau tibial, après section préalable des ligaments croisés et luxation des os. Excision de la synoviale avec pince à dents de souris et ciseaux.

En enlevant la rotule et le cul-de-sac supérieur, on tombe sur un foyer contenant un pus sanieux, mêlé à des fongosités. Il n'y a pas de communication entre la capsule articulaire et son prolongement sous-tricipital. Toutes ces parties sont soigneusement excisées et désinfectées avec une solution de chlorure de zinc au 1/10. A la face postérieure du tibia, au niveau de la section osseuse, existe une cavité cariée de la grosseur d'un haricot, contenant du pus; avec la cuiller tranchante j'évide cette partie malade et la nettoie avec la solution phéniquée forte. Cela fait, j'enlève la bande d'Esmarch et pratique l'hémostase. Il y a relativement peu de sang; 5 ou 6 ligatures perdues sont nécessaires. Drainage avec deux bouts de tube postérieurs dans le creux poplité; deux drains dans le cul-de-sac sous-tricipital : un de chaque côté ; deux drains latéraux, dont l'un, l'externe, plonge jusque dans le foyer de la face postérieure du tibia ; l'autre, plus court, affleure l'os du côté interne. Pas de suture osseuse.

Sutures métalliques réunissant les différentes plaies. Attelle postérieure, comme dans le cas précédent. Pansement de Lister modifié.

Le membre est placé verticalement et maintenu dans cette position pour parer à toute hémorragie ultérieure.

Le 12, il n'y a pas eu le moindre suintement. Néanmoins on lève l'appareil, sans déplacer le membre, pour nettoyer les tubes du cul-de-sac qui contiennent du sang caillé; les autres tubes sont laissés en place.

T. M. 36,2. T. S. 36,8.

Le 13, T. M. 38,4. T. S. 38,2.

Le 14, T. M. 37,2. T. S. 37,8.

Le 15, T. M. 36,8. T. S. 37,2. 2e *pansement*. Pas une goutte de pus; la mousseline ne contient qu'un peu de sang desséché. Suppression des tubes du cul-de-sac supérieur. Membre placé horizontalement.

État général des plus satisfaisants. L'appétit revient.

Le 16, T. M. 36,2. T. S. 38,6.

Le 17, T. M. 36,8. T. S. 37,8.

Le 18, T. M. 37. T. S. 38,1. 3e *pansement*. Suppression des quatre tubes restants, pas une goutte de pus.

Le 21, 4e *pansement*. Enlèvement des sutures ; il se produit un peu de désunion sur le milieu de la ligne de réunion, au côté externe. La

est parfaite sur tout le reste de l'étendue de la plaie.

5e *pansement.* Bourgeons charnus sur l'endroit désuni, ayant une très faible suppuration. Le reste de la plaie est resté i.

vrier, 6e *pansement.* La petite plaie est entièrement nivelée. ıral très satisfaisant.

7e *et dernier pansement.* Réunion parfaite; au côté externe, millimètres de large sur 3 centimètres de long qu'on cautérise erre infernale. La petite opérée n'a pas, jusqu'à ce jour, été sa gouttière.

appareil plâtré circulaire. Consolidation très avancée. Il ılus que de légers mouvements de flexion de la jambe; latéra- s mouvements sont complètement impossibles.

la petite opérée se lève pour la première fois. Elle marche béquilles quelques jours plus tard.

— *Tumeur blanche suppurée du genou. — Pas de fistule. — considérables du côté des os, constatés après la résection ée sous le pansement de Lister. — Mort le* 10e *jour d'épan- t pleural.*

leorges), 37 ans, originaire de Dibolsheim (Alsace), douanier à n'est adressé, le 24 mars 1880, par mon excellent ami et con- locteur Fréry, de Belfort. Il est atteint d'une arthrite fon- u genou, dont le début remonte à 4 ans, et qui a été précédée, aravant, d'une arthrite traumatique occasionnée par un choc 'as d'antécédents héréditaires; pas de maladie antérieure.

ıt un homme dans la force de l'âge, grand, relativement bien lont le visage, miné par la fièvre, exprime la souffrance. De- ı il se trouve en non-activité. Traitée par les appareils inamo- ıdant plus de 18 mois, par les pointes de feu et la teinture d'iode, ı n'a pu être enrayée. A son entrée à l'hôpital (salle 105*bis*) on que le genou gauche se trouve en position demi-fléchie; il est c, chaud au toucher, peu douloureux, sauf au niveau du con- rne du fémur. Fluctuation manifeste. Circonférence du genou, ıètres; le genou sain en mesure 32. La cuisse du côté malade lement atrophiée et mesure 38 centimètres de longueur, tandis ı du côté opposé en mesure 45. Appétit conservé; fièvre

ɔction du genou, proposée, est acceptée et fixée au 27 mars.

ion le 27 *mars* 1880. Chloroformisation. Précautions antisepti- ıde d'Esmarch. Incision en H dont la barre transversale se tuée sur le milieu de la rotule; section de cet os et ouverture ıture. Les dégâts sont considérables. Pus sanieux abondant ıités tapissant la synoviale. Ligament croisé antérieur détruit lé. Cartilages semi-lunaires corrodés, surtout du côté interne.

Du côté des os, on constate une usure complète des cartilages fémoraux; le condyle interne est creusé d'une cavité profonde, anfractueuse, renfermant un séquestre gros comme une noisette, bien isolé du restant de l'os et ne tenant plus que par son extrémité supérieure. Le plateau tibial est carié dans toute son étendue; du côté interne, existe une cavité dont les parois sont corrodées par les fongosités et qui se prolonge à 2 centimètres jusque vers le prolongement poplité de la synoviale. Résection de 3 1/2 centimètres du fémur, de 2 centimètres du tibia. Extirpation de la rotule, qui se trouve également profondément altérée. Excision et grattage de la synoviale. Lavages avec solution forte, au point de faire blanchir les chairs.

Ligature de 25 artérioles après enlèvement de la bande d'Esmarch. Suture osseuse transversale avec un fort fil de catgut. Drainage avec 4 tubes, dont 2 latéraux et 2 dans le cul-de-sac sous-tricipital. Suture métallique profonde, avec points de suture superficiels au catgut. Attelle postérieure; pansement de Lister.

Le 28, 1er *pansement*. Suintement très abondant; raccourcissement des 4 tubes. T. M. 38,2. T. S. 39.

Le 29, 2e *pansement*. Le pansement est traversé; enlèvement des deux tubes latéraux. T. M. 37,7. T. S. 38,2.

Le 30, 3e *pansement*. Suppression du drain externe; pas de gonflement ni de réaction du côté de la plaie. T. M. 37,2. T. S. 37,7.

Le 31. T. M. 38,8. T. S. 40, 4e *pansement*. On remet le tube qu'on avait enlevé la veille. Rien du côté de la plaie.

Le 1er avril, empâtement et rougeur le long de la face interne du mollet; pas de réaction du côté de la plaie. T. M. 39,4, T. S. 40,5. Délire intense. Sulfate de quinine = 1 gramme.

Le 2, la rougeur remonte le long de la face interne de la cuisse. T. S. 40,6. Délire furieux. L'opéré se lève et veut quitter son lit. Deux infirmiers veillent auprès de lui. Sulfate de quinine continué. Injections morphinées matin et soir; injections phéniquées à la cuisse. Cet état continue jusqu'au 5 avril; la rougeur a disparu le 4.

Le malade meurt dans la nuit du 5.

L'autopsie ne fournit du côté du membre opéré que des signes négatifs; la réunion est sur le point de s'opérer et il faut un certain effort pour désunir la plaie. L'article ne renferme pas une goutte de pus. Veine crurale saine: pas de thrombus. Épanchement séreux louche dans la plèvre droite, d'environ 2 litres; les feuillets de la séreuse sont notablement épaissis; pas d'adhérences. Poumons sains. Les autres organes sont normaux.

Obs. VI. — *Tumeur blanche suppurée du genou. Abcès et fistules périarticulaires. Résection du genou. Mort le 3e jour d'endocardite végétante. Thrombus ramifié de l'artère pulmonaire.*

Kuhn Madeleine, 42 ans, entre dans le courant de l'année 1878 au n° 26 de la salle 34, pour une arthrite fongueuse du genou, qui a été immobilisée pendant près de 9 mois dans un appareil silicaté. C'est

nme de bonne apparence, grasse, n'accusant aucun antécéden le. Elle porte au cou des cicatrices d'anciens abcès ganglion- taies de la cornée à gauche. Depuis environ trois semaines, nou est le siège de douleurs très vives, qui rendent tout mou- impossible. Sur le condyle externe du fémur, on constate de lement et de la fluctuation sur une étendue de plusieurs centi- carrés. La pression n'est pas supportée; fièvre atteignant soir. Incision et drainage du foyer qui donne issue à un flot crémeux, le 6 juin 1878. Au mois d'octobre de la même année, uvelle collection se forme dans le creux poplité; incision et ge avec pansement de Lister. Membre placé dans une gouttière que. Pendant trois mois, la suppuration est très abondante. fin de janvier, une amélioration semble se produire et permet lade de passer quelques heures dans un fauteuil.

le courant de juin, les plaies sont presque cicatrisées. On immo- e membre dans un appareil plâtré fenêtré. La malade se lève che avec des béquilles. Le mieux continue et, le 20 août, ma- Kuhn prend son exeat. Elle rentre au service le 15 décembre 1879. lle collection située en dessous du premier abcès. Genou chaud, reux : mouvements de latéralité du genou très accentués. État l grave; température vespérale de 40°,0, oscillant les jours sui- ntre 38,8 et 40°.

cès est débridé et drainé le 20. La température ne baisse pas, énéral s'aggrave. On propose la résection du genou à la malade sent à s'y soumettre.

ction le 29 décembre, en présence de M. le Dr Antony, de Châ- ar-Marne et des élèves du service. Chloroformisation. Bande rch. Procédé opératoire, comme dans l'observation précédente. de 2 centimètres 1/2 du fémur, de 2 centimètres du tibia. ion de la rotule. Les ligaments croisés sont détruits ; surfaces ires dépouillées de cartilage, surtout du côté externe. Os pro- ent cariés. Suture osseuse avec fil métallique. Excision de la le. Drainage avec cinq bouts de tube, dont deux latéraux, deux eurs et un dans le cul-de-sac sous-tricipital. Ligatures d'une ne d'artérioles. Suture des téguments *ut supra*. Attelle à pédale. nent de Lister ordinaire. T. S. 38,6.

), T. M. 38, T. S. 37,4. — 1er *pansement*. Absence de pus; sé- abondante. Les douleurs ont disparu.

l, T. M. 38,2, T. S. 38,3.

r janvier 1880, T. M. 40,3; ne sachant à quoi attribuer cette on de température, on renouvelle le pansement qui est absolu- ec. Vers 11 heures du matin, la malade est prise d'oppression; se cyanose. Ventouses sèches. L'auscultation ne révèle rien de la poitrine, si ce n'est des battements du cœur irréguliers ltueux. T. S. 40,1. A 5 heures du soir, la malade est de plus agitée : l'oppression et la cyanose augmentent. Râles tra- . Mort à 8 heures du soir.

A l'autopsie, on trouve la plaie en parfait état ; *absence absolue de pus*. Thrombus de 8 centimètres dans la veine fémorale profonde.

Endocardite végétante de la valvule mitrale. Thrombus ramifié de l'artère pulmonaire.

Obs. VII. — *Arthrite déformante du genou (genou varus), suite de fracture verticale du condyle interne du fémur. Résection antiseptique du genou. Guérison en 15 jours après sept pansements. Consolidation tardive.* Guérison bien maintenue.

Gottlieb Helbig, 52 ans, originaire de la Silésie, journalier, constitution robuste, tempérament sanguin. Pas de maladie antécédente, entre au n° 31 de la salle 105 *bis*, le 18 février 1880, pour une ulcération de la partie externe du genou, causée par la tige en fer d'un appareil qu'il porte depuis deux ans pour un genou varus.

Cette dernière difformité remonte à quatre ans ; elle s'est développée lentement sous l'influence d'un traumatisme qu'il a subi en 1873. Étant employé comme manœuvre à la construction d'un fort, il reçut un coup de pied de cheval au genou droit. Renversé par le choc, il ne put se relever et dut être transporté à l'hôpital, où on le dirigea sur le service de M. E. Boeckel. A son entrée, le genou est le siège d'un gonflement si énorme qu'il est impossible de préciser s'il y a oui ou non fracture du fémur. Quelques jours plus tard, la fièvre s'allume; le gonflement persiste malgré les applications de glace. La ponction du genou avec lavage phéniqué s'impose ; elle donne issue à une abondante quantité de pus et de sérosité ; cette opération terminée, on cherche à poser un diagnostic précis et on s'arrête à l'idée d'une fracture du condyle interne. Le membre est immobilisé pendant dix semaines dans une gouttière métallique; aucun incident ne survient et, au bout de ce temps, la consolidation est assez avancée pour remplacer la gouttière par un appareil plâtré circulaire, qui permet au malade de marcher avec des béquilles quelques jours plus tard.

Trois mois et demi après l'accident (juillet 1873), le malade guéri prend son exeat. Mouvements conservés; léger degré de genou varus.

Dans le courant de l'année 1876, la difformité s'était accrue au point de rendre la marche très pénible et le travail presque impossible. Helbig entra pour la deuxième fois à l'hôpital; on lui fit confectionner un appareil à tuteurs métalliques, immobilisant le genou. Le malade quitta nos salles au bout d'un mois et entra au service d'un entrepreneur qui l'employa à des travaux légers. Pendant près de quatre ans, il s'acquitta tant bien que mal de ses fonctions, la déviation augmentant toujours, au point de rendre l'appareil inutile, gênant même.

Le 18 février, il se présente à ma consultation dans l'état suivant:

La jambe forme avec la cuisse un angle ouvert en dedans, dont le sinus[1] mesure 19 centimètres; le malade ne peut rapprocher les ge-

[1] Pour déterminer le sinus de l'angle, abaisser du sommet de l'angle une perpendiculaire sur une attelle allant de la malléole interne à l'insertion du muscle droit interne.

oux : la distance qui les sépare est de 24 centimètres; pendant la xion, l'écartement disparaît.

Longueur du membre, à droite 79 centimètres, à gauche, 83.

Circonférence du genou, à droite 42 centimètres, à gauche, 38.

Circonférence de la cuisse droite 38 centimètres, cuisse gauche, 43.

Lorsque le malade est dans le décubitus dorsal, le membre se place ans la rotation en dehors; le condyle externe est dévié de sa position ormale et regarde directement en avant; la rotule est remontée; son ord inférieur correspond au bord supérieur du condyle externe du émur. La flexion atteint l'angle droit sans le dépasser; l'extension omplète est possible; pendant ce mouvement, le varus s'exagère. louvements de latéralité très étendus, surtout en dedans, faisant pressentir des craquements entendus à distance.

La claudication est des plus marquées; la difformité s'accentue pendant la marche, quand le malade, s'appuyant sur la jambe droite, oulève la jambe gauche pour la porter en avant.

Une ulcération peu profonde, entourée de bords calleux, existe au iveau de la partie externe de l'article, à deux travers de doigt au-essus de l'interligne; elle est la conséquence de la pression de l'appareil sur cette région.

L'existence de la difformité en question est excessivement pénible our le malade; elle l'empêche avant tout de gagner son pain d'une anière convenable. Aussi, ma proposition de redresser le membre ur la résection du genou, la seule opération possible dans le cas spécial, est-elle accueillie avec entrain. Mais auparavant, l'ulcération écrite demande à être traitée. Le repos au lit, un pansement à plat n amène la cicatrisation au bout de trois semaines.

Résection du genou le 13 mars 1880. Sont présents : M. E. Boeckel, M. les Drs Kummer, Ruhlmann, Müller, Garcin. Chloroformisation ur M. Kaltenthaler. Précautions antiseptiques ordinaires. Bande d'Esarch. Incision en H en dessous de la rotule; l'incision transversale nesure 17 centimètres; les deux incisions latérales, 10 centimètres. Articulation ouverte, la luxation des os se fait pour ainsi dire spontanément. Les ligaments croisés sont entièrement détruits; les ménisques interarticulaires fortement entamés; le cartilage articulaire des condyles fémoraux n'est pas altéré, celui du plateau tibial fait entièrement défaut.

Résection de l'extrémité inférieure du fémur comprenant 5 centimètres, du tibia 18 millimètres. La surface articulaire du fémur présente l'aspect suivant : le condyle externe est à peu près normal : au niveau de son angle antéro-externe existe une masse cartilagineuse orangique du volume d'une petite noix, irrégulièrement festonnée et emontant à 2 centimètres au-dessus de la ligne de jonction du cartilage vec l'os; l'angle postéro-externe est recouvert d'un dépôt cartilagineux analogue au précédent mais plus allongé. Le condyle interne est méconnaissable : il est aplati dans le sens vertical et forme une surface irrégulièrement quadrilatère; il se trouve sur un plan plus élevé que le condyle externe, sa direction est oblique de dehors en dedans

et de bas en haut, de telle sorte que la distance qui sépare sa face inférieure du plateau tibial est de 3 centimètres. En réalité, cette face appuie directement sur le tibia ; c'est son aplatissement qui a engendré la difformité dont Helbig est atteint. Le plateau tibial est, ainsi que je l'ai dit plus haut, dépouillé de son cartilage, il est profondément excavé et percé à son centre d'une ouverture losangique résultant de l'usure de l'os. Sa demi circonférence externe présente une bande de substance osseuse, compacte, en forme de croissant, unie, lisse, en rapport avec le condyle externe. Sa demi-circonférence interne est irrégulière, excavée et loge le condyle interne.

L'intérieur de la jointure renferme 8 fragments semi-osseux, semi-cartilagineux, intérieurement unis et englobés dans des replis de la synoviale. Le plus volumineux a une forme triangulaire : il est concave sur une de ses faces. recouvert d'aspérités de pointes, véritables stalactites osseuses, et mesure 5 centimètres de longueur sur 3 de largeur ; son extirpation est laborieuse, tant l'enclavement est prononcé; il a basculé en arrière vers le creux proplité. Aussi faut-il procéder avec lenteur pour éviter la blessure des vaisseaux de cette région. Plus en dedans on tombe sur un deuxième fragment présentant une pointe osseuse extrêmement saillante, laquelle sert de point d'insertion au 3e adducteur et n'est autre que le tubercule du 3e adducteur développé outre mesure ; l'une de ses faces est lisse, l'autre, couverte d'ostéophytes. Ce fragment mesure 6 centimètres de longueur et 2 de large. Un troisième fragment plus ou moins arrondi adhère au bord postérieur du plateau tibial ; son extraction ne peut se faire qu'à coups de ciseau et de maillet. Les cinq autres corps étrangers sont d'un volume moindre ; les figures ci-jointes en donnent une idée très nette. Ces fragments enlevés, je procède à l'excision de la synoviale fortement épaissie et boursouflée. Le cul-de-sac sous-tricipital communique avec l'artide par un orifice étroit situé au côté externe de la jointure. Enfin la rotule recouverte d'ostéophytes est réséquée en même temps que le prolongement sous-tricipital.

Suture osseuse métallique, comme dans les observations précédentes. Lavage de la plaie avec la solution forte. Ligature d'une dizaine d'artérioles après enlèvement du tube d'Esmarch. Réunion de la plaie avec des sutures métalliques et un certain nombre de sutures superficielles au catgut. Pansement de Lister ordinaire, drainage avec deux tubes postérieurs et deux tubes latéraux courts.

Attelle à pédale, comme chez les autres opérés.

Le soir même on renouvelle le pansement, à cause d'un suintement sanguinolent très abondant. T. 36.

Le 14, T. M. 38. T. S. 39,4.

2e *pansement* à 4 heures du soir. On nettoie les tubes remplis de liquide sanguinolent et on supprime définitivement celui du côté interne du creux poplité, qui est presque sec. Absence de gonflement. Pas une goutte de pus.

Le 15, T. M. 38,5. T. S. 39.

Le 16, T. M. 38,8. T. S. 39,3.

3e *pansement ;* écoulement de sérosité assez abondant. Suppression u tube externe du creux proplité.

Le 17, T. M. 38.5 T. S. 38,8.

Le 18, T. M. 38 T. S. 38,8.

4e *pansement;* suppression de deux tubes latéraux. Enlèvement d'un ertain nombre de sutures métalliques ; les sutures de catgut commencent à se dissoudre. La réunion des parties molles est assurée ; es surfaces osseuses se sont écartées. On enlève la suture osseuse ui ne sert à rien. Il n'y a d'ailleurs pas une goutte de pus dans le ansement, qui ne renferme que de la sérosité desséchée. État général xcellent. Appétit parfait.

Le 19, T. M. 38,5. T. S. 38,2.

Le 20, T. M. 37. T. S. 38.

Le 21, T. M. 37,5. T. S. 37.

Le 22, T. M. 37,5. T. S. 37.

5e *pansement ;* enlèvement des sutures restantes ; réunion parfaite, bourgeons charnus sur l'orifice des drains. Pas de pus.

Le 23, T. M. 37,4. T. S. 37.

Le 24 T. M. 37. T. S. 37.

Le 26, 6e *pansement ;* les sutures de catgut ont disparu. Réunion aintenue sur toute la ligne.

Le 30, 7e *pansement ;* cicatrice linéaire solide ; au niveau de l'un des abes postérieurs existe encore un bourgeon charnu qu'on cautérise vec le nitrate d'argent. L'écartement entre les os tend à diminuer.

Le 5 avril (28e jour) la fistule du creux proplité est entièrement icatrisée. Appareil plâtré circulaire. Pas de consolidation encore.

Le 10 avril, le malade se lève et marche avec des béquilles.

Le 20 juin on renouvelle l'appareil plâtré. La consolidation a fait es progrès ; mais il existe encore des mouvements de latéralité assez rononcés. Vers la fin de septembre la consolidation est assez avanée pour permettre de remplacer l'appareil plâtré par une bottine à emelle élevée, munie de tuteurs latéraux en fer forgé. Pendant son éjour à l'hôpital, Lecou opéré a été examiné successivement par MM. les docteurs Bruch, professeur de clinique chirurgicale à Alger, . Ehrmann, de Mulhouse, Schwartz, prosecteur des hôpitaux de 'aris, etc.

Le 4 novembre, je le présente à mes confrères de la Société de médecine [1]. La jambe est dans une rectitude parfaite ; raccourcissement e 7 centimètres. La consolidation n'est pas encore parfaite, mais le alade peut se servir de son membre et le soulever avec la plus rande facilité. Consolidation et exeat dans les premiers jour d'avril our reprendre ses travaux.

[1] Voir *Gaz. médic. de Strasbourg*, 1880 n° 1, p. 12.

Obs. VIII. — *Arthrite fongueuse du genou chez un scrofuleux. Résection antiseptique. Réunion absolue et consolidation osseuse au bout de 17 jours, sans une goutte de pus.* — (Guérison bien maintenue.)

(Malade présenté à la Société de médecine de Strasbourg le 21e jour [1])

Chrétien Klein, de Hoerdt, 25 ans, cultivateur, entre le 22 mai 1880 au no 15 de la salle 105 (hôpital civil de Strasbourg), pour une arthrite fongueuse du genou gauche. Le début de son affection remonte à deux ans : elle a été consécutive à une violente contusion du genou, négligée dans le principe. Depuis lors, les douleurs et le gonflement sont allés en progressant, sans entraver la marche. Il y a 6 mois, les douleurs ont augmenté au point d'empêcher Klein de vaquer à ses occupations. A son entrée nous constatons un genou globuleux, chaud, douloureux à la pression, présentant une fausse fluctuation. Les moindres mouvements imprimés au membre ne sont pas supportés. Le malade, primitivement robuste, sans antécédents morbides, est miné par la fièvre, qui atteint 39,5 le soir. L'appétit est nul ; bref Klein dépérit sensiblement. Immobilisation pendant 7 semaines dans un appareil plâtré.

Le 12 juillet à la levée de l'appareil, on ne constate pas la moindre amélioration ; les symptômes fébriles ont subi une exacerbation notable ; localement il n'y a pas de changement. Pour mettre fin aux souffrances du malade, je lui propose la résection du genou. L'opération est acceptée et fixée au 14 juillet 1880.

Résection. Précautions antiseptiques. Chloroformisation. Bande d'Esmarch. Incision en H. L'article luxé ne renferme qu'un peu de sérosité louche, mais pas de pus à proprement parler ; les fongosités par contre sont exubérantes et tapissent les ligaments croisés et le cul-de-sac supérieur qui s'en trouve presque totalement oblitéré. Surfaces articulaires dépouillées en partie de leur cartilage, surtout le condyle interne. La rotule et le tibia sont moins altérés, mais l'usure du cartilage est en voie de s'accomplir. Résection de 2 centimètres du fémur, d'un centimètre du tibia ; résection de la rotule. Excision et grattage minutieux des fongosités. Désinfection avec solution forte. Pas de suture osseuse. Drainage avec 4 tubes, dont 2 dans le creux poplité et 2 latéraux. Réunion de la plaie comme dans les cas précédents. Attelle à pédale. Pansement de Lister modifié [2] L'hémorragie capillaire ayant été assez intense après l'enlèvement du tube d'Esmarch et n'ayant pu être arrêtée qu'en partie au moyen de ligatures perdues, on place le membre dans la position verticale pendant les 24 heures qui suivent l'opération. T. S. 39.

Le 15 T. M. 38,4. T. S. 38,3.

1er *pansement.* Sérosité abondante. État général satisfaisant. Les douleurs ont diminué.

[1] Voir *Gaz. médic. de Strasbourg*, 1880, no 12, p. 148.

[2] *Voir* à ce sujet l'article de M. E. Boeckel in *Revue de chirurgie*, 1881, n° 2.

Le 16, T. M. 37,6. T. S. 38,7.
Le 17, T. M. 38. T. S. 38,4.
2e *pansement*. Suppression des tubes latéraux qui ne sécrètent ns.
Le 18, T. M. 37,6. T. S. 38,2.
Le 19, T. M. 37,8. T. S. 38,1.
3e *pansement*. Suppression des tubes postérieurs. Pas la moindre action.
Le 20, T. M. 37. T. S. 30,2.
Le 21, T. M. 37,4. T. S. 38.
Le 22, T. M. 37,3. T. S. 38,5.
4e *pansement*. Enlèvement des sutures. La réunion s'est opérée sur nte la ligne par première intention, il n'y a pas la moindre solution » continuité, même superficielle.
Le 23 T. M. 37. T. S. 37,5. A partir de ce jour la température ne dépasse plus 37 degrés.
Le 30 (17e jour) *la réunion des os est effectuée, la consolidation est ssez avancée pour permettre au malade d'élever la jambe au-dessus » l'horizontale, sans aucun soutien.*
Le 5 août je présente mon opéré à la Société de médecine, marchant ec des béquilles.
Le lendemain je lui applique par précaution un appareil plâtré circulaire, n'osant l'engager à se servir dès à présent de sa jambe, et lui nne son exeat.
Le 18 septembre mon malade se présente à ma consultation. Après voir enlevé l'appareil, je constate que la réunion et la consolidatiou » sont parfaitement maintenues. Le raccourcissement est de 3 centimètres. Je le renvoie définitivement dans ses foyers, muni d'une ottine à semelle élevée.
Dans le courant de janvier 1881, Klein entra au service de chirurgie our une arthrite fongueuse du poignet gauche, avec abcès périarticulaires. Du côté du genou opéré, la guérison s'est admirablement aintenue et dès le mois d'octobre, Klein a pu reprendre ses travaux ibituels. Les abcés du poignet sont débridés et guérissent au bout de semaines après les pansements. Klein est renvoyé avec un appareil silicaté, qu'il conservera pendant quelques semaines avant de se présenter à la visite.

ne. IX. *Tumeur blanche suppurée du genou. Fistules multiples. Ostéomyélite de la cavité inférieure de la diaphyse fémorale. Résection du genou. Trépanation du fémur. Évidement et drainage de la cavité médullaire. Séquestrotomie consécutive. Guérison définitive au bout de six mois, pas de consolidation.*

Hirschler, Henri, 10 ans, est affecté depuis l'année 1877 d'une tumeur anche du genou droit. Il a été traité pendant trois ans par les révulfs et les appareils inamovibles sans résultat aucun. Le mal n'ayant it qu'empirer, on l'amène à la consultation de M. E. Boeckel, qui l'ad-

met dans le courant de juin 1879 à la maison de santé des diaconesses. A son entrée le genou offre tous les caractères de l'arthrite fongueuse; il est fléchi à angle droit sur la cuisse et présente au niveau du condyle interne du fémur une fluctuation évidente. Au bout de quelques jours débridement de l'abcès en question : contre-ouverture au côté externe. Pansement de Lister. Traction continue. Deux mois plus tard le petit opéré, muni d'un appareil inamovible, quittait la maison de santé, en bonne voie de guérison. Au printemps de l'année dernière, une aggravation se produit : le genou s'est de nouveau fléchi, des abcès se sont formés au pourtour de l'article. On le soumet à la traction continue, après avoir incisé et drainé les différents foyers. (10 mai 1880.)

Malgré l'intervention, l'état général de Hirschler décline ; il prend de la fièvre (39°9), perd l'appétit. Son genou est criblé de fistules communiquant avec l'articulation : la suppuration est abondante, les douleurs arrachent des cris au petit malade à chaque pansement. Bref, il semble voué à la mort, si l'on n'intervient pas énergiquement. L'amputation mettrait fin à ses souffrances et lui rendrait vite la santé ; mais priver un enfant de cet âge d'un membre, est une mutilation à laquelle on ne se résigne pas volontiers. C'est à ce moment que M. E. Boeckel, devant s'absenter pour quelques semaines, me remet son client (fin juillet 1880). J'observe Hirschler pendant trois semaines, et voyant la situation empirer de jour en jour, j'expose la situation au père de l'enfant et lui propose de tenter la résection du genou, ne pouvant, pour les mêmes motifs que M. E. Boeckel, me décider à lui pratiquer l'amputation de la cuisse. L'opération est acceptée et fixée au 9 août 1881.

Opération le 9 août. — Sont présents : M. le professeur Bruch, d'Alger, MM. les docteurs Muller et Rulhmann. Chloroformisation par M. Kaltenthaler. Précautions antiseptiques. Bande d'Esmarch. Incision en H en dessous de la rotule. L'articulation ouverte; on constate des dégâts considérables : ligaments détruits par les fongosités, surfaces articulaires du fémur, du tibia et de la rotule entièrement dépouillées de cartilage. Le bistouri pénètre dans le fémur à plus de 3 centimètres ; l'os est mou, friable, corrodé par le pus qui remplit l'article; le plateau du tibia est carié ; la face postérieure de l'os est excoriée et présente une cavité tapissée de fongosités exubérantes. Résection de 3 centimètres du fémur ; de 1 centimètre 1/2 du tibia ; enlèvement de la rotule. Après la section du fémur il s'écoule un flot de pus sanieux provenant du canal médullaire. Une sonde métallique pénètre à 14 centimètres dans son intérieur : l'ostéomyélite a donc envahi plus de la moitié inférieure de la diaphyse fémorale. Après un moment d'hésitation, je veux tenter une dernière chance : l'évidement du canal médullaire combiné à la trépanation du fémur, en guise de contre-ouverture me paraît être la seule ressource. Ce plan rapidement conçu, je mets mon projet à exécution de la manière suivante : avec une vrille tranchante j'évide le canal médullaire du fémur jusqu'à 4 travers de doigt en dessus du grand trochanter, et ramène du pus, du sang et des fongosités. Au niveau indiqué, la moelle paraît saine. Je m'arrête

ı. Pour faciliter l'écoulement des liquides, je pratique au côté externe e la cuisse une incision de 5 centimètres allant jusqu'à l'os. N'ayant as de trépan sous la main, je perfore le fémur à l'aide de la gouge et u maillet, de manière à y introdulre le petit doigt.

Lavage du canal médullaire avec la solution forte, drainage de art en part, le bout inférieur du tube passant par la plaie de la résection. L'extrémité supérieure du tibia est également atteinte d'ostéomyélite; mais le pus a fusé moins loin qu'au fémur. L'évidement de ı partie supérieure du tibia, dans une étendue de 4 centimètres, est, de ième qu'une contre-ouverture pratiquée sur la face externe de l'os, écessaire pour éviter la propagation de l'ostéomyélite. Les différentes stules sont grattées avec la cuiller tranchante; des drains y sont isposés. La toilette de l'articulation est terminée par l'incision de la ynoviale, y compris son prolongement sous-tricipital, puis elle est ıvée avec la solution forte et drainée au moyen de deux tubes latéaux, 2 postérieurs, 1 supérieur pour le cul-de-sac, sans compter les eux drainages osseux. Hémostase longue après l'enlèvement du tube 'Esmarch. Quinze ligatures perdues au catgut.

Réunion de la plaie de la résection *ut supra*, attelle à pédale. Panement de Lister. L'opéré transporté dans son lit est excessivement aible; son pouls est à peine perceptible, sa face d'une pâleur de cire.)n pratique 5 injections sous-cutanées d'éther sulfurique. Au bout de ! heures, le patient se relève et dès le soir il dit ressentir moins de louleur. T.S. 35,5.

Le 10, T.M. 37,3 T.S, 37,3. 1er *pansement;* sérosité sanguinolente ıbondante. Pas de réaction locale.

Le 11, T.M. 36,8 T.S. 38. 2e *pansement;* écoulement notable de sérosité. État général satisfaisant.

Le 12 T.M. 38. T.S. 28,5.

Le 13 T.M. 37,8 T.S. 38. Gangrène de la peau au niveau des anciennes fistules, 3e *pansement.*

Le 15 T.M. 37,8 T.S. 38,5.; les sutures ont coupé; désunion superficielle.

Le 17 T.M. 37,7 T.S, 38,7. 5e *pansement;* la désunion est complète; es parties gangrenées sont en train de s'éliminer. On enlève les drains it les sutures qui ont relevé les bords de la plaie. Suppuration faible.

Le 21 T.M. 37,5 T.S. 38,5. Les eschares se sont détachées; la plaie e granule bien. A partir de ce jour on remplace le pansement antiseptique par le pansement ouaté que l'on renouvelle tous les 6 à 8 jours.

Le 4 septembre la température est normale; la plaie est nivelée et granulée dans toute son étendue; l'extrémité inférieure du fémur tend ı faire saillie en avant. Le tube du canal médullaire du fémur fonctionne bien; le tube du tibia est supprimé.

Le 20 septembre on remplace le tube à drainage, qui passe d'outre n outre dans l'intérieur du fémur, par deux bouts de tube placés dans es deux orifices. État général très satisfaisant. Le petit opéré est ransporté journellement dans les jardins de la maison de santé.

Le 15 octobre, suppression définitive des drains. La plaie s'est nota-

blement rétrécie. L'extrémité inférieure du fémur est le siège d'un épaississement considérable, dû à la production d'un os de nouvelle formation. La plaie de la résection est représentée par une solution de continuité étroite, recouverte de bourgeons ; il n'existe plus qu'une fistule au côté interne de la cuisse. La fistule osseuse du fémur suppure assez abondamment et nécessite un pansement tous les deux ou trois jours.

Le 20 novembre, la température monte subitement à 40°,3 le soir; Le 21, TM. 38,8 TS. 39,5 : le fémur est toujours saillant en avant; la plaie est presque fermée.

Le 22. Séquestrotomie du fémur. Pour cela on débride la plaie de la résection et on retire de l'intérieur du fémur deux gros séquestres provenant de la paroi externe de l'os. La gouge et le maillet ont été employés pour faire sauter la couche de nouvelle formation ; drainage et réunion de la plaie après avivement de ses bords. A partir de ce jour la température demeura normale.

Le 20 décembre, suppression du drain. Plaie en bonne voie de cicatrisation.

Le 15 janvier la plaie de la résection et les fistules sont cicatrisées. La fistule du côté interne de la cuisse seule fournit encore un peu de pus.

La consolidation est nulle jusqu'à ce jour. Le raccourcissement est de 5 centimètres 1/2.

Le 3 février, je présente mon opéré à la Société de médecine ; il marche à l'aide d'un appareil à tuteurs, au moyen d'une canne ordinaire. Quelques jours plus tard (10 février) je renvoie mon petit malade dans ses foyers, lui recommandant de se représenter sans faute dans le courant de l'été, pour juger du degré de la consolidation, si tant est qu'elle se fasse.

Obs. X. — *Arthrite fongueuse suppurée de la hanche et du genou. Résection antiseptique de la hanche et du genou droits à 17 jours d'intervalle. Symptômes graves du côté des viscères de l'abdomen. Guérison et consolidation au bout de 18 mois avec un raccourcissement de 8 centimètres.*

Eugène Uhl, 7 ans, de Vesoul, entre le 10 juin 1879 au n° 10 de la salle 105 (hôpital de Strasbourg). Né de parents bien portants, ayant lui-même toujours joui d'une bonne santé, il est atteint depuis le mois de décembre 1878 d'une coxalgie droite, qui a été traitée pendant six mois par des appareils inamovibles, sans résultat aucun. Le membre est dans l'adduction et la rotation en dedans, le bassin est incliné du côté malade. Pas de raccourcissement notable. Mouvements limités et douloureux. Ensellure lombaire considérable. Abcès volumineux dans la région du grand trochanter. Pas de fistules. Le genou est également volumineux, fluctuant, ses mouvements sont limités et douloureux. Les autres organes sont normaux. On porte le diagnostic d'ostéomyélite du fémur, ayant entraîné une coxalgie et une arthrite du genou.

Traitement : Extension continue. Toniques. Le malade se sent soulagé les jours suivants ; fièvre peu intense n'atteignant pas 37°.

Le 22 juin M. E. Bœckel incise l'abcès de la hanche sous le spray phénique : écoulement d'une abondante quantité de pus verdâtre, grumeleux, inodore.

Les jours suivants la température monte à 39, 39,3, 40,1.

Le 4 juillet M. E. Bœckel pratique la résection antiseptique de la hanche à travers le grand trochanter. Col fémoral atrophié, tête du fémur dépourvue de cartilage, rugueuse, recouverte de fongosités. Il en est de même de la cavité cotyloïde ; petite quantité de pus dans l'article. Evidement de la cavité cotyloïde avec la cuiller tranchante, excision des fongosités et cautérisation au chlorure de zinc (sol. 1/10). Deux gros tubes à drainage ; pas de réunion de la plaie. Lister, 36,7.

Les jours suivants l'état empire ; les douleurs dans le genou augmentent, la température est à 39,8

Le 7, on constate à la face interne du tibia, un peu au-dessous de l'interligne articulaire, une rougeur diffuse.

Le 8, la suppuration de la plaie est abondante, fétide. Genou très douloureux. On endort le patient pour explorer le genou. Une ponction exploratrice donne issue à 20 grammes de pus verdâtre, sans odeur. M. Bœckel se décide à faire séance tenante l'arthrotomie antiseptique. A cet effet, il pratique le long du ligament latéral externe une incision de 4 centimètres, qui donne issue à un flot de pus crémeux, mêlé de grumeaux épais. Lavage avec la solution forte. Drain. Lister.

Le 12, T. M. 38,6 ; T. S. 38,7. Pansement quotidien ; la plaie de la résection est en bon état ; suppuration moins abondante. La suppuration du genou l'est davantage ; la pression est toujours très douloureuse.

Le 17 juillet, T. M. 38,1 ; T. S. 38,2. L'écoulement du pus se fait mal dans la région du genou. M. J. Bœckel, qui dirige le service de chirurgie depuis trois jours, pratique une contre-ouverture au côté interne de l'article. Le doigt, introduit dans la plaie, tombe sur une surface osseuse dénudée, rugueuse, appartenant au condyle interne. Le condyle externe, exploré après élargissement de la première plaie, est également carié, dépouillé de cartilage. M. Bœckel procède à l'évidement des condyles fémoraux avec la cuiller tranchante, draine l'article après l'avoir soigneusement désinfecté avec la solution forte et pansé au Lister.

Le 20, T. M. 37,8 ; T. S. 39. État général peu satisfaisant ; l'appétit laisse à désirer. Douleurs vives à chaque pansement.

Résection du genou. — Le 21, la température restant toujours élevée, M. Bœckel se décide à faire la *résection du genou*. A cet effet, il réunit des incisions latérales faites il y a quelques jours, pour tailler un lambeau antérieur comprenant la rotule dans son épaisseur. Cet os est sain ; par contre, la synoviale est recouverte de fongosités ; les deux condyles sont cariés ; à la face postérieure du condyle interne existe un foyer purulent, renfermant un quart de verre de pus fétide,

grumeleux. Le tibia est rugueux au niveau de l'insertion des ligaments croisés ; ces derniers sont rongés par les fongosités. Résection de 2 centimètres du fémur, de 1/2 centimètre du tibia et de la rotule. Excision de la synoviale. Toilette de l'articulation. Hémostase. Pas de réunion. Pansement ouaté avec attelle latérale externe. Le malade est très faible après l'opération, quoique ayant perdu peu de sang. Pouls petit, fréquent. Injection de musc.

Le 22 juillet l'opéré s'est relevé; les douleurs ont disparu. On fait le pansement de la hanche, sans toucher à celui du genou.

T. M. 38,4; T. S. 38,3

Le 24, T. M. 39,5; T. S. 40. On renouvelle le pansement des deux plaies; suppuration abondante. Pansement avec silk et ouate salicylique, qu'on renouvelle tous les deux ou trois jours.

Les jours suivants l'état empire; le malade a une fièvre intense; diarrhée colliquative. Bref, il semble voué à la mort.

Il resterait une dernière ressource : la désarticulation de la hanche. Elle a déjà été proposée aux parents du petit malade, il y a quelques jours, mais repoussée immédiatement. Ils n'y veulent pas plus consentir aujourd'hui, et se décident à emmener leur enfant à Benfeld, ne voulant pas qu'il meure à l'hôpital (20 août 1879).

Le 1er septembre, notre petit opéré, qui a été traité pendant son séjour à la campagne par notre confrère, le docteur Rack, de Benfeld, rentre au service. Son état s'est amélioré, la diarrhée a disparu, mais il est toujours faible. La température est de 39°; appétit capricieux. Le foie est hypertrophié et dépasse de quatre travers de doigt le rebord des fausses côtes; la rate est également augmentée de volume.

La plaie de la résection de la hanche est presque cicatrisée, une fistule profonde mène le stylet jusqu'au fond de la cavité cotyloïde. Suppuration abondante. La plaie de la résection du genou est en partie cicatrisée et suppure moins que la première. Quatre eschares, dont trois profondes au sacrum et une au niveau de l'épine iliaque antéro-supérieure gauche. Pansement de Lister tous les deux jours.

Le 25 septembre, la température monte à 39,9, après une baisse passagère et une amélioration relative pendant près de quinze jours. Une fistule, située au niveau de l'insertion du ligament rotulien, suppure plus abondamment depuis quelques jours.

Le 8 octobre, débridement de la fistule en question, qui pénètre sous la rotule dépouillée de cartilage et profondément altérée. Résection de la rotule. Vers la crête du tibia, une autre fistule mène sur un foyer caséeux qu'on évide avec la cuiller tranchante. On profite du sommeil chloroformique pour explorer la hanche; extraction d'une série de fragments osseux friables. Drainage et désinfection des plaies. Pansement de Lister. Bandage amidonné pour fixer et immobiliser les deux articulations réséquées, autant que faire se peut. Pansement tous les deux jours.

Le 17 octobre, état général assez satisfaisant; température 36,5; soir, 38. Suppuration diminuée.

Le 18, enlèvement des drains.

Le 19, hémorragie au niveau de la plaie du genou. Le pansement nlevé, on aperçoit un jet artériel intense, provenant sans aucun doute e l'ulcération de la fémorale ou d'une collatérale située au voisinage u tronc. On n'arrive pas à lier le vaisseau dans ces chairs indurées, t on se contente de pratiquer un tamponnement au sodium et de susendre le membre verticalement. Anémie profonde suivie de colapsus.

Le 24 octobre, l'hémorragie ne s'est pas reproduite.

Le 30, l'état du petit malade s'améliore.

Le 3 novembre, les plaies sont presque entièrement cicatrisées; l'appétit est très capricieux; le foie et la rate sont toujours volumineux; ascite. C'est dans cet état que le petit Uhl quitte l'hôpital pour aller ejoindre son père qui habite Vesoul.

Le 25 février 1881 (19 mois après l'opération), mon excellent ami, le locteur Reibel, de Vesoul, qui prodigue ses soins au petit Uhl depuis u'il habite cette ville, m'adresse les renseignements suivants :

« L'état d'Eugène Uhl est des plus satisfaisants : il a bonne mine, son teint et ses joues sont roses; l'appétit est excellent, l'embonpoint est revenu. Je ne trouve plus, par une exploration attentive, aucune trace d'ascite; aucune augmentation de volume, ni du foie, ni de la rate. La percussion et l'auscultation de la poitrine ne révèlent aucun bruit anormal.

« *État local.* — Depuis trois mois, la suppuration a considérablement diminué. A la hanche, il n'y a plus qu'une petite fistule qui sécrète de la sérosité louche. Au genou, les incisions sont parfaitement cicatrisées. L'extrémité inférieure de l'incision interne seule sécrète un peu de sérosité.

« Comme aspect, le membre opéré présente un léger degré de courbure à convexité externe; le maximum de courbure correspond à la région du genou. Le membre mesure 48 centimètres et demi, de l'épine iliaque antéro-supérieure à la pointe de la malléole interne; le membre sain mesure 56 centimètres et demi. Le raccourcissement est donc de 8 centimètres.

« Le degré de consolidation au genou est déjà satisfaisant; il n'y a plus de mobilité latérale, et très peu de mobilité antéro-postérieure.

« Pour ce qui est de la hanche, la majeure partie des mouvements semble se passer dans la région lombaire; il y a pourtant un léger degré de flexion de la cuisse sur le bassin. Les mouvements d'adduction et d'abduction sont très limités. Le membre est actuellement fort atrophié.

« Le petit malade marche toute la journée avec des béquilles; il s'appuie même parfois sur le membre opéré sans ressentir la moindre douleur. »

Obs. XI. — *Arthrite fongueuse suppurée du genou, datant de 8 ans, sans fistule. Résection antiseptique. Récidive des fongosités. Nouvelle résection 4 mois plus tard. Absence de consolidation. Hémorragie*

grave par une fistule, au bout de 4 mois. Amputation de la cuisse. Guérison par première intention, absolue au bout de 15 jours.

Sœur Hippolyte, religieuse de la congrégation de Saint-Vincent-de-Paul, 42 ans, est atteinte depuis 8 ans d'une tumeur blanche du genou droit. Elle a été immobilisée pendant plusieurs mois, sans succès. Vers le 10 avril, elle entre au couvent de la Toussaint.

Le 27 avril, M. Eug. Bœckel pratique la résection du genou et enlève 4 centimètres d'os. L'article est rempli de pus, grumeleux et de fongosités qu'on excise avec les ciseaux et la cuiller tranchante.

Réunion. Drainage. Lister, attelle à pédale.

La guérison de la plaie s'effectue lentement; la réunion immédiate échoue, la malade ne pouvant s'astreindre à rester couchée horizontalement dans son lit. Au bout de 3 mois la consolidation fait entièrement défaut; le fémur est saillant sous la peau, le tibia subluxé en arrière; fistules aux côtés interne et externe. Suppuration fétide. Amaigrissement. On propose l'amputation de la cuisse. La malade ne peut s'y résoudre; elle consent à une deuxième résection.

Je la pratique en l'absence de M. E. Bœckel, le 21 avril, à l'hôpital civil. La plaie de la première opération est convertie en un vaste foyer rempli de fongosités; le fémur fait saillie en avant; il est rattaché au tibia luxé en arrière par un tissu fibreux dense; pas trace de consolidation. Résection de 4 centimètres du fémur; le trait de scie porte en plein dans la diaphyse fémorale, qui se trouve recouverte jusqu'à ce niveau de masses fongueuses, mollasses et saignantes. Résection de 2 centimètres du tibia. Excision des fongosités; cautérisation avec chlorure de zinc (solution 1/10). Hémostase longue et laborieuse; ligature d'une quinzaine d'artérioles après l'enlèvement du tube d'Esmarch. 5 tubes à drainage, dont 2 postérieurs, 2 latéraux et 1 supérieur, au niveau de l'ancien cul-de-sac sous-tricipital. Suture de la plaie comme dans les observations précédentes. Attelle à pédale. Pansement de Lister modifié. Membre élevé pendant les 48 premières heures.

Le 22, T. M. 37,7; T. S. 38,6.

1er *pansement :* les pièces sont imbibées d'une abondante quantité de sérosité sanguinolente.

Le 23, T. M. 37,7; T. S. 38,5.

Le 24, T. M. 37,6; T. S. 37,9.

2e *pansement :* suppression d'un tube latéral; la plaie n'offre pas la moindre réaction; l'opérée se sent soulagée; son état général tend à s'améliorer.

Le 26, T. M. 37,4; T. S. 37,7.

Le 27, T. M. 37,2; T. S. 37,8.

3e *pansement :* suppression de 3 tubes.

Le 30, la température n'a pas dépassé 37,5 depuis le dernier pansement.

5e *pansement :* suppression du dernier tube. Absence absolue de pus.

e 2 septembre (12e jour), enlèvement des sutures ; la réunion est faite, sauf à l'orifice des drains.
e 17 septembre, cicatrisation complète, sauf au niveau de l'orifice ube latéral externe. Le stylet pénètre à une certaine profondeur et contre le tibia dénudé et rugueux ; il existe en cet endroit un clapier , depuis deux jours, suppure assez abondamment. Appareil plâtré, ulaire, fenêtré.
e pansement de Lister est supprimé à dater de cette époque.
tat général excellent.
e 27 septembre (37e jour), la malade se lève pour la première fois.
e 30 octobre, on renouvelle l'appareil plâtré qui répand une forte ur; pas trace de consolidation; la plaie suppure peu, mais elle n'a une tendance à la cicatrisation. L'opérée a repris de l'embonpoint les couleurs; elle n'éprouve pas la moindre sensation de douleur s le membre, si bien que son transport au couvent de Sainte-be est décidé et effectué dans le courant de novembre.
usque vers la fin de décembre, il ne survient aucun changement dans at de l'opérée; la plaie est toujours dans le statu quo. Le 28, à dix res du soir, on m'appelle en toute hâte, pour une hémorragie ndante, qui s'est produite dans l'appareil. A mon arrivée, un quart eure après l'accident, je trouve la sœur Hippolyte pâle, défaite, ieuse; l'hémorragie a été arrêtée par un tamponnement méthodique; ouls est faible sans être filiforme, les lèvres d'une blancheur de ; la perte de sang est évaluée à un litre au moins.
n présence de cette complication, due sans doute à l'ulcération vaisseau par les fongosités, de l'absence absolue de consolidation, ne vois d'autre salut que l'amputation de la cuisse.
e la pratique le 29 par la méthode à lambeau antérieur, sous le ay phéniqué. Le drainage et la suture sont faits comme d'habi-e [1]; le pansement de Lister est également appliqué. Pendant les six miers jours, le suintement fut tel qu'on dut panser la malade tous les rs; sa température maxima fut de 39,2 le 4e jour. Le 7e jour, c'est-à-e le 5 janvier, les tubes sont supprimés; le 10e jour (8 janvier), èvement des sutures et réunion assurée; apyrexie complète.
e 14 janvier (16e jour), l'opérée se lève pour la première fois; la nion est parfaite; l'orifice des drains est cicatrisé.
'autopsie du membre amputé révéla les détails suivants:
onsolidation nulle; le fémur est déjeté en dehors; il est rattaché au ia qui se trouve luxé en dedans, par une masse fibreuse, résistante; face postérieure du tibia, on tombe dans un foyer de la grandeur ne grosse noix, communiquant avec la fistule, dont il a été ques-n plus haut. Il renferme des masses fongueuses, des détritus de g et de pus. L'orifice vasculaire ulcéré est impossible à découvrir s un examen plus approfondi; il ne saurait d'ailleurs y avoir le indre doute sur la source de l'hémorragie, attendu que, partout eurs, la plaie est cicatrisée.

V. Géon, article sur les traumatismes chirurgicaux graves sous le panse-nt de Lister (amputations) *in Gaz. médic. de Strasbourg*, 1880, n° 10 à 12.

Obs. XII. — *Arthrite fongueuse suppurée du genou datant de l'enfance. Résection antiseptique du genou. Consolidation le 22e jour après 5 pansements.*

Peter Élise (4 ans) a été atteinte d'une affection du genou dès sa deuxième année; un abcès péri-articulaire aurait été ouvert à cette époque. Son état s'améliora et se maintint d'une manière satisfaisante jusqu'à l'âge de six ans. Puis le genou se tuméfia, devint douloureux et ne tarda pas à se fléchir sur la cuisse. Au bout de quelques semaines, un abcès fut débridé au voisinage du genou; on put alors étendre le membre et le soumettre à l'extension continue. Au bout de 2 mois, on immobilisa les parties malades dans un appareil plâtré, que la petite malade conserva pendant près d'un an. Passé ce temps, elle put marcher à l'aide de béquilles et se passer de tout appareil, sauf une bottine à semelle élevée.

Dans le courant de février 1881, le genou subit une nouvelle augmentation de volume; la marche devint, sinon impossible, du moins très douloureuse; la jambe est subluxée en arrière. C'est dans ces conditions que la petite Peter entra à l'hôpital de Strasbourg le 2 mars dernier.

Facies pâle, presque exsangue, apparence chétive et grêle; pas d'antécédents morbides autres; pas d'antécédents héréditaires. Atrophie considérable de la jambe droite, ainsi que de la cuisse correspondante; différence de 4 centimètres au niveau de la circonférence du tiers inférieur de la cuisse. Jambe fléchie et demi-ankylosée; subluxation du tibia en arrière; fluctuation obscure dans la jointure. Du côté interne, à 7 centimètres au-dessus de l'interligne articulaire, existe une ancienne cicatrice.

Résection du genou le 8 mars. Précautions antiseptiques. Incision en H au niveau du genou. La rotule est intimement soudée à la face antérieure du fémur. Ligaments croisés corrodés par les fongosités; au niveau de la face postérieure du condyle interne du tibia, on trouve un foyer de pus granuleux, contenant des particules osseuses. Extrémités articulaires dénudées; condyles du fémur profondément ulcérés, surtout l'interne.

Résection du fémur = 3 centimètres, y compris la rotule adhérente.

Résection du tibia = 1 centimètre 1/2.

On enlève le tube d'Esmarch; 8 ligatures de catgut. Toilette de l'articulation. Drainage postérieur et latéral au moyen de 4 tubes en os décalcifié. Réunion de la plaie comme dans les observations précédentes. Attelle et pansement de Lister modifié *ut supra.*

Le 9, T.M. 39,5 T.S. 40,6.

Le 10, T.M. 39,3 T.S. 40,3. Malgré les drains d'os décalcifié, je juge prudent de défaire le pansement que je trouve imbibé d'une sérosité sanguinolente très abondante.

Le 12, le pansement est de nouveau traversé T.M. 39,4, T.S. 39,3. Les drains sont ramollis et forment une bouillie ressemblant à une décoc-

tion de gélatine. Ils ont évidemment obturé les plaies et occasionné la fièvre : je les remplace par des tubes ordinaires.

Le 14, T.M. 28,4, T.S. 39,3, fusée le long du fascia lata : débridement et drainage; suppression des tubes du côté interne.

La température tombe à 37,5, le lendemain; le pansement est laissé en place jusqu'au 21.

Le 21, 4e *pansement.* Enlèvement des sutures; raccourcissement des tubes du décollement; presque pas de pus.

Le 30 mars, 5e *pansement.* Consolidation permettant à la malade de soulever la jambe (22e jour); les plaies des débridements ne sont pas absolument cicatrisées encore; la plaie de la résection l'est définitivement.

Le 10 avril, appareil plâtré circulaire permettant à l'opérée de se lever et de marcher avec des béquilles.

Obs. XIII. — *Arthrite tongueuse suppurée du genou, consécutive à une ostéite du condyle interne du tibia. Résection antiseptique du genou. Consolidation le* 20e *jour après* 5 *pansements.*

Baum Marie, 7 ans, entre dans le courant de l'hiver dernier, au service des enfants de l'hôpital de Strasbourg. Elle est affectée depuis un an, d'une tumeur blanche du genou, développée spontanément; sans cause connue. Pas d'antécédents morbides ni héréditaires. État actuel: facies coloré, normal; pas de cicatrices glandulaires. Genou gauche tuméfié, rouge, chaud au toucher; fluctuation obscure; pas de fistule. Jambe fléchie à angle obtus sur la cuisse; mouvements de flexion et d'extension limités, mouvements de latéralité très prononcés. Le traitement par l'immobilité et l'extension continue n'ayant, après plusieurs mois, donné aucun résultat, je me décide à faire la résection du genou. Résection le 16 mars 1881 par le procédé suivi plus haut.

Le condyle interne du tibia est le siège d'une excavation déchiquetée, ulcérée, renfermant un pus granuleux, épais; le condyle externe du tibia est encore recouvert de cartilage. Le condyle interne du fémur présente une perte de substance assez circonscrite avec foyers de ramollissement au centre. Ligaments croisés détruits. Rotule intacte.

Résection du fémur et du tibia = 1 centimètre de chaque extrémité. Excision des fongosités de la synoviale. Toilette articulaire. Le reste comme dans les observations précédentes.

Le 17, 1er *pansement*, T.M. 37,5. TS. 38,2, enlèvement des tubes latéraux, pas de pus.

Le 21, 2e *pansement;* pas une goutte de pus. Réunion assurée; enlèvement des tubes postérieurs.

Le 30, 3e *pansement.* Enlèvement des sutures qui ont coupé et entraîné une légère désunion superficielle. Petit abcès en voie de formation le long du fascia lata. T.S. 40,2.

Le 2 avril, 4e *pansement* et incision de l'abcès.

Le 3. T. 37, 4. T.S. 37,6.

Le 5, 5e *pansement*. Commencement de consolidation (20e jour).

Le 8, la plaie de la résection est cicatrisée, sauf l'orifice du drain du côté interne.

Quelques jours plus tard, on immobilise le membre dans un appareil plâtré circulaire et on permet à la petite opérée de se lever et de marcher avec des béquilles.

A propos du travail de M. Bœckel.

M. Desprès. Je n'ai jamais fait la résection du genou, parce que, grâce à l'immobilisation prolongée aussi longtemps qu'il est nécessaire, on guérit les malades en leur conservant leur membre.

M. Le Fort. Si M. Bœckel croit que nous ne faisons pas de résections, c'est parce que nous ne publions pas toutes nos observations. Il faut quelque circonstance spéciale pour nous amener à parler de nos opérés. La malade que je vous ai montrée avait triomphé d'accidents très graves consécutifs à son opération ; c'est à ce titre que j'ai pensé devoir vous la présenter.

A propos du procès-verbal.

M. Le Fort. M. Périer nous a montré, dans la dernière séance, une femme à laquelle il a extirpé le lobe droit du corps thyroïde.

Je profite de l'occasion pour faire une remarque relativement à l'emploi du mot thyroïdectomie, qu'on applique indistinctement aux extirpations partielles ou totales du corps thyroïde. Il ne convient qu'aux extirpations totales de cet organe.

Voici une pièce représentant une tumeur du corps thyroïde que je voulais depuis longtemps faire passer sous vos yeux. Je vous ferai connaître, une autre fois, les détails de l'observation.

Rapports

Sur une observation d'hystérectomie par la méthode sus-pubienne communiquée par M. Beauregard, du Havre,

par M. Horteloup.

Messieurs,

Vous avez renvoyé à une commission composée de MM. Périer, Terrier et Horteloup une observation d'hystérectomie par la mé-

de sus-pubienne qui vous a été lue par M. Beauregard, du vre.

Il s'agissait d'une femme de 37 ans, d'une forte constitution, qui sentait une tumeur utérine, remontant à quatre travers de doigt dessus de l'ombilic et ayant donné au ventre une circonférence 1 mètre.

Cette femme, menstruée à 13 ans, s'était mariée à 20 ans et elle ait eu, après 14 mois de mariage, un fils aujourd'hui en bonne té.

Au mois de novembre 1874, cette femme avait constaté une ite tumeur située dans le flanc gauche, qui ne commença à faire rapides progrès qu'en 1879.

Le volume du ventre prit un rapide accroissement qui s'accomgna de violentes douleurs.

Lorsqu'elle vint consulter M. Beauregard, cette femme avait le ies terreux, les digestions difficiles, des règles très abondantes ux fois par mois ; le poids du ventre rendait les mouvements corps très difficiles, aussi cette femme désirait-elle à tout prix faire opérer.

M. Beauregard céda aux désirs de la malade : elle fut opérée le avril 1881, et le 19 mai, vingt-cinq jours après l'opération, la alade rentrait à pied chez elle complètement guérie.

L'observation est bien prise, elle est complète et je vous demanrai tout à l'heure de vouloir bien voter son insertion ; mais deux ints m'ont paru dignes d'attirer votre attention : le premier a ait à la conduite qui fut tenue à l'égard du pédicule ; le second se pporte à une conclusion que notre confrère a cru pouvoir foruler sur la manière d'établir le diagnostic.

Après avoir fait une incision de 35 centimètres s'étendant depuis pubis jusqu'au dessus de l'ombilic, M. Beauregard put faire rtir le globe utérin sans difficultés, il n'y avait pas d'adhérences. pédicule ne vint au dehors que grâce aux tractions qui furent ercées sur la tumeur, il était très court, très large, et mesurait us de 50 centimètres de circonférence.

Deux clamps furent disposés l'un à droite, l'autre à gauche, leurs trémités se touchant et dépassant à peine l'une sur l'autre. Une aîne d'écraseur fut appliquée au-dessus des clamps et la section igea, pour être complète, une heure et demie. Ce temps de l'oration s'exécuta sans perte de sang, mais les tractions que l'on pour attirer le pédicule, une fois la section terminée, déplarent les clamps et une violente hémorragie se produisit au ilieu du pédicule. Les pinces hémostatiques ne purent rien arrêr, le tissu se déchirant sous la pression ; un aide put saisir le dicule et comprimer entre ses doigts le point d'où sortait le

sang. M. Beauregard passa alors au-dessous des clamps et des doigts de son aide un tube de caoutchouc plein, d'un demi-centimètre de diamètre, avec lequel il pratiqua une sorte de constriction; l'hémorrhagie s'arrêta et on put procéder à la toilette du péritoine et à la suture des parois de l'abdomen.

Je crois que ce mode opératoire n'est pas à l'abri de toute critique; il a été assez compliqué, puisque M. Beauregard a dû employer les clamps, l'écraseur linéaire et la ligature élastique. D'après ce que l'on sait des chances de succès dont le nombre augmente presque proportionnellement avec la brièveté de l'opération, il n'était pas prudent de recourir à l'écraseur linéaire qui a demandé en effet une heure et demie de manœuvre, avec un pédicule aussi volumineux. Je crois qu'il est indispensable, dans les cas semblables, de ne pas prendre en masse le pédicule, mais de faire la section ou la constriction en deux parties.

En commençant son opération, M. Beauregard avait l'intention de laisser le pédicule entre les lèvres de la plaie ; mais, ainsi qu'il nous le dit, le pédicule était très court et il fallut exercer de fortes tractions pour l'attirer au dehors ; aussi ne put-il y parvenir avec les deux clamps, dont les extrémités libres furent entrainées dans l'abdomen ; la suture abdominale ne fut pas complète et il resta une ouverture de 5 centimètres de longueur sur 6 de largeur et 7 de profondeur qui fut remplie par une éponge. Grâce au mouvement de bascule des extrémités des clamps, on put éviter de faire supporter aux ligaments larges et au vagin un tiraillement qui n'est pas sans danger, comme j'ai pu le constater dans une hystérectomie dont l'observation a été publiée dans la thèse de M. Letousey. La traction que je fus obligé de faire supporter aux ligaments larges fut certainement une des causes de la rupture des veines variqueuses de cette région qui entraîna la mort.

Aussi je crois que, lorsqu'on trouve un pédicule court et difficile à amener au dehors, il faut le rentrer dans l'abdomen en employant pour sa ligature le procédé proposé par le docteur Kleber d'Odessa, avec des drains élastiques, auxquels M. Beauregard a recouru en partie, puisqu'il a jeté, au-dessous des clamps, une forte ligature élastique qui lui a permis d'arrêter une violente hémorragie.

Le premier clamp tomba le 9e jour et le second, coiffé de la ligature élastique, se détacha le 15e jour.

En terminant, M. Beauregard conclut: « qu'une ponction avant toute opération visant une tumeur abdominale est indispensable pour un diagnostic sûr et complet. » Je crois que cette conclusion est loin d'être juste, car la pratique qu'il conseille peut être dangereuse.

Je n'ai pas besoin d'exposer toutes les circonstances dans les-
ıelles la ponction peut rendre de véritables services pour le dia-
ıostic, mais on ne doit se décider à la pratiquer qu'à bon escient
non pas, comme le dit M. Beauregard « parce qu'il eût été intés-
ssant pour le chirurgien de voir son diagnostic confirmé avant
ıpération ».

Deux faits que j'ai observés me permettent d'appuyer les ré-
rves que je formule. Il y a donze ans, à l'hôpital Beaujon où je
mplaçais Ad. Richard, je fis une ponction exploratrice dans un
'ste de l'ovaire dont je voulais connaître la nature du liquide; le
sultat obtenu, je fis appliquer un bandage un peu serré et je re-
mmandai à la malade un repos absolu. Ne souffrant nullement,
malade ne tint pas compte de ma recommandation et descendit
ı son lit; elle venait de faire quelques pas qu'elle poussa un cri,
sans l'aide des gens de service elle serait tombée à terre; le
ɾste s'était rompu au siège de la ponction exploratrice, ainsi que
ı pus le constater le lendemain, en faisant l'ovariotomie.

Dans le cas d'hystérectomie où la mort fut occasionnée par une
ıpture des veines variqueuses du ligament large, j'ai pu me ren-
:e compte du danger qu'une ponction, même avec un trocart très
n, eût pu occasionner. Lorsque j'eus fait une incision allant de
ombilic au pubis, je ne pus faire sortir la tumeur; mais avant de
rolonger mon incision, je fus d'avis, ainsi que nos deux collègues
'olaillon et Gillette, qui m'assistaient, de faire une ponction : peut
tre trouverait-on une poche kystique qui, en se vidant, permet-
ait de diminuer le volume de la tumeur, que l'on pourrait alors
nlever sans faire une grande incision?

Malgré l'énergie que j'employai, il me fut impossible de faire
énétrer la pointe du trocart, mais le tissu utérin qui recouvrait la
ımeur s'écarta et devint le point de départ d'un écoulement san-
uin dont je me rendis difficilement maître.

Si j'avais essayé quelques jours auparavant une ponction
xploratrice, je n'aurais obtenu aucun résultat utile, mais j'aurais
ertainement occasionné dans le péritoine un épanchement de
ıng, fait qui n'eût peut-être pas été sans danger.

Sauf ces petites critiques peu importantes, l'observation de
I. Beauregard est intéressante, elle est très complète, les soins
ltérieurs ont été bien étudiés, le résultat a été excellent; aussi je
ous propose au nom de votre commission, de voter :

1° Des remerciements à l'auteur;

2° L'insertion de son observation dans nos Bulletins.

Observation.

Hystérectomie par la méthode sus-pubienne

par M. Beauregard, du Havre.

Messieurs,

J'ai eu l'occasion il y a quelques semaines de pratiquer une hystérectomie dans des conditions telles qu'il m'a paru intéressant de vous en entretenir.

L'observation que je vais avoir l'honneur de vous lire se différencie de celles qui ont été publiées jusqu'à ce jour par la manière dont je me suis vu forcé de faire le traitement du pédicule.

La dame Graffouillière, âgée de 37 ans, habite près du Havre la petite ville d'Harfleur.

Originaire de la campagne, elle est de petite taille avec assez d'embonpoint. D'ailleurs, santé excellente, pas de maladies pendant l'enfance, pas d'antécédents de famille.

Réglée pour la première fois à l'âge de treize ans, les règles ont toujours été régulières jusqu'en ces derniers temps. Mariée à vingt ans, elle eut au bout de quatorze mois de ménage un fils aujourd'hui encore en bonne santé. Cette grossesse et les suites furent heureuses et n'influèrent en rien sur le développement d'une petite tumeur que la malade constata dès le mois de novembre 1874.

Située dans le flanc gauche, cette tumeur ne tarda pas à inquiéter notre malade qui consulta plusieurs médecins.

N'ayant point trouvé de soulagement, elle laissa passer quelques années. Mais au mois de mars dernier, ayant entendu parler d'un cas d'ovariotomie qui m'avait procuré un rapide succès, elle vint me demander si une opération ne pourrait pas lui rendre la santé. A cette époque, bien que présentant encore une grande résistance vitale, la malade avait le facies utérin très prononcé, les digestions étaient difficiles sans diarrhée; enfin, la menstruation était irrégulière, la malade voyant deux fois dans le mois et avec une abondance qui l'effrayait. Enfin le poids de la tumeur rendait la marche pénible.

L'examen local pratiqué à plusieurs reprises donnait les résultats suivants: le ventre très volumineux avait un aspect assez semblable à celui que donne une grossesse avancée. On constatait l'existence d'une tumeur remontant jusqu'à quatre travers de doigt au-dessus de l'ombilic, tumeur très dure et mobile. On sentait distinctement à sa surface deux ou trois bosselures mobiles et pédiculées. La masse principale et ces excroissances avaient une même consistance fibreuse. Enfin le ventre avait un mètre de circonférence dans sa plus grande largeur, un peu au-dessus de l'ombilic.

Le toucher vaginal montrait le col très élevé, petit, effacé, un peu mou. Rien à noter du côté des culs-de-sac.

Après avoir revu plusieurs fois la malade, je me décidai à pratiquer une ponction à l'aide d'un trocart plat à emporte-pièce, désirant assurer mon diagnostic qui flottait entre une tumeur fibreuse et une tumeur fibro-cystique.

Je n'obtins que du sang. Le fragment de tissu rapporté par l'emporte-pièce fut soumis à l'examen microscopique et bien qu'il n'eût donné que des renseignements négatifs, je me prononçai dans le sens d'une tumeur fibreuse, d'une part à cause de la résistance uniforme qu'avait éprouvée l'entrée du trocart, d'autre part à cause de l'absence absolue de liquide.

L'hystéromètre me permit en outre de constater la brièveté du canal utérin et l'absolue indépendance de la tumeur.

Toutes ces études étant terminées et la malade désirant vivement l'opération radicale, quel qu'en dût être le résultat, je l'installai le 21 avril dans le local où elle devait être opérée.

L'opération eut lieu le dimanche 24 avril.

A 10 heures du matin, tout étant préparé, on commence l'anesthésie.

MM. les Drs Boutan, Lecam, Gérard-Laurent et Powilewiz (du Havre), M. le Dr Leroux, aide-major au 119e de ligne me prêtaient leur bienveillant concours.

La malade ayant été transportée endormie sur le lit Cintrat, je fis, après les soins préliminaires (cathéterisme et toilette de la peau) une incision de 15 centimètres s'étendant de l'ombilic au pubis, sur la ligne médiane de l'abdomen. La paroi était épaisse et peu vasculaire et j'arrivai rapidement sur le péritoine qui fut incisé sur la sonde cannelée.

Nous apercevons alors une grande surface lisse, rouge, s'étendant de tous côtés au delà de l'incision. Une première investigation me fait reconnaître l'absence d'adhérences en avant. Saisissant de forts ciseaux droits, je prolonge sur les deux doigts de la main gauche l'incision jusqu'à quelques travers de doigt au-dessus de l'ombilic. L'incision tout entière mesure 35 centimètres de longueur. Il m'est alors facile d'introduire dans le ventre mes deux mains et de faire légèrement basculer la tumeur en avant, tout en déterminant un léger mouvement de torsion qui dégage d'abord la partie supérieure gauche de la tumeur surmontée d'un petit corps fibreux mobile et bien pédiculé. Il n'y a point d'adhérences.

Au moment de l'accouchement, les aides n'ont point eu à s'opposer à l'irruption des intestins, la malade supportant parfaitement le chloroforme et n'ayant point de vomissements. Je fais en hâte quelques points de suture qui rapprochent les bords de la plaie dans la région sus-ombilicale, puis je m'occupe du pédicule.

Sa largeur (18 centimètres environ) me force à disposer deux clamps, l'un à droite et l'autre à gauche, venant se joindre, mais ne se dépassant guère l'un l'autre. Une chaîne d'écraseur est alors appliquée entre la tumeur et les clamps, et la constriction est commencée.

L'écrasement demanda beaucoup de temps et la section ne fut complète qu'au bout d'une heure et demie.

La tumeur se détacha sans qu'une goutte de sang tombât dans la cavité péritonéale.

Le pédicule étant très court, je fus obligé de faire sur les clamps d'énergiques tractions, mon intention étant de passer au-dessous des clamps quelques fils de soie phéniquée.

A ce moment, une hémorragie considérable se produisit vers le milieu du pédicule, à l'endroit où les clamps se rejoignaient. Sous l'influence des tractions, ceux-ci s'étaient écartés, déchirant de haut en bas le pédicule. En quelques instants la malade perd une masse de sang qui, malgré nos efforts, pénètre dans la cavité du petit bassin. Les éponges sont bientôt toutes imprégnées. Enfin les tentatives pour arrêter cet accident ne font que l'aggraver. Les pinces hémostatiques ne tiennent pas et déchirent le pédicule. Pendant ce temps le pouls baisse rapidement et devient imperceptible. Enfin un des aides arrive à ressaisir entre le pouce et l'index la partie du pédicule d'où sort un flot de sang. L'hémorragie s'arrête, les éponges sont enlevées, et je puis passer autour du pédicule déchiré, un tube de caoutchouc plein, d'un demi-centimètre de diamètre, que je conduis au-dessous des clamps et des doigts de l'aide.

La ligature n'offre point de difficulté, et l'accident étant conjuré, je puis procéder à la toilette du péritoine. Le pouls ne tarde pas à se relever et je fais rapidement la suture de la paroi abdominale.

La nécessité de donner un point d'appui à la ligature élastique me force à laisser dans le ventre les deux branches des clamps, et il m'est impossible, à leur niveau, d'affronter complètement les bords de la plaie. L'hiatus qui en résulte et par lequel une anse intestinale pourrait faire hernie, est comblé par une éponge fine soigneusement phéniquée.

Le pansement de Lister est ensuite appliqué. Inutile de dire que, au cours de l'opération et dès avant, toutes les précautions antiseptiques avaient été prises.

De larges et épaisses couches de côton phéniqué entourent et soutiennent la partie extrapéritonéale des clamps. Le tout est recouvert d'un bandage solide en flanelle.

Le vagin, au moment où l'hémorragie se produisit, étant devenu le siège d'un écoulement sanguin assez abondant, nous pratiquons un tamponnement à l'aide de coton phéniqué.

A midi 45 minutes, la malade est transportée dans son lit. L'opération avait duré près de trois heures.

Vers deux heures, la malade se réveille, ne pouvant croire qu'elle fût opérée.

L'après-midi fut assez pénible à cause des douleurs et des coliques qui étaient fréquentes. Le pouls est toujours un peu faible.

Le soir, je fais prendre 7 centigrammes d'extrait thébaïque et permets l'usage de champagne, de bouillon et de lait glacés.

Quelques vomissements surviennent pendant la nuit que je passe près de la malade.

25 *avril* — 1er jour. Un peu de fièvre dans la matinée, quelques vomis-

ements pendant la journée. Les clamps semblent solides. Je fais prendre 0,10 cent. d'extrait thébaïque le soir et je prescris la potion de Rivière.

26 *avril.* — 2e jour. Toujours léger suintement par le vagin. — Gaz par la bouche et l'anus.

L'après-midi est très calme, mais vers le soir il survient des douleurs violentes dans la région épigastrique. — 12 centigrammes d'extrait thébaïque. Je passe la nuit près de la malade qui, vers trois heures du matin, est prise de hoquet. Cet accident dure quelques minutes seulement. Les vomissements ont presque disparu, et la nuit est bonne.

27 *avril.* — 3e jour. Dans la matinée, je fais le premier pansement. La suture abdominale offre, à l'endroit où les clamps s'enfonçent dans le ventre, une interruption de 5 centimètres de longueur sur 6 de largeur, et 7 de profondeur, à 8 centimètres au-dessous de l'ombilic. L'éponge qui remplit cette cavité est imprégnée d'un liquide noirâtre, contenant des globules de graisse, et répandant une odeur assez forte de gangrène. Je renouvelle l'éponge et j'introduis jusqu'au fond de la cavité deux drains. Puis j'applique des bandelettes collodionnées pour soutenir les sutures de la plaie abdominale.

Le reste de la journée se passe bien et la nuit est bonne.

Pendant les quelques jours qui suivirent, nous eûmes à lutter contre une certaine tendance au météorisme. Des applications de glace et quelques lavements au fiel de bœuf nous en rendirent maître.

Le 2 *mai.* — 8e jour. Je retire 7 sutures. L'état local est satisfaisant et l'état général excellent; la malade mange avec appétit une côtelette. On remarque que le teint de la malade s'éclaircit, le facies utérin disparaît.

Il n'y a rien à noter jusqu'au 9 mai. Ce jour là le 1er clamp, celui de gauche, tombe tout seul.

Le 10 *mai.* — 16e jour. Le 2e clamp étant tombé coiffé de la ligature élastique, et la malade se trouvant très forte, je fais un pansement serré, bien soutenu par une longue bande de flanelle et lui permets de descendre quelques instants dans un fauteuil.

Le lendemain et les jours suivants, la malade récupère complètement ses forces. Enfin le 19 mai, vingt-cinq jours après l'opération, la malade redescend à pied chez elle, n'ayant plus besoin de mes soins.

Je ne vous ai point entretenus de la température et du pouls, ils ont présenté toutefois certaines discordances signalées dans la thèse de Letyouse et que j'ai eu soin de noter. Le tableau des courbes de la température et du pouls, que je joins à l'observation, l'atteste à plusieurs reprises. Je n'ai pu trouver pour expliquer le fait aucune raison meilleure que celles qui ont été avancées.

Examen de la tumeur. — La tumeur que nous avons enlevée représente le corps de l'utérus considérablement hypertrophié. Le poids de toute la masse est de 3 kilog. 625 gr. Les ovaires et les trompes ont été enlevés, étant atteints en même temps de dégénérescence.

La coupe de la tumeur montre que le fibrome s'est développé interstitiellement et qu'il a graduellement refoulé et distendu le parenchyme

utérin dans tous les sens. Le canal utérin a participé à ces déformations par suite de la saillie de plusieurs de ces productions. Il est impossible, vu les altérations que la tumeur a fait éprouver à l'organe, d'indiquer les changements de rapports qu'il a subis. Notons toutefois que l'ovaire et la trompe du côté gauche se sont trouvés portés en haut et en avant, tandis que, de l'autre côté, ils sont dirigés en bas et en arrière, ce qui permettrait de supposer une légère torsion du pédicule.

La masse totale est d'un rouge clair à la périphérie. Elle est constituée par des noyaux blanchâtres que l'examen histologique nous a permis de reconnaître pour des myomes multiples à fibres lisses réunis entre eux par un tissu conjonctif où se sont également développées des fibres lisses.

Elle a comme dimensions :

Circonférence	55	centimètres.
Diamètre vertical	23	—
Diamètre latéral	19	—
Diamètre antéro-postérieur	16	—

Avant de terminer, permettez-moi les quelques réflexions suivantes, qui seront mes conclusions :

La ponction, avant toute opération visant une tumeur abdominale, me semble indispensable pour poser un diagnostic sûr et complet. Un accident m'a empêché de tirer du fragment enlevé par le trocart tous les renseignements que j'étais en droit d'en attendre. Il eût été intéressant pour le chirurgien de voir son diagnostic confirmé avant toute opération. Quant aux accidents, s'il en fût survenu, ce n'est pas une péritonite qui eût empêché l'intervention chirurgicale, elle en eût seulement hâté l'époque.

L'hystéromètre curvimètre que M. Terrillon a présenté l'an dernier m'eût peut-être permis d'entrer plus avant dans la cavité utérine, et par cela de reconnaître que la tumeur affectait le corps de l'organe. L'hémorragie vaginale qui s'est produite au cours de l'opération, montre, en effet, que le canal utérin existait, mais les courbures qu'il décrivait avaient arrêté mon hystéromètre qui n'était pas muni, comme celui dont je viens de parler, d'une partie flexible.

La ligature élastique du pédicule était le but que je me proposais. Devant le peu d'épaisseur des tissus, j'ai pensé un moment à faire une simple ligature au fil de soie et j'ai eu un accident. Aussi suis-je décidé, le cas échéant, à pratiquer le traitement intrapéritonéal par la ligature élastique. Seulement je ferai la ligature avant l'écrasement. L'expérience acquise me permet en effet de penser qu'il eût été plus facile d'appliquer et de serrer des tubes de caoutchouc au-dessous du clamp alors que la tumeur était encore adhérente et permettait de faciles tractions.

Enfin, si j'ai obtenu un succès, je dois l'attribuer, non seulement au dévouement et au sang-froid de mes aides, mais aussi à ce fait que, pratiquant l'hystérectomie de propos délibéré, j'avais cru devoir réunir sur la table d'opération tous les moyens à moi connus de faire la section de la tumeur. Les clamps, les ligatures, le thermocautère et l'écraseur auraient pu être utiles, et certains ont été employés, mais au moment où survint l'hémorragie, alors que le pédicule friable avait besoin d'être serré, les fils de fer auraient déchiré les tissus, le thermocautère n'aurait pas donné, sans danger, un résultat satisfaisant et les tubes de caoutchouc employés par Kleber, d'Odessa, pouvaient seuls, sans nécessiter de manœuvres difficiles ou dangereuses, me garantir une constriction permanente.

Sur un travail de M. le Dr Nicati intitulé : *De la guérison du glaucome par la sclérotomie équatoriale transverse*,

Par M. GIRAUD-TEULON.

La Société de Chirurgie a reçu, le 29 juin dernier, de M. le Dr Nicati, une note *sur la guérison du glaucome par la sclérotomie équatoriale transverse.*

L'opération qui fait l'objet de cette note est ainsi décrite par son auteur :

« Les paupières étant écartées avec la pince ophtalmostat, on saisit un large pli antéro-postérieur de la conjonctive au-dessous de la cornée, de façon que la plaie externe ne corresponde pas à la plaie de la sclérotique. Un couteau linéaire à cataracte est plongé alors profondément entre le muscle droit inférieur et le droit externe, dans l'équateur de l'œil, la lame dirigée suivant le plan de celui-ci et perpendiculairement au méridien. La plaie est agrandie ensuite, au sortir, jusque dans une étendue de trois ou quatre millimètres. Dans ce second mouvement, l'humeur vitrée peut déjà se présenter; s'il n'en est rien, on fait exécuter à la lame un mouvement de rotation autour de son axe, et, au besoin, l'on exerce une pression sur le globe oculaire avec l'aide de la pince ophtalmostat, jusqu'à ce que l'humeur vitrée fasse hernie. Alors on enlève tous les instruments, et l'humeur vitrée continue à s'écouler lentement sous la conjonctive qu'elle soulève sous forme d'une boule œdémateuse. »

En quelques mots, comme l'auteur le reconnaît lui-même, la

méthode opératoire proposée se résume en une ponction sous-conjonctivale de quelques millimètres pratiquée dans la région équatoriale du globe et y déterminant une hernie suffisante du corps vitré.

« Dès ce moment, ajoute l'auteur, les douleurs du glaucôme ont disparu et la guérison est assurée, sous la condition, toutefois, que le corps vitré fasse hernie et que cette hernie persiste. »

Cette simplicité dans les résultats, formulée dans l'étiquette de *guérison du glaucome assurée*, nous étonnerait assurément, si l'auteur n'avait le soin d'ajouter :

« Les yeux choisis pour ces premiers essais ont été naturellement des yeux dont la vue était abolie ou à peu près. » L'auteur nous dit, en effet, au début, que l'idée de cette opération lui a été suggérée par les difficultés considérables que présente l'iridectomie et même la sclérotomie, quand la chambre antérieure fait défaut et quand ces opérations se sont montrées insuffisantes et que l'unique salut contre la persistance des douleurs est dans l'énucléation.

Avec ces restrictions, dont il est facile d'apprécier la valeur différentielle quant aux indications à remplir, selon qu'il s'agit d'un glaucome opérable ou d'un œil perdu, devenu le siège de douleurs intolérables et dangereuses, nous ne pouvons adresser la moindre critique au mode d'intervention proposé par M. le Dr Nicati.

Nous nous permettrons seulement de lui faire observer qu'à part l'introduction dans l'acte opératoire du principe de la méthode sous-cutanée, qui ne peut qu'être approuvée, cette pratique a été celle de nombre de chirurgiens en présence d'yeux perdus, par glaucome ou autrement, et devenus le siège d'une tension cruelle et qui avait résisté à tout moyen indirect. C'est le pur et simple débridement d'une cavité distendue à l'excès et provoquant des réactions dangereuses.

M. le Dr Nicati le reconnaît d'ailleurs, en faisant remonter à Mackenzie l'initiative de ce mode d'intervention. On y pourrait joindre un grand nombre d'autres exemples offrant avec ceux-ci plus ou moins de rapports, dans lesquels, antérieurement ou postérieurement à la découverte de de Græfe, la paracentèse oculaire a pu être opportunément employée. Sans sortir des limites de cette enceinte, je rappellerai la séance du 10 mai 1876, dans laquelle notre collègue, M. Le Fort, a apporté deux cas d'une intervention presque identique à celle proposée aujourd'hui par M. Nicati.

Cette courte discussion, en définissant plus expressément les termes de l'appréciation de la méthode, permet en même temps de réduire à leurs justes proportions les conclusions que l'auteur tire de ses succès.

Sa prétendue sclérotomie n'est, au fond, qu'une pure paracentèse oculaire à durée probablement limitée; et si nous en voulons la preuve, c'est que le cas de Mackenzie, sur lequel s'appuie M. le Dr Nicati, a exigé, si nous ne faisons erreur, un double ou triple recours à la ponction, et que, sur les cinq cas de M. Nicati, une nouvelle opération a dû être pratiquée dans un temps assez rapproché.

La ponction opérée par Mackenzie, celle qui nous a été rapportée par M. Le Fort, la proposition actuelle de M. le Dr Nicati, sont donc une excellente mesure dans les limites d'application, dans les indications thérapeutiques offertes par les cas auxquels elle a été opposée, c'est-à-dire dans des circonstances où l'excès de tension du globe devenant menaçant ne pouvait plus être attaqué d'autre façon, et où l'œil était ou tout à fait ou à très peu près perdu.

Dans les quatre à cinq cas, non pas rapportés, mais seulement énumérés par l'auteur, il s'agissait de glaucomes consommés, inabordables par l'iridectomie et même par la sclérotomie. Au risque d'une fonte ultérieure de l'organe, l'essai proposé pouvait être très légitimement préféré à l'énucléation.

Mais ces cas ne sauraient être considérés ni comme des glaucomes simples, ni même comme des glaucomes aigus. Arrivés à la période où ils ont été entrepris, ce n'étaient plus des glaucomes proprement dits; ils se rapprochaient plus ou moins de l'état qu'on pourrait bien plutôt appeler le cadavre du glaucôme. Ce n'était plus à des organes dans lesquels la fonction pouvait être rétablie que l'opérateur avait affaire; il ne pouvait atteindre un résultat fonctionnel, l'indication anti-phlogistique à remplir existant seule désormais.

Or, tel n'est pas l'unique objet à atteindre lors de l'intervention de l'iridectomie dans le glaucome. A travers l'acte du débridement, le chirurgien vise la restauration plus ou moins immédiate de la fonction, ou tout au moins l'arrêt de cette maladie fatale. Son objet, en un mot, est de prévenir la transformation de ce précieux appareil en un moignon désormais inutile et trop souvent dangereux. Tous les soins doivent donc être dirigés de façon à rendre son intervention aussi innocente, au point de vue chirurgical, que profitable au point de vue fonctionnel.

D'où toutes les précautions délicates à réunir dans une iridectomie dirigée contre un glaucome encore dans ses périodes de progrès, la véritable barrière à opposer à cette marche jusque-là irrémédiablement fatale.

En peut-on raisonnablement espérer autant d'une ponction pour ainsi dire aveugle, portée en plein équateur de l'œil, ponction

qui intéressera à la fois sclérotique, choroïde, rétine et corps vitré ?

Personne n'y songerait, et nous n'avons pas besoin de faire ici l'analyse de toutes les conséquences graves, pour un œil encore intact à l'intérieur, d'une lésion de cette étendue portant sur tous les tissus que nous venons de nommer.

Parfaite, quand on n'a rien à ménager, cette méthode ne peut plus entrer en comparaison avec une opération logiquement indiquée soit d'iridectomie, soit même de sclérotomie.

Nous ne saurions donc accepter que M. Nicati intitule son essai: *Guérison du glaucome par la sclérotomie équatoriale transverse.*

D'abord, parce que la maladie combattue par lui n'est pas un glaucome, mais bien la suite, la fin d'un glaucome pour lequel l'époque était passée de l'intervention classique.

Secondement, parce qu'une ponction par incision et révolution du couteau dans la plaie, et qui, en sus de la sclérotique, intéresse, et même largement, la choroïde, la rétine et leurs vaisseaux, et se termine par une procidence du corps vitré, ne saurait être considérée comme une sclérotomie.

Enfin, pour justifier une telle révolution, pour éliminer du cadre chirurgical une opération telle que l'iridectomie, et dans une affection telle que le glaucome, ce ne sont pas quatre ou cinq essais qu'il faudrait énumérer, ce n'est pas après ces observations consécutives de six mois, quatre mois, un mois et quinze jours, qu'il conviendrait de mettre ses succès sous les yeux du public scientifique ; c'est un grand nombre d'observations complètes, une longue constance dans les résultats obtenus, un diagnostic inattaquable, permettant d'établir des comparaisons concluantes avec les cas qui ont immortalisé l'invention de l'iridectomie curative du glaucome.

Note sur la guérison du glaucome par la sclérotomie équatoriale transverse,

Par M. Nicati.

Depuis que de Graefe nous a appris à guérir par l'iridectomie le glaucome oculaire, diverses tentatives ont été faites pour remplacer cette opération par d'autres : *la sclérotomie en avant de l'iris* (Stellwag, Anaglino, Bader, Wuxer), la *section du muscle ciliaire* (Hancok, etc., récemment Walker). Mais toutes ont été trouvées moins sûres.

Et pourtant le besoin se fait vivement sentir d'un traitement qui, dans certains cas déterminés, puisse remplacer l'iridectomie. Cette opération est d'une exécution fort difficile, quand la chambre antérieure fait défaut ; parfois même elle reste insuffisante, à tel point que pour remédier aux douleurs, on se voit obligé de recourir à l'énucléation.

Je recommande pour ces divers cas l'opération suivante que j'ai employée quatre fois avec un succès égal confirmé par une durée de six mois, quatre mois, un mois et quinze jours. C'est une modification de la ponction de l'humeur vitrée recommandée jadis par Mackenzie [1] et par Middlemore [2] contre le glaucome et supplantée par l'iridectomie, avant d'avoir été suffisamment expérimentée.

Les paupières étant écartées, on saisit avec la pince ophtalmostat un large pli antéro-postérieur de la conjonctive au-dessous de la cornée, de façon que la plaie externe ne corresponde pas à la plaie de la sclérotique. Un couteau linéaire à cataracte est plongé alors profondément entre le muscle droit inférieur et le droit externe, dans l'équateur de l'œil, la lame dirigée suivant le plan de celui-ci et perpendiculairement au méridien. La plaie est agrandie ensuite au sortir jusqu'à une longueur de trois ou quatre millimètres. Dans ce second mouvement, l'humeur vitrée peut déjà se présenter; s'il n'en est rien, on fait exécuter à la lame un mouvement de rotation autour de son axe et au besoin l'on exerce une pression sur le globe oculaire avec l'aide de la pince ophtalmostat, jusqu'à ce que l'humeur vitrée fasse hernie. Alors on enlève tous les instruments, et l'humeur vitrée continue à s'écouler lentement sous la conjonctive qu'elle soulève sous forme d'une boule œdémateuse [3].

Dès ce moment, les douleurs du glaucome ont disparu et la guérison a été assurée. La boule formée par la hernie du corps vitré persiste pendant des jours et même des semaines, mais sans inconvénient ni difformité, car elle est cachée derrière le fornix de la conjonctive et toujours recouverte par la paupière.

J'ai fait une cinquième ponction sans donner issue à l'humeur vitrée. Le résultat a été d'établir une voie de filtration reconnaissable à l'abaissement de la tension, à l'œdème de la conjonctive au voisinage de la plaie, enfin à l'état béant de la fente scléroticale. Mais ce résultat n'a pas persisté au delà de quatre semaines ; après ce temps, la fistule curatrice s'est refermée et la tension a reparu.

[1] Mackenzie, trad. Warlomont, T. I, p. 619.
[2] Middlemore, *Treatise on diseases of the eye*. London, 1835, T. II, p. 2.
[3] Je me sers aussi d'une broad-needle large de 4 millimètres.

L'interposition du corps vitré entre les lèvres de la plaie me paraît être en conséquence une condition première de la réussite.

Les yeux choisis pour ces premiers essais ont été naturellement des yeux dont la vue était abolie ou à peu près. L'un d'eux qui n'était pas dans ce cas mérite une mention spéciale.

Il concerne un enfant de six ans, dont l'œil a été pris d'un accès de glaucome pendant la cicatrisation d'un ulcère de variole perforé et suivi d'enclavement de toute la partie centrale de l'iris. L'iridectomie était rendue fort difficile par l'absence de toute chambre antérieure et par l'opacité générale de la cornée. La sclérotomie réussit à merveille. Non seulement les douleurs cessèrent aussitôt, mais la cicatrice devenue staphylomateuse par le glaucome reprit son niveau. Aujourd'hui, après plus de trois mois, la cornée s'est éclaircie de manière à laisser place à une belle pupille artificielle. La présence d'un peu de chambre antérieure la rendra facile et la conservation d'un certain degré de vue promet un résultat favorable.

Cet exemple doit faire espérer que l'on pourra, grâce à la sclérotomie équatoriale transverse, conserver désormais à la vue ces yeux si nombreux atteints de leucomes adhérents et dont les cornées s'éclaircissent, après que le glaucome secondaire a détruit toute sensibilité rétinienne et enlevé toute chance à une opération de pupille artificielle.

La sclérotomie équatoriale transverse me paraît mériter de prendre rang à côté de l'iridectomie dans le traitement du glaucome. Une expérimentation plus étendue permettra d'en fixer exactement les indications.

P. S. Cette note, rédigée il y a trois mois, était prête à être communiquée, lorsqu'une récidive survint sur le premier opéré. J'ai pratiqué cette fois une double ponction au moyen d'un large sclérotome pénétrant dans la sclérotique en dehors du droit inférieur et sortant en dedans. Le résultat actuel est de nouveau excellent. Deux nouvelles opérations ont été faites, dont une sur un œil pris de glaucome à la suite d'enclavement presque total de l'iris. Ici le résultat n'a eu qu'un mois de durée, mais dans cet intervalle, la cornée est devenue assez transparente pour permettre l'exécution d'une iridectomie qui a été faite avec succès.

Ces observations nouvelles ne me paraissent pas devoir condamner la sclérotomie équatoriale, mais en mieux préciser les indications, en même temps qu'elles engagent à donner à la section une étendue plus grande que celle que j'ai pratiquée tout d'abord.

Discussion.

Le Fort. Je ne puis accepter l'assimilation qu'a cherché à r M. Giraud-Teulon entre l'opération proposée par M. Nicati le que j'ai préconisée contre le glaucome. La première a pour tat et pour but de donner issue à une certaine quantité meur vitrée, tandis que celle que j'ai pratiquée m'a été inspipar une théorie spéciale et nouvelle du glaucome. Pensant que symptômes compris sous cette désignation étaient dus à l'exhaon d'une certaine quantité de liquide entre la sclérotique et la roïde, j'ai recommandé la ponction de la sclérotique avec une ple aiguille à cataracte. On fait ensuite cheminer l'aiguille entre deux membranes et il suffit de faire bâiller les lèvres de la nction pour donner issue à une petite quantité de liquide séreux i ne ressemble pas à l'humeur vitrée.

J'ai fait cette opération trois fois. Sur le premier malade, qui était l'hôpital Lariboisière, du matin au soir la lecture est redevenue ssible; sur un jeune homme atteint d'une ophtalmie réflexe, malé l'extirpation de l'œil malade qui constituait un danger pour utre, ce fut d'un jour à l'autre que se produisit une amélioration le qu'il pouvait lire sans difficulté. La veille, la vue était presque olie.

M. Giraud-Teulon. Les cas de paracentèse scléroticale suivie de ccès ne sont pas rares dans des cas de glaucome mal défini. s opérations de Hancok, de Serres d'Uzès, de M. Le Fort se rément en un débridement de la sclérotique dont le résultat peut re très bon; mais ces mêmes opérations réussiraient-elles aussi en dans le cas de glaucome bien caractérisé? Il est permis d'en uter. Dans les observations de M. Le Fort, qui ont été communiquées à la Société de chirurgie en 1876, il n'est pas question de xamen du fond de l'œil, et rien ne prouve que la choroïde fût ellement soulevée par du liquide.

M. Le Fort. J'avais étudié l'opération d'Hancok dans le service ce chirurgien, j'en avais analysé avec soin les résultats et j'étais rivé à conclure qu'ils étaient conformes à ceux de l'iridectomie, sque j'ai imaginé la paracentèse sclérotico-choroïdienne. Je intiens que cette dernière n'a aucun rapport avec les opérations Hancok et de Serres d'Uzès, ni avec celle de M. Nicati.

Présentation d'un malade.

Désarticulation de la hanche par la méthode ovalaire antérieure. Pansement antiseptique ouvert. Guérison.

Par M. Verneuil.

Voici un nouveau cas de désarticulation de la hanche par le procédé auquel je donne la préférence et qui a été passablement maltraité jadis. Ce jeune homme, atteint d'une récidive d'ostéo-sarcome dans le canal médullaire, ayant des ganglions suspects dans l'aine, a guéri, grâce sans doute au mode de pansement employé. Cette fois, au lieu de faire arroser de temps en temps la plaie avec une solution phéniquée, j'ai eu recours à la pulvérisation prolongée avec l'appareil à vapeur de M. Lucas-Championnière. La face et le tronc étant protégés par un drap formant rideau, on dirigeait pendant une, deux ou trois heures de suite le jet de vapeur phéniquée sur la plaie, deux ou trois fois par jour.

Ce mode d'utilisation de la pulvérisation m'a rendu de grands services dans deux autres cas. Il présente plusieurs avantages : les plaies se détergent vite et cessent d'être douloureuses, les téguments restent souples, la température axillaire est vite ramenée à 38 ou 37°, et le malade éprouve un bien-être tel, qu'il voit toujours avec regret s'éloigner le pulvérisateur.

Je fus appelé, il y a trois mois, à Compiègne, auprès d'un jeune volontaire atteint de fracture de la rotule avec ouverture de l'articulation du genou. Le pansement ouaté n'ayant pas empêché un abcès profond de se former au-dessus et en dedans du genou, j'incisai et je drainai le foyer, mais de nouveaux accidents rendirent la résection nécessaire. Néanmoins, avant de pratiquer cette opération, je voulus essayer de la pulvérisation prolongée. Celle-ci fut faite d'abord à de courts intervalles, puis d'une façon continue. De temps à autre on changeait l'appareil de côté.

Un changement immédiat se produisit : la fièvre, les douleurs cessèrent. Au bout de trois semaines, le blessé était en état d'être transporté dans une ville du nord de la France.

J'ai encore aujourd'hui, dans mon service, un homme à qui une arthrite fongueuse du genou, compliquée de suppuration périarticulaire, me contraignit de faire l'amputation de la cuisse. Il y eut après l'amputation une hémorragie par l'artère nourricière qui m'obligea à laisser dans le canal médullaire un morceau d'éponge. Un foyer d'abcès qui fournissait du sang fut également tamponné avec une éponge. Dans la nuit du neuvième au dixième jour, il se

par la fémorale une hémorragie qu'on arrêta par la compression. Malgré ces circonstances peu favorables, l'état du malade est actuellement, grâce à des séances bi-quotidiennes de pulvérisation de trois heures et demie.

Je recommande donc ce moyen à cause de son extrême simplicité et de l'excellence des résultats que j'ai obtenus jusqu'ici. On peut avec avantage étendre son application aux grandes plaies par écrasement, aux brûlures douloureuses et enflammées.

M. Farabeuf. Je me demande si, en prenant un peu plus de peau et de muscles, M. Verneuil n'aurait pas évité l'hémorrhagie survenue au bout de quelques jours. L'artère se fût trouvée soutenue par les lambeaux rapprochés à leur base. De plus, au lieu d'une large surface cicatricielle, on verrait sur le moignon une simple ligne cicatricielle. Je sais que M. Verneuil aime les plaies d'amputation largement béantes, d'où le pus s'écoule avec facilité; mais les lambeaux courts n'ont-ils pas leurs inconvénients?

M. Tillaux. Je suis convaincu que M. Verneuil eût évité l'hémorragie survenue chez son malade en faisant la torsion de la fémorale. Cet accident ne m'est jamais arrivé, depuis que j'ai renoncé à la ligature. La gangrène seule du vaisseau le rend possible.

Je m'écarte de M. Verneuil en ce qui concerne la réunion immédiate. Je la recherche toujours et je n'ai pas craint, il y a quelque temps, de la faire sur un jeune homme atteint de gangrène du bras, à qui j'ai désarticulé l'épaule. Quoique le bord du lambeau fût gangrené, le rapprochement s'est maintenu et l'opéré a pu, au douzième jour, partir pour Meaux.

Dans ce cas force m'a été de prendre un lambeau sur la partie externe de l'épaule; là seulement les parties molles étaient suffisamment saines dans la profondeur. Le résultat a été si bon que je considère aujourd'hui le procédé de Dupuytren comme préférable aux autres, à condition toutefois de tailler le lambeau de dehors en dedans et de rejeter la transfixion.

M. Le Dentu. Si la réunion immédiate a parfois de réels avantages, il faut reconnaître qu'elle comporte certaines contre-indications formelles, et, pour le dire de suite, je ne la comprends pas, lorsque le membre qu'on ampute est frappé ou menacé de gangrène. M. Tillaux a été très heureux dans le cas qu'il vient de nous communiquer, mais est-ce une raison pour ériger en principe l'innocuité de la suture dans d'aussi mauvaises conditions? Je professe à cet égard une opinion tout à fait opposée, et j'y suis arrivé après une ou deux tentatives malheureuses qui m'ont donné à réfléchir.

Il y a trois ans j'amputai au lieu d'élection les deux jambes d'un malheureux qui avait été victime d'un accident de chemin de fer. Les os avaient été broyés des deux côtés à peu de distance au-dessus des malléoles. Une suffusion sanguine profonde remontait vers le milieu des jambes, mais comme les tissus étaient tout à fait sains en apparence dans les points où porta la double opération, je suturai entièrement les lambeaux.

Deux jours après, une gangrène totale avait envahi les deux moignons et l'opéré succombait au quatrième ou cinquième jour. Depuis lors j'ai renoncé à la réunion complète dans les cas du même genre et je me borne à maintenir les lambeaux en contact près de leur base, au moyen d'un très petit nombre de points de suture.

Il y a trois ans, j'ai fait une désarticulation de l'épaule à peu près dans les mêmes conditions que M. Tillaux. Le bras était envahi par une gangrène foudroyante. Je me gardai de faire des sutures; la guérison eut lieu en un peu plus d'un mois.

Tout récemment, en juin de cette année, j'ai fait faire à un de mes internes une amputation de jambe à lambeau externe sur un homme qui avait eu le pied broyé ; la jambe était restée intacte, sauf un décollement de la peau qui remontait assez haut. Sachant combien dans ces cas le sphacèle a de tendance à se produire même à distance et dans des tissus en apparence tout à fait sains, je laissai les lambeaux libres et je ne plaçai que trois sutures de rapprochement en avant. Le surlendemain je trouvai les lambeaux gangrenés sur une épaisseur de deux centimètres environ, et je fis remarquer que la mortification portait aussi bien sur les parties molles de la partie interne du moignon, qui avaient été coupées carrément, que sur le lambeau externe ; celui-ci avait été, du reste, taillé de dehors en dedans. Il est vraisemblable que la gangrène eût été totale, si les lambeaux avaient été suturés. La guérison de ce malade est très avancée.

Le 14 juillet de cette année, un jeune homme tomba du deuxième étage et se fit une fracture compliquée de la jambe droite. L'attrition des tissus était considérable, mais comme il était douteux que la fracture fût comminutive, je pensai pouvoir conserver le membre. Quatre jours après, les tissus étaient frappés de gangrène aux environs de la fracture et jusqu'au-dessous du genou. Je fis le lendemain l'amputation de la cuisse au tiers inférieur et je plaçai seulement deux sutures de maintien de chaque côté; le milieu de la plaie resta béant. Deux jours après, celle-ci était recouverte d'un enduit pultacé peu épais qui est déjà en train de disparaître; mais peut-être serais-je en présence de désordres bien plus graves, si j'avais entièrement rapproché les lambeaux.

Je conclus donc par où j'ai commencé, en disant que la suture est contre-indiquée toutes les fois qu'on ampute un membre frappé ou menacé de gangrène, et j'admets un certain nombre d'autres contre-indications dont je ne parle pas en ce moment.

M. Gillette. Je partage les idées que vient d'exprimer M. Le Dentu, d'autant plus que j'ai eu à me féliciter, dans un cas de gangrène du bras ayant nécessité la désarticulation de l'épaule, d'avoir pratiqué seulement la suture partielle. Le sujet était un jeune homme de vingt-huit ans, qui habitait Gouvieux. A la suite d'une fracture du coude par écrasement, le membre entier avait été frappé de gangrène et il restait très peu de téguments sains. Je risquai la désarticulation de l'épaule par le procédé à lambeau externe et je ne fis que la suture partielle. L'opéré guérit rapidement et au bout de trois semaines il venait me faire visite à Paris.

M. Farabeuf. L'enthousiasme de M. Tillaux pour la désarticulation de l'épaule à lambeau externe est peut-être un peu trop vif; car enfin, l'opération de Lafaye, qu'on attribue à tort à Dupuytren, a subi de la part de Dominique Larrey des critiques dont elle ne s'est pas relevée de longtemps. Larrey reprochait au lambeau externe de rester flasque et d'être souvent froid. Ces objections ont-elles perdu de leur valeur, ou bien doit-on continuer à en tenir compte? M. Tillaux ne nous a pas suffisamment renseignés sur l'état du moignon de son opéré.

M. Verneuil. Je suis étonné d'entendre soutenir aussi chaudement la réunion immédiate dont le procès est fait depuis longtemps. Ce n'est pas sans raison qu'elle avait été presque entièrement abandonnée en France jusqu'à ces dernières années. En admettant même qu'on y ait recours pour certains cas, ne comporte-t-elle pas, comme tous les moyens thérapeutiques, des contre-indications formelles? Est-ce qu'on suture les plaies contuses? A plus forte raison est-il permis de réunir des lambeaux déjà atteints par la gangrène?

Le seul avantage qu'on peut trouver à la réunion immédiate est de procurer des guérisons plus rapides, mais c'est au prix des plus grands dangers qu'on recherche cet avantage.

Les réunions partielles elles-mêmes, qui sont pourtant moins dangereuses que les réunions totales, sauf le cas d'anaplastie, ne sont pas exemptes d'inconvénients. Il est démontré que l'oxygène, qui tue les microbes, pénètre mal dans les foyers de suppuration par des orifices étroits. Les organismes inférieurs peuvent donc s'y développer à leur aise.

Il y a des réunions immédiates obligatoires; ce sont celles des

anaplasties. Les autres sont facultatives. Si on penche vers la suture, encore faut-il admettre certaines contre-indications et ne pas y recourir systématiquement en toute circonstance.

M. Labbé. M. Verneuil me paraît aller un peu loin; car, à l'entendre, toutes les réunions, même partielles, devraient être rejetées.

M. Verneuil. Je dois reconnaître que le pansement de Lister a modifié les conditions dans lesquelles on tentait la réunion immédiate ; mais cela n'empêche pas les contre-indications d'exister.

La séance est levée à 5 heures 45.

Le secrétaire,
A. Le Dentu.

Séance du 27 juillet 1881.

Présidence de M. de Saint-Germain.

Le procès-verbal de la séance précédente est lu et adopté.

Correspondance.

La correspondance comprend :

1° Les journaux hebdomadaires publiés à Paris ;

2° *Bulletin de l'Académie de médecine. — Montpellier médical.— Bulletin médical du Nord. — Alger médical. — Revue médicale.— Journal de thérapeutique de Gubler. — Revue de chirurgie. — Revue de médecine.— Journal de médecine de Paris.— Presse médicale. — Revue scientifique ;*

3° *Bulletin de l'Académie royale de Belgique. — La Gazette médicale italienne-lombarde. — British medical. — Gazette de santé militaire de Madrid.—Journal international des sciences médicales de Naples;*

4° Rapport annuel des régents de l'institution de Smithson.

M. le secrétaire général, au nom de M. Fleury, de Clermont, membre correspondant, donne lecture de l'observation suivante :

Calcul urétral développé depuis vingt ans dans la région spongieuse du canal de l'urètre. — Urétrotomie externe.

Le nommé Belot, âgé de 62 ans, cultivateur, est entré à l'Hôtel-Dieu de Clermont le 17 juillet de cette année, pour y être traité d'une dysurie produite par un rétrécissement du canal de l'urètre.

Une tumeur située au périnée en est la cause, et, pour peu que le malade se livre à un travail pénible, ou qu'il fasse usage de boissons alcooliques, la rétention d'urine devient complète.

On sent, en effet, au-devant de la région membraneuse un corps dur, à base large, pointu à son extrémité antérieure, qui s'avance sur la région spongieuse et qui dépasse le bulbe de deux travers de doigt à peu près ; il est complètement indolent et présente une certaine mobilité.

Quelle en est la nature ?

Belot a consulté plusieurs médecins qui ont considéré la tumeur comme un fibrome ou un enchondrome, mais ce qu'il ne leur a pas dit, c'est qu'il m'en avait parlé, il y a quinze ans, et que j'avais trouvé à la face postérieure de l'urètre un petit calcul qui ne rendait pas alors le cathétérisme difficile, mais que l'on sentait très distinctement lorsqu'on introduisait une sonde en argent dans la vessie. Comme les douleurs étaient peu vives, et qu'il craignait d'être forcé de suspendre son travail, il ne voulut pas se soumettre à une opération à laquelle il espérait probablement échapper en ne venant plus me trouver.

Dès qu'il m'eût rappelé les circonstances que je viens de mentionner, le diagnostic fut promptement établi et le bec d'une sonde métallique, en frappant un corps dur, vint le confirmer et me prouver que la tumeur que l'on sentait à la partie postérieure et inférieure de la verge, n'était que le petit calcul que j'avais senti autrefois, et qui avait pris depuis cette époque un grand développement.

Il y avait déjà cinq ans qu'il en avait éprouvé les premiers symptômes, lorsqu'il vint me consulter il y a quinze ans, ce qui ferait remonter à vingt ans son origine.

Ne pouvant plus reculer, l'extraction fut décidée et exécutée le lendemain (18 juillet).

Une incision comprenant la plus grande partie de la tumeur fut pratiquée sur la ligne médiane et mit à découvert l'extrémité antérieure de la pierre.

Une pince recourbée, dont les branches étaient munies de dents

très fortes, ne put l'amener à l'extérieur; elles glissaient sur lui sans s'y enfoncer.

Je recommandai alors à un des élèves d'introduire le doigt dans le fondement, pour repousser le corps étranger, et j'en dégageai l'extrémité postérieure en glissant derrière elle une petite pince à polype recourbée.

Le calcul que j'ai l'honneur d'adresser à la Société avec le dessin ci-joint a, comme on le verra, la forme d'une petite poire allongée et recourbée suivant son grand diamètre qui a cinq centimètres de longueur. Je ne crois pas qu'on en ait trouvé d'autres aussi volumineux dans le canal de l'urètre.

L'écoulement du sang a été peu considérable au moment de l'opération ; il en est sorti seulement dans la journée, à la suite d'une miction que le malade a pratiquée debout. Dès que je lui ai eu recommandé de se placer sur le côté pour uriner, il ne s'est plus reproduit.

Aujourd'hui (24 juillet), l'urine s'échappe presque en totalité par la blessure pratiquée au périnée, et le malade va aussi bien que possible.

Faut-il maintenant abandonner la plaie à elle-même ? doit-on, au moyen de la dilatation temporaire ou permanente, entretenir la liberté du canal? c'est une demande que j'adresse à mes savants collègues.

L'année dernière, à pareille époque, je reçus dans mon service un jeune scieur de long qui, en cherchant à détacher une chaîne qui fixait une pièce de bois, tomba violemment sur le tranchant d'une hache. Le bulbe de l'urètre avait été obliquement divisé dans une étendue de trois centimètres à peu près, ce qui avait déterminé un écoulement de sang abondant, mais il était arrêté lorsque le blessé vint à Clermont.

Je me bornai à faire de la chirurgie expectante dans l'espoir que la plaie se cicatriserait comme à la suite de la cystotomie sous-pubienne ; il n'en fut rien, et trois mois après cet accident, le malade se présenta de nouveau à la visite en se plaignant d'éprouver une grande difficulté pour uriner; il existait, en effet, un rétrécissement cicatriciel, qui ne céda qu'à une dilatation longue et soutenue.

Le même effet ne pourrait-il pas se produire chez Belot?

Discussion.

M. Desprès. Je crois que, dans ce cas, il faut agir comme si l'on était en présence d'une rupture traumatique de l'urètre. En pareille circonstance, pour prévenir le rétrécissement, je place une sonde le plus tôt possible après l'accident, et je la laisse à demeure. L'u-

rètre se rétrécit quelquefois tellement vite, qu'après avoir commencé par des sondes n° 8, il peut se faire qu'on ne puisse pas dépasser le n° 12. Pour cette raison, il me semble que M. Fleury devrait de suite placer une sonde à demeure à son malade.

M. Tillaux. On ne peut admettre la comparaison de M. Desprès entre l'opéré de M. Fleury et les malades qui ont des ruptures urétrales. La véritable question est de savoir si, après avoir pratiqué une taille urétrale, on doit placer une sonde à demeure. Après les les tailles vésicales, on n'en met pas ; je ne vois pas pourquoi on en mettrait après une simple incision du canal.

M. Le Dentu. Du moment qu'il n'existe pas de rétrécissement de l'urètre en avant de l'incision, je ne vois aucune nécessité à placer une sonde à demeure. Le rétrécissement n'est pas à craindre à la suite des incisions longitudinales de l'urètre, surtout lorsqu'elles ont eu pour but l'extraction d'un calcul, et dans les cas où j'ai pratiqué cette opération, je n'ai jamais vu la plaie rester fistuleuse. Il n'y a donc pas à hésiter selon moi; il faut laisser la cicatrisation se faire d'elle-même. Si par hasard il persistait une fistule, il serait temps d'y remédier plus tard, mais cette conséquence de l'incision est fort peu à craindre.

M. Duplay. Je partage l'avis de mes deux collègues ; selon moi la sonde à demeure n'est nullement indiquée. La cicatrisation pourra se faire très régulièrement sans cette précaution inutile. Met-on une sonde à demeure après la lithotritie périnéale ? non, et l'on sait avec quelle facilité se ferme la plaie. Si je fais quelques réserves relativement à la production d'un rétrécissement, au fond je considère cette complication comme fort peu vraisemblable.

M. Desprès. Dans la lithotritie périnéale, il y a plus qu'une simple incision du périnée, il y a une déchirure du col. Le rapprochement fait par M. Duplay n'est donc pas exact.

M. Gillette. Après avoir extrait par la taille urétrale un calcul de l'urètre, j'ai mis une sonde à demeure; mais des souffrances très vives et un commencement d'infiltration d'urine me forcèrent à retirer la sonde. Le malade guérit fort bien et sans fistule.

Rapports

Sur un travail de M. Richelot, intitulé : *De l'extirpation des angiomes pulsatiles,*

par M. Terrillon.

Au nom d'une commission composée de MM. Delens, Marc Sée et Terrillon, rapporteur, je viens vous rendre compte d'un travail intéressant qui nous a été adressé par M. G. Richelot, sur l'extirpation des angiomes pulsatiles, et en particulier sur la variété qui a reçu le nom de tumeurs cirsoïdes.

L'extirpation de ces tumeurs semble à M. Richelot constituer la meilleure méthode de traitement qu'on puisse opposer à ce genre d'affection ; et il cherche à démontrer que c'est dans les découvertes les plus récentes et dans les perfectionnements apportés aux modes de pansement et aux procédés d'hémostase, qu'on trouve la cause de la supériorité de la méthode par extirpation.

Il fait voir, en effet, que si l'extirpation a été considérée pendant longtemps comme une méthode d'exception, cela tenait à deux causes principales : la crainte de produire une plaie étendue, susceptible de devenir la source d'un érysipèle ou d'une infection purulente, et surtout la crainte d'une hémorragie trop abondante pendant l'opération. Enfin, selon lui, on pourrait y ajouter la connaissance incomplète et insuffisante qu'on avait de cette variété de tumeurs et qui expliquait l'hésitation des chirurgiens et la multiplicité des moyens de traitement.

Mais, sans s'arrêter aux discussions nombreuses qui ont eu lieu à propos du traitement des tumeurs cirsoïdes, M. Richelot se contente d'établir un parallèle entre l'extirpation et la méthode modificatrice la plus employée, celle des *injections coagulantes*. Il passe en revue les opinions des différents chirurgiens français les plus autorisés, MM. Broca, Gosselin, Le Fort, Verneuil, et il fait voir que si, théoriquement, la pratique des coagulations interstitielles paraît présenter quelques avantages, elle n'est pas exempte de dangers et échoue souvent.

A l'appui de ces affirmations, nous trouvons, dans ce travail, deux observations très complètes et très intéressantes qui peuvent être résumées de la façon suivante :

Dans la première, il s'agit d'une femme de 27 ans qui portait dans la région postérieure du cou une tumeur veineuse, laquelle, après être restée longtemps stationnaire, a augmenté considérablement depuis cinq ou six ans et est devenue franchement pulsatile. Cette tumeur avait à ce moment 14 centimètres dans le sens vertical. Trois

ıjections de perchlorure de fer pratiquées par M. Verneuil n'aaient produit aucun effet, lorsque M. Richelot eut, trois mois après, occasion de soigner la malade à l'hôpital de la Pitié.

Après avoir comprimé, au moyen d'un anneau, les parties périhériques de la tumeur, il injecta trois gouttes de perchlorure de ır à 15°. La réaction fut vive pendant les premiers jours et fut suiie d'une légère ulcération à la surface de la tumeur.

Quinze jours après, il fit une nouvelle injection avec du perchloıre de fer à 10°, laquelle fut suivie également d'une réaction assez ive. Enfin, une troisième injection fut pratiquée quelque temps ırès, à laquelle succéda bientôt une quatrième. Mais cette derière donna lieu à une embolie pulmonaire très manifeste avec at syncopal, difficulté de la respiration, mouvements convulsifs.

Cet incident n'eut pas de suites fâcheuses ; mais l'ulcération qui était produite à la surface de la tumeur allant en augmentant, des ımorragies abondantes se produisirent ; ce qui engagea M. Verıuil à procéder à l'extirpation. Cette opération fut pratiquée avec ıe perte sanguine qui ne dépassa pas celle d'une amputation de mbe.

La cicatrisation se fit sans encombre, et la malade fut guérie ı semaines après.

La deuxième observation est celle d'un homme de 27 ans qui ırtait au front une tumeur érectile depuis l'âge de 12 ans. A l'âge ı 24 ans, elle augmenta rapidement et devint pulsatile ; c'est alors ı'elle fut traitée sans succès par la compression. Elle avait, avant ıpération, le volume d'un œuf, était le siège de battements très ıergiques et était entourée de veines volumineuses.

A son sommet existait une ulcération qui donnait très souvent ıe petite quantité de sang.

La bande d'Esmarch appliquée autour du crâne arrêta en partie s battements. Aussi M. Verneuil n'hésite pas à pratiquer d'emblée ıxtirpation, en profitant de la circonstance précédente. Avant de ımmencer l'opération, on avait essayé de vider la tumeur du sang ı'elle contenait, au moyen d'une ponction avec un trocart ; mais algré l'absence de battements, on ne peut parvenir à vider l'enımble du tissu caverneux ; il est probable que le sang était mené continuellement par des veines communiquant avec le ploé. M. Verneuil cherche à circonscrire le pourtour avec le ıermocautère, afin d'avoir moins de perte sanguine. Au moyen une dissection laborieuse, et grâce à la compression digitale ıercée par les aides, la tumeur est extirpée dans d'assez bonnes ınditions, et quatorze pinces à forcipressure sont laissées dans la aie pour maintenir l'hémostase. Cette tumeur qui semblait, de ırime abord, ne pouvoir être enlevée sans danger, fut extirpée

avec une perte de sang peu considérable, et la guérison se fit très rapidement.

Deux mois après, en effet, une cicatrice solide remplace complètement la perte de substance. Les artères temporales qui étaient très volumineuses avant l'opération, sont à peine visibles, et leurs battements très faibles.

Tel est le résumé très rapide de ces deux observations très complètement rédigées, et dont la première est accompagnée de l'examen histologique de la tumeur. Elles nous font voir bien nettement combien l'extirpation est une méthode précieuse, et qui ne fait pas courir au malade des dangers aussi grands que les chirurgiens l'avaient cru anciennement.

En présence de la difficulté avec laquelle M. Verneuil a arrêté le sang au moyen du thermo cautère, M. Richelot pense qu'il serait préférable d'employer l'instrument tranchant, en ayant soin de faire l'hémostase immédiate au moyen des pinces à forcipressure et de plusieurs éponges maintenues par les doigts des aides. Une incision circulaire suffisante pour circonscrire la tumeur serait pratiquée dès le début, mais en lui donnant une faible profondeur. On continuerait ensuite l'opération en attaquant succesivement chaque vaisseau ou chaque segment vasculaire.

Les conclusions qui terminent ce travail sont donc très nettes et trop précises pour que je ne les copie pas textuellement.

« L'extirpation réussit dans les cas graves, où le perchlorure de fer n'entre même pas en ligne de compte. Elle est bonne *a fortiori* dans les cas véritablement simples, où l'hémorragie est moins à craindre, où l'opération radicale tranche le mal à peu de frais et amène une prompte guérison, où au contraire les injections traînent en longueur, échouent quelquefois, laissent la porte ouverte aux récidives, parfois même produisent des accidents redoutables, et sur lequels nous n'avons aucune prise, de telle façon que l'extirpation est, ou la seule ressource, ou un moyen plus commode et plus efficace que les autres. »

En présence de ces conclusions, il m'est assez difficile de porter un jugement, sur la question soulevée par M. Richelot ; cependant les faits qu'il a publiés, d'une part, les nouvelles hardiesses de la chirurgie moderne, d'autre part, me feraient volontiers croire que le progrès est plutôt du côté de la méthode sanglante que du côté des méthodes coagulantes.

Le travail de M. Richelot a donc un intérêt spécial ; aussi, je propose, au nom de la commission, de voter des remerciements à l'auteur, et de renvoyer les observations au comité de publication.

Les conclusions de M. Terrillon sont adoptées.

Observations.

Obs. I. — *Angiome pulsatile de la région cervicale postérieure. — Injections de perchlorure de fer ; embolie pulmonaire. — Extirpation : guérison,*

par M. G. Richelot.

Emilie B., 27 ans, chemisière, entre à la Pitié le 20 août 1878, salle Saint-Augustin n° 25. Depuis sa naissance, elle porte à la partie postérieure du cou une tumeur qu'elle appelle « érectile veineuse ; » longtemps stationnaire, cette tumeur a grossi depuis six ans et depuis cinq ans est devenue pulsatile. La malade, il y a quatre ans, consulta M. Verneuil, et subit 3 injections de perchlorure de fer ; mais elle quitta le service avant la guérison, et le mal s'accrut insensiblement. Depuis trois mois il y a quelques douleurs, et l'augmentation de volume est rapide. Quand la malade est couchée sur le dos, les battements soulèvent sa tête au point de rendre le décubitus impossible ; elle entend un bourdonnement continuel qui l'incommode ; depuis quatre ans elle a des céphalalgies très fréquentes.

La tumeur occupe la ligne médiane, immédiatement au-dessous de l'implantation des cheveux ; elle fait une saillie prononcée et mesure 14 centimètres dans le sens vertical, 11 centimètres d'un côté à l'autre. Elle est rouge, légèrement bosselée, donne à la palpation des battements énergiques et à l'auscultation un bruit de souffle continu avec renforcement. On trouve à son centre une zone violacée, à peine plus saillante, longue et large de 3 centimètres environ, et qui sans doute représente la tumeur érectile primitive. On sent à la périphérie quelques troncs vasculaires, mais ils ne font pas de relief très notable sous la peau, et la dilatation cirsoïde ne paraît pas s'étendre au loin.

Le 28 août, tout est disposé pour attaquer le mal par les injections coagulantes. Je cherche d'abord les moyens d'exercer autour de la tumeur une compression suffisante pour y interrompre la circulation ; les doigts des aides n'arrivant pas à supprimer les pulsations, je me sers d'un anneau assez large en gutta-percha exactement moulé sur la région et embrassant la circonférence de l'angiome. La compression, à l'aide de cet appareil très simple, est faite sans difficulté, avec autant d'énergie que la situation l'exige ; néanmoins les battements ne sont pas entièrement abolis. Comme ils sont très atténués, comme je ne puis d'ailleurs imaginer, dans l'espèce, un procédé plus efficace, je passe outre, et j'injecte avec la seringue de Pravaz 3 gouttes de perchlorure de fer à 15°. J'ai soin de pénétrer dans la lumière d'un vaisseau, ce dont je m'assure en introduisant d'abord l'aiguille, laissant couler une goutte de sang, et vissant ensuite le corps de pompe. Je laisse en place pendant dix minutes, après l'injection, la seringue et l'anneau de gutta-percha, solidement maintenu par les aides. Aucune induration ne se manifeste au voisinage de la piqûre. L'appareil retiré, des compresses d'eau froide sont appliquées en permanence.

La journée qui suit l'opération est marquée par de la fièvre, de la céphalalgie et des sueurs abondantes. Le 29 août, la fièvre a cessé, mais la tumeur est très douloureuse, les mouvements très pénibles; un ganglion sensible à la pression apparaît le lendemain sur le côté gauche du cou. Le 31, je trouve sur la tache centrale de l'angiome, à quelque distance de la piqûre, une ulcération large de 2 ou 3 millimètres et laissant couler un peu de sang sur la compresse. Du 1er au 4 septembre, les douleurs diminuent, puis disparaissent, l'adénite est stationnaire ; autour de la piqûre il n'y a pas de traces de coagulation. Plus haut s'est montré un point noirâtre, qui s'ulcère à partir du 5 septembre ; de là deux pertes de substance, bientôt réunies en une seule, et d'où s'échappe toujours un peu de sang. Le ganglion n'est plus douloureux.

Ainsi la première injection n'a produit aucun effet salutaire ; elle a été la cause d'une irritation assez vive, et la tumeur s'est ulcérée. Avant de pratiquer la seconde, j'attends une quinzaine de jours, délai recommandé par MM. Gosselin et LeFort, et je fais préparer une solution de fer à 10° seulement. Le 11 septembre, deuxième injection; 3 gouttes de perchlorure sont introduites dans un vaisseau de la tumeur par le procédé ci-dessus décrit, avec les mêmes précautions.

Cette fois les phénomènes consécutifs sont moins violents ; le 12 septembre, la malade a eu de la céphalalgie toute la nuit, la peau est encore un peu chaude, le pouls fréquent, la tumeur douloureuse au toucher, mais le 15, tout a disparu. Le 16, nouvelle poussée d'adénite subaiguë, empâtement autour de la petite glande, tête inclinée à gauche ; deux jours après, le ganglion est toujours là, mais les symptômes inflammatoires ont cédé. D'autre part, il n'y a toujours aucune apparence de coagulation, et l'ulcération fait des progrès. Depuis le 13 septembre, un peu de pus mêlé au sang tache les compresses; du 15 au 17, l'ulcération acquiert les dimensions d'une pièce de 5 francs, elle est irrégulière, anfractueuse, à fond rouge, et donne un suintement sanguin presque continuel, sinon très inquiétant.

La marche de l'ulcère, l'absence de coagulation, le peu d'irritation causé par la dernière piqûre, m'engagent à recommencer bientôt. Le 20 septembre, je fais une troisième injection en tout semblable à la seconde, si ce n'est qu'après avoir attendu dix minutes, je crois sentir au niveau de la piqûre une petite masse indurée. Cette fois, la fièvre et l'inflammation font entièrement défaut; nul symptôme n'est à noter jusqu'au 28, jour de la quatrième piqûre. Après celle-ci, aucun accident, mais d'autre part, aucune trace d'amélioration. Le semblant de caillot qui s'était formé a disparu, les pulsations n'ont pas sensiblement diminué. Ce qui amène, le 9 octobre, une cinquième injection de 2 gouttes de perchlorure de fer à 10°.

L'opération était finie, la compression circulaire avait été faite rigoureusement pendant dix minutes, et j'avais quitté la malade pour continuer la visite lorsqu'on me rappelle en toute hâte; elle est dans un état syncopal, le visage, les muqueuses décolorées, la respiration nulle, le pouls lent et presque insensible. On obtient, par divers mo-

des d'excitation, quelques inspirations faibles, espacées, irrégulières; pendant 5 minutes, la situation reste la même. Au bout de ce temps, la malade est agitée quelques instants par des mouvements convulsifs, gémit et se retourne dans son lit, fait plusieurs inspirations bruyantes et irrégulières sans reprendre connaissance. Puis elle pâlit de nouveau, redevient immobile, ne respirant plus qu'à de longs intervalles, et cinq minutes se passent encore. Elle se relève enfin, ouvre des yeux étonnés, regarde autour d'elle sans dire un mot. A cet orage succède un abattement prononcé. — Diagnostic : embolie pulmonaire.

Le 4 octobre, il ne reste qu'un peu de faiblesse et quelque sensibilité dans la tumeur; tout rentre dans l'ordre les jours suivants. Mais dans la nuit du 16 au 17, la malade est réveillée par une forte douleur siégeant à l'occiput; en retirant la compresse, elle fait jaillir un flot de sang, et bientôt après tombe en syncope.

L'hémorragie est arrêtée non sans peine, par l'application d'amadou et de perchlorure de fer.

Dès ce moment la méthode des injections coagulantes me paraît condamnée. Elle a provoqué des accidents graves, n'a pas arrêté les progrès du mal, et de nouvelles hémorragies sont imminentes; aussi l'extirpation est-elle décidée. M. Verneuil, qui à cette époque reprend le service, conclut dans le même sens et procède à l'opération le 21 octobre.

Une incision est faite autour de la tumeur à l'aide du thermo cautère; la section de la peau est à peu près exsangue. Le tissu conjonctif sous-cutané est entamé à la partie supérieure; une artère, ouverte par le couteau porté au rouge sombre, donne un jet de sang bientôt arrêté par une pince hémostatique; une seconde a le même sort, et quatre fois de suite dans l'espace de 3 centimètres la même manœuvre est répétée. Les quatre pinces étant réunies dans la main d'un aide, M. Verneuil abandonne le thermocautère et passe transversalement au-dessous de la tumeur une sonde cannelée qui la divise en deux moitiés. Un stylet aiguillé permet alors de passer une première chaîne d'écraseur qui, placée dans l'incision primitive, embrasse la moitié supérieure de l'angiome; une seconde chaîne, placée de la même façon, embrasse la moitié inférieure; les deux chaînes fonctionnant en même temps, achèvent l'ablation en quelques minutes. Quatre ou cinq ligatures sont encore nécessaires; la perte de sang équivaut à celle d'une amputation de jambe.

Pansement phéniqué simple; cicatrisation à plat sans aucun accident. La malade quitte l'hôpital entièrement guérie dans les premiers jours de décembre.

Examen de la tumeur. — La pièce a été conservée dans le liquide de Müller. M. Ch. H. Petit, à qui je dois entièrement l'analyse histologique qui va suivre, en détache pour l'examen trois fragments: le premier est pris au niveau de l'ulcération, un autre vers la partie centrale de la base, le troisième est un lambeau de la peau qui recouvre les parties latérales. Ces fragments sont coupés après durcissement dans la

gomme et l'alcool, et les coupes sont colorées par un séjour prolongé dans le picro-carminate étendu.

Les coupes de la peau présentent, à un faible grossissement, un certain nombre de lacunes irrégulières, dans lesquelles on voit des amas de globules sanguins accumulés sur leurs bords, et qui sont manifestement des sections de vaisseaux et surtout de veinules. Les vaisseaux cutanés, qui se présentent avec des dimensions plus petites et un contour régulièrement circulaire, ne semblent pas beaucoup plus nombreux que sur un fragment de peau normale. A l'aide d'un grossissement plus fort, on trouve çà et là des cellules embryonnaires en quantité variable, occupant les intervalles des éléments de tissu conjonctif; en outre, on voit dans quelques endroits des globules sanguins formant de petits amas irréguliers en dehors des vaisseaux, ou bien disséminés dans l'épaisseur du derme.

Les deux autres fragments ne diffèrent pas essentiellement du premier. On y observe, comme sur les coupes de la peau, mais en plus grand nombre et plus développées, des sections vasculaires, les unes régulièrement arrondies, les autres plus grandes, de forme très variable et ayant l'aspect de lacunes limitées par une paroi continue. De ces vaisseaux, les plus nombreux sont des veines ou des veinules, qui offrent une lumière plus ou moins irrégulière, et dont la paroi épaissie se confond insensiblement avec le tissu ambiant; les autres sont des artères, que l'on reconnaît à leur paroi musculaire bien distincte et même hypertrophiée sur quelques-unes. Les artères, qui, je le répète, sont plus rares que les veines, ont conservé leur forme arrondie. En aucun point on ne constate l'existence de lacunes sanguines communiquant entre elles comme dans l'angiome caverneux.

On voit encore, sur les coupes de ces deux fragments, des cellules embryonnaires et des globules sanguins disposés comme dans les préparations qui intéressent la peau. Mais les cellules embryonnaires et les infiltrations sanguines deviennent très abondantes sur les coupes du fragment où siège l'ulcération, et cela d'autant plus qu'on se rapproche davantage de celle-ci. Le fond de l'ulcération est constitué par une couche épaisse de tissu de granulation, dans laquelle viennent se fondre insensiblement les fibres conjonctives qui forment le stroma de la tumeur; la plupart des vaisseaux avoisinants sont gorgés de sang, à l'inverse de ceux qui sont plus profonds et dont la lumière est libre ou seulement en partie oblitérée par des amas de globules sanguins. — En résumé la tumeur est un *angiome simple*.

Obs. II. — *Angiome pulsatile de la région fronto-pariétale. — Extirpation; guérison.*

P..., 27 ans, cultivateur, entre à la Pitié le 9 décembre 1874, salle Saint-Louis, n° [illegible]. Il vient de Besançon à Paris pour se faire débarrasser d'une tumeur qu'il porte au front depuis l'âge de 12 ans. Il aurait reçu un coup de pierre à cette époque, et peu de temps après serait apparue la tumeur. Celle-ci, d'après les renseignemeats du malade, demeura

usqu'à 24 ans stationnaire et composée d'une saillie longitudinale artant de la racine du nez pour se terminer par un renflement ovoïde ù niveau de l'implantation des cheveux. Nul traitement ne fut suivi endant cette période. De 24 à 27 ans, la tumeur augmenta de volume, et ut traitée par la compression pendant six mois, à l'hôpital de Besançon, nais sans le moindre succès. Depuis le mois de février 1874, il existe ne petite ulcération qui s'est faite spontanément, ne se ferme jamais t donne du sang chaque fois qu'on la panse ou pendant les efforts. e malade a renoncé à tout travail et s'est décidé à venir à Paris. La anté générale est parfaite, il n'y a ni douleurs ni anémie notable.

Toute la partie supérieure de la face offre un aspect bizarre; le front st sillonné de veines énormes, et une tumeur grosse comme un œuf ccupe sa partie supérieure et empiète sur le cuir chevelu. Examiions en détail les caractères qu'elle présente, les veines qui en parent, les artères qui s'y rendent:

La tumeur est rouge violacé; sur les téguments amincis se voit ne ulcération large d'un centimètre, qui verse un peu de sang et de us sur les pièces du pansement. On perçoit à la vue et au toucher des attements expansifs très énergiques. La masse tout entière est molle fluctuante; une pression prolongée réduit quelque peu son volume. lle se continue en arrière sans démarcation précise avec le cuir cheelu, qui paraît légèrement soulevé et donne dans une certaine étenne la même sensation de mollesse et de fluctuation.

De cette tumeur émergent deux grosses veines, qui semblent aboucher à plein canal avec elle. La première descend vers la racine u nez, suivant le trajet de la préparate du côté droit; elle est axueuse, violacée en quelques points, animée de battements expanifs; elle a le volume du petit doigt et ressemble tout à fait au plus rosses varices de la saphène interne. Elle se termine de chaque côté ans les veines angulaires, également violacées et augmentées de olume. Toutes les autres veines du front, les anastomoses des fronales avec les temporales, et jusqu'aux palpébrales supérieures, parcipent à la dilatation; la région dans son ensemble est bosselée, ariqueuse, inégalement colorée; mais il n'y a plus rien au-dessous 'un plan qui passerait environ par le milieu du sac lacrymal; toute partie inférieure de la face paraît saine. La seconde veine efféente, également animée de pulsations, se détache de la partie postéieure, suit le côté gauche de la tête et va se perdre en arrière du avillon de l'oreille.

Sous la peau se dessinent très nettement les artères temporales, ilatées et flexueuses, visibles depuis l'articulation temporo-maxilire. On les voit battre avec énergie et onduler sous les téguments. e doigt découvre facilement les occipitales et sent, de leur part, une orte impulsion. Celle des faciales est moins vigoureuse; celle des arotides est visible et intense.

La compression exercée sur différents points donne des résultats ort intéressants. Outre l'expansion déjà signalée, on sent se développer sous le doigt, quand on insiste légèrement, un thrill manifeste,

ayant son maximum d'intensité sur la préparate, moins prononcé sur les autres dilatations veineuses du front. Si on augmente la pression sur l'une des deux grosses veines efférentes, près ou loin de la tumeur, au point d'en effacer le calibre, aussitôt tout le segment inférieur du vaisseau s'affaisse et disparaît, comme si on aspirait brusquement son contenu, et la peau reste flasque, ridée, trop large pour les parties qu'elle recouvre. En même temps la tumeur principale et le segment supérieur de la veine se gonflent davantage et battent avec plus de violence. Ces faits conduisent à chercher les voies de dérivation qui permettent aux veines efférentes de se vider instantanément. Or, si on répète l'expérience en comprimant simultanément les veines angulaires dilatées au devant du sac lacrymal, la préparate s'affaisse presque aussi vite que tout à l'heure; si, au contraire, la pression est faite au-devant du masséter, sur les veines faciales, qui n'offrent pas de dilatation apparente, la veine frontale diminue lentement de volume et ne disparaît qu'à la longue.

On trouve encore à la palpation, sous les veines, des sillons creusés dans l'os, dont plusieurs admettent la pulpe de l'index.

La compression des artères n'est pas moins intéressante. Si on comprime l'une des temporales, ou les deux à la fois, les battements de la tumeur et des veines diminuent seulement; il en est de même quand on arrête le courant des occipitales; mais si on applique les doigts en même temps sur les deux temporales et les deux occipitales, les pulsations deviennent nulles ou à peine perceptibles. Sur l'une des carotides primitives, diminution; sur les deux à la fois, suppression totale. Dans ce dernier cas, la tumeur et les veines sont tendues et turgescentes, parce que la pression porte en même temps sur les jugulaires internes.

Quels sont les rapports de la tumeur avec les veines diploïques et la circulation intra-crânienne? Un tube d'Esmarch étant mis autour de la tête afin d'oblitérer toutes les veines efférentes périphériques, la tumeur ne diminue pas sensiblement de volume. Il est donc permis de supposer qu'elle n'a pas de communications très faciles avec les parties profondes. D'autre part, comme l'arrêt du courant sanguin dans les veines faciales au niveau du maxillaire inférieur empêche, ainsi que nous l'avons dit plus haut, les veines frontales et temporales de s'affaisser au-dessous du doigt qui les comprime, on peut croire qu'il n'y a pas de larges voies de dérivation entre l'ophthalmique et les veines superficielles.

Le stéthoscope appliqué sur la tumeur y démontre un souffle intense, prolongé, mais discontinu; entre chaque pulsation existe un petit silence très appréciable. Même souffle intermittent à l'auscultation de la veine préparate et des artères temporales; rien d'analogue dans les occipitales.

Le malade ne présente aucun trouble fonctionnel; vision parfaite, pupilles égales, vaisseaux de l'œil intacts. Il entend un bruissement dans les oreilles, quand il se couche sur le côté de manière à compri-

ner l'une des temporales ; autrement, rien ne le tourmente. Les battements du cœur sont forts, sans bruits anormaux.

En présence d'une affection aussi complexe, quelle peut être la conduite à tenir? Le volume de la production morbide, la difformité dont elle est cause, l'accroissement rapide qu'elle semble avoir pris depuis quelques mois, les hémorrhagies légères qui surviennent journellement et en font prévoir de plus graves, sont autant de raisons pour ne pas temporiser. D'autre part, la multiplicité des moyens de nutrition de la tumeur, le développement énorme de ses communications avec la circulation générale, font rejeter les injections coagulantes, qui sans nul doute seraient inefficaces ou même dangereuses. Quant aux ligatures, le seul procédé rationnel serait de jeter un fil sur les deux carotides primitives; il n'y faut pas songer. Après mûre réflexion, deux moyens restent en présence: extirper la tumeur ou la priver de ses moyens nutritifs, en l'isolant par un sillon circulaire profondément creusé jusqu'aux os. M. Verneuil trace le plan opératoire suivant: 1° après anesthésie, la bande d'Esmarch sera mise autour de la tête pour emprisonner le sang dans la tumeur; 2° celle-ci alors sera vidée par aspiration au moyen de l'appareil Dieulafoy; d'après le temps qu'elle mettra à se remplir de nouveau, on jugera de l'importance de ses communications avec les parties profondes; 3° un large fossé, creusé au galvanocautère, cernera la masse morbide; des pinces à pression continue seront placées sur tous les points saignants; l'ablation totale suivra l'isolement, s'il y a lieu.

Opération le 16 décembre. — La bande d'Esmarch est appliquée; aussitôt les battements deviennent inappréciables et les veines efférentes se gonflent. M. Verneuil enfonce dans la préparate l'aiguille n° 2 de l'aspirateur Dieulafoy; la seringue est remplie d'un sang rouge, mousseux, sans que la tumeur s'affaisse; une seconde aspiration, puis une troisième faite au centre donnent le même résultat; on a retiré 35 grammes de sang. Par l'orifice que l'aiguille a créé s'échappe un jet rutilant, bientôt arrêté par une pince hémostatique; au même instant la tumeur, extrêmement distendue, se rompt au niveau de l'ulcération, et donne un flot de sang dont le chirurgien se rend maître par le même procédé.

Ainsi, malgré la compression des vaisseaux périphériques, l'évacuation de la tumeur est impossible, car les artères dilatées des os du crâne (force est bien de le reconnaître), lui fournissent du sang en abondance. Cette partie du plan opératoire ayant échoué, il est évident, par les mêmes motifs, que l'isolement simple ne suffirait pas à la guérison, car la nutrition de la tumeur est trop bien assurée par les vaisseaux profonds. Le sillon que va creuser le galvanocautère sera donc le premier temps d'une extirpation dont le manuel opératoire est désormais livré à l'inspiration du moment.

Une incision circulaire est tracée lentement par le couteau porté au rouge sombre, à un centimètre environ de la base de la tumeur. Le sang part en jets des deux lèvres de l'incision; à mesure qu'il progresse, on applique des pinces à pression continue. Chaque fois

qu'on approche d'une grosse veine, on fait à droite et à gauche du vaisseau une ponction profonde, et on passe péniblement au-dessous de lui, peut-être à travers ses parois, une sonde cannelée qui sert à glisser un stylet muni d'un fil. Ayant répété deux fois la même manœuvre, on cherche à couper la veine entre les deux ligatures ; mais les fils sont trop rapprochés ou les vaisseaux mal étreints, un flot de sang jaillit sous le couteau ; plusieurs pinces viennent à bout de l'arrêter.

Il faut creuser davantage pour achever l'isolement. La manœuvre que nous avons décrite, ponction et contre-ponction au galvano-cautère, stylet muni d'un fil et glissé sur la sonde cannelée, permet d'étreindre les tissus en plusieurs points et de faire ainsi l'hémostase sur toute la lèvre inférieure de l'incision. C'est maintenant la lèvre supérieure qui donne du sang par jets multiples à mesure qu'on sépare la tumeur des parties voisines ; des pinces sont encore appliquées en grand nombre. Enfin la tumeur ne tient plus que par le milieu de sa base. On la détache rapidement du crâne pour terminer l'extirpation. A ce moment, trois ou quatre jets rutilants s'élèvent de la voûte osseuse à 30 ou 40 centimètres ; impossible de placer des pinces sur les orifices des vaisseaux crâniens dilatés ; tout le champ opératoire est largement couvert de sang. La compression digitale aussitôt exercée par les aides permet au chirurgien d'abattre en quelques instants les dernières adhérences de la tumeur ; il reste une vaste surface de la voûte crânienne dénudée, sur laquelle le fer rouge est appliqué sans que l'hémorragie s'arrête. Des rondelles d'amadou maintenues avec les doigts triomphent enfin de l'écoulement et l'opération est terminée.

Quatorze pinces à pression continue sont laissées à demeure sur la lèvre inférieure de l'incision, et maintenues par de petits tampons de charpie humide qui les empêchent de tirailler la plaie. Celle-ci est couverte de compresses de gaze imbibées d'une solution phéniquée au centième, sur lesquelles on fera toutes les deux heures une pulvérisation de quelques minutes avec le même liquide. Le malade a bien supporté l'opération ; malgré la grande perte de sang qu'il a subie, il n'a aucune tendance à la syncope.

Le 20 décembre, on enlève une pince et les premières rondelles d'amadou, qui commencent à donner de l'odeur. La température, qui n'a pas dépassé 37°5 depuis l'opération, monte le soir même à 39°8. Pulvérisation phéniquée toutes les deux heures ; 1 gramme de sulfate de quinine.

Le 23 et le 24 décembre, huit pinces ont été enlevées, l'état général est excellent. Les dernières pinces tombent le 25. Le 26, la plaie commence à suppurer abondamment ; légère élévation de la température (38°3).

Le 13 janvier, l'os est complètement recouvert de bourgeons charnus, qui sont de niveau avec ceux des parties molles. Aucune trace d'exfoliation osseuse. A la fin du même mois, une cicatrice solide recouvre entièrement la perte de substance. Les artères afférentes ont singu-

ièrement diminué de volume; les temporales sont à peine visibles sous les téguments; leurs battements, beaucoup moins prononcés, ne peuvent être perçus qu'avec le doigt. Les pulsations des occipitales, celles des carotides primitives sont aussi très atténuées. Le malade retourne à Besançon entièrement guéri.

Discussion.

M. Verneuil. Je suis un peu intéressé dans la question, puisque les deux observations qui font la base du travail de M. Richelot ont été prises dans mon service. On pourrait, certes, s'étonner de voir l'extirpation des tumeurs cirsoïdes par le bistouri présentée comme la méthode de choix, et pourtant cette conclusion peut être facilement défendue.

Sur le premier de mes malades on avait essayé sans succès des injections coagulantes; chez l'autre, on voyait des veines frontales grosses comme le pouce et des veines pariétales aussi volumineuses que mon petit doigt, sans compter que les artères avaient acquis un développement énorme. Je n'aurais jamais osé déterminer des coagulations dans de pareils vaisseaux.

L'opération au bistouri a duré vingt à vingt-cinq minutes; je me suis servi d'un grand nombre de pinces à lymphatiques pour fermer immédiatement la lumière des vaisseaux. Une bande élastique enserrait toute la circonférence du crâne à sa base.

Une fois ces énormes vaisseaux coupés et liés, il n'y a pas à se préoccuper de ce qu'ils deviendront. M. Decès, de Reims, a montré dans sa thèse que la destruction ou l'extirpation de la tumeur menait leur atrophie, c'est ce qui a eu lieu chez mes deux malades.

Dans la période initiale des anévrysmes cirsoïdes, on pourrait peut-être essayer de la cautérisation combinée avec l'extirpation, mais lorsqu'elles ont acquis un certain volume, l'extirpation seule est possible.

M. Desprès. Je regrette que M. Terrillon n'ait pas cité M. Decès dans son rapport; quant à la méthode à laquelle il faut donner la préférence, je crois aussi que c'est l'ablation au bistouri.

M. Guéniot. Déjà plusieurs discussions se sont élevées sur cette question de thérapeutique au sein de la Société de chirurgie, et on s'y est généralement montré favorable aux injections coagulantes. Cependant j'ai pratiqué une fois l'extirpation par le bistouri sur un garçon boucher du service de M. Broca, à l'hôpital Saint-Antoine. Après avoir été traité pour une loupe par un rebouteur qui lui avait appliqué un caustique, il se présenta à la consultation de l'hôpita

non guéri et avec une large eschare encore adhérente, dont la chute devait fatalement amener de graves hémorrhagies. Broca se proposait de faire des injections coagulantes, après avoir circonscrit la tumeur au moyen d'un cercle métallique destiné à comprimer tous les vaisseaux à la périphérie.

Cependant une hémorrhagie d'au moins 300 grammes de sang me détermina à agir vite et à donner le choix à l'ablation par le bistouri. Malgré toutes les précautions prises pour éviter la perte de sang, elle fut terrible. De tous les points et particulièrement des bouches des vaisseaux perforants se faisait un écoulement d'une abondance extrême que je ne puis évaluer au-dessous de 1,200 grammes. J'en vins à bout en terminant rapidement l'opération et en comprimant toute l'étendue de la plaie avec la paume de la main. Il y eut plus de vingt ligatures à faire. Le malade, bien que très affaibli par une aussi grande perte de sang, guérit rapidement.

On trouvera les détails de ce fait dans la *Gazette des hôpitaux* de 1868, p. 153 (*Note sur un cas de tumeur cirsoïde artérielle traitée avec succès par l'ablation au bistouri.*)

M. Trélat. Je tiens à rappeler que la thèse de Decès est basée sur la pratique de son père et sur deux observations recueillies à Paris. L'extirpation me paraît, à moi aussi, la méthode la plus favorable, mais il ne faut pas oublier que les tumeurs cirsoïdes résultent souvent de la transformation de simples tumeurs caverneuses, d'où cette conclusion qu'il se faut hâter de traiter les tumeurs érectiles avant cette transformation et par des moyens plus simples que l'ablation.

J'ai soigné jadis un homme atteint d'une tumeur cirsoïde d'un doigt. De graves hémorrhagies me forcèrent à pratiquer la ligature de l'humérale, puis de l'axillaire et finalement l'amputation de l'avant-bras. Cet homme guérit. Ici l'envahissement de la paume de la main et le siège même de la tumeur en rendaient l'extirpation impossible, mais dans des cas plus favorables, c'est certainement à cette méthode que je donnerais la préférence, malgré la faveur dont ont joui les injections coagulantes soutenues par l'autorité de M. Broca.

M. Verneuil. Je me sens soutenu dans mon opinion par les grands progrès de la diérèse moderne. C'est en m'entourant des plus grandes précautions, et après avoir ceint la tête d'un tube de caoutchouc, c'est en procédant centimètre par centimètre, que j'ai pu triompher des difficultés spéciales des opérations de cette nature.

M. Tillaux. Je ne voudrais pas qu'on érigeât l'extirpation en

méthode générale de traitement des tumeurs cirsoïdes. Elle ne convient guère qu'aux tumeurs ulcérées ; pour celles qui ne le sont pas, je crois certaines autres méthodes préférables. Ainsi j'ai pu guérir par des cautérisations interstitielles une tumeur grosse comme une orange que portait à la nuque un enfant de dix-huit mois.

En outre, si différentes circonstances m'amenaient à faire l'extirpation, je donnerais la préférence à d'autres moyens d'exérèse que le bistouri. C'est ainsi que, pour l'extirpation de cette énorme tumeur de la fesse dont je vous ai communiqué jadis l'observation, je me suis servi de l'écraseur pour pédiculiser et de l'anse galvanique pour couper. Cette façon de procéder offre de très grands avantages.

M. Desprès. Dans la thèse de Decès il y a trois observations d'ablation de tumeurs cirsoïdes au bistouri, une venant de son père, une de Syme, une de Mussey ; dans ce dernier cas, il fallut faire quarante ligatures.

Je ne recommande l'ablation que pour les anévrysmes cirsoïdes; pour les tumeurs érectiles proprement dites, le fer rouge réussit parfaitement.

M. Terrillon. Si je n'ai pas cité la thèse de Decès, c'est que mon rapport n'a pas la prétention d'être un travail complet sur ce sujet; c'est pour la même raison que je n'ai pas parlé non plus de celle de notre collègue, M. Terrier.

Quant aux conclusions de M. Richelot, je lui en laisse la responsabilité sans me prononcer catégoriquement dans son sens.

Sur un cas d'épithélioma de l'angle interne de l'œil gauche, traité par le Dr Meyer, au moyen de l'ablation et de l'application d'une greffe dermique,

par M. Charles Monod.

Je viens, au nom d'une commission composée de MM. Perrin, Giraud-Teulon et Charles Monod, rapporteur, vous donner le compte-rendu d'une observation de greffe cutanée qui vous a été lue par M. V. Caudron, au nom de son maître, M. le Dr Meyer, et vous communiquer les réflexions auxquelles elle nous a paru donner lieu.

La malade guérie vous a été présentée et vous avez pu constater vous-mêmes l'heureux résultat annoncé par le présentateur.

En deux mots, d'abord, voici le fait :

Le 30 mars dernier, M. Meyer pratiquait, chez une femme de 9 ans, l'ablation d'un épithélioma de l'angle interne de l'œil. L'o-

pération achevée, il se trouva en présence d'une perte de substance considérable, de forme triangulaire, à base tournée vers l'angle de l'œil, à sommet dépassant la racine du nez; elle mesurait 5 centimètres à la base et 6 centimètres de la base au sommet. Il avait fallu, de plus, pour enlever toute l'épaisseur des parties malades, mettre à nu la branche montante du maxillaire supérieur et pénétrer en haut jusqu'à la loge orbitaire. La plaie présentait, à sa partie moyenne, une profondeur de 1 centimètre 1/2.

M. Meyer résolut de combler la cavité ainsi produite à l'aide d'une opération autoplastique et fit choix, pour y parvenir, d'un procédé peu employé jusqu'ici en France et sur lequel il a voulu attirer votre attention.

Le lambeau devait être emprunté à la malade elle-même et pris dans une région éloignée de celle où il allait être transplanté. Complètement détaché, sans pédicule le reliant à son lieu d'emprunt, maintenu dans sa situation nouvelle par des moyens appropriés, il devait s'y *greffer* en contractant avec les parties sous-jacentes les connexions vasculaires qui assureraient sa vitalité.

Ce projet fut mis à exécution. Séance tenante, un fragment de même dimension que la perte de substance, mesurant par conséquent 6 centimètres dans son plus grand diamètre, fut prise à la partie antérieure de l'avant-bras de l'opérée. Débarrassé des débris de tissu cellulaire graisseux qui adhéraient à sa face profonde, il fut aussitôt transporté sur la plaie et fixé par douze sutures appliquées à sa circonférence.

Le pansement consista en une rondelle de lint trempée dans une solution d'acide borique, une éponge fine, taillée de façon à maintenir la coaptation, et une bande exerçant une légère compression.

L'appareil fut laissé en place pendant cinq jours. L'opération avait été pratiquée le 30 mars. Le 4 avril, un premier pansement est fait. Le lambeau greffé est adhérent par toute sa surface. Des douze sutures, dont aucune n'a coupé les tissus, la moitié est enlevée et un pansement analogue au premier est réappliqué.

Quatre jours plus tard, le 8 avril, second pansement. Les six sutures restantes sont coupées. L'appareil est dès lors renouvelé chaque jour. La guérison était complète le 16 avril.

La malade vous a été présentée un mois plus tard. Vous avez pu constater l'intégrité absolue des formes de la région. Le lambeau greffé était encore parfaitement reconnaissable à sa teinte un peu différente de celle des parties voisines et à la ligne de cicatrisation qui en marquait les limites.

J'insiste sur ce point, car l'on a dit que souvent ces lambeaux transplantés disparaissaient par une sorte de résorption lente.

Celui-ci était cependant considérablement réduit en étendue.

ce dimensions exactes, prises par moi le 25 mai sur la malade, taient de 15 millimètres dans sa plus grande largeur et de 10 millimètres de hauteur.

Or, vous vous souvenez que la perte de substance mesurait de 0 à 60 millimètres et que le lambeau pris pour le combler était e dimension égale.

Nous reviendrons, dans un instant, sur ce point qui n'est pas ans importance.

Quoi qu'il en soit, la greffe avait ici joué un rôle utile, puisque ar son moyen, on avait obtenu la guérison rapide, sans suppuraion, d'une plaie relativement étendue, et qu'on avait évité les nconvénients d'une rétraction cicatricielle fâcheuse.

M. Meyer fait suivre son observation de cette simple remarque : ce cas nous paraît présenter un intérêt réel en raison de l'étendue le la greffe ».

Ce n'est là qu'un des côtés intéressants de ce fait. Il en est l'autres sur lesquels je vous demande la permission de m'arrêter m instant.

Un mot d'abord sur le nom qu'il convient de donner à cette variété d'anaplastie.

Celui d'*hétéroplastie*, qui a été proposé pour désigner toutes les pérations de ce genre, et cela avec l'intention de rappeler que le ambeau transplanté peut être pris sur un autre individu, voire même sur un animal, ne s'applique évidemment pas à tous les cas. Dans certains, en effet, dans celui dont nous nous occupons, par xemple, l'opération est essentiellement *autoplastique*, puisque le ambeau est fourni par l'opéré lui-même.

D'autre part, le mot d'*hétéroplastie*, pas plus que celui d'*autoplastie*, n'entraînent nécessairement l'idée d'un lambeau sans pédicule complètement séparé, transplanté loin de son lieu d'emprunt.

Cette notion, est, au contraire, implicitement comprise dans le mot *greffe*. « Il y a *greffe*, dit Paul Bert, toutes les fois qu'une partie séparée complètement du corps de l'animal est ensuite replacée en tel lieu qu'elle continue à vivre comme si ses rapports nourriciers n'avaient en rien été interrompus [1]. »

L'opération que nous étudions est donc essentiellement une *greffe* — ce sera, si l'on veut, une *anaplastie par greffe*, — *autoplastique*, si le lambeau est emprunté à l'opéré lui-même, *hétéroplastique*, s'il est pris sur un autre individu.

Nous rappelons encore que dans ce cas, la greffe est *cutanée*, c'est-à-dire que le lambeau comprend toute l'épaisseur de la peau; le plus qu'il est appliqué sur plaie sanglante récemment prati-

[1] PAUL BERT. *De la greffe animale.* (Thèse de Paris, 1863.)

quée; enfin, qu'il est taillé de façon à la recouvrir tout entière et à combler du premier coup toute la perte de substance.

Ainsi conduite, l'opération n'avait été, jusque dans ces derniers temps, que fort rarement pratiquée. On trouverait plus facilement bon nombre d'exemples de transplantations de petits lambeaux cutanés sur plaie bourgeonnante, faites soit pour hâter la cicatrisation d'une plaie étendue ou d'un ulcère rebelle, soit pour chercher à combattre la rétraction cicatricielle.

A la suite des recherches de Reverdin[1] sur la *greffe épidermique*, de nombreuses tentatives furent faites dans la même voie ou dans des voies parallèles.

On voulut faire plus et mieux. Au lieu de se contenter de transporter sur les plaies de petites écailles épidermiques d'une minceur extrême, destinées à devenir comme des foyers de cicatrisation, on essaya de tailler des fragments plus épais, comprenant à la fois le derme et l'épiderme, — c'est la *greffe dermo-épidermique* de M. Ollier[2], — ou de les prendre plus étendus de façon à couvrir, lorsque cela était possible, toute la surface de la plaie, — c'est la *greffe dermique en mosaïque* de M. Wecker[3].

A la même catégorie appartiennent les recherches de notre ancien collègue, M. Dubreuil[4], qui, dès 1872, nous faisait part de ses premiers essais de greffes animales transplantées sur l'homme et qui, tout récemment, inspirait à l'un de ses élèves, à Montpellier, sur ce sujet, une thèse que nous n'avons pu nous procurer; celles de M. Follet (de Lille) et de M. Caze, communiquées la même année, les premières à la Société de médecine du Nord[5], les secondes à l'Institut[6]; celles de M. Benjamin Anger, consignées dans ses leçons cliniques et dans une note à l'Académie des sciences, en 1874[7].

[1] JACQUES REVERDIN. Société de chirurgie, séance du 8 décembre 1869, et *Arch. gén. de méd.*, 1872, t. XIX, p. 276.

[2] OLLIER. Note à l'Académie de médecine. *Bullet. de l'Acad. de méde.*, 1872, p. 243.

V. aussi PONCET. Des greffes dermo-épidermiques et en particulier des larges lambeaux dermo-épidermique. *Lyon Médical*, 1871, VIII, p. 494, et MARDUEL. Des greffes cutanées. *Ibid.*, 1872, nos 11, 12, 16, 18.

[3] WECKER. De la greffe dermique en chirurgie oculaire. *Annales d'oculistique*, 1872, t. LXVIII, p. 62.

[4] DUBREUIL. Greffes animales transplantées sur l'homme. *Bull. de la Soc. de chirurgie*, 1872, p. 365.

[5] FOLLET (de Lille). Greffes humaines et animales. Note lue à la Société de médecine du Nord, le 12 juillet 1872. *Bull. médical du Nord de la France*, septembre 1872.

[6] COZE. Des greffes cutanées. Note à l'Académie des sciences, 28 février 1872.

[7] B. ANGER. De l'Hétéroplastie. *Leçons cliniques*, p. 30, et note à l'Académie des sciences, séance du 23 novembre 1874.

A l'étranger, on peut encore citer, sur la même question, les travaux et observations de Hamilton[1], qui revendique la priorité de l'idée des transplantations cutanées faites pour hâter la cicatrisation des vastes ulcères des jambes proposées par lui dès 1847, exécutées en 1854; de Lawson[2], qui, le premier, appliqua le procédé de Reverdin, en faisant usage de fragments plus grands, à la cure de l'ectropion; de Steele[3], Hofmolk[4], Netolitsky[5], Paci[6], etc., qui tous recommandent d'augmenter soit l'épaisseur, soit l'étendue de la greffe.

La plupart de ces tentatives furent heureuses. Elles rappelaient du moins l'attention sur un fait trop oublié, que les expériences déjà anciennes de Barionio, Wiesmann, Dieffenbach, et celles plus récentes de Lantilhac, Paul Bert, Georges Martin, Armaignac ont amplement démontré, à savoir, qu'un fragment complètement séparé du corps de l'animal, placé dans certaines conditions favorables de milieu et de température, pouvait continuer à vivre en s'unissant organiquement à la partie au contact de laquelle elle était maintenue, en un mot, que la *greffe cutanée* était possible.

Il n'est que juste de rappeler la part considérable que M. Ollier, par ses recherches sur la greffe dermo-épidermique, a prise à la démonstration de cette vérité[7].

Le fait que nous a communiqué M. Meyer et d'autres analogues que nous citerons dans un instant, marquent une phase nouvelle dans l'histoire de la greffe animale.

Le lambeau transplanté est placé dans une plaie que vient de créer le chirurgien; il remplit exactement toute la perte de substance, qui est instantanément comblée. Le malade est dès lors,

[1] HAMILTON (de New-York). Healing wounds by transplantation. *New-York medic. Gaz.*, 20 août 1870.

[2] LAWSON. Cases of skin grafting. *Lancet*, 22 octobre 1870 et *Medical Times and Gazette*, 26 novembre 1870.

[3] STEELE. On transplantation of skin. *Brit. med. Journ.*, 10 décembre 1870.

[4] HOFMOLK. Ueber Ueberpflanzung von Hautstücken auf granulirende Wunde. *Wien. med. Presse*, 1871, n° 12.

[5] NETOLITSKY. Fur Casuistik der Hauttransplantation. *Wien. med. Wochensch.*, 1871, n° 34.

[6] PACI. Osservazioni sur trapiantemento cutaneo. *Lo Sperimentale*, 1875, p. 36.

[7] Outre les travaux de M. Ollier et de ses élèves, mentionnés plus haut, voir encore un très beau cas de greffe cutanée sur surface bourgeonnante, pratiqué par M. Ollier, pour la cure d'un ectropion. Le malade a été présenté par M. le Dr Poncet à la Société de médecine de Lyon, un an après l'opération. *Lyon Médical*, 1873, n° 23.

comme dans toute autoplastie bien faite, à l'abri des dangers d'une plaie ouverte : il évite du même coup les lenteurs et les conséquences parfois funestes d'une cicatrisation par bourgeonnement. La greffe ainsi appliquée rentre donc absolument dans le cadre de ces opérations réparatrices dont on ne saurait trop multiplier les procédés, tant sont divers et nombreux les cas où ils trouvent leur application.

Est-ce à dire cependant qu'il s'agisse d'une méthode absolument nouvelle ? Les koomas ou potiers de l'Inde qui reconstituaient, dit-on [1], avec tant d'habileté un nez absent à l'aide d'un lambeau de peau emprunté à la fesse du patient, ne faisaient-ils pas de la sorte une véritable anaplastie par greffe ? D'après M. Le Fort [2], la tradition de cette opération se seraitconservée aux Indes jusqu'à nos jours.

Plus près de nous, Bunger (de Marbourg) [3] réussit à restaurer à l'aide de la peau de la cuisse un nez détruit par lupus.

Enfin Laugier aurait, à Beaujon, pratiqué une autoplastie à l'aide d'un lambeau de peau, emprunté à la partie postérieure du tronc. M. Panas garde le souvenir de cette observation, dont il n'est resté aucune relation écrite [4].

A ces quelques faits se bornaient tous les documents se rapportant à l'autoplastie par transplantation de lambeaux complètement détachés. Aussi la plupart des auteurs passent-ils cette opération sous silence, ou en nient-ils la possibilité.

Pour Blandin [5], il y aurait folie à considérer la greffe après séparation complète comme un moyen admissible d'autoplastie. Velpeau [6], Sédillot [7], expriment un sentiment analogue.

Les auteurs plus récents des articles *autoplastie* de nos Dictionnaires font à peine allusion aux tentatives qui pourraient être faites en ce sens [8].

[1] Armaignac. De la greffe animale et de ses applications à la chirurgie. *Thèse Paris*, 1876, n° 204, édit. in-4°, p. 13.

[2] Le Fort. *Bullet. de la Soc. de chirurgie*, 1872, p. 39.

[3] Bunger. *Journal de Græfe et Walther*, 1823, t. IV, liv. IV, p. 569 (traduction *in extenso*, in G. Martin. De la durée de la vitalité des tissus, etc. *Thèse Paris*, 1873, édit. in-8°, p. 107).

[4] G. Martin *thèse citée* p. 12.

[5] Blandin. Autoplastie et restauration des parties du corps qui ont été détruites à la faveur d'un emprunt fait à d'autres parties plus ou moins éloignées. *Thèse de concours*, Paris, 1836, édit. in-8°, p. 95.

[6] Velpeau. Nouveaux éléments de médecine opératoire. 2e édit. Paris, 1839, p. 621 et suiv.

[7] Sédillot et Legouest. Traité de médecine opératoire, 4e édit. Paris, 1870, p. 287.

[8] Verneuil. *Dict. encycl. des sciences médicales*, 1re serie, t. IV, p. 123 et t. VII, p. 360, articles *Anaplastie* et *Autoplastie*; et *Mém. de chirurgie*, t. I (chirurgie réparatrice), p. 3 et 70. — A. Guérin. *Dict. de méd. et de chirurgie pratique*, t. IV, p. 212, article *Autoplastie*.

M. Mathias Duval [1], dans l'article *Greffe* du *Dictionnaire de méde-ne et de chirurgie pratiques*, mentionne les tentatives d'Ollier, ais n'aborde pas la question des greffes cutanées sur plaie ré-nte, dont aucune observation n'avait du reste encore, à cette oque, été publiée (1872).

Cependant, dès 1848, dans une thèse intéressante sur l'ana-astie, soutenue à Montpellier, M. de Lantilhac vantait les services e l'autoplastie par greffe pouvait être appelée à rendre, dans rtains cas déterminés. Mais il n'apportait aucun fait à l'appui de s idées théoriques, et son travail, peu connu, n'eut aucune in-ence sur la pratique des chirurgiens de nos jours [2].

Aussi, lorsqu'en 1875, un chirurgien écossais, Wolfe, fit paraître ns les journaux anglais une courte note concernant une *Nouvelle éthode d'autoplastie*, dans laquelle il rendait compte de la gué-son d'un ectropion obtenue à l'aide d'un lambeau de peau emprunté l'avant-bras de la malade, il ne s'éleva aucune réclamation de riorité [3].

Wolfe eut bientôt des imitateurs; et c'est sous le nom de *Mé-ode de Wolfe* que ce procédé de cure de l'ectropion est en train e faire le tour du monde.

Or, il se trouve, Messieurs, qu'il y a là un déni de justice contre quel nous devons nous élever.

C'est en France, cinq ans avant la publication du travail du chi-rgien écossais, que l'opération, dite de Wolfe, a été pratiquée our la première fois; c'est dans les *Bulletins* de notre Société, que eux ans plus tard le fait a été publié; c'est à l'un de nos collègues, n professeur Le Fort, que revient le mérite de cette heureuse ntative [4].

Une première fois, le 15 février 1870, inspiré, comme il le ra-onte, par la lecture du travail d'un médecin anglais sur les pro-édés de rhinoplastie employés aujourd'hui encore aux Indes, et xquels nous faisions allusion tout à l'heure, il tenta d'appliquer n procédé analogue à la cure d'un ectropion cicatriciel. Après voir avivé et suturé les paupières, il détruisit la cicatrice de la pau-ière inférieure et disséqua celle-ci de façon que le bord palpé-ral pût remonter librement.

[1] MATHIAS DUVAL. *Dict. de méd. et de chir. pratiques*, t. XVI, p. 698. Article *Greffe*.

[2] DE LANTILHAC. De l'Anaplastie. Thèse Montpellier 1848, n° 73.

[3] WOLFE. A new method of perfomring plastic operations. *British medical ournal*. 18 septembre 1875, t. II, p. 360.

[4] LE FORT. Blépharoplastie par un lambeau complètement détaché du bras t reporté à la face. Insuccès. *Bull. de la Soc. de chirurgie*, 1872, 3e série, I, p. 39.

Il obtint ainsi un espace losangique cruenté qu'il combla avec un lambeau emprunté à la peau du bras. Le lambeau fut fixé par sept ou huit points de suture et de plus tenu appliqué par une douce compression. — L'insuccès fut complet, le lambeau se mortifia entièrement, il n'en resta pas trace. — Cet échec ne découragea pas M. Le Fort. Au bout de deux ans (3 avril 1872), une occasion semblable s'étant représentée, il renouvela la même tentative qui, cette fois, fut suivie d'un plein succès. Le malade guéri de son ectropion, portant encore à la paupière la greffe parfaitement reconnaissable, fut présenté le 16 avril à l'Académie [1].

M. Le Fort avait eu soin, cette fois, de ne pas comprendre dans son lambeau le tissu cellulo-graisseux qui double la face profonde de la peau. Nous verrons, en effet, que c'est là une des conditions nécessaires à la réussite de la greffe cutanée.

Deux ans plus tard, le docteur Sichel, encouragé, comme il le dit lui-même, par ce premier succès, exécuta sur un de ses malades une opération semblable. Le lambeau, cette fois, était un peu plus grand, il mesurait quatre centimètres carrés. De plus, imitant en cela la pratique de Wecker dans sa greffe en mosaïque, M. Sichel divisa le lambeau, préalablement débarrassé de son tissu adipeux, en quatre fragments plus petits, afin d'obtenir une meilleure coaptation. Malgré une mortification partielle, le résultat constaté quinze mois après l'opération était des plus satisfaisants. La paupière avait recouvré toute sa mobilité. Il n'y avait pas trace de rétraction [2].

Il n'en fut pas tout à fait de même dans une seconde tentative faite l'année suivante par le même opérateur (1875). L'adhérence des lambeaux ne fut pas complète, la plaie bourgeonna, et lors de la publication de l'observation (1876), on pouvait craindre une reproduction partielle de l'ectropion [3].

Enfin, un an encore avant l'opération de Wolfe (1874), le docteur Illing, chef de clinique de Stellwag von Carion, publiait à Vienne le récit d'une opération faite par son maître, dans laquelle celui-ci avait obtenu la guérison d'un ectropion en transplantant dans la plaie un lambeau emprunté à la face interne du bras [4].

[1] Le Fort. *Bull. de l'Acad. de medecine*, 1872, 2e série, t. I, p. 295. Séance du 16 avril 1872. L'observation est publiée *in extenso* par G. Martin. Thèse citée, p. 111.

[2] Sichel. *Bull. de l'Acad. de méd.*, 1875, 2e série, t. IV, p. 574 (séance du 18 mai), et *Bull. de la Soc. de chir.*, 1875, 4e série, t. I, p. 445 (séance du 19 mai). L'observation est publiée *in extenso* par Armaignac, thèse citée, p. 88.

[3] Sichel. Observation de Maria Brezard. — Malade présentée à la Société de chirurgie (séance du 30 juin 1875). — Observation publiée dans les *Bull. de la Soc. de chir.*, 1875, 4e série, t. I, p. 586, et dans Armaignac, thèse citée, p. 83.

[4] Illing. Beitrag zur Casuistik der Transplantation im Gebiete des Auges.

Ce fut après avoir eu connaissance de ce fait, que Wecker renonça définitivement à sa greffe en mosaïque sur les faces bourgeonnantes, pour adopter désormais la greffe cutanée par larges lambeaux sur surfaces cruentes, dans la cure de l'ectropion [1]. Il eut trois fois en une même année (1875) occasion d'appliquer ce nouveau procédé [2].

Le moment est particulièrement opportun pour rappeler ces faits et ces dates, aujourd'hui, à la veille de la réunion d'un congrès, où seront peut-être rapportés de nouveaux cas de guérison de l'ectropion par la méthode de Wolfe, sans qu'il soit fait, sans doute, plus que par le passé, mention des opérations semblables pratiquées par nos confrères de Paris et d'Allemagne.

Cuique suum, — on l'oublie un peu trop de l'autre côté de la Manche.

Il est juste cependant de reconnaître que ce n'est qu'à dater de la première opération du chirurgien écossais, bientôt suivie d'une seconde non moins heureuse [3], que la nouvelle méthode prit tout son essor.

On en peut juger par les chiffres suivants :

Jusqu'en 1875, on ne connaissait que cinq observations de greffe cutanée sur surface cruente. On peut y joindre les trois cas de Wecker, simplement indiqués dans les relevés statistiques de la clinique pour 1875.

Depuis lors, et après l'apparition du travail de Wolfe, les faits se multiplièrent d'année en année avec une rapidité surprenante. Nous sommes parvenus à en réunir jusqu'à 32; la plupart publiés in extenso dans divers recueils français ou étrangers, et principalement en Amérique; d'autres mentionnés par leurs auteurs dans les séances de diverses sociétés savantes.

Nous arrivons, en somme, à partir de la première opération de Le Fort, à un total de 40 cas de greffes cutanées, sur lesquels on compte 24 succès, 13 insuccès, 3 résultats inconnus.

Allgem. Wien. med. Zeitung, 1874, nos 32 et suiv. Tirage à part. *Wien*,, 1874, p. 11 et suiv.

[1] De Wecker. *Compte rendu annuel de la clinique ophthalmique du Dr de Wecker pour* 1874, par le Dr Masselon. Broch. in-8°, Paris, 1875, p. 26, et *Annales d'oculistique*, 1875, t. LXXIII, p. 131.

[2] De Wecker. *Compte rendu annuel*, etc., pour 1875. Broch. in-8, Paris, 1876.

[3] Wolfe. A new method of performing plastic operations. Lecture faite à la Société médico-chirurgicale de Glasgow, le 7 avril 1876. *Medical Times and Gazette*, 3 juin 1876; 1876, t. I, p. 608. Un 3e cas, suivi également d'un plein succès, vient d'être publié par le même auteur. *Brit. medic. Journal*, 19 mars 1881, t. I, p. 426.

Nous avons résumé en un tableau annexé à ce travail les principaux traits de ces observations qu'il aurait été fastidieux d'analyser plus longuement.

Ces chiffres devraient, du reste, être examinés de plus près, si l'on voulait considérer les résultats définitifs de l'opération et en particulier envisager l'utilité de la méthode pour la cure de l'ectropion.

Zehender [1] remarque justement à ce sujet que l'on ne peut juger des avantages réels de l'intervention qu'au bout de quelques mois, parce que, pendant un temps dont il n'est pas possible encore de déterminer la durée, le lambeau greffé tend à revenir sur lui-même et à diminuer d'étendue.

Dans tous les cas où, comme dans celui de M. Meyer, la mesure exacte du lambeau a été reprise quelque temps après l'opération, on a pu reconnaître que ce retrait avait eu lieu et atteignait plus de la moitié des dimensions primitives du lambeau [2].

Aussi ne sera-t-on pas étonné de constater que les opérateurs ont tous une tendance à augmenter de plus en plus l'étendue de la greffe.

Nous avons vu que celle de M. Meyer allait au delà de 6 centimètres. On a été plus loin encore. Les lambeaux transplantés, et avec le plus heureux résultat, par Corson, Mathewson, Howe dépassent 7 centimètres et vont dans un cas jusqu'à 8 centimètres dans leur plus grand diamètre.

[1] ZEHENDER. Ueber Ectropium. — Operation durch Transplantation grosser Hautstücke. *Klin. Monatsbl. f. Augenheilk.*, 1879, p. 213.

[2] Nous relevons dans les observations les chiffres suivants :

		DIMENSIONS DU LAMBEAU.	
		Longueur.	Largeur.
		millim.	millim.
Observation de Zehender (n° 12 du tableau).....	le jour de l'opération...	37	20
	au bout de 17 jours...	13	9
	au bout de 6 semaines.	7.5	3.7
	au bout d'un an.....	7.6	3.5
Observation de Howe (n° 13).....	le jour de l'opération..	79	35
	au bout de 2 mois.....	38	9
Observations de Corson (n° 15).....	le jour de l'opération..	73	48
	au bout de 26 jours....	28	14
Observation de Mathewson (n° 21).....	le jour de l'operation..	76	38
	au bout d'un 1 1/2 mois.	32	19
Observation de Meyer (n° 26).....	le jour de l'opération..	50	40
	au bout de 2 mois.....	15	10

Il serait intéressant de rechercher les conditions générales qui peuvent assurer le succès de pareilles tentatives. Mais il faudrait pour cela étendre au delà de toute mesure les limites de ce rapport. Force nous est de renvoyer sur ce point aux excellentes thèses que nous avons déjà citées des docteurs Martin et Armaignac.

Nous ne pouvons cependant nous dispenser d'indiquer rapidement les données pratiques qui ressortent de l'étude des observations que nous avons dépouillées.

Nous les grouperons pour plus de clarté sous un petit nombre de chefs distincts.

Et d'abord, en ce qui concerne la *nature du lambeau*, dans aucun cas celui-ci n'a été emprunté à un animal. Les tentatives de Follet et de Dubreuil paraissent établir que les greffes transportées de l'animal sur l'homme finissent à la longue par disparaître complètement. L'étendue de la perte de substance n'a du reste jamais été telle qu'il ait paru impossible d'emprunter au sujet lui-même le lambeau nécessaire pour combler la brèche. Elle a été d'autre part souvent trop considérable pour que l'on puisse compter toujours sur un sujet assez complaisant pour se prêter, au lieu de l'opéré, à une pareille mutilation. En somme, c'est le malade lui-même qui jusqu'ici a toujours fait les frais de son autoplastie.

Le *lieu d'emprunt* du lambeau a été, dans la majorité des cas, soit la face antérieure ou postérieure de l'avant-bras, soit la face interne du bras. Il importe de choisir un point où la peau soit fine, peu couverte de poils, peu chargée de graisse, se détachant facilement de l'aponévrose sous-jacente.

A ces divers points de vue, les régions que nous venons d'indiquer sont des lieux d'élection. On a conseillé de donner la préférence à la face interne du bras parce qu'en ce point la cicatrice qui résulte de l'ablation du lambeau peut être plus facilement dissimulée ; considération qui peut avoir quelque importance si l'on opère sur une jeune femme. Dans un cas (Mathewson), on eut lieu de regretter d'avoir pris le lambeau à la face externe du thorax, la peau était trop épaisse et la greffe fit saillie au-dessus du niveau des parties voisines.

M. Le Fort, lors de sa première opération, fit appliquer un sinapisme sur la région dans laquelle il devait tailler son lambeau. Cette précaution, empruntée à la pratique des opérateurs indiens, et qui a pour but d'activer la circulation dans la partie qui va être détachée, a été négligée par lui dans la seconde opération.

Dans aucun cas nous ne voyons qu'on y ait eu recours. Elle est inutile.

Quelle doit être l'*étendue du lambeau ?*

Ce point a une importance capitale. Il faut en effet que le lambeau couvre complètement et sans tiraillement d'aucune sorte la brèche qu'il s'agit de combler. Or il est établi que le fragment de peau détaché perd immédiatement au moins un tiers de ses dimensions primitives. Il devra donc dépasser notablement en étendue la plaie qu'il doit recouvrir. Pour arriver facilement à ce résultat, on a donné le conseil pratique suivant : prendre le *patron* de la perte de substance à l'aide d'un papier ou d'un morceau de taffetas d'Angleterre ; appliquer ce modèle sur la région où l'on veut emprunter le lambeau et tailler celui-ci en se tenant toujours à une bonne distance des bords du *patron* dont on suivra les contours.

La section de la peau sera faite avec un bistouri, qui coupe plus nettement; sa face profonde pourra cependant être détachée aux ciseaux, dont la manœuvre est plus rapide.

Le moment est venu de procéder à la *toilette du lambeau*, nous entendons par là l'ablation exacte de tout le tissu cellulo-adipeux qui adhère à la face profonde. M. Le Fort dans sa seconde opération avait apporté un soin particulier à ce temps de l'opération. Martin dans sa thèse en a bien montré toute l'importance. Wolfe enfin, en fait une condition *sine qua non* de succès. Depuis lors, tous les opérateurs se sont attachés à suivre sa conduite. Le lambeau devra donc être *paré* à l'aide de ciseaux ou d'une lame mince, jusqu'à ce qu'apparaisse la face profonde, blanche, du derme, absolument dépouillée de graisse.

Convient-il de laisser le lambeau entier ou de le découper en fragments plus petits ? Sichel, qui, nous l'avons vu, avait dans ses deux opérations, à l'exemple de Wecker, suivi la seconde de ces pratiques, estime aujourd'hui encore qu'elle est la plus avantageuse [1]. Il pense que l'on peut ainsi mouler plus exactement la greffe sur la plaie qui est souvent anfractueuse. Notre sentiment est tout autre, il nous semble qu'en agissant ainsi on complique inutilement une opération déjà délicate et qui doit être menée rapidement, que l'on risque de compromettre la vitalité du lambeau en lui faisant subir ce nouveau traumatisme, que l'on rend enfin par là la coaptation et le maintien exact de la greffe plus difficile. Pour toutes ces raisons nous préférons le lambeau unique. Ajoutons que la plupart des opérateurs, Wecker tout le premier, ont renoncé à ce morcellement de la greffe.

[1] Communication orale. Je tiens à remercier mon excellent confrère, le Dr Sichel, qui a libéralement mis à ma disposition les notes qu'il avait recueillies en vue d'un article qu'il préparait sur la *Blépharhétéroplastie*.

Comment le lambeau sera-t-il maintenu, convient-il de le fixer ır des sutures, quel *pansement* faut-il appliquer ?

Sur ce point les avis diffèrent. Nous dirons quelle nous paraît ıre, après la lecture de nos observations, la meilleure conduite à ·nir.

Et d'abord pas de sutures. Elles peuvent être nuisibles, en pro- ɔquant de petits points de suppuration ; et en général elles ne ɔnt pas nécessaires. Tout au plus, lorsque le lambeau sera très rand, pourra-t-il être avantageux de le fixer à ses deux extrémités ar deux sutures régulatrices, faites avec de la soie très fine.

Une mince lame de baudruche gommée sera appliqué à la sur- ıce du lambeau et en dépassera largement les bords. On s'est ccordé à reconnaître les avantages de ce mode de pansement. La nesse de la baudruche fait qu'elle se moule exactement sur la ré- ion ; sa transparence permet de suivre de l'œil, sans changer le ansement, l'évolution de la greffe; enfin son imperméabilité, met- ınt les parties à l'abri de l'air, crée pour la plaie les conditions ıvorables des plaies sous-cutanées.

Pour mieux interdire encore l'accès de l'air et assurer l'immo- ilité de la membrane, on pourra en garnir les bords avec du col- ɔdion, en ayant soin de respecter le centre pour ne pas en altérer ·ansparence.

Une rondelle de lint trempée dans une solution d'acide borique, u un linge fin, enduit d'un corps gras, permettant son renouvelle- ıent facile, sera appliqué par-dessus la baudruche.

Une couche d'ouate désinfectée et une bande de flanelle compléeront le pansement.

La ouate maintiendra les parties à une température égale, et on sait le rôle important que joue la chaleur dans le succès des reffes ; la bande exercera une légère compression, dernière con- lition nécessaire à la réussite de l'opération.

L'appareil sera laissé en place le plus longtemps possible. En ;énéral, on pourra retarder le premier pansement jusqu'au 4e ou e jour. A cette date même les pièces surajoutées à la baudruche eront seules renouvelées. Celle-ci ne sera pas enlevée. On la lais- era si cela est possible se détacher d'elle-même, ce qui pourra arder jusqu'au 10e ou 15e jour.

Dans les cas favorables, aucune suppuration ne se produit. Le ambeau adhère sur toute son étendue à la plaie sous-jacente. Au ɔout de quelques jours l'épiderme s'exfolie et laisse à nu une sur- ace rosée, qui acquiert peu à peu l'apparence d'une peau normale.

Souvent il y a mortification limitée du lambeau. Si elle n'est pas rop étendue, elle ne compromet pas le résultat final. Le point ;phacélé est éliminé, à ce niveau la plaie guérit par bourgeonne-

ment, et le sort de la partie restante de la greffe n'en est pas troublé.

La réunion complètement effectuée, le lambeau subira le mouvement de retrait, dont nous avons déjà parlé. Il semble cependant qu'à moins d'insuccès complet et immédiat il ne disparaisse jamais complètement [1]. Dans la grande majorité des cas, l'opération n'en a pas moins eu un effet utile.

Là cependant est à coup sûr la pierre d'achoppement de la méthode ou du moins c'est le point sur lequel devra porter l'attention des observateurs futurs. Les malades devront être revus un an au moins après l'opération afin de constater si le bénéfice obtenu est ou non permanent.

Jusque-là il est impossible de porter un jugement définitif.

Disons cependant que les essais que nous avons rapportés sont encourageants et qu'ils doivent être poursuivis. Le premier cas de M. Sichel mérite à ce point de vue une mention particulière. La malade fut revue quinze mois après l'opération : le résultat était demeuré excellent.

Jusqu'ici l'autoplastie par greffe n'a guère été appliquée que dans les cas d'ectropion, c'est-à-dire dans des conditions particulièrement défavorables. Nulle part cependant la méthode si elle donne un résultat désirable ne peut trouver meilleure indication.

« Quel opérateur », dit un de nos confrères bien autorisé à prendre la parole en pareille matière, « n'a éprouvé un serrement de cœur lorsqu'il lui a fallu, dans le cas de destruction des paupières ayant déjà occasionné une difformité considérable, porter le bistouri au voisinage de l'œil, dans un point non défiguré par les cicatrices ? Et n'est-on pas constamment poursuivi par cette idée que les méthodes les plus ingénieuses de glissement et de transfert du lambeau venant à échouer, on laisse son malade dans une position plus critique que celle où il se trouvait auparavant ? [2] »

Rien de pareil à la suite d'une autoplastie par greffe ; si la tentative échoue, on n'a du moins en rien aggravé la situation du malade.

Cette considération suffirait à encourager les chirurgiens à tenter du moins l'emploi de la méthode dans la cure de l'ectropion.

[1] Il semble, en effet, d'après le cas longuement et minutieusement observé par Zehender que la rétraction de la greffe ne dépasse pas certaines limites et s'arrête d'elle-même au bout de quelque temps. Dans cette observation, en effet, on voit que les dimensions du lambeau qui avaient été diminuant graduellement, pendant les six semaines qui suivirent l'opération, restèrent ensuite stationnaires, ainsi que le démontra une mensuration nouvelle faite un an plus tard. (*V.* n° 12 du tableau.)

[2] De Wecker, *loc. cit.*

L'intéressante observation de M. Meyer montre qu'elle peut trouver dans d'autres variétés d'autoplasties faciales une application utile.

A ce titre encore elle était digne de toute votre attention.

Nous vous proposons, en conséquence, d'adresser nos remerciements à l'auteur et de publier dans nos Bulletins l'observation qu'il nous a communiquée.

TABLEAU.

Tableau des principales observations d

Numéros d'ordre.	NOM de l'opérateur et indication bibliographique.	SEXE, AGE de l'opéré. Date de l'opération.	MOTIF d'intervention.	NATURE de l'opération. Étendue de la perte de substance.	LIEU D'I à hauteur Son ét
1	LE FORT (1). *Bull. de la Soc. de chirurgie*, 1872, 3e série, p. 39.	Homme, 30 ans — 15 février 1870.	Ectropion cicatriciel. — Paupière inférieure gauche.	Déstruction du tissu cicatriciel. — Avivement et suture des paupières. — Espace lozangique cruenté, dont les dimensions ne sont pas données.	Partie exter — Après d'un sim « Lambeau répondre surface su
2	LE FORT (2) *in* Martin (de la durée de la vitalité des tissus, etc.). *Thèse Paris*, 1873, p. 111, et *Bul. de l'Acad. de médecine*, 1872, 2e série, t. I, p. 295.	Homme, 63 ans — 3 avril 1872.	Ectropion non cicatriciel. — Paupière inférieure gauche.	Dissection et redressement de la paupière. — Il en résulte une surface cruentée qui mesure 15mm sur 10mm.	Face extern Lambeau grand que substance ce qu'après elle la re plètement
3	SICHEL (1) *in* Armaignac, (de la greffe animale et de ses applications à la chirurgie) *Thèse Paris*, 1876, n° 204, p. 86 et *Bull. de l'Acad. de médecine*, 1875, 2e série, t. IV, p. 574.	Femme, 48 ans — 31 mars 1874.	Ectropion cicatriciel. — Paupière supérieure droite.	Dégagement du bord de la paupière inférieure et dissection jusqu'à contact possible avec le bord de la paupière inférieure. — Avivement et suture des paupières.	Face postér vant-bras mètres en
4	SICHEL (2) *in* Armaignac, *Thèse citée* p. 83 et *Bull.* et *Mémoire de la Société de chir.*, 1875, t. I, p. 586.	Femme, 18 ans — 15 juin 1875.	Ectropion cicatriciel. — Paupière supérieure gauche.	Dégagement et dissection du bord palpébral. — Donne un espace cruenté de : Longueur 45mm, largeur 15mm. — Avivement et suture des paupières.	Face postér vant-bras de : lo largeur

…utoplastiques publiées de 1872 à 1881.

…TTE …eau. …ixation …ment.	SOINS consécutifs.	RÉSULTAT IMMÉDIAT.	RÉSULTAT DÉFINITIF.
…de suture. …pression.	Le lendemain, le lambeau était froid et décoloré.	*Insuccès.* Quatre jours après, tout le lambeau était putréfié.	Au bout de 8 mois, la suture palpébrale est défaite. L'ectropion se reproduit.
…e du lam- …on avait eu …pas com …s le lam- …su cellulo- …us-cutané. … collodion, ….	1er pansement, le 2e jour. Petit point de sphacèle de la grosseur d'une tête d'épingle à l'angle externe du lambeau. Le reste paraît adhérent.	*Bon.* Le 5e jour, on enlève tout pansement. Le lambeau est vivace, un peu plus pâle que la peau voisine. L'épiderme s'exfolie.	Au bout d'un mois. — On enlève la suture de paupières. Le malade est, à cette époque, présenté à l'Académie (16 avril). L'ectropion ne s'est pas reproduit. La greffe ne se distinguait de la peau voisine que par une coloration plus pâle. N. B. Le malade, demeuré à l'hôpital, succombait à une affection intermittente le 16 juin. L'examen de la pièce anatomique ne montre aucune modification dans l'état du lambeau, qui, tout en étant un peu plus pâle que la peau voisine, ne put être distingué qu'avec une grande attention.
…te du tissu …la face pro- …mbeau. …celui-ci en …. … collodion, …ouaté.	Premier pansement, le 3e jour. 2 lambeaux 1/2 sont mortifiés. Il ne reste qu'un lambeau 1/2. Celui-ci conserve l'aspect de peau normale. Un peu pâle et décoloré.	*Bon.* La plaie, sauf la partie recouverte par les parties du lambeau demeurées adhérentes, bourgeonne et marche rapidement vers la cicatrisation. Le malade quitte la clinique 30 jours après l'opération.	*Bon.* 15 mois plus tard. « Etat satisfaisant ». — « La paupière a repris ses caractères à peu près normaux. » On défait la suture palpébrale. La paupière a recouvré toute sa mobilité. Pas trace de rétraction. Elle descend aussi bas que celle du côté opposé.
…te du tissu …eux adhé- …e profonde … …celui-ci en … que l'on … mosaïque …	Premier pansement, le 6e jour. La baudruche est enlevée. Tous les lambeaux paraissent adhérer. L'épiderme momifié se laisse détacher facilement. Au-dessous, le derme apparaît rosé, lisse,	*Imparfait.* Tous les lambeaux, sauf un, bourgeonnent. Le 5 juillet (35 jours après l'opération), la plaie bourgeonne encore au centre. La cicatrice est réduite à 1 centimètre de large.	? Un an plus tard, au moment où l'observation est publiée, la fente palpébrale est encore maintenue fermée.

Numéros d'ordre.	NOM de l'opérateur et indication bibliographique.	SEXE, AGE de l'opéré. Date de l'opération.	MOTIF d'intervention.	NATURE de l'opération. Étendue de la perte de substance.	LIEU D'E di lami Son ét
4 Suite					
5	STELLWAG von Carion. Obs. publiée par Illing, in *Allgem. wien. medic. Zeitung*, 1874 nos 32 et suiv.	1874.	Ectropion cicatriciel. — Paupière supérieure.		Face inter gauche.
6	WOLFE (1) A new method of performing plastic operations. *British medical journ.*, 18 sept. 1875, t. II, p. 360.	Homme, 25 ans — Août 1875.	Ectropion cicatriciel. — Paupière inférieure droite.	Dissection de la paupière. — Avivement et suture des bords palpébraux.	Avant-bras. de : lon largeur 2
7	WOLFE (2). Même titre (lecture faite à la Société médico-chirurgicale de Glascow le 7 avril 1876). *Med. Times* 3 juin 1876, t. I, p. 608.	Homme, 34 ans — Août 1876.	Ectropion cicatriciel. — Paupière inférieure.	Dissection de la paupière et ablation de tout le tissu cicatriciel. — Avivement et suture des paupières. — La perte de substance mesure : longueur 50mm, largeur 25mm.	Avant-bras. de mêmes que la pe stance.

…ne …au. …ation …ent.	SOINS consécutifs.	RÉSULTAT IMMÉDIAT.	RÉSULTAT DÉFINITIF.
…e (tempe, …joue) et …s de su- …épaisses …te; bande	saignant facilement à piqûre. 2e pansement, le 9e jour. A partir de ce jour, pansement quotidien (alcool).		
		Bon. Malgré gangrène partielle du lambeau.	
…st divisé …. La pre- …suffisam- …assée de …lulaire et …ée telle …partie la …le la plaie. …rent ébar- …ia. …e tissu de …. Pas de …. Bandage …ex.	Premier pansement au bout de 24 heures. Le 1er fragment (le plus interne) paraît livide. Les deux autres un peu pâles; le jour suivant, ils avaient repris leur couleur normale.	*Bon.* Les deux fragments externes adhèrent rapidement, sans trace de desquamation épithéliale. Le fragment interne suppura à partir du 4e jour. Une partie se mortifia. Il en resta cependant assez pour ne pas compromettre le résultat final. Celui-ci parut tellement favorable que l'on désunit les paupières le 4e jour.	*Bon.* Constaté 8 mois après. La peau de la nouvelle paupière est souple. Elle tranche par sa couleur blanchâtre sur les parties voisines. La paupière supérieure qui a été réparée par greffe épidermique est moins bonne, elle présente un aspect cicatriciel qui contraste avec l'apparence souple et régulière de la paupière inférieure.
…de tout …ire sous- …fin tissu …ha. Lint.	1er pansement, le 8e jour. Lavage de la plaie à l'eau chaude. Le lambeau adhère déjà; il est blanchâtre. La plaie est propre et sèche.	*Bon.* Les sutures sont enlevées le 4e jour. Les paupières séparées le 7e. L'adhésion est parfaite; la partie externe du lambeau a déjà pris la couleur de la peau voisine.	? — L'observation est publiée 8 jours après l'opération.

Numéros d'ordre.	NOM de l'opérateur et indication bibliographique.	SEXE, AGE de l'opéré. Date de l'opération.	MOTIF d'intervention.	NATURE de l'opération. Étendue de la perte de substance.	LIEU I la Son
8	WADSWORTH, *Boston med. and surg. journal*, 26 déc. 1876, et *Report of the 5th internat. ophthalm. gress*, *New-York*, sept. 1876, p. 237.	Jeune fille, 16 ans. — 1876.	Ectropion cicatriciel. — Paupière inférieure droite.		Bras. — longue 32mm, é
9	MAZZUCHELLI. *Annali ophthalmologia*, 1876 et *Archives d'oculistique*, 1878, t. LXXX p. 209.	Jeune fille, — 1876.	Ectropion cicatriciel. — Paupière supérieure.	Libération et dissection de la paupière. — Espace cruenté ovalaire de : longueur 30mm, hauteur 15mm.	Bras au n — Lam gueur 25mm, f Cinq f son bo guilles
10	ZEHENDER (1). Ueber Transplantation grosser völlig getrennter Hautstücke. *Verhandl. der deutschen Gesellsch. f. Chirurgie*, 1878, t. VI.	Garçon, 5 ans. — 13 mars 1877.	Ectropion suite de carie du rebord de l'orbite. — Paupière supérieure.	Dégagement et abaissement du bord palpébral, donne une surface cruentée de : longueur 37 à 38mm, largeur 22mm. — Suture des paupières au catgut; cède d'elle-même au bout de 4 jours.	Avant-bra 38mm, l
11	ZEHENDER (2). Ueber Ectropion-Operation durch Transplantation grosse Hautstücke. *Klin. Monatsbl. f. Augenheilk.*, 1879, p. 213.	Homme, 44 ans — 17 avril 1877.	Ectropion cicatriciel. — Paupière supérieure droite.	Dégagement du bord palpébral. — Suture des paupières. — Surface de : longueur 43mm, largeur 25mm.	Région l'épaul 65mm, l

ion it.	SOINS consécutifs.	RÉSULTAT IMMÉDIAT.	RÉSULTAT DÉFINITIF.
ndage.		*Bon.* Ectropion corrigé. La sensibilité du lambeau explorée au compas était la même que sur la peau voisine.	*Bon.* 4 mois plus tard, le résultat était encore excellent. Le lambeau avait exactement les mêmes dimensions que six semaines après l'opération.
au? ré par sés et nou- gras. ocle.	Pansement le lendemain et jours suivants. Les fils coupent. Les bords du lambeau s'écartent de ceux de la plaie (2 mil.) et prennent un aspect brun bleuâtre (sphacele). L'épiderme décollé et macéré laisse voir le derme rosé, piqué de points bruns et parsemé de petites ulcérations bourgeonnantes. Le 5e jour, l'écart des bords est de 3 à 4 millimètres. L'escharre marginale s'élimine sur une étendue de 2 à 3 millimètres. La surface de la greffe rose-brun est encore parsemée d'îlots d'épiderme complet. L'adhésion paraît parfaite.	*Bon.* Le 13e jour, la jeune fille peut élever et abaisser la paupière. Des bourgeons se sont développés entre les bords de la greffe et la peau voisine. Partout ailleurs, le lambeau a adhéré, sauf en un point, où l'angle arrondi du lambeau n'a pu s'adapter. Quelques greffes épidermiques amènent rapidement la cicatrisation de cet angle.	*Bon.* 6 semaines après l'opération, la malade rentrait chez elle guérie de son ectropion. Le lambeau greffé, de couleur blanc rosé, mesurait alors : longueur 18mm, hauteur 12mm. Le bord palpébral supérieur s'écartait un peu de l'inférieur quand l'orbiculaire se contractait fortement.
n tissu liquée nne du donne aucoup en fait ter et	On cesse tout pansement au bout de 48 heures, parce que le protective ne se laissait pas facilement détacher du lambeau. Suppuration partielle du lambeau. Le 4e jour, le bord inférieur du lambeau s'escharifie et se détache le 10e.	*Bon.* La réparation se fait par bourgeons au niveau de la partie escharifiée et éliminée. Trois semaines après l'opération, cette plaie est réduite à 1 ligne. Le lambeau persiste au-dessus. Il ne mesure plus en hauteur que 15 millimètres. *L'ectropion est corrigé.*	*Mauvais.* Le lambeau devient de plus en plus petit, et finalement l'*ectropion se reproduit*, bien qu'un peu moins accentué. Il était resté une fistule conduisant sur le rebord supérieur de l'orbite.
le tout , adap- ndage.		*Imparfait.*	*Mauvais.*

Par suite de mouvements inconsidérés du malade, qui était très indocile, on trouve le lendemain le lambeau déplacé. Il était remonté. La moitié inférieure seule était encore en rapport avec la moitié supérieure de la plaie. La moitié supérieure libre dépassait le bord supérieur de la plaie. Cette seconde moitié fut reséquée délicatement avec des ciseaux et reportée dans la partie inférieure de la plaie ; mais l'adhésion ne se fit pas. Le 5e jour, ce fragment était entraîné sous un faible courant d'eau. Cette partie de la plaie restée découverte, bourgeonne, se rétrécit, et l'*ectropion se reproduit en grande partie*.

Le malade est peu après perdu de vue.

Numéros d'ordre.	NOM de l'opérateur et indication bibliographique.	SEXE AGE de l'opéré. Date de l'opération.	MOTIF d'intervention.	NATURE de l'opération. Étendue de la perte de substance.	LIEU l Son
12	ZEHENDER (3). *Ibidem.*	21 nov. 1877.	Ectropion suite de carie du rebord de l'orbite. — Paupière inférieure gauche.	Libération du bord palpébral. — Suture des paupières au catgut. — Surface de : longueur 24mm, largeur 14mm.	Avant-br 37mm, l
13	L. HOWE. The treatment of ectropion by transplantation of skin. *Transactions of the American ophthalmological society*, p. 16. (16e réunion annuelle, Newport, 1880.) Broch. in-8o, New-York, 1880.	Jeune femme. — 21 mars 1877.	Ectropion cicatriciel. — Paupière supérieure droite.	Dégagement du bord palpébral. — Manœuvre spéciale pour la réduction de la conjonctive hypertrophiée. — Suture des paupières. — Surface cruentée de : longueur 44mm, largeur 25mm.	Face int Lamb 79mm, Quatr furent extrém cipeux lambe liter la la tran

TE eau. xation nent.	SOINS consécutifs.	RÉSULTAT IMMÉDIAT.	RÉSULTAT DÉFINITIF.
e du tissu ux. ts de su- ni bandage n n'empê- e la mar- atrisation.	Le lendemain, bon état; lambeau un peu décoloré, mais 3 jours après, tout va bien; lambeau un peu plus foncé. 6e jour, la suture des paupières cède; l'œil s'ouvre; lambeau un peu plissé s'enlève par places. 7e jour, quelques gouttes de pus sous l'épiderme qui se dessèchent en croûtes; ces croûtes tombées laissent voir une peau jeune, tendre, rose.	*Excellent.* Ectropion corrigé. La paupière est normale.	*Incomplet.* Au bout de quelques semaines, l'ectropion se reproduit en partie, moins prononcé. (La partie renversée de la conjonctive n'a plus que 4 millimètres au lieu de 8 millimètres.) Le lambeau diminue d'étendue. (*V.* tableau ci-dessous.) Le 1er février 1878, l'ectropion fut réopéré d'après le procédé de Wharton Jones. Un an plus tard, on peut constater que le lambeau greffé avait conservé les mêmes dimensions.

DATES.	Largeur de l'ectropion.	Longueur du lambeau greffé.	Largeur du lambeau greffé.
	mm	mm	mm
21 nov. 1877	8	37	20
8 déc. —	4	13	9
28 janv. 1878	6.5	7.5	3.7
2 — 1879	0	7.6	3.5

'excès de surface lambeau. ture ajou- déjà men- iruche, et é.	Premier pansement au bout de 48 heures; bon état. Le lambeau est de couleur normale. Le 11e jour, ablation des fils, désunion des paupières. Le 14e jour, la partie interne du lambeau perd de sa coloration et cet aspect s'étend peu à peu sur toute la greffe. Mais on reconnut que l'altération se bornait à l'épiderme. En d nouvel épiderme	*Bon.* Le 17e jour, on constate un petit point de mortification sur le bord interne du lambeau. A ce niveau, un fragment de 13 millimètres de long et de 6 millimètres de large se détache. Le résultat n'en fut pas moins bon, ainsi qu'en témoigne une première photographie prise un mois après l'opération (25 avril). La greffe continue à diminuer d'étendue. Deux mois plus tard, elle ne mesurait plus que : longueur, 38 millimètres, largeur, 9 millimètres.	*Bon.* La malade rentre chez elle le 1er juillet 1877. Des renseignements reçus depuis lors établissent que le bon résultat obtenu se maintient. Les mouvements de la paupière sont naturellement moins libres que du côté opposé, mais il n'y a aucune gêne et l'amélioration de l'état de la malade reste considérable.

Numeros d'ordre.	NOM de l'opérateur et indication bibliographique.	SEXE, AGE de l'opéré. Date de l'opération.	MOTIF d'intervention.	NATURE de l'opération. Étendue de la perte de substance.	LIEU D'
14	AUB (de Cincinnati) Ectropium durch Transplantation von Hautstücken ohne Stiel behandelt. *Arch. f. Augenheilkunde de Knapp et Hirschberg*, 1879 t. VIII, p. 400 ou *Edit. anglaise*, 1879, t. VIII, p. 94.	Petite fille, 4 ans. — 1877.	Ectropion cicatriciel. — Paupière supérieure gauche.	Dégagement du bord de la paupière supérieure jusqu'à contact possible avec l'inférieure. — Suture des paupières. — Surface cruentée de : longueur 41mm, largeur 22mm.	Bras au — Lan gueur 35mm.
15	J. CORSON (de Middletown). Cité par Aub, l. c. (*Edit. anglaise*), p. 99.	Jeune femme. — 10 juin 1878.	Ectropion cicatriciel. — Paupière supérieure gauche.	Dissection et abaissement du bord palpébral. — Suture des paupières. — Surface cruentée de : longueur 18mm, largeur 22mm.	Bras au — Lan gueur 18mm.
16	Du Même. *Ibidem.*	Même malade. — Le même jour.	*Idem.* — Paupière supérieure droite.	*Idem.* — Longueur 22mm, largeur 12mm.	Longueur 25mm.
17	NOYES. *New-York Medical Journ.*, 1880, t. 31, p. 628.	Jeune garçon. — Décembre 1879.	Ectropion cicatriciel. — Paupière supérieure gauche. — (A droite, même lésion; autoplastie par glissement, 4 ans auparavant.)	Dissection. — Suture des paupières. — Surface cruentée de : longueur 38mm, largeur 25mm.	Thorax, Lambe 63mm, Compl il se r
18	MARTIN (de Cognac (1). Comm. au congrès d'Amsterdam, 1879 *Gazette méd.* 1879, p. 581.	? — ?	Ectropion cicatriciel. — Paupière inférieure.	Dégagement par dissection du bord palpébral.	Région beau 25mm,

x au. ation ent.	SOINS consécutifs.	RÉSULTAT IMMÉDIAT.	RÉSULTAT DÉFINITIF.
du tissu ux. achaude. lambeau rand, il es mani- le loger. ture en xer. Bau- et ban- ent com-	Premier pansement, le 4e jour. Le bandage extérieur est enlevé tous les jours, et l'on examinait le lambeau à travers la baudruche. Le 8e jour, le point de suture est enlevé. A ce niveau seul, il y avait un peu de rougeur et de suppuration. Le reste du lambeau excellent. Un peu d'exfoliation de l'épiderme; s'enlève facilement au pinceau.	*Bon.* A partir du 8e jour, suppression du bandage Simple baudruche. Le petit point qui suppure bourgeonne; le 13e jour, il est recouvert d'épiderme. Le 15e jour, l'enfant est renvoyée chez ses parents. Les paupières ont été désunies le 8e jour.	*Bon.* Le 12 décembre 1877 (la date de l'opération n'est pas donnee) l'ectropion est complètement corrigé. Les mouvements de la paupière sont libres. Les limites du lambeau ne peuvent être reconnues qu'à un examen attentif. Il ne mesure plus que: longueur 28mm; largueur 16mm. Une petite saillie se voit au niveau du point qui a suppuré.
du tissu u chaude sutures. bandage ures.	Le 5e jour, ablation des points de suture à gauche. Lambeaux, bon aspect. Le 12e jour, désunion des paupières. Aucun point de suppuration. Adhésion des greffes dans toute leur étendue sans perte de substance. L'épiderme s'exfolie, mais n'est pas enlevé pour ne pas déranger les greffes. A partir du 19e jour, on ne fait plus de pansement; on laisse la baudruche en place.	*Bon.* Le 26e jour, la baudruche, formant croûte avec l'épiderme exfolié, est enlevée. Au-dessous, les lambeaux sont en parfait état. Leur surface est seulement un peu excoriée par le long contact de l'épiderme exfolié. Ils ne mesurent plus que, A gauche: longueur, 28mm, largeur, 14mm. A droite: longueur, 17mm, largeur, 8mm.	*Bon.* 6 semaines après l'opération. On peut à peine distinguer les greffes des tissus voisins. Les yeux s'ouvrent et se ferment avec la plus grande facilité.
lète du re sous- ui donne ne peau immé- s l'eau druche, te, ban- x yeux.	Au bout de quelques jours, le bandage est enlevé. Le reste du pansement est laissé en place (du 12 décembre au 2 janvier). Au 1er pansement, les bords du lambeau sont intacts; au centre, l'épiderme était un peu gonflé.	*Bon.* Guérison complète sans suppuration, ni douleur, ni gonflement. Paupière souple, mobile, un peu décolorée et peu sensible. Elle couvre mieux l'œil qu'à droite (autoplastie par glissement.)	*Bon.* 3 mois après. Malade présentée à l'Académie de médecine de New-York le 4 mars 1880; état resté satisfaisant.
l'ouate.		Il y eut adhérence des deux tiers supérieurs de la greffe. Malgré cela, les bords de la plaie allaient chaque jour se rapprochant, de sorte qu'à la fin de la 2e semaine, il y avait tendance au renversement de la paupière, et la greffe faisait hernie. Avec un bistouri, il fallut en réséquer toute la partie saillante.	

Numéros d'ordre.	NOM de l'opérateur et indication bibliographique.	SEXE, AGE de l'opéré. Date de l'opération.	MOTIF d'intervention.	NATURE de l'opération. Étendue de la perte de substance.	LIEU D
19	Du Même (2). *Ibidem.*	? — ?	Ectropion. — Paupière inférieure.	Blépharoplastie par le procédé de Arlt. Ce fut dans la perte de substance produite par cette opération que l'on plaça la greffe.	Lambeau 30mm, la
20	Du Même. *Ibidem.*	Femme, 63 ans — 1879.		La greffe est appliquée consécutivement à une blépharoplastie, par le procédé de Dieffenbach.	Lambeau 36mm, l
21	MATHEWSON (de Brooklyn.) *Transactions of the American ophthalmological Society*, p. 43. (16e réunion annuelle. Newport, 1880). Broch. in-8°, New-York, 1880.	Femme, 21 ans — 1er mai 1880.	Ectropion cicatriciel. — Paupière supérieure gauche.	Dégagement du bord palpébral par incision parallèle du bord ciliaire. — Suture des paupières. — La perte de substance à combler est de : largeur 51mm, hauteur 32mm.	Côté gau au niv — Lar teur 3 beau e
22	PILCHER (1) (de Brooklin). *In* Mathewson *loco citato.*	Femme, 30 ans — 15 juin 1880.	Ectropion cicatriciel. — Œil gauche, paupière supérieure et inférieure.	Dégagement de la paupière supérieure. — La perte de substance mesure : largeur 51mm, hauteur 35mm.	Face int bras. — hauteu
23	PILCHER (2). *Ibidem.*	Même malade. — Décembre 1880	Même œil, paupière inférieure.	Transplantation de deux lambeaux détruisit sur place à la suite d	

[illegible] beau. fixation [illegible]ment.	SOINS consécutifs.	RÉSULTAT IMMÉDIAT.	RÉSULTAT DÉFINITIF.
[illegible] d'ouate.		L'union fut parfaite sauf à l'angle supérieur qui se sphacéla. A partir du 5e jour, une rétraction profonde se manifesta dans le tissu de la brèche, et rendit proéminent, comme dans le cas précédent, le lambeau parfaitement. Le 14e jour, on en fit l'ablation, l'effet qu'il produisait étant des plus disgracieux.	
[illegible]pais cata-		3 semaines plus tard (époque de la publication de l'observation) le lambeau « a contracté une adhé« rence et une vitalité telles qu'il a lutté jusqu'à « ce jour contre la rétractilité de la brèche. L'expé« rience acquise donne à penser que le résultat est « définitif. »	
[illegible]e du lam- [illegible]it seule- [illegible], en le [illegible] prendre [illegible] grais- [illegible]tané pos- [illegible] suture su- [illegible] aux deux [illegible] du lam- [illegible]uche fixée [illegible]ds par col- [illegible] mousseline [illegible] vaseline; [illegible]ande de fla- [illegible]tenant et [illegible]t le tout.	1er pansement, le 4e jour. On n'enlève que les parties extérieures à la baudruche. La baudruche ne fut détachée que le 11e jour. Auparavant, les sutures avaient été retranchées en soulevant les bords de la baudruche.	*Bon.* Dès la 3e semaine, les extrémités du lambeau s'ulcérèrent. Mais les 2/3, et en particulier la partie moyenne du lambeau, demeurèrent intacts, et ne présentèrent qu'une légère exfoliation épidermique. Le 19 juin, le lambeau mesurait : largeur, 32mm. hauteur, 19mm. Dès la fin du mois, l'œil s'ouvrait et se fermait avec facilité.	*Bon.* A la date de la publication, l'œil est bien protégé et l'ectropion presque complètement corrigé. La paupière reste seulement un peu raide, ce qui peut être dû à la trop grande épaisseur du lambeau greffé.
[illegible]ince qui se [illegible] point qu'il [illegible]ine la perte [illegible]ice. [illegible]ces. [illegible]ement que [illegible] précédent.		*Bon.* Réunion complète et rapide.	*Bon.* Paupière très mobile, plus mobile que dans le cas précédent, probablement à cause de la plus grande minceur du lambeau greffé.
		Bon. Le résultat n'en a pas moins été très satisfaisant.	

Numéros d'ordre.	NOM de l'opérateur et indication bibliographique.	SEXE, AGE de l'opéré. Date de l'opération.	MOTIF d'intervention.	NATURE de l'opération. Étendue de la perte de substance.	LIEU D
24	RUSHMORE (1-2) *Ibidem.*	Jeune garçon. — 1880.	Ectropion cicatriciel. — Paupières supérieure et inférieure.	Mathewson dit que l'opération a « d'après la méthode de Wolfe détails.	
25	WOLFE (3). *British medical journal*, 19 mars 1881, t. I, p. 426.	Femme, 30 ans — 1881 ?	Ectropion cicatriciel. — Paupière inférieure gauche.	Dissection et dégagement du bord palpébral. — Suture des paupières. (Les dimensions exactes de la perte et du lambeau ne sont pas	Avant-bras un peu p la perte
26	MEYER.	Femme, 59 ans — 30 mars 1881.	Épithéliome à l'angle interne de l'œil.	Ablation de la tumeur. — Donne une surface cruentée d'environ 60mm dans tous ses diamètres.	Avant-bras un peu p la perte

...u. ...ation ...nt.	SOINS consécutifs.	RÉSULTAT IMMÉDIAT.	RÉSULTAT DÉFIN
		Bon. Très bon résultat.	
...de tout ...ux sous- ...e fine. ...t trempé ...de, pen- ...se. ...lint im- ...chaude, ...lint sec, ...bandage.	Premier pansement, le 3e jouf. Le lambeau était adhérent; il était net et sec. Il n'était pas blanc, mais parsemé de fines lignes bleuâtres. Même pansement tous les jours. Le 8e jour, ablation des sutures du lambeau et des paupières.	Le 8e jour, le lambeau avait tout l'aspect de la peau voisine. Il n'y eut pas d'exfoliation de l'épiderme. Le 15e jour, désunion des paupières. La paupière inférieure, d'abord un peu raide, reprit son aspect normal.	
...adipeux ...adelle de ...dans l'a- ...petite ...lambeau	1er pansement, le 5e jour. le lambeau adhère; la moitié des sutures est enlevée. Même pansement. 2e pansement, 4 jours plus tard. Les six dernières sutures sont enlevées. Pansement quotidien.	*Bon.* Guérison complète le 8 avril	*Bon.* 2 mois après, l'état satisfaisant. La greffe ne mesu que 15 millimètre versalement, 10 mètres en hauteu

REMARQUI

Aux cas précédents on peut joindre les 13 faits suivants brièvement mentionnés par divers auteurs.

NUMÉROS D'ORDRE.	NOMS des opérateurs.	REMARQUES.	RÉSULTATS.
27 28	NOYES. 2 cas.	2 observations personnelles simplement mentionnées par le docteur *Noyes*, lors de sa communication à l'Académie de médecine de New-York, 1880 (*l. c.* n° 17 du tableau précédent).	2 insuccès.
29 30	REEVE (de Montréal). 2 cas.	2 observations communiquées à *Noyes* et mentionnées par ce dernier à la même séance (*ibidem*).	2 succès.
31	ABBOTT (de Buffalo).	1 observation mentionnée par *Noyes* dans les mêmes circonstances (*ibidem*).	1 succès.
32 33	THIERSCH (de Leipzig). 2 cas.	Dans la discussion qui suivit la communication de *Noyes*, le docteur *Knapp* dit avoir vu 2 opérations de blépharoplastie sans pedicule faites à Leipzig par Thiersch. Dans les deux cas les lambeaux se mortifièrent (*ibidem*).	2 insuccès.
34 35 36 37	KIPP. 4 cas.	Dans la discussion qui suivit la communication du docteur *Howe* (n° 13 du tableau précédent) à la réunion annuelle de la Société ophtalmologique de New-York (1880), le docteur *Ch. Kipp* dit avoir tenté quatre fois la cure de l'ectropion par transplantation de lambeaux sans pedicule et avoir toujours échoué.	4 insuccès.
38 39 40	DE WECKER. 3 cas.	Dans le relevé statistique des opérations pratiquées en 1875 à la clinique du docteur de *Wecker*, il est fait mention de 3 *greffes dans l'ectropion cicatriciel par large lambeau*. Le résultat de ces opérations n'est pas indiqué.	

Les conclusions de M. Monod sont mises aux voix et adoptées.

Observation.

Épithéliome de l'angle interne de l'œil gauche. — Ablation. — Greffe dermique. — Guérison,

par M. MEYER.

(Observation recueillie par M. VIRGILE CAUDRON, chef de clinique.)

Mme veuve S... se présente à la clinique du Dr Meyer, le 29 mars 1881, se plaignant de l'existence d'une tumeur qui siège au grand angle de son œil gauche. A ce niveau existe une large plaque à tubercules saillants, recouverte de croûtes et ulcérée au centre. Sa forme est celle d'un triangle dont la base regarde l'angle interne qu'elle a envahi, ainsi que les deux paupières, sur une étendue de quatre millimètres. Le sommet dirigé vers la racine du nez la dépasse en haut. La base me-

sure 4 centimètres. De la base au sommet, on compte 5 centimètres. La tumeur forme un relief de hauteur médiocre et variable suivant les points au-dessus de la peau voisine. Elle présente un aspect bosselé et paraît composée de tubercules saillants rapprochés les uns des autres.

Ses bords sont anfractueux. La surface ulcérée au centre donne une sécrétion sanieuse peu abondante qui forme à la périphérie des croûtes adhérentes. Interrogée sur le développement de son mal, la malade raconte qu'il a débuté il y a cinq ans par un petit bouton au voisinage de la commissure interne, bouton qu'elle arrachait fréquemment à l'aide des ongles. La tumeur s'est peu étendue jusqu'à ces derniers temps. La marche franchement envahissante remonte à huit mois. Elle n'a été accompagnée d'aucune sensation douloureuse. La veuve S... est bien portante. Elle a 59 ans et ses antécédents médicaux ne présentent aucun intérêt. Parmi ses ascendants, nous notons que sa mère est morte d'un carcinome du sein.

En présence des signes décrits plus haut, M. le Dr Meyer diagnostique un épithéliome dont il conseille l'ablation immédiate.

L'opération est pratiquée le 30 mars.

La malade étant soumise au sommeil anesthésique, M. Meyer circonscrit la tumeur à l'aide d'une incision pratiquée dans les tissus sains, puis détache toutes les parties atteintes à l'aide du bistouri.

A la partie supérieure, il est nécessaire d'aller jusqu'à la loge orbitaire, en bas jusqu'au périoste de la branche montante du maxillaire supérieur. L'hémostase est faite sans difficulté. Quelques petites artérioles ont dû être tordues. Il reste à combler une plaie profonde, à sa partie moyenne, de plus d'un demi-centimètre et mesurant une étendue de six centimètres. Un lambeau cutané est emprunté à la face antérieure de l'avant-bras de la malade. Cette greffe dermique est débarrassée des débris de tissu cellulo-graisseux qui y adhèrent et fixée sur la surface à couvrir par douze sutures. Le pansement qui doit maintenir la peau greffée consiste en une rondelle de lint trempée dans une solution d'acide borique, une éponge taillée de façon à maintenir la coaptation et un bandeau compressif. L'appareil laissé en place pendant cinq jours est levé pour la première fois le 4 avril. Le lambeau greffé est alors adhérent par toute sa surface. Des douze sutures dont aucune n'a coupé les tissus, la moitié est enlevée et un pansement analogue au premier est réappliqué. Quatre jours plus tard, le 8 avril, second pansement. Les six sutures restantes sont détachées et l'appareil est renouvelé chaque jour.

La guérison était complète le 16 avril. L'œil étant resté larmoyant, une injection est pratiquée dans le conduit lacrymal et ressort par la narine correspondante. Ce fait démontre l'intégrité du sac lacrymal et du canal nasal.

Discussion.

M. Berger. Je profite de l'occasion pour communiquer à la Société un cas récent de greffe par transplantation :

Observation.

Ectropion considérable de la paupière inférieure. — Greffe par transplantation d'un lambeau taillé dans la peau du dos, combinée avec la blépharorrhaphie,

par M. Berger.

Cette malade (Marie Althaus) a fait déjà l'objet d'une communication à la Société (17 mars 1880). Je rappellerai seulement que, pour préserver l'œil gauche d'une perte imminente, je lui avais pratiqué la suture palpébrale en août 1879 et que j'avais fixé sur la joue, dans le champ de l'incision libératrice destinée à permettre la réunion des paupières, un lambeau de peau emprunté au bras. Ce lambeau, laissé adhérent au bras par son pédicule pendant 21 jours, vécut, et actuellement encore il est facilement reconnaissable : le lupus qui a ravagé toute la peau de la face l'a respecté. La suture palpébrale laisse au niveau de l'angle interne de l'œil un écartement des deux paupières suffisant pour que la vision s'effectue librement par cet espace ; l'intégrité de l'œil est parfaite.

A deux reprises j'ai confié cette malade aux bons soins de M. le Dr Besnier, qui a combattu énergiquement par le curage et les scarifications les récidives de lupus qui se produisaient sous forme de poussées, principalement au menton et au front.

Mais l'œil droit restait découvert par l'ectropion qui, de ce côté, était plus prononcé encore qu'à gauche. Atteint de kératite vasculaire, sa cornée était *cutanisée* dans tout son segment inférieur. Les douleurs dont cet œil était le siège, non seulement étaient pour la malade un tourment de nuit et de jour (le globe oculaire était constamment à découvert, même pendant le sommeil), mais encore, par leur intensité qui s'exagérait à la lumière, elles faisaient perdre tout le bénéfice obtenu par la préservation de l'œil gauche. A maintes reprises, Marie Althaus m'avait prié de la délivrer de cet œil perdu pour la vision.

Trois partis pouvaient se disputer la préférence, le plus simple était de pratiquer l'énucléation pure et simple du globe de l'œil ; on pouvait songer à insensibiliser ce dernier par la névrotomie opticociliaire ; enfin on pouvait recourir à une opération anaplastique analogue à celle que j'avais, avec un succès relatif, employée du côté opposé. Mais il me semblait exagéré, pour conserver un œil compromis et peut-être définitivement perdu, de condamner la malade à une intervention dont les suites devaient être aussi longues et aussi pénibles que celles d'une blepharoplastie par la méthode italienne : d'autre part, pratiquer la suture palpébrale sans s'opposer à la rétraction cicatricielle dont la puissance était attestée par la déformation du visage de la malade, me paraissait une entreprise vouée à un insuccès certain. Guidé par un beau résultat obtenu par M. le Dr Abadie, qui avait transplanté et fait vivre sur les paupières un lambeau détaché des parties voisines, je me demandai s'il ne serait pas possible : 1° de

libérer et de suturer les paupières ; 2° de combler la perte de substance créée à la joue par l'incision libératrice, en y fixant un lambeau de peau emprunté au dos.

Je soumis cette opinion à M. le Dr Abadie qui fut d'avis : 1° que l'œil, quoique la cornée fût opaque en partie, n'était pas profondément atteint, et que l'on pouvait espérer, en le recouvrant, restaurer son intégrité anatomique ; 2° que la meilleure opération pour atteindre ce but était la suture palpébrale avec incisions libératices suffisantes et transplantation d'un lambeau cutané. Il me donna en même temps les plus utiles conseils sur la manière dont il conviendrait de préparer le lambeau de peau destiné à s'adapter au visage.

Le 15 mars 1881, la malade étant chloralisée et en outre légèrement chloroformée, une incision courbe est pratiquée à deux centimètres du bord de la paupière inférieure retournée, de l'apophyse orbitraire externe à la racine du nez : la paupière inférieure est disséquée et relevée; l'artère sous-orbitaire est intéressée et liée avec un fil de catgut, ainsi que quelques branches de l'artère faciale. Malgré cette dissection poussée jusqu'au cul-de-sac conjonctival, les deux bords palpébraux n'arrivent qu'avec peine au contact : je suis forcé de libérer la paupière supérieure par une incision courbe de 4 à 5 centimètres contournant la région sourcilière : là encore il fallut lier des branches de la sus-orbitaire.

Les bords palpébraux sont alors avivés largement et fixés ensemble par six points de suture faits avec de la soie phéniquée très fine : à ce moment, la suture ne paraît nullement tiraillée, et les deux paupières demeurent en contact avant même qu'on ne serre les sutures.

Après la réunion, il reste une perte de substance énorme allant de la lèvre à la paupière, du nez à la tempe, et ayant la forme d'un croissant. J'étais peu disposé à y placer un lambeau que je considérais comme fatalement voué à la mortification ; pourtant la consistance fibreuse de tout le sous-sol de la région me faisait craindre une rétraction cicatricielle rapide, devant compromettre la suture, et l'événement prouva que cette appréhension était fondée. Je me décidai à compléter l'opération par la dissection et la transplantation d'un lambeau.

Je dessinai au niveau de la fosse sous-épineuse, à droite, un lambeau en forme de croissant, de 10 centimètres de long sur 4 de large ; je le disséquai rapidement en me tenant aussi près que possible de la peau. Dès qu'il fut détaché, je le tournai, la face cruentée dirigée en haut, sur un plat de faïence maintenu à une température douce au moyen de la vapeur d'eau chaude. En quelques coups de bistouri, je rasai en quelque sorte la face profonde de mon lambeau, de manière à en séparer, non seulement la graisse, mais tout vestige de tissu cellulaire, et, ceci fait, je l'appliquai incontinent sur la plaie de la joue qui jusqu'alors avait été conprimée au moyen d'une éponge phéniquée appliquée sur elle. Comme les dimensions de mon lambeau dépassaient un peu celles de la plaie, je le rognai à la circonférence jusqu'à ce que ses bords s'appliquassent exactement à ceux de mon avivement.

Je ne fis aucun point de suture, l'adhésion étant parfaite ; je me bornai à mettre sur toute la surface un protective antiseptique, puis des couches superposées de lint boracique qui exerçaient sur le lambeau un très leger degré de compression; un peu de makintosh, un bandeau compressif en flanelle, complétèrent le pansement. La plaie du dos fut pansée au lint boracique.

Les jours qui suivirent, l'opérée n'eut ni fièvre ni réaction locale. La partie la plus interne du lambeau se colora promptement (dès le troisième jour) en rouge foncé; tout le reste du lambeau prit une teinte cadavérique, sans coloration noire ni brunâtre; le lambeau avait l'aspect de la peau d'un cadavre frais; il était partout absolument insensible, et son épiderme s'était détaché.

Le huitième jour, la suture palpébrale tenait bien, sauf le point du milieu qui avait cédé. Le lambeau présentant toujours la même coloration cadavérique, s'était détaché dans sa moitié externe et pendait; la plaie frontale était réunie et la partie externe de la plaie de la joue était en voie de réparation rapide : le tiraillement des paupières par le tissu de granulation était très marqué partout, sauf au point où le lambeau maintenait l'écartement des lèvres de l'incision libératrice.

Je coupai la partie du lambeau qui pendait et que je considérais comme mortifiée; mais aussitôt nous vîmes la surface de section saigner et la moitié interne se colorer et offrir une teinte rose très marquée. Je pus m'assurer alors que sa face profonde avait contracté des adhésions intimes avec la surface d'avivement.

Le quinzième jour, toutes les surfaces d'avivement que ne recouvrait pas le lambeau s'étaient réunies. La suture palpébrale tenait en dedans et en dehors : la partie moyenne de la fente palpébrale présentait un hiatus de quelques millimètres laissant apercevoir le globe de l'œil et écouler les larmes. Le lambeau offrait une surface rouge, humide, mais lisse, analogue à la surface d'un vésicatoire suppurant; l'épidermisation commençait à s'y produire, mais le lambeau s'était notablement rétracté dans le sens vertical; il était très peu sensible et la sensibilité était surtout marquée à la périphérie et vers le côté nasal. Le centre même du lambeau présentait quelques granulations, comme s'il y avait eu en ce point une *exfoliation insensible* de ses couches superficielles.

Le dix-huitième jour, tout le lambeau s'était épidermisé; il était sensible, mais ne présentait guère plus de un demi à un centimètre dans son diamètre vertical; son diamètre transversal mesurait 4 centimètres environ ; sa surface était cicatricielle. La malade ne souffrait plus guère de l'œil ; les derniers points de suture purent être retirés.

Depuis lors, cet état de choses a persisté. Les douleurs oculaires sont bien moins notables qu'avant l'opération et la cornée, que l'on peut apercevoir au travers de l'écartement de la partie moyenne de la fente palpébrale, est redevenue presque transparente.

Tout nous fait donc espérer que, non seulement par cette opération les souffrances de la malade auront été notablement soula-

gées, mais qu'il sera possible de lui conserver un œil capable de lui rendre quelques services, au cas où l'œil gauche viendrait à faire défaut. Ce résultat est dû à la suture palpébrale ; mais je suis convaincu que celle-ci eût échoué, si l'interposition d'un vaste lambeau entre les lèvres de l'incision libératrice n'eût empêché la rétraction cicatricielle de la compromettre. Nous avons pu constater en effet que, dès les premiers jours, celle-ci s'effectuait avec une grande puissance sur tous les points qui n'étaient pas recouverts par le lambeau emprunté au dos ; ce lambeau a survécu à la transplantation ; je puis affirmer qu'à aucun moment de la réparation, nous n'avons vu se produire ni se détacher d'eschare, et de plus l'expérience involontaire à laquelle je me suis livré en en sectionnant une partie a été pleinement concluante, puisque aussitôt nous avons pu voir la surface de section saigner et le lambeau rougir. Mais le lambeau transplanté n'a conservé ni sa souplesse ni son étendue, et il existe, à cet égard, une différence importante à noter entre le côté droit, où le lambeau dorsal a été transplanté après détachement complet de ses connexions originelles, et le côté gauche, où le lambeau pris au bras et laissé vingt et un jours adhérent à son pédicule, a conservé son étendue, sa souplesse et son aspect normal.

Pour ce qui est du manuel opératoire, j'ajouterai, comme complément aux remarques qui terminent l'intéressant rapport de M. Monod, que je ne crois pas nécessaire de dessiner avec une grande rigueur les contours du lambeau qui doit servir à constituer la greffe : on ne peut prévoir au juste, avant de l'avoir détaché, la forme et les dimensions nouvelles qu'il prendra, lorsqu'il aura été totalement séparé du tissu cellulaire qui le double. Il me semble bien préférable de lui donner une amplitude un peu supérieure à celle que l'on suppose nécessaire, et de retrancher toutes les parties exubérantes au moment où on le transporte sur la plaie qu'il doit recouvrir, de manière à lui permettre de s'adapter exactement, millimètre par millimètre, à son fond et à ses bords.

Le dépouillement du tissu cellulaire du lambeau, précaution indispensable à la réussite de la greffe, ne peut se faire d'une manière rigoureuse que quand le lambeau est retourné et tendu. Il vaut donc mieux n'y procéder qu'après la séparation complète de ce dernier ; mais pour l'empêcher, pendant le temps même très court qui est nécessaire à sa préparation, de mourir de *mort subite*, je crois qu'il faut y entretenir une température voisine de la température normale, en le plaçant sur un plateau superposé à un bassin rempli d'eau à 40 degrés environ, ou préalablement chauffé à cette température. Je n'ai pas besoin de dire que ce temps de l'opération doit être très expéditivement exécuté.

Enfin, lorsque l'on a eu soin de donner au lambeau une forme exactement égale à celle de la surface à recouvrir, aucun point de suture n'est nécessaire pour maintenir le contact. Je craindrais plutôt les lenteurs qui résulteraient de l'application de ces sutures, les actions mécaniques brutales imprimées au lambeau, les modifications de l'intégrité anatomique de sa circonférence, enfin la présence des corps étrangers constitués par des fils même parfaitement aseptiques.

En revanche, il est bon, je le crois, d'appliquer la greffe contre la surface cruentée par un très léger degré de compression. Si le lambeau survit et contracte des adhérences, c'est grâce à une intime adaptation de ses bords et de sa face profonde, adaptation qui permet aux actions nutritives de s'exercer d'élément à élément anatomique en quelque sorte. On ne saurait compter sur le rétablissement immédiat de la circulation dans le lambeau détaché; il ne faut donc pas craindre d'entraver celle-ci par une compression qui favorise l'adhésion, condition essentielle du succès.

J'ajoute, en terminant, que le pansement au lint boracique m'a paru réunir toutes les conditions requises pour le traitement des opérations que l'on pratique sur la face, et spécialement des opérations autoplastiques. Il est parfaitement antiseptique et n'irrite nullement la peau si sensible du visage.

M. Gillette. Dans une opération semblable, M. Benjamin Anger n'a pas pris le lambeau sur le malade lui-même, mais bien sur un autre malade. Il s'agissait de combler la perte de substance due à l'ablation d'un épithélioma de la paupière; ce fut au moyen d'un lambeau pris sur l'avant-bras d'une femme à qui il devait, le jour même, faire l'amputation de l'avant-bras. Le lambeau se gangrena et tomba tout entier.

Pour combler les pertes de substance des paupières, les greffes ne sont pas toujours indispensables. Il suffit souvent de faire la blépharorrhaphie et l'on voit les surfaces suppurantes se combler et se rétracter rapidement.

M. Le Dentu. Je ne prendrais pas la parole, après le rapport intéressant de M. Monod et la non moins intéressante communication de M. Berger, si je n'avais à porter dans la question mon contingent de faits instructifs. J'ai vu l'opérée de M. Berger et je déclare que le résultat est fort beau Il a rendu un véritable service à cette malheureuse femme. Je ne discute donc pas les raisons qui l'ont déterminé à transplanter une greffe dermique au-dessous de la paupière inférieure, au lieu de faire simplement la suture des paupières. Je les admets, convaincu que dans ce cas la perte de

substance a semblé à M. Berger devoir être trop grande pour que le rapprochement des paupières suffît à la faire disparaître; mais il est bon de répéter de temps à autre que la blépharorrhaphie donne parfois à elle seule des résultats tout à fait surprenants, à condition de faire très largement les dissections ayant pour but de libérer les paupières et de leur rendre toute leur mobilité.

Je cite en passant un jeune homme atteint d'ectropion de la paupière inférieure, à qui je me suis contenté de suturer les paupières, parce qu'il était impossible de trouver autour de l'œil un lambeau en bon état pour combler la perte de substance. Je mentionnerai surtout deux cas d'ectropion de la paupière supérieure que j'ai traités de la même façon. Le bord palpébral était remonté *jusqu'au milieu du front* et même au delà.

L'une de mes malades était une enfant de huit ans. Je disséquai la paupière et je la rabattis vers l'orifice palpébral ; il y eut une récidive partielle qui m'obligea à faire une deuxième opération.

La seconde malade est une infirmière de l'hôpital Saint-Louis. Chez elle, la muqueuse palpébrale renversée remontait très haut sur le front. Des adhérences très solides unissaient la paupière au frontal. La fente palpébrale était attirée très obliquement en haut et en dehors. Aussi fallut-il disséquer profondément, non seulement de haut en bas, mais encore de dehors en dedans. Il en résulta, en dehors de l'orifice palpébral, une perte de substance que je comblai de suite avec une portion de la paupière supérieure devenue exubérante par suite de son tiraillement.

La suture des paupières eut un résultat parfait ; elle réussit dans toute son étendue, mais la ligne cicatricielle représentant l'ancien orifice palpébral fut de nouveau attirée obliquement en haut et en dehors.

Il y a un an que l'opération a été pratiquée. Au moment de faire la désunion, je pensai qu'il y aurait avantage à créer un nouvel orifice palpébral aux dépens de la paupière inférieure, et non en suivant la cicatrice de la blépharorrhapie. Dans ce but, j'ai introduit une sonde cannelée dans la partie interne de la paupière et j'ai fait une incision avec un bistouri. Ayant attendu la cicatrisation de ce commencement de fente palpébrale, j'ai passé un fil de caoutchouc dans le cul-de-sac latéral externe au moyen d'une aiguille, et je l'ai fait sortir à l'extérieur dans le point qui deviendra l'extrémité externe de la nouvelle fente palpébrale. J'ai commencé à couper au moyen de ce fil le pont de parties molles encore intact. Quand la section sera terminée, la malade pourra masquer son œil perdu au moyen d'un œil de verre.

Je conclus donc en disant que, même dans des cas fort ingrats,

la greffe n'est pas indispensable et que la blépharorrhaphie peut suffire.

La séance est levée à 5 heures 40.

Le Secrétaire,
A. Le Dentu.

Séance du 3 août 1881.

Présidence de M. de Saint-Germain.

Le procès-verbal de la séance précédente est lu et adopté.

Correspondance.

La correspondance comprend :

1° Les journaux hebdomadaires publiés à Paris.

2° *Bulletin de l'Académie de médecine. — Archives de médecine. — Bulletin de thérapeutique. — Praticien. — Revue médicale — Lyon médical. — Marseille médical. — Revue de médecine et de chirurgie militaires. — Tribune médicale.*

3° *La Gazette scientifique de Venezuela. — La Gazette médicale italienne-lombarde. — British medical.*

4° M. Giraud-Teulon fait hommage de son traité intitulé : *La Vision et ses anomalies.*

A propos du procès-verbal.

M. Nepveu montre une aquarelle représentant l'une des deux tumeurs cirsoïdes opérées par M. Verneuil.

M. Desprès. En voyant cette aquarelle, je ne puis qu'applaudir à la détermination de M. Verneuil. L'indication était formelle et le cas favorable à l'extirpation avec le bistouri ; mais il y a des cas bien plus compliqués, par exemple, celui du malade que M. Labbé vous a fait voir il y a quelques années. Toute une moitié du crâne étant couverte de vaisseaux énormes, les membres de la Société de chirurgie, consultés sur l'opportunité de l'intervention, se sont déclarés partisans de l'abstention.

M. Ch. Monod. Je prends la parole pour compléter mon rapport lu dans la dernière séance. J'ai trouvé une troisième observation de greffe publiée par Wolff, ce qui porte à 40 le nombre d'observations connues de greffes cutanées par transplantation. A l'occasion de son troisième fait, Wolff insiste, comme M. Berger, sur la nécessité d'éviter le refroidissement de la greffe ; Martin, inspiré par la même idée, a été jusqu'à conseiller les cataplasmes, mais je ne crois pas le conseil bien bon.

L'observation de M. Berger vient à l'appui de mon rapport. Au point de vue de l'étendue du lambeau, de l'avantage qu'il y a à ne point faire de sutures, de la toilette du lambeau, de la nécessité de la chaleur, nous sommes entièrement d'accord.

Communications.

De la contusion du testicule et de ses conséquences

par le Dr Terrillon.

J'aurais dû intituler ce travail : Anatomie et physiologie pathologiques de la contusion du testicule et de l'épididyme ; car je n'ai aucunement la prétention de traiter complètement cette question difficile qui fera le sujet d'un mémoire plus étendu destiné à paraître dans les *Archives de médecine* (*octobre* 1881). La partie clinique sera donc complètement laissée de côté ici. Comme pour d'autres mémoires précédents, je tiens à déclarer que ce travail est presque entièrement fait en collaboration avec mon collègue et ami M. Ch. Monod.

Si les affections des testicules et de l'épididyme présentent encore beaucoup de points obscurs, on peut dire que l'inflammation qui succède aux contusions de cet organe a été jusqu'ici fort peu étudiée. On ne connaît que très incomplètement les désordres qui la provoquent et la cause intime de l'atrophie qui lui succède si souvent ; sa fréquence même a été beaucoup exagérée. Il est cependant curieux qu'un organe de cette nature réagisse si peu, on peut dire même exceptionnellement, sous l'influence des piqûres et des blessures de toute espèce, ainsi que A. Cooper l'a noté un des premiers, et qu'au contraire, il ait une tendance assez grande à s'enflammer, à s'atrophier ou même à suppurer, après une simple contusion. Il semble évidemment y avoir ici une erreur pathologique, une véritable anomalie, puisque nous savons qu'ordinairement c'est le contraire qui se passe dans la plupart des organes. Ce sont ces obscurités qui m'ont engagé à entreprendre ce

travail. Mais avant d'indiquer comment j'ai préparé les matériaux de ce mémoire et comment je compte vous les présenter, il me semble utile de vous rappeler en quelques mots, et en les groupant un peu artificiellement, les opinions qui ont eu cours sur ce sujet et l'évolution qu'elles ont subie depuis le commencement de ce siècle.

I

Pendant longtemps on confondit entre elles toutes les causes qui pouvaient produire l'inflammation du testicule, et les médecins se préoccupaient très peu des conséquences différentes que pouvaient avoir les causes les plus variées.

Ce fut A. Cooper qui, le premier, indiqua nettement comment un choc violent pouvait produire une réaction inflammatoire assez nette du testicule, à laquelle succédait la perte de l'organe par atrophie. Il fit voir que cette terminaison se présentait le plus souvent chez les adolescents.

Enfin, le même auteur, et plus tard Samuel Cooper, montrèrent que, si l'inflammation du testicule pouvait se terminer par suppuration, ce fait se rencontrait très rarement à la suite de la blennorragie, mais survenait au contraire assez souvent à la suite d'un traumatisme.

Ces notions si intéressantes et qui prouvent que l'inflammation traumatique diffère, dans son essence, de l'inflammation née dans l'urètre, constituaient déjà un fait important, qui fut développé par Bérard dans sa thèse de 1834. Ce dernier n'ajouta rien de nouveau aux faits indiqués précédemment. Mais là ne devaient pas s'arrêter ces distinctions purement générales. Velpeau fit faire un pas de plus à l'étude de ces différences cliniques ; car, dans son article du *Dictionnaire* en 30 vol, 1844, nous trouvons cette phrase importante :

« Lorsque l'inflammation du testicule survient à la suite d'un « coup, d'une chute, d'un froissement, d'une secousse, d'une « lésion traumatique ou d'une violence extérieure quelconque, elle « offre d'abord ceci de particulier que le gonflement des parties « porte tout aussi bien, dès le principe, sur le testicule que sur « l'épididyme, que très souvent même, le testicule reste seul « affecté depuis le commencement jusqu'à la fin de la maladie, et « que le canal déférent ne participe presque jamais au gonflement « ou à l'inflammation.

« Il faut noter ensuite que la tumeur est le plus souvent inégale, « bosselée ; qu'elle offre par-ci par-là, comme des noyaux, comme « des plaques, entremêlées d'espaces plus souples dans le tes-

« ticule affecté ; que sa marche ressemble fréquemment à celle des « inflammations phlegmoneuses, et qu'il n'est pas rare de la voir « se terminer par suppuration, et par la formation d'un ou de « plusieurs abcès. »

Cette citation de Velpeau montre donc bien nettement qu'il connaissait les caractères permettant de différencier dans certains cas l'orchite traumatique et l'orchite blennorrhagique ou urétrale; cette différence avait été à peine entrevue avant lui. La voie ouverte par Velpeau fut suivie de nouveau par Vidal qui, recherchant une localisation plus précise dans les inflammations du testicule, fit voir que l'affection peut n'atteindre que le testicule ou l'épididyme et que la vaginale peut également subir à elle seule les désordres inflammatoires. On avait ainsi l'orchite (expression qu'on trouve pour la première fois dans un mémoire de Gaussail), l'épididymite et la vaginalite.

On comprend combien ces distinctions, utilisées pour l'observation des inflammations traumatiques, avaient une grande importance. Elles devaient permettre de reconnaître l'organe primitivement lésé et de comparer ainsi les résultats avec ceux qui succédaient aux autres orchites.

Enfin Soulé (*Journal de médecine de Bordeaux*, 1840), médecin à Bordeaux, dans un mémoire qui ne manque pas d'originalité, cherche à augmenter encore les distinctions, en faisant intervenir la région primitivement atteinte par le traumatisme. Pour lui, l'orchite est tantôt *directe*, quand le choc porte sur le testicule lui-même, tantôt, au contraire, *indirecte* quand la partie contuse est le cordon et que de là l'inflammation se propage à la glande séminale.

Malheureusement cette division est des plus arbitraires et elle ne méritait d'être signalée que pour faire voir combien on avait une tendance à analyser les variétés.

Toutefois, si on examinait les phénomènes cliniques avec beaucoup de soin, on se préoccupait beaucoup moins des désordres qui se présentaient du côté du testicule et surtout des lésions intimes dont l'évolution amène si souvent l'atrophie de l'organe. Cruveilher, dont le génie scientifique a su deviner tant de faits vérifiés plus tard par l'usage du microscope, étudia le premier ces détails et en donna la description dans un langage des plus nets et des plus précis :

« Dans l'atrophie des glandes par contusion, c'est la paroi propre de la substance fondamentale qui disparaît de prime abord, soit dans toute l'étendue du tube glandulaire, soit par places ; l'épithé-

lium ne disparaît que plus tard. Souvent les cellules s'hypertrophient isolément, deviennent granuleuses ; dans certains cas, c'est le contenu granuleux et solide qui persiste plus ou moins longtemps après l'atrophie de la paroi. Je suis porté à croire que les tubes séminifères peuvent subir la même transformation. »

Cruveilher n'avait cependant vu qu'une partie des transformations qui se produisent dans le testicule ; nous verrons plus loin comment, et aux dépens de quels éléments, s'opèrent ces transformations. Mais, grâce à lui, on avait ainsi quelques notions sur le travail qui engendre l'atrophie.

A toutes ces notions précises sur l'orchite traumatique succédant à la contusion, est venu s'ajouter depuis quelques années un fait de la plus grande importance.

Partout, dans les auteurs classiques, comme dans les observations éparses au milieu des revues, on trouvait mentionnée presque constamment l'orchite traumatique. Les chocs, les chutes sur le pommeau de la selle chez les cavaliers, le moindre froissement provoquaient fréquemment l'inflammation du testicule. Il semblait, en un mot, qu'un simple renseignement donné par le malade et indiquant un traumatisme, dût faire admettre une orchite traumatique. Et cependant, que d'erreurs possibles lorsqu'on n'examinait pas le canal ! que de tromperies de la part des malades ! L'effort musculaire et surtout la contraction du crémaster étudiés autrefois par Velpeau, jouaient alors un rôle exclusif, quand la maladie urétrale n'était pas évidente d'emblée. Ce fut M. Duplay, précédé déjà par Velpeau lui-même, et après lui son élève Delome, qui démontrèrent combien on était loin de prendre les précautions nécessaires dans l'exploration. Ils arrivèrent, après examen attentif d'un grand nombre de malades, à nier presque complètement l'orchite par effort. D'autres auteurs, entre autres M. Trélat, M. Gaujot, considèrent le traumatisme comme étant rarement en cause dans le développement de l'orchite. Tout au plus pourrait-on admettre qu'il joue un rôle prédisposant pour le développement de l'orchite urétrale et cela dans certaines conditions.

L'orchite traumatique se trouvait ainsi délimitée et renfermée dans des bornes restreintes, les seules qui lui soient naturelles.

Tel était l'état de la science sur ce sujet jusqu'en 1875. A partir de cette époque, quelques travaux ajoutèrent des détails nouveaux et la pathologie expérimentale vint éclairer quelques points obscurs. Les résultats acquis pendant cette période trouveront place dans la suite de ce mémoire. Il s'agissait donc de combler autant que possible les lacunes qui étaient nombreuses. Pour arriver à ce but, je me suis servi des observations et des matériaux de toute nature

que j'ai trouvés disséminés dans les auteurs. Une thèse fort importante faite par un de mes élèves, le Dr Coutan (juillet 1881), contient une analyse assez complète de tous ces documents. Je me suis appuyé également sur le résultat de plusieurs expériences, aussi variées que possible, que j'ai faites sur les chiens. L'examen des résultats de mes expériences a été pratiqué en collaboration avec M. Zuchard, répétiteur de M. Ranvier, au Collège de France. Nous en donnerons tous les détails, avec planches à l'appui, dans un des prochains numéros des *Archives de physiologie*.

II

La contusion peut produire, dans le testicule comme dans les autres organes, des lésions différentes, suivant la force du choc et aussi suivant la résistance du tissu. Il est certain également que le choc produit quelquefois un désordre passager et inappréciable à nos investigations et dont le seul phénomène clinique est la douleur. Cette variété ne nous occupera pas ici, car elle est absolument négligeable au point de vue de l'anatomie pathologique. Or, l'expérience nous a démontré qu'on peut rencontrer trois degrés assez distincts dans la contusion du testicule. Ces degrés sont certainement assez incomplètement limités, mais ils correspondent bien aux phénomènes observés et aux réactions inflammatoires qui en sont la conséquence ordinaire.

Le premier degré est caractérisé du côté du testicule par un certain nombre d'hémorragies capillaires disséminées dans toute l'étendue de l'organe, mais dont le siège de prédilection est au niveau des travées minces du tissu conjonctif qui séparent les tubes. Ces derniers ne paraissent pas avoir subi d'altération notable, on ne constate à leur niveau aucune rupture. Il semble donc que le traumatisme a eu pour résultat un déplacement rapide des tubes les uns sur les autres, un tiraillement en tout sens des travées cellulaires et par conséquent une rupture des vaisseaux très fins qui rampent dans ce tissu et à la surface des tubes.

Du côté de l'épididyme, on constate des lésions du même ordre, avec cette différence toutefois que, outre les hémorragies interstitielles dans le tissu cellulaire qui sépare les tubes, on trouve ceux-ci légèrement altérés, et leur épithélium légèrement malaxé.

Cette différence s'explique très bien par ce fait anatomique que dans l'épididyme les tubes sont plus épais, et sont soudés ensemble par un tissu conjonctif plus dense ; l'ensemble de l'organe est moins malléable que la glande testiculaire.

Tels sont, en quelques mots, les désordres immédiats produits

par la contusion au premier degré. Je ferai remarquer toutefois que, pour arriver à un tel résultat, il faut déjà un traumatisme assez violent ; il est même nécessaire que le testicule soit fixé avec une certaine force.

Voyons maintenant quelles sont les conséquences d'une semblable lésion, et pour mieux les étudier, suivons les aux différentes périodes de son évolution.

La première altération que l'on rencontre quelques jours après le traumatisme, est une irritation manifeste du tissu cellulaire qui entoure les tubes : œdème de ce tissu, prolifération des éléments, augmentation des globules blancs dans les espaces lymphatiques et vascularisation plus abondante ; tels sont les résultats de cette réaction. Cliniquement, l'altération se manifeste par la tension de l'organe qui devient dur, semble augmenté de volume et est douloureux à la pression.

Il est bon de rappeler ici que la vaginale et les parois scrotales, souvent enflammées par la même cause, peuvent masquer les phénomènes testiculaires et conduire à une erreur sur la réalité du gonflement testiculaire.

Les tubes subissent des modifications moins accentuées, cependant leurs parois s'épaississent et les cellules intra-tubulaires deviennent troubles; souvent, entre elles, apparaissent des petits globes réfringents, indices certains d'un travail d'irritation et de production exagérée. Après quelques jours, les lésions entrent dans une nouvelle phase qui est la phase d'organisation fibreuse. Les cellules nouvelles se transforment en tissu fibreux, les tubes irrités s'épaississent, au point que leur calibre diminue petit à petit. En un mot, il se passe ici des phénomènes analogues à ceux qui produisent la lésion des glandes connue sous le nom de cirrhose. Enfin, la rétraction de tous ces produits conduit à l'atrophie de l'organe, atrophie qui est partielle ou totale suivant l'intensité du travail inflammatoire.

Dans les degrés plus accentués de la contusion, nous retrouvons le même processus arrivant au même résultat, mais avec des différences qui tiennent à l'étendue des lésions primitives.

Du côté de l'épididyme, on trouve la dilatation des tubes, absolument comme dans le cas d'épididymite blennorrhagique ou uréthrale avec formation nouvelle d'éléments dans le tissu cellulaire, mais seulement au niveau des hémorragies.

Cette double lésion produit une augmentation de volume considérable de l'épididyme. J'insiste sur ce point, car ce volume exagéré est la cause d'une erreur assez fréquente; le testicule n'ayant pas subi la même augmentation, on croit que la contusion a agi seulement sur l'épididyme, et cependant le testicule est sou-

vent plus altéré. Il n'est pas rare, en effet, de voir survenir l'atrophie testiculaire, alors que l'épididyme, d'abord volumineux, reprend son aspect normal et ne semble pas malade, alors qu'il avait présenté presque seul des troubles apparents au début. On comprend combien cette distinction devient importante pour le pronostic.

Le deuxième degré est surtout remarquable par les désordres primitifs plus étendus qu'on trouve dans le parenchyme du testicule. Il faut, pour les produire, une force considérable, mais cependant insuffisante pour faire éclater l'albuginée.

On trouve dans différents point du testicule, non plus seulement des ruptures capillaires le long des travées conjonctives, mais de véritables foyers. Il ne faudrait cependant pas croire qu'on a de vrais foyers hémorrhagiques, car ce sont seulement des points de la grosseur d'un pois ou d'un noyau de cerise, dans lesquels les tubes sont dilacérés et leurs débris mélangés avec d'abondants globules rouges.

Dans un travail que mon collègue M. Monod vous a lu dans la séance du 16 mars 1881, travail que nous avons préparé ensemble, vous avez pu voir que la formation des foyers sanguins dans le testicule était extrêmement difficile. Nous avons démontré que l'hématocèle intra-testiculaire n'existait pas ou devait être extrêmement rare, en faisant voir que la plupart des cas publiés dans la science étaient des exemples de cancers, de sarcomes ramollis au centre et ayant formé un foyer hémorragique. D'après nos expériences plus récentes ce même fait a été vérifié.

Ce petit point de la pathologie du testicule étant relevé en passant, je continue ma description.

Dans ce second degré, les phénomènes réactionnels vont être plus accentués que dans le précédent, et la formation des foyers de réaction peut devenir le point de départ de ces abcès, qui ont été signalés en assez grand nombre, non seulement dans le testicule où ils sont plus fréquents, mais aussi dans l'épididyme (Kohen). Ce fait se rencontre surtout chez les vieillards, les individus surmenés, ou ceux qui continuent à marcher après leur contusion, et augmentent ainsi les processus inflammatoires.

Le troisième degré est caractérisé par la rupture de l'albuginée dans une étendue variable. Il s'agit d'un véritable écrasement du testicule.

Si la rupture est peu étendue, il y a seulement issue de quelques tubes, mais toujours il se produit une hémorragie abondante qui remplit plus ou moins la tunique vaginale. On trouve en effet un caillot dans la séreuse, et ce caillot se continue avec un autre qui occupe la partie déchirée du testicule.

Cette hémorragie abondante est due à la rupture des vaisseaux volumineux qui occupent l'épaisseur de l'albuginée.

Dans le cas de rupture complète, les tubes du testicule sont répandus dans la vaginale et mélangés avec du sang en abondance.

Le processus consécutif à ces désordres a été étudié expérimentalement par M. Rigal (*Arch. de physiologie*, 1879, p. 155) sur le testicule du rat. Nous avons reproduit les mêmes résultats sur le chien, avec quelques différences tenant au volume plus considérable de l'organe. L'atrophie est la conséquence fatale du travail de réparation qui se passe dans tous les degrés de cette rupture, mais avec plus ou moins de rapidité suivant l'étendue de la déchirure.

Dans le cas de rupture peu prononcée, la partie de l'organe éloignée du point déchiré a subi les modifications du premier et du second degré, telles que nous les connaissons. Nous savons en effet que pour produire une rupture, il faut déployer une force considérable que nous évaluons à cinquante kilogrammes.

Nous n'avons pas observé de rupture de l'épididyme, mais cet organe a toujours subi dans ce cas des désordres assez étendus à cause de la violence du choc.

Tels sont les degrés que j'ai cru devoir établir, car ils correspondent assez bien aux lésions primitives et surtout aux phénomènes cliniques. Leur pronostic est également différent.

Nous devons maintenant nous demander ce que devient dans l'avenir un testicule ainsi altéré à la suite de l'orchite traumatique.

Lorsqu'on examine, après un temps éloigné, les conséquences de ces lésions inflammatoires secondaires, on trouve tous les caractères de l'atrophie par production de tissu fibreux. La surface de l'albuginée est confondue sans limite nette avec le tissu conjonctif épaissi. Les tubes testiculaires sont transformés en cordon par épaississement de leur paroi et disparition plus ou moins complète de l'épithélium ; enfin les travées conjonctives sont plus épaisses, plus denses et plus nettement fibreuses.

La conséquence de cet ensemble de désordres est l'atrophie complète ou totale de l'organe, variant avec l'intensité ou l'étendue des phénomènes primitifs.

Nous trouvons nettement le reliquat de cette atrophie dans certains testicules atrophiés analysés par Reclus (thèse de Paris 1876), et dans quelques cas que nous avons pu recueillir.

Les conclusions de Reclus sont cependant différentes des nôtres, car, pour lui, il n'y aurait que la paroi tubuleuse qui jouerait un rôle pour produire cette atrophie, alors que j'admets nettement le rôle du tissu conjonctif souvent prédominant.

L'étiquette qu'on pourrait employer pour désigner tout l'ensem-

ble de ce travail serait donc: *Orchite traumatique chronique interstitielle et tubulaire, l'épithélium jouant ici un rôle nul.*

La liaison qui existe entre les désordres primitifs et même lointains provoqués chez le chien dans mes expériences, d'une part, et d'autre part les reliquats de l'inflammation constatés sur les testicules atrophiés, ne me laissent aucun doute sur a réalité du processus spécial, tel que je l'ai décrit.

Par cette analyse rapide des phénomènes qui succèdent à la contusion (je dis rapide, car j'ai passé un grand nombre de détail qui n'avaient qu'un intérêt médiocre) on peut voir nettement quel est le mécanisme intime de l'atrophie du testicule par hypertrophie des parois tubulaires et du tissu qui les entoure. L'organe se trouve ainsi transformé par îlots ou en totalité en un tissu fibreux dense dans lequel on reconnaît à peine quelques débris de paroi tubulaire épaissie.

Mais le véritable enseignement que nous pouvons retirer de ce processus pathologique, c'est que la cause de l'atrophie du testicule succédant à l'inflammation traumatique, rentre dans le cadre des autres causes d'atrophie des organes glandulaires.

En même temps, nous voyons clairement pourquoi les autres formes d'inflammation sont pour la plupart à l'abri de cette terminaison redoutable.

Ne vous ai-je pas fait voir, dans une communication précédente sur l'épididymite blennorrhagique ou urétrale (*Soc. de chirurgie* 1881, *Anatomie et physiologie pathologiques de l'épididymite blennorrhagique*), que celle-ci différait de tous points de l'inflammation provoquée par le traumatisme? Un parallèle rapide des deux processus inflammatoires fera saisir clairement la différence.

Dans l'un, toutes les lésions ont pour maximum d'importance les troubles de l'épithélium; les parois tubulaires ne sont envahies que secondairement, et principalement par un œdème inflammatoire qui gagne le tissu cellulaire voisin. La prolifération cellulaire, au lieu d'être disséminée, forme des îlots, surtout au voisinage des lymphatiques; elle n'a aucune tendance prononcée à l'organisation et à la rétraction par transformation fibreuse. Enfin les phénomènes sont localisés à l'épididyme, et s'ils envahissent le testicule, cela devient un accident rare et se montrant toujours avec le même caractère.

Ici donc il y a prédominance presque exclusive de l'inflammation dite catarrhale, c'est-à-dire occupant spécialement le revêtement épithélial.

Dans l'inflammation traumatique, au contraire, l'épithélium ne subit que des altérations secondaires; le tissu conjonctif et les parois tubulaires s'épaississent et la prolifération cellulaire qui

succède aux extravasations sanguines, est diffuse; elle a une tendance à s'organiser et à se rétracter par formation fibreuse.

Les différences sont donc capitales au point de vue de l'avenir; mais voici qui est encore plus net: le testicule est ici atteint dans presque toute son épaisseur, et d'une façon uniforme le plus souvent.

L'épididyme, souvent contus également, présente des lésions interstitielles qui s'accompagnent de dilatation des tubes et de troubles de l'épithélium. Ce processus spécial tient à la structure si différente des deux organes. Ainsi se trouvent expliqués certains faits dans lesquels, chez l'homme, à la suite d'un traumatisme, on a trouvé une atrophie fibreuse du testicule, avec conservation presque complète de l'épididyme, lequel était même hypertrophié. La thèse de Reclus contient quelques exemples de cette terminaison. Il est vrai qu'on peut se demander s'il n'y avait pas eu dans ce cas, intégrité primitive de l'épididyme qui aurait échappé au traumatisme.

Le traumatisme du testicule, dont je viens de donner une étude rapide, demanderait bien d'autres développements pour être connu dans tous ses détails. Je me contenterai de signaler ici quelques particularités qui ont une certaine importance.

Nous venons de voir les contusions suivies de phénomènes bien nets, bien limités, et conduisant par une marche successive et souvent fatale à l'atrophie irrémédiable de l'organe. Cependant les faits ne se passent pas toujours avec une semblable simplicité et ne conduisent pas toujours au même résultat.

Ne savons-nous pas qu'un trouble de la nutrition, à quelque cause qu'il appartienne, va se conduire et évoluer d'une façon différente, suivant l'état primitif de l'organe spécialement atteint ou même suivant l'état général de l'organisme tout entier. Cette vue d'ensemble sur l'action des causes prédisposantes trouve ici sa place; et nous verrons fréquemment ces causes devenir prépondérantes pour la marche de la réaction provoquée par le traumatisme.

De même qu'une entorse ou une contusion articulaire peuvent être le point de départ de l'évolution d'une arthrite fongueuse, de même nous voyons souvent la contusion du testicule provoquer l'évolution de la tuberculose. Les faits de ce genre sont nombreux et parfaitement observés.

Un vieillard affaibli, un homme surmené par le travail ou par les excès, aura à la suite d'une contusion testiculaire de la suppuration de l'organe avec sortie des tubes et évidement complet de l'albuginée. Plusieurs exemples publiés par différents chirurgiens

ne laissent aucun doute à ce propos, La suppuration peut devenir le point de départ d'un *fongus* dit *fongus bénin*.

Le sarcocèle syphilitique, lui-même, a pu quelquefois évoluer à la suite d'une contusion, ainsi qu'on en a signalé plusieurs observations.

En un mot, ce même travail irritatif, lent, chronique, conduisant à l'atrophie peut, sous l'influence d'une prédisposition locale latente, telle que des tubercules ignorés, ou d'un état particulier, subir une dérivation spéciale : une épididymo-orchite tuberculeuse, comme M. Duplay en a si bien décrit plusieurs exemples. Une suppuration du testicule peut être le résultat de cette déviation du processus primitif.

Conclusions.

Les principales conclusions qu'on doit tirer de cette étude peuvent se résumer de la façon suivante :

1° La contusion légère du testicule produit souvent des phénomènes douloureux, passagers, sans désordres appréciables, ni réaction consécutive.

2° Si cette contusion est plus violente, elle cause dans le testicule des désordres primitifs bientôt suivis de réaction inflammatoire, laquelle peut conduire à l'atrophie de l'organe, plus rarement à la suppuration.

Il est donc permis de dire que l'orchite traumatique par contusion est une *orchite atrophiante*, d'un pronostic grave pour les fonctions.

On peut lui reconnaître trois degrés :

Le premier, avec de simples hémorragies dans le tissu cellulaire.

Le second, avec des foyers hémorragiques correspondant à la rupture des tubes séminifères.

Le troisième, caractérisé par la rupture de l'albuginée avec sortie des tubes dans la vaginale ; c'est l'écrasement du testicule.

3° L'atrophie se montre le plus souvent chez l'adolescent, la suppuration de préférence chez les vieillards et les individus prédisposés.

4° L'épididyme est le plus souvent atteint en même temps que le testicule, mais il a moins de tendance à s'atrophier.

5° La fréquence de l'orchite par contusion a été beaucoup exagérée. Elle est souvent confondue avec l'orchite uréthrale ; car les malades rapportent à un choc les premières douleurs qu'ils éprou-

vent au début de cette affection. L'examen attentif de l'urèthre permettra seul d'éviter l'erreur.

6° On peut admettre cependant, comme effet possible de la contusion, soit le développement d'une affection tuberculeuse ou syphilitique chez les individus atteints de ces diathèses, soit le réveil des tubercules évoluant jusqu'alors à l'état latent.

7° Les phénomènes qui se développent autour du testicule ou de l'épididyme, notamment dans la vaginale et le tissu cellulaire du scrotum, masquent souvent les caractères de l'affection primitive, et sont fréquemment une cause d'erreur.

Discussion.

M. Berger. Dans le travail de M. Terrillon, la description de l'anatomie pathologique est complète, mais elle ne s'appuie que sur des faits expérimentaux et non sur des faits cliniques; aussi est-il permis de faire quelques réserves et de se demander si la contusion du testicule a en clinique les conséquences que M. Terrillon lui attribue; on cite plusieurs observations de malades qui, à la suite d'une contusion, ont eu une orchite douloureuse avec gonflement, sans atrophie apparente consécutive.

L'âge du sujet joue un rôle dans l'étiologie de l'atrophie; celle-ci est fréquente dans les oreillons, elle est fréquente chez les adolescents, et, d'après M. Gosselin, l'orchite blennorrhagique elle-même peut être aussi suivie d'atrophie.

En se limitant à la clinique, on trouve donc que l'atrophie testiculaire est rare chez l'adulte et fréquente chez l'adolescent, chez qui le testicule n'est pas encore arrivé à son développement complet. Il faut ainsi faire jouer à l'âge un rôle plus accentué que M. Terrillon ne l'a fait.

M. Desprès. J'ai écouté avec beaucoup d'intérêt la communication de M. Terrillon, mais je regrette aussi qu'il ne cite pas de faits cliniques comme contrôle de ses recherches expérimentales; c'est sur des observations qu'il est nécessaire de s'appuyer pour établir quelles sont les conséquences de la contusion testiculaire.

J'ai observé un malade qui, dix-huit mois après une contusion, avait le testicule dur comme une bille de billard; chez un autre qui reçut un coup sur le testicule, il survint du gonflement et la glande resta également très dure; enfin, dans plusieurs cas de contusion du testicule, je n'ai pas constaté d'atrophie consécutive, mais celle-ci pourrait survenir, particulièrement chez de jeunes sujets.

M. Terrillon eût dû donner un historique plus complet de l'héma-

tocèle du testicule et citer les deux observations qui sont reproduites dans la thèse de Jamain.

Le gonflement du testicule qui suit la contusion est la conséquence d'un travail irritatif qui se fait autour des vaisseaux.

M. Le Dentu. On parle de l'influence de l'âge du sujet, mais jusqu'à quelle époque l'âge agit-il comme cause prédisposante? Jusqu'à dix-huit ans, dit-on; mais on a observé l'atrophie testiculaire après cette époque. M. Poncet a publié ici même plusieurs observations dans lesquelles l'atrophie était survenue sur des adultes.

Chez un malade que j'ai soigné, garçon de 22 à 23 ans, il survint, après une contusion, de l'orchite et de l'atrophie. Ce jeune homme se froissa le testicule sur un banc et ressentit une douleur vive, le testicule devint gros, présentant une mollesse spéciale; il n'y avait pas de fluctuation franche, pas de liquide dans la vaginale, la tumeur était formée par le testicule. Le repos, les émollients amenèrent la disparition de l'inflammation; au bout de vingt jours environ, le testicule a commencé à diminuer de volume; il y a donc eu dans ce cas une orchite traumatique avec mollesse particulière de la glande et atrophie rapide.

M. Desprès. J'émettrai quelques doutes au sujet de la valeur de l'observation de M. Le Dentu; il peut sembler étonnant qu'un simple froissement suffise pour amener une contusion du testicule suivie d'atrophie. Peut-être ce malade s'est-il déchiré un vaisseau; en tout cas, ce fait ne ressemble pas à ceux de M. Terrillon.

L'atrophie du testicule est très rare à la suite du traumatisme chez l'adulte.

Dans un cas, j'ai vu l'atrophie du testicule être suivie de cancer de cet organe. Après la contusion, il survint d'abord du gonflement; de l'orchite, dit-on, puis le testicule s'atrophia; quelque temps après, il reprit son volume normal et l'on croyait alors au retour de l'intégrité de la glande, mais le gonflement augmenta et, six mois plus tard, j'enlevai le testicule en état de dégénérescence cancéreuse.

Ces faits sont rares.

M. Horteloup. L'orchite traumatique est peu commune à l'hôpital du Midi; je n'ai pas rencontré de malades atteints de cette affection, ils se rendent plutôt dans les autres services de chirurgie.

Je ferai remarquer que, dans l'orchite traumatique, on n'observe pas la douleur vive qui existe dans la véritable orchite blennorrhagique. L'orchite traumatique n'est pas une inflammation vraie, le mot orchite est mauvais; on pourrait plutôt comparer ce qui se

passe dans ces cas à ce qui se produit dans l'oreillon ; là, le processus est d'une autre nature que celui de l'inflammation vraie.

Dans l'orchite blennorrhagique, il n'y a pas d'atrophie consécutive du testicule.

M. Monod. Dans l'orchite blennorrhagique, l'inflammation ne porte pas sur la glande, mais sur l'épididyme, et la douleur est attribuée à l'épanchement qui se fait dans la tunique vaginale.

M. Horteloup. L'inflammation de la glande testiculaire existe dans quelques cas, elle est rare ; j'en ai observé trois cas, et c'est précisément alors que la douleur est intolérable, ce qui s'explique par l'inflammation de la glande elle-même.

M. Terrillon. Je répondrai aux diverses remarques qui m'ont été faites, en disant que je n'avais pas l'intention de traiter la partie clinique, et je crois avoir insisté suffisamment sur l'influence de l'âge comme cause prédisposante de l'atrophie testiculaire. J'ai dit en effet que cette atrophie se montrait plus souvent chez les jeunes gens que chez l'adulte.

Quant à la douleur, elle varie selon les variétés d'inflammation, et l'orchite par contusion, pour être différente de l'orchite blennorrhagique, n'en mérite pas moins la dénomination d'orchite ; il y a dans le testicule, comme dans les autres glandes, plusieurs variétés d'inflammation : interstitielle, parenchymateuse. L'orchite traumatique appartient à la première variété. Si dans l'orchite par contusion la douleur fait défaut, cela peut être la conséquence des lésions multiples et profondes subies par le testicule.

La question de l'hématocèle ne rentrant pas dans le sujet que j'ai traité aujourd'hui, je n'ai pas dû m'y arrêter ; nous avons, du reste, attiré sur ce point l'attention de la Société de chirurgie dans une communication faite dans une séance antérieure. (16 *mars* 1881).

Sarcome du corps thyroïde ayant donné lieu à tous les symptômes du goitre exophtalmique. — Ablation de la tumeur. — Guérison.

Par M. Tillaux.

J'ai présenté à la Société, dans la séance du 18 mai, un malade atteint de goître énorme, en demandant à mes collègues de vouloir bien me donner leur avis sur l'opportunité d'une intervention chirurgicale.

Nous pensions qu'il s'agissait d'un goitre exophtalmique, et plusieurs de nos collègues, en particulier MM. Verneuil et Duplay,

songeant à l'énorme dilatation des vaisseaux dans ces cas, se sont prononcés pour l'abstention ; d'autres étaient partisans d'une intervention.

L'opération fut faite le 21 mai, et plusieurs d'entre vous m'ont fait l'honneur d'y assister, ainsi que M. Esmarch, de Kiel.

Avant de vous donner communication de l'observation de mon malade, je désire insister sur quelques points du *manuel opératoire*.

D'abord, pour ce qui concerne l'incision de la peau, il ne suffit pas qu'elle soit linéaire, dans l'axe de la tumeur au moins, quand celle-ci a un certain volume ; il faut disséquer un grand lambeau à base supérieure, en suivant de chaque côté le bord interne du sterno-mastoïdien et réunissant les deux incisions latérales par une incision transversale au-dessus du sternum.

Une fois le lambeau cutané relevé, on se trouve sur le plan musculaire étalé, distendu, quelquefois hypertrophié; après avoir incisé les muscles, on éprouve une réelle difficulté à reconnaître si l'on est ou non sur l'enveloppe du corps thyroïde, celle-ci ayant à peu près la même couleur que les muscles. On doit donc disséquer couche par couche et avec soin.

On arrive ainsi sur le corps thyroïde qui présente quatre pédicules, correspondant aux quatre artères thyroïdiennes ; les thyroïdiennes inférieures pénètrent dans le corps thyroïde dès qu'elles le rencontrent, les supérieures cheminent au contraire pendant quelque temps sur sa face antérieure avant de la perforer. La recherche et la ligature de ces quatre pédicules constituent la difficulté de l'opération.

La meilleure conduite à tenir, aussitôt que l'on est sur l'enveloppe du corps thyroïde, consiste, non à dégager le lobe droit, mais à aller chercher l'extrémité inférieure de la glande et, avec le doigt, à l'énucléer de derrière le sternum en la soulevant de bas en haut. On recherche le pédicule inférieur avec la spatule, en se servant peu du bistouri, et lorsqu'on fait basculer le corps thyroïde, le pédicule est tendu et facile à trouver.

Le lobe gauche est plus facile à enlever que le lobe droit.

Observation

Recueillie par M. Guiard, interne des hôpitaux.

Cazabonne, âgé de 33 ans, concierge, entre le 9 mai 1881 à l'hôpital Beaujon, dans le service de M. Tillaux, salle Saint-Edmond, n° 44.

Dans l'histoire de ses *antécédents de famille*, ce malade présente

quelques particularités intéressantes : sa mère, qui est morte à l'âge de 65 ans, avait un goitre sans exophthalmie ; dans les derniers temps de sa vie elle eut de l'œdème des membres inférieurs. — Une sœur de sa mère, qui vit encore et qui a 55 ans, a également un goitre volumineux depuis une quinzaine d'années. Elle est devenue complètement aveugle depuis cinq ans et elle présente, paraît-il, un léger degré d'exophthalmie. — Son père a 75 ans et se porte très bien. Il en est de même de ses quatre frères ou sœurs qui sont seulement, comme lui, d'un tempérament nerveux et irritable.

Quant à ses *antécédents personnels*, avant le début de l'affection actuelle, ils sont assez peu significatifs. Pendant son enfance il habitait aux environs de Bagnères-de-Bigorre, son pays natal, où, dit-il, les goîtres sont communs. Jusqu'à l'âge de 15 ans il semble avoir été sujet à diverses manifestations strumeuses, impétigo des lèvres et du cuir chevelu, blépharites, engorgements ganglionnaires du cou.

Il habite Paris depuis 14 ans et il y a joui d'une excellente santé jusqu'à ces dernières années.

Il y a quatre ans les premières atteintes de la maladie qui l'amène aujourd'hui à l'hôpital ont commencé à se manifester par des *troubles de la vue*. De temps en temps survenaient, comme par accès, des phénomènes de congestion céphalique avec maux de tête et amblyopie. C'était celle-ci surtout qui éveillait son attention et l'inquiétait, car elle allait parfois jusqu'à l'amaurose. Ces accidents toutefois ne duraient pas très longtemps, quelques minutes au plus, puis tout rentrait dans l'ordre. Ils se reproduisaient à intervalles irréguliers, survenant quelquefois à deux ou trois reprises dans la même journée, restant d'autres fois un ou plusieurs jours sans paraître. Le malade, qui était tailleur, attribua ces troubles à la fatigue de la vue qu'exigeait son travail. Aussi craignant de les voir s'accentuer de plus en plus, il changea de profession et prit une place de concierge. L'amélioration qu'il avait espérée, se produisit. Les phénomènes dont il est question ne disparurent pas complètement, mais ils revinrent beaucoup moins fréquemment.

Parfois le malade avait des *palpitations*, surtout après avoir marché vite ou monté des escaliers; mais elles n'étaient pas assez fortes pour lui inspirer des craintes, d'autant plus qu'il dit en avoir eu depuis son enfance.

Il y a un an, il a commencé à s'apercevoir de l'*augmentation de volume de son cou*. Il s'adressa à divers médecins qui prescrivirent des préparations d'iode *intus* et *extra*. Il ne survint aucune amélioration, au contraire. Deux mois après, les yeux, qui étaient naturellement un peu enfoncés dans l'orbite, comme on peut s'en rendre compte en voyant d'anciennes photographies, devinrent progressivement plus saillants. A mesure que l'exophtalmie s'accentuait, les palpitations, jusqu'alors presque insignifiantes, s'exagéraient aussi et causaient une véritable gêne. La *respiration* devenait également plus difficile. Quant aux troubles visuels qui avaient marqué le début, ils ne sont pas redevenus plus fréquents, ni plus prononcés.

Depuis dix mois, la triade symptomatique, goitre, exophtalmie, palpitations, est allée sans cesse en augmentant, et depuis six mois il s'y est ajouté des *accès de suffocation* revenant le jour aussi bien que la nuit, plus souvent peut-être pendant le travail, mais assez souvent encore pendant la nuit pour empêcher le sommeil. Au moment de ces accès, il se produit une transpiration abondante de la partie supérieure du tronc et de la tête.

Il y a deux mois le malade s'est présenté pour la première fois à la consultation de l'hôpital Beaujon. Mais il ne voulut pas encore entrer dans le service, ayant l'espoir de se soustraire à une intervention chirurgicale dont M. Tillaux ne lui dissimulait pas la gravité.

Il prit alors de la digitale. Les palpitations diminuèrent un peu. Mais bientôt un nouveau symptôme, *la raucité de la voix*, vint s'ajouter à tous les autres qui allaient toujours en augmentant.

Le malade, reconnaissant alors l'impossibilité de guérir sans opération, se souvint de celle dont avait parlé M. Tillaux et revint le 9 mai 1881 à l'hôpital Beaujon réclamer un billet d'admission.

Nous le trouvons alors dans l'état suivant :

Deux phénomènes très accusés attirent tout d'abord l'attention : le goitre et l'exophtalmie. Les autres paraissent sur un plan secondaire.

I. — Goitre.

Situation de la tumeur. — La tumeur n'occupe pas rigoureusement la ligne médiane, sa plus grande partie est développée sur les faces antérieure et latérale gauche du cou. Cependant elle envoie également un prolongement du côté droit, mais beaucoup moins volumineux qu'à gauche et paraissant assez nettement séparé de la tumeur, au point de vue de l'apparence extérieure, par le sterno-mastoïdien droit. Les parties antérieure et gauche sont au contraire confondues et représentent dans leur ensemble une tumeur régulièrement arrondie et formant sur les parties voisines un relief très marqué.

Le bord inférieur recouvre complètement les articulations sterno-claviculaires et un peu la fourchette sternale, en formant une ligne convexe assez régulière. *Le bord supérieur*, moins régulièrement dessiné, se dirige obliquement de bas en haut et de droite à gauche, de telle sorte que, passant en avant à 1 centimètre au-dessous de la saillie de la pomme d'Adam, il atteint presque, à son extrémité gauche, l'angle de la mâchoire et se trouve ainsi de 4 centimètres environ plus élevé qu'en avant sur la ligne médiane. *Le bord gauche* s'avance jusqu'au trapèze et forme une saillie arrondie et assez épaisse. Il ne présente dans son voisinage aucune dépression correspondant au sterno-mastoïdien. Lorsque ce muscle se contracte, il forme une courbe dont la convexité regarde à gauche et vient passer près de ce bord, mais cette contraction ne détermine pas à la surface de la tumeur de sillon, ni de relief plus marqué qu'à l'état de repos. *Le bord droit* s'avance moins loin que le gauche sur la face latérale du cou. Il s'arrête au-dessous même du sterno-mastoïdien. On peut toutefois constater l'existence

d'un gonflement (lobe droit du corps tyroïde probablement) qui continue pour ainsi dire la tumeur et s'avance également jusqu'au bord antérieur du trapèze. Mais cette partie qui répond au sterno-mastoïdien droit et le dépasse en arrière contraste par sa consistance un peu molle avec la fermeté du reste de la tumeur.

Mensuration. — Le goître mesure ainsi, de haut en bas, 12 centimètres en avant, 14 près du bord gauche, et 23 dans le sens transversal. La circonférence du cou qui était, il y a quelques années, de 39 centimètres, en compte aujourd'hui 47.

Rapports. — La peau qui recouvre la tumeur n'a subi aucune altération, elle glisse facilement, bien qu'elle soit un peu tendue par l'énorme volume du goître. Elle ne présente pas de vascularisation anormale; on n'y constate pas de dilatations veineuses.

Les *muscles* qui passent au-devant de la tumeur sont étalés sur elle. On ne peut sentir aucun relief à leur niveau, même pendant leur contraction; seul le sterno-mastoïdien droit marque un sillon et forme en se contractant une corde facile à sentir, mais il est déjà en dehors de la portion principale de la tumeur.

Sur les parties latérales du cou on sent les battements des *carotides*, mais avec une intensité différente, faiblement à droite, comme si l'artère était à une certaine distance, fortement à gauche, où le doigt qui explore éprouve la sensation d'un véritable frémissement, en même temps qu'il est très évidemment soulevé par le vaisseau immédiatement sous-jacent.

Lorsqu'on exerce, en faisant ces explorations, une pression un peu forte sur le niveau du sterno-mastoïdien droit, on provoque immédiatement des accès d'une toux rauque avec sensation de picotement dans le larynx.

Il est plus difficile de savoir ce que sont devenus *les organes sous-jacents*. Cependant la saillie du cartilage thyroïde a été refoulée à droite de la ligne médiane, à près de 3 centimètres.

Lorsqu'on cherche à imprimer à la tumeur des mouvements de glissement, on parvient à la faire monter et descendre légèrement sans entraîner le cartilage thyroïde. Elle n'est donc pas très adhérente, mais elle semble assez solidement fixée par les organes qui l'entourent, muscles et aponévroses, pour que sa mobilité ait besoin d'être attentivement recherchée.

Considérée en elle-même, la tumeur offre une surface assez régulièrement arrondie et ne porte en aucun point de bosselure saillante. Elle est d'une consistance ferme à peu près égale dans tous les points; cependant en bas et en avant, il existe une zone un peu plus molle, mais nulle part on ne trouve de fluctuation véritable. A la vue elle ne présente pas de soulèvement; la palpation ne permet de sentir à son niveau aucun mouvement d'expansion. On rencontre seulement, près de l'angle supérieur gauche, les battements d'une artère superficielle assez développée. En outre, lorsqu'on a fait marcher le malade, on perçoit dans toute la tumeur des battements dus aux pulsations exagérées de la carotide gauche qui, reposant immédiatement derrière la tumeur, la soulève en masse. L'auscultation ne révèle non plus aucun bruit de souffle vasculaire propre à la tumeur. Tout au plus les battements des carotides sont-ils perçus dans toute son étendue.

Comme *phénomènes physiologiques* liés au voisinage du goître, il existe des accès de suffocation liés en partie à la compression de la trachée, en partie à celle des récurrents. La raucité de la voix, survenue depuis un mois environ, révèle manifestement cette dernière.

La compression de l'œsophage par refoulement de tous les organes situés en arrière de la tumeur amène également une dysphagie assez prononcée pour que le malade soit obligé de boire pour ainsi dire à chaque bouchée, afin de faciliter la progression des aliments.

II. — Exophtalmie.

Les deux globes occulaires sont sur le même plan, ils arrivent au niveau des arcades orbitaires, ce qui contraste avec leur situation antérieure assez profonde dans l'orbite. Le malade évalue à 1 c. 1/2 leur projection en avant.

Les yeux ainsi soulevés offrent un aspect étrange. Les paupières se rejoignent difficilement et exigent pour cela de la part du malade un véritable effort. Lorsqu'il les abandonne à elles-mêmes, elles s'écartent au point de laisser apercevoir autour de la cornée une zone blanche formée par la sclérotique.

Au niveau de la face antérieure de l'os malaire, entre l'œil projeté en

avant et le nez, il existe un sillon profond sur lequel la peau semble tendue et tirée.

La nuit, mais seulement la nuit, il se produit de l'épiphora.

Le malade éprouve continuellement dans les yeux une sensation de tension très gênante.

En outre, il existe des troubles de la vision qui semblent dus à la déformation du globe oculaire. Ces troubles se manifestent seulement lorsque le malade veut regarder à une certaine distance, 10 à 15 mètres par exemple. Ils consistent en phénomènes de diplopie qui, pour la vue de certains objets, comme une flamme, donnent lieu à une image élargie.

L'amblyopie passagère des premiers temps ne se reproduit plus qu'à intervalles éloignés, mais le malade peut la provoquer, pour ainsi dire à volonté. Il lui suffit de se relever brusquement, après être resté assis et surtout baissé, pour qu'il soit aussitôt comme ébloui et incapable pendant une ou deux minutes de distinguer les objets.

Quant aux mouvements des globes occulaires, ils sont restés faciles et réguliers. Dans leur projection en avant, ils ont suivi un mouvement parallèle. Aussi n'existe-t-il aucun degré de strabisme.

Les pupilles ne sont ni contractées, ni dilatées; elles sont mobiles et ont conservé leur aspect normal.

III. — Organes circulatoires.

L'inspection de la région précordiale permet de constater un soulèvement assez marqué qui correspond au 5e espace intercostal, mais se imite à cet espace.

A la palpation, les pulsations cardiaques sont perçues fortement, mais ne s'accompagnent pas de frémissement exagéré, lorsque le malade est au repos.

Cependant, pour peu qu'il ait marché, les battements deviennent beaucoup plus fréquents et l'impulsion de la région précordiale beaucoup plus forte.

A la percussion, la matité n'est pas sensiblement plus étendue qu'à l'état normal.

Enfin à l'auscultation, on ne trouve aucun bruit de souffle. On constate seulement que le bruit systolique au niveau de la pointe est retentissant et a quelque chose d'un peu rude.

Le pouls compte 80 pulsations par minute. Mais il se met à battre beaucoup plus vite, dès que le malade a fait quelques pas.

A l'auscultation des vaisseaux du cou, on entend un bruit de souffle continu avec redoublement, qui se passe dans la veine jugulaire interne et qu'il est facile de distinguer du bruit artériel. Ce souffle est simplement lié à l'anémie.

La température est d'un degré environ au-dessus de la normale.

D'après les signes précédents on voit donc que les troubles cardiaques consistent exclusivement en palpitations nerveuses et qu'il n'existe aucune altération valvulaire. Il n'y a même pas d'hypertrophie

Paris. — Soc. d'imp. Paul Dupont (Cl.). 57.9.81. *Le Gérant*, G. Masson.

notable. Mais les palpitations sont assez fortes et assez fréquentes pour obliger le malade à se lever en sursaut 5 ou 6 fois par nuit.

Les urines ne présentent dans leur quantité, dans leur coloration, ni dans leur composition, rien d'anormal. Elles ne contiennent ni sucre, ni albumine.

Le foie ne paraît pas augmenté de volume. Il en est de même de la rate.

L'appétit est bien conservé. Les digestions s'accomplissent normalement. Pas de diarrhée.

Depuis le début des accidents, le malade devient de plus en plus irritable. Il se met facilement en colère pour des raisons futiles. Il est presque continuellement dans un état d'agitation nerveuse très prononcée. Les membres sont fréquemment le siège de petits mouvements choréiformes.

FOREIGN DODL:LIBR R PERIODICALS

Diagnostic.

De l'étude clinique à laquelle nous venons de nous livrer, il nous semble résulter que le malade est atteint d'un goitre exophtalmique aussi net que possible. Les accès fréquents de congestion céphalique accompagnés de transpiration de la tête et du thorax et de palpitations cardiaques, complètent le tableau clinique déjà si remarquable par l'existence de la tumeur thyroïdienne et de l'exophtalmie. Toutefois nous devons signaler ici l'absence d'expansion ou de battements propres à la tumeur et la fermeté de sa consistance. Ces caractères physiques donnent plutôt l'idée d'une masse enkystée que d'un goitre essentiellement constitué par des vaisseaux dilatés.

Remarque. — Il existe, 1° sur la tempe gauche, 2° sur la région dorsale, 3° sur la partie supérieure et externe du bras du même côté, trois petites saillies, douloureuses au toucher, et dont la grosse ne dépasse pas le volume d'une noisette. Les deux premières sont adhérentes à la peau et présentent l'apparence des kystes sébacés. La troisième roule sous la peau et rappelle plutôt les névromes sous-cutanés douloureux. La malade en a remarqué l'existence depuis huit mois et ne trouve pas que leur volume ait sensiblement augmenté. Sont-elles de même nature que la tumeur thyroïdienne? ou ne sont-elles qu'une simple coïncidence?

Présentation à la Société de chirurgie. 18 mai 1881.

L'extirpation du goitre, cause présumée de l'ensemble des symptômes observés, avait été fixée à ce matin. Tout était préparé pour l'opération; déjà même un aide avait commencé l'administration du chloroforme, lorsque le malade fut pris d'accidents dyspnéiques très prononcés avec inspirations stridentes et commencement de cyanose. Dans ces conditions, M. Tillaux se ravisa et préféra consulter le soir même la Société de chirurgie au sujet de son malade.

La question de l'anesthésie déjà résolue d'avance, pour ainsi dire, tint peu de place dans la discussion. Il fut décidé qu'on n'emploierait pas le chloroforme, mais qu'on aurait seulement recours à l'adminis-

tration de fortes doses de chloral en même temps qu'à des injections sous-cutanées de morphine.

Quant à l'opportunité de l'intervention chirurgicale, elle fut diversement appréciée. MM. Verneuil, Trélat, Duplay se montraient partisans de l'abstention, tant à cause du danger immédiat de l'opération que de l'hypothèse probable, suivant M. Duplay, où le goitre serait un effet au lieu d'être une cause. MM. Labbé, Maurice Perrin, Desprès, au contraire, considérant la situation du malade, qui parait voué à une mort certaine et prochaine si on l'abandonne à lui-même, et estimant que le chirurgien doit avoir le courage d'entreprendre, au risque d'éventualités désagréables, des opérations périlleuses, quand elles sont la seule chance offerte aux malades, engagèrent vivement M. Tillaux à persister dans ses premières intentions.

Opération. 21 mai 1881.

On commence l'opération vers 9 heures 1/2, une heure environ après avoir fait prendre au malade, en deux fois, la potion suivante :

Chloral	3	grammes.
Sirop de morphine.	45	—
Eau.	50	—

I. *Incision cutanée.* — On trace un lambeau en U à ouverture supérieure. Les deux branches latérales sont parallèles au bord antérieur des sterno-mastoïdiens. La branche horizontale, qui passe au niveau du tiers inférieur de la tumeur, rejoint les premières en s'arrondissant très légèrement et en donnant ainsi au lambeau une forme presque rectangulaire. La branche droite par laquelle on commence répond exactement au bord droit de la tumeur et elle est faite au bistouri. Elle comprend la peau et le tissu cellulaire sous-cutané. M. Tillaux procède ensuite à l'incision transversale toujours au bistouri. Mais pour la branche gauche il se sert de ciseaux et divise les téguments de bas en haut. Pendant ce premier temps, l'hémorragie est à peu près insignifiante et on en vient facilement à bout à l'aide d'un petit nombre de pinces hémostatiques.

II. *Énucléation de la tumeur.* — M. Tillaux dissèque alors à l'aide des doigts le lambeau cutané et le relève dans une étendue de 8 à 10 centimètres. Puis il sectionne les muscles sterno-hyoïdiens et thyroïdiens au niveau de l'incision transversale que la rétraction a fait descendre jusqu'au sternum. Alors on aperçoit la plus grande partie de la tumeur entourée de sa capsule. L'opérateur s'était proposé de dégager immédiatement le bord inférieur de la tumeur, afin de lui imprimer un mouvement de bascule de bas en haut et de terminer de chaque côté par la ligature des vaisseaux thyroïdiens. Il commence avec les doigts recourbés en crochets ce travail d'énucléation. Mais à peine avait-il libéré le bord inférieur que la capsule d'enveloppe se déchira et que la pression en fit sortir de nombreux fragments d'une masse friable, granuleuse, de couleur blanc grisâtre qui n'avait aucune cohérence. L'issue de cette substance diminua brusquement le volume

de la tumeur et l'opérateur, tant à l'aide des doigts que de la spatule, se mit en devoir de disséquer les restes de la capsule en ayant soin de couper chemin faisant entre deux ligatures toutes les brides d'apparence vasculaire qui se rencontraient. Lorsqu'il fallut attaquer l'extrémité gauche de la capsule qui s'enfonçait profondément au-dessous et en arrière du sterno-mastoïdien, de nouvelles difficultés se présentèrent. Il fallait surtout éviter la carotide primitive et la veine jugulaire interne qui adhéraient intimement à la capsule. Un aide s'appliqua à renverser pour ainsi dire le cul-de-sac de cette capsule et à le présenter sous les yeux de l'opérateur qui put ainsi le dégager complètement des vaisseaux. Tout ce travail fut accompli avec un redoublement d'attention et à l'aide de la spatule. Une fois qu'il fut achevé, il restait encore des adhérences assez intimes avec la partie supérieure de la trachée. Au lieu d'exercer sur elles des tractions qui auraient pu amener des déchirures fâcheuses, on les saisit dans une pince en T et on en fit la section. A ce moment, la capsule n'adhérait plus qu'à du tissu d'apparence glandulaire, représentant l'isthme du corps thyroïde dont le lobe droit ne paraissait pas altéré. Après ligature, on coupa cette espèce de pédicule.

Dès lors l'extirpation de la tumeur était complète, mais il existait en bas, en arrière du sternum un profond cul-de-sac rempli des débris que nous avons signalés. Quand on les eut enlevés, on put se rendre compte de la profondeur du cul-de-sac qui plongeait vers le médiastin et on vit à chaque expiration le tronc veineux brachio-céphalique gauche, d'un énorme volume, en combler toute l'étendue. Au-dessus on apercevait la trachée refoulée à droite et considérablement aplatie dans le sens transversal. Sa face latérale droite était cachée par le lobe correspondant du corps thyroïde et n'avait pas été découverte; la face gauche, au contraire, dirigée presque directement d'avant en arrière, était complètement dénudée et séparée du paquet vasculo-nerveux par un espace assez considérable dans lequel s'enfonçait un prolongement de la tumeur. Au fond de cet espace se voyait toute la face antérieure de l'œsophage qui était immédiatement en rapport avec la tumeur. Mais le nerf récurrent n'avait pas été mis à nu.

Toute cette partie de l'opération s'était effectuée dans l'espace d'une demi-heure. Mais il restait une plaie à anfractuosités multiples et profondes dont la surface était le siège d'un hémorragie en nappe peu menaçante. Il fallut cependant mettre près d'une heure pour l'arrêter complètement par un grand nombre de ligatures.

Enfin, quand l'hémostase fut jugée suffisante, on fit la suture en plaçant un drain dans la partie inférieure de la plaie. On appliqua un pansement de Lister et le malade fut transporté dans une chambre préparée pour lui et préalablement phéniquée.

Pendant toute la durée de l'opération, il était resté éveillé malgré sa potion et l'anesthésie avait été presque nulle. Au moment où l'opérateur fit basculer le bord inférieur de la tumeur, le malade fut pris d'une dyspnée considérable qui donna quelques inquiétudes, mais ne dura pas longtemps. Plus tard, à plusieurs reprises, pendant le travail

d'énucléation, il se plaignit de douleurs vives du côté du cœur et il eut quelques efforts de vomissements, causés sans doute par des tractions sur le pneumogastrique.

A aucun moment, la voix ne fut modifiée.

Depuis le premier coup de bistouri jusqu'à la fin du pansement, un pulvérisateur enveloppa le malade de vapeurs phéniquées. Les ligatures furent faites au catgut. La méthode listérienne fut en un mot scrupuleusement observée.

Voici l'examen histologique fait par M. Mayor, chef du laboratoire de Clamart :

Examen microscopique de la tumeur, par A. Mayor, chef du laboratoire d'histologie de l'amphithéâtre des hôpitaux.

Durcissement: alcool, — gomme, — alcool. — Coupes colorées au picro-carmin.

Cette tumeur offre en certains points l'aspect du fibro-sarcome, en d'autres points celui du sarcome fasciculé avec toutes les formes de transition entre les deux variétés de tumeurs conjonctives. En certains points, les éléments cellulaires rares, allongés, aplatis, sont disposés entre des faisceaux roses parallèles du tissu conjonctif (fibro-sarcome); plus loin, les faisceaux deviennent moins rigoureusement parallèles, en même temps que les cellules fusiformes sont plus nombreuses et plus volumineuses. Enfin, on rencontre de vastes champs formés uniquement d'éléments fusiformes disposés en faisceaux, qui sont pelotonnés de façon à se présenter à la coupe tantôt transversalement sectionnés, tantôt longitudinalement (sarcome fasciculé).

Les vaisseaux sont peu nombreux, mais leur volume est parfois considérable. De plus, ils offrent tous ce caractère de ne pas posséder d'autre paroi propre qu'une lame endothéliale. Ce sont de simples canaux creusés dans la substance même de la tumeur. Aussi en certains points s'est-il produit des hémorragies interstitielles plus ou moins étendues.

En somme il s'agit ici d'une tumeur du genre *sarcome* évoluant de la forme fibro-sarcome vers la forme *sarcome fasciculé* et constituée déjà en grande partie de cette dernière variété de tissu.

Depuis hier le malade n'a pas souffert. Il respire librement et il a pu avaler un peu de bouillon. Mais il a toussé beaucoup et rejeté une assez grande quantité de mucosités bronchiques.

Ce matin, nous le trouvons dans un état satisfaisant. Il nous raconte spontanément que dans l'amphithéâtre même, à mesure que l'opération avançait, il éprouvait, malgré la douleur, une sensation de grand soulagement et se sentait respirer plus facilement. C'est, dit-il, ce qui lui a permis de prendre courage pendant la longue durée de cette pénible opération. Depuis il respire aussi librement qu'avant le début de sa maladie. La nuit dernière, il n'a pas eu de palpitations et il a pu dormir sur le côté gauche, ce qui lui était depuis longtemps absolument impossible. Quant aux yeux, dont l'aspect n'a pas encore changé, il déclare qu'il les trouve sensiblement dégagés. La voix ne

présente aucune altération. Elle est exactement ce qu'elle était avant l'opération.

Le pansement est renouvelé; on trouve la plaie en aussi bon état que possible.

La nuit a été un peu agitée.

La toux et l'expectoration bronchique continuent et fatiguent beaucoup le malade.

La déglutition et la respiration sont toujours faciles.

L'épiphora nocturne habituel a disparu. La tension des yeux diminue de plus en plus et le malade *nous dit que la peau de ses paupières lui paraît maintenant trop longue.* L'exophtalmie est encore cependant assez prononcée.

Les palpitations ont cessé.

La température oscille entre 39° et 40°. Néanmoins le malade s'alimente.

La diminution de l'exophtalmie est manifeste pour tout le monde.

Même état général.

La plaie continue d'être dans l'état le plus satisfaisant. Les points de suture sont enlevés. La *réunion par première intention* est complète.

Érysipèle. — La guérison, qui aurait ainsi été complète dès le 6 ou 7e jour après l'opération, a malheureusement été entravée par une complication assez sérieuse d'érysipèle.

Partie du cou, où elle était à peine restée quelques heures (28 mai), la rougeur a gagné le dos, s'y est cantonnée pendant 3 ou 4 jours, puis elle s'est étendue par poussées successives à la face, au cuir chevelu, à la partie antérieure du tronc, enfin aux membres supérieur et inférieur par lesquels elle a fini par disparaître trois semaines environ après son apparition (19 juin). Il ne restait plus alors qu'une petite collection purulente dans chacune des bourses olécraniennes, collection qui d'ailleurs n'a pas tardé à se résorber.

Mais du 28 *mai au* 19 *juin* l'érysipèle avait entretenu une température très élevée et le malade avait subi un amaigrissement considérable, bien qu'il se fût toujours alimenté. Il est vrai que pendant ce temps il avait continué de tousser, mais l'expectoration n'avait présenté aucun caractère spécial ni comme couleur, ni comme odeur. Elle consistait simplement en crachats de bronchite. Il n'y avait eu ni frissons ni points de côté. L'auscultation pratiquée de loin en loin n'avait permis d'entendre que des râles muqueux disséminés dans les deux poumons.

A partir du 19 *juin*, lorsque la rougeur érysipélateuse eut complètement disparu, la température, au lieu de revenir à la normale, se maintint à peu près au même niveau et on dut chercher du côté de l'appareil respiratoire l'explication de ces phénomènes.

Complication pulmonaire. — C'est alors que l'on put constater pour la première fois dans toute la moitié inférieure du poumon droit de la matité et un souffle rude, assez intense, accompagné de râles muqueux, beaucoup plus abondants pendant l'inspiration et rappelant assez bien

les râles crépitants de retour, à cela près qu'ils ne s'entendaient pas exclusivement pendant l'inspiration. Dans le reste du poumon, quelques râles disséminés, mais pas de souffle. L'expectoration était constituée par des mucosités bronchiques au milieu desquelles nageaient des crachats jaunâtres, épais et assez abondants.

L'appétit était relativement bon. Toutefois, bien que le malade se levât quelques heures dans la journée et fût transporté au jardin, les forces ne sont revenues que très lentement et très imparfaitement.

Cet état est resté sensiblement stationnaire depuis le 19 juin.

Aujourd'hui (8 *juillet*) au moment de quitter l'hôpital, le malade est complètement guéri de tous les phénomènes liés au goitre exophtalmique. L'exophtalmie a complètement disparu et il n'y a plus de palpitations. Mais il est dans un état de maigreur extrême et n'a pas encore assez de forces pour descendre seul les escaliers. La température est toujours au-dessus de 39° et le souffle, au lieu de diminuer, a plutôt augmenté d'étendue et d'intensité; il a un timbre presque amphorique et occupe toute la moitié inférieure du poumon droit. Le poumon gauche est le siège de râles muqueux très abondants. Il est donc fort probable que cet organe a été envahi par une généralisation cancéreuse à laquelle le malade a succombé le 27 juillet.

Il est à remarquer que tous les phénomènes du goitre exophtalmique ont disparu après l'opération; aussi cette observation, celle de ma malade de l'année dernière, et d'autres analogues tendent-elles à démontrer qu'il existe une catégorie de tumeurs du corps thyroïde qui s'accompagnent de tous les accidents du goitre exophtalmique.

On pourrait donc admettre deux variétés de goitre exophtalmique, l'un médical, dans lequel l'élément essentiel est l'altération cardio-vasculaire, goitre qui peut être fruste, c'est-à-dire sans goitre ni exophtalmie; l'autre, observé par les chirurgiens dans les tumeurs du cou qui s'accompagnent de trouble cardiaque, de bruits de souffle, d'exophtalmie, en un mot, de symptômes identiques à ceux du goitre exophtalmique. Peut-être ces faits pourraient-ils venir confirmer l'opinion de Piorry, qui considérait l'hypertrophie du corps thyroïde comme l'élément essentiel du goitre exophtalmique, les autres phénomènes étant dus à la pression sur les vaisseaux et nerfs du cou; c'est la théorie mécanique du goitre.

Discussion.

M. Ch. Monod. Ne serait-il pas plus facile de commencer par libérer le lobe gauche plutôt que le droit, et pourquoi ne pourrait-on attaquer la tumeur par la partie supérieure? Il semble que ce moyen serait préférable, surtout s'il y avait des adhérences de l'extrémité

inférieure au sternum, ce qui doit augmenter beaucoup les difficultés de l'opération.

M. Sée. Dans le cas qui nous est communiqué, la nature de la tumeur a facilité l'opération ; l'enveloppe ayant été déchirée, la tumeur ramollie a pu être enlevée ; mais s'il y avait eu des vaisseaux volumineux dans son épaisseur, l'hémorragie aurait été abondante et aurait pu embarrasser le chirurgien.

Ce serait aller trop vite que de s'appuyer sur ces deux faits pour affirmer que la tumeur du corps thyroïde est la cause principale du goitre exophtalmique.

Dans les tumeurs du corps thyroïde, il peut y avoir des phénomènes de compression des vaisseaux et des nerfs ; si la trachée est aplatie, la respiration est difficile ; il se produit tous les phénomènes de l'asphyxie lente et l'on observe des troubles identiques à ceux qui ont été présentés par le malade de M. Tillaux ; j'explique donc ces phénomènes par la compression de la trachée.

Les médecins pourraient bien avoir raison d'admettre une variété dans laquelle il n'y a ni goitre, ni exophtalmie, mais seulement des troubles cardiaques ; on voit, en effet, des malades guérir sous l'influence d'un traitement interne. En résumé, on n'est pas exactement fixé sur la nature de la tumeur du corps thyroïde, dans le gotre exophtalmique.

M. Le Dentu. A propos des remarques de M. Sée sur la déchirure de la tumeur, je citerai le fait suivant : Un malade avait une tumeur du cou, volumineuse et bien limitée ; je fis avec le thermocautère une incision convexe en bas, je traversai divers feuillets ; l'enveloppe de la tumeur fut déchirée et je trouvai un tissu friable. Mes tentatives d'extraction donnèrent lieu à une hémorragie des plus abondantes, telle qu'elle rendait la continuation de l'opération imprudente ; après quelques nouveaux essais, je dus m'arrêter et pratiquer le tamponnement ; le malade mourut de septicémie.

Le sarcome du corps thyroïde est plus fréquent qu'on ne le croit ; je vis à l'Hôtel-Dieu, dans le service de M. Laugier, un malade qui portait au cou une grosse tumeur fluctuante ; une ponction donna passage à une petite quantité de liquide. La tumeur augmenta, les accidents s'aggravèrent, j'employai alors le traitement de Bonnet, la cautérisation au chlorure de zinc. A la chute de l'escharre, il sortit de l'intérieur de la poche des débris myxomateux et caséeux ; des hémorragies se produisirent les jours suivants, il survint de la suppuration, le malade mourut.

Dans ces deux cas, les tumeurs étaient très globuleuses, les lobes étaient confondus, de sorte que quand, chez un homme jeune,

on trouve une tumeur avec ces caractères et présentant un développement rapide, on devrait penser à un sarcome.

M. Tillaux est disposé à se rattacher à la théorie mécanique ; la compression peut en effet remplacer l'influence qui est censée engendrer le goitre exophtalmique, mais on ne peut nier dans certains cas l'intervention primitive du grand sympathique.

D'ailleurs, dans le goitre exophtalmique, la tumeur n'a pas les mêmes caractères que dans le cas dont nous nous occupons ; elle est molle, elle fuit sous les doigts, donne la sensation d'édredon, ce qui tient à la vascularisation abondante. Dans ce cas, la digitale à haute dose quelquefois produit de bons effets.

A côté du goitre exophtalmique médical se trouvent donc les tumeurs du corps thyroïde qui s'accompagnent des symptômes de ce goitre.

Dans d'autres cas, des tumeurs énormes du corps thyroïde n'amènent ni l'exophtalmie ni les autres symptômes, de sorte qu'il semble qu'une certaine prédisposition du malade est nécessaire pour que les tumeurs du corps thyroïde amènent le goitre exophtalmique.

M. Berger. Le professeur Rose, qui a vulgarisé la thyroïdectomie, proposait aussi de disséquer la tumeur de bas en haut, il a décrit également les pédicules vasculaires et attache beaucoup d'importance à la ligature des veines.

Rose fait précéder l'opération de la trachéotomie, à cause des accidents qui peuvent survenir pendant l'opération ; cette pratique n'est pas suivie par bon nombre de chirurgiens.

Dans les cas cités par M. Le Dentu, l'examen histologique n'a pas été fait, aussi est-il difficile d'affirmer qu'il s'agissait de sarcomes. Il y a un grand nombre de goitres colloïdes, aréolaires, qui simulent les tumeurs malignes ; l'examen macroscopique est insuffisant.

Le diagnostic des tumeurs malignes est très difficile ; il est impossible dans la première période, plus tard les gaines vasculaires sont envahies. Rose recommande de s'abstenir dans ce cas et de ne toucher au corps thyroïde que quand il est le siège de tumeurs bénignes.

M. Duboué. La disparition des symptômes chez le malade de M. Tillaux est due à l'influence de la pression sanguine, influence qui se fait sentir sur le développement de certaines maladies.

A l'état normal, le sang est à un certain degré de pression ; elle diminue dans les fièvres ; elle est moindre aussi dans le goitre exophtalmique. Après l'opération de celui-ci, la pression san-

guine est augmentée dans tout le système artériel et l'amélioration survient. Il en est de même à la suite d'une amputation.

Dans le goitre exophtalmique on obtient la guérison par des médicaments qui agissent en augmentant la pression sanguine. Dans la fièvre intermittente, la ligature des membres a donné de bons résultats, comme le prouvent les observations de Bourgery ; le sulfate de quinine agit aussi en augmentant la tension artérielle.

M. Tillaux. Je répondrai à M. Monod que l'ablation de la tumeur me paraît moins facile en disséquant de haut en bas ; on est alors plus rapproché de l'isthme et il est plus difficile de faire basculer la tumeur.

Quant à la pathogénie du goitre, je ne puis me prononcer d'une façon absolue, il n'y a que des théories, pas de faits.

Mon malade a été considéré par tous comme ayant un goitre exophtalmique, je l'ai opéré dans ces conditions et c'était le second que j'opérais. Rose, Esmarch n'ont pas opéré de goitre présentant le même ensemble de symptômes. Il reste à voir si de nouvelles opérations n'amèneront pas des modifications dans les opinions qui ont cours au sujet du goitre exophtalmique.

Les phénomènes analogues à ceux qu'on observait chez mon malade ne sont pas sous l'influence de la nature de la tumeur, ni même de son volume. Des tumeurs énormes ne produisent pas d'accidents, d'autres plus petites en amènent. C'est bien plutôt le siége de la tumeur qui joue un rôle.

Il en est de même dans la pierre, les douleurs sont en rapport, non avec son volume, mais avec son siège.

Pour ce qui est du manuel opératoire, j'y ai insisté parce qu'il est encore peu connu, mais je n'ai pas la prétention de l'avoir inventé. Rose recommande de pratiquer la trachéotomie au préalable, mais chez mon malade les limites de la tumeur étaient telles qu'elle eût été tout à fait impossible ; j'étais prêt à la faire pendant le cours de l'opération, si quelque accident la rendait nécessaire, et aussi à placer une canule dans la trachée si celle-ci s'était déchirée.

La séance est levée à six heures moins un quart.

Le Secrétaire,

Nicaise.

Séance du 10 août 1881.

Présidence de M. DE SAINT-GERMAIN.

Le procès-verbal de la séance précédente est lu et adopté.

Correspondance.

La correspondance comprend :

1° Les journaux hebdomadaires publiés à Paris ;

2° *Bulletin de l'Académie de médecine. — Bulletins et mémoires de la Société de chirurgie. — Journal de Gubler. — Journal de médecine de Paris. — Lyon médical. — Journal de médecine de l'Ouest. — Gazette d'ophtalmologie. — Alger médical. — Revue médicale de l'Est. — Revue médicale de Toulouse. — Gazette médicale de Strasbourg. — Revue scientifique de la France et de l'étranger* ;

3° *Nouvelle gazette d'hygiène de Washington. — Gazette médicale italienne-lombarde. — The Practitioner. — British medical. — Annals of anatomy and surgery de New-York ;*

4° Création d'un sanatorium sur la plage d'Hyères, par le Dr Vidal, d'Hyères.

A propos du procès-verbal.

Atrophie testiculaire consécutive à l'orchite blennorrhagique,

par M. NICAISE.

La rareté des faits d'atrophie testiculaire à la suite de l'orchite blennorrhagique m'engage à vous signaler un cas que j'ai observé à l'Hôpital Laënnec en 1880.

Un homme de 22 ans, tailleur d'habits, est entré à l'hôpital le 9 juin 1880, pour une adénite sous-maxillaire consécutive à une gingivite.

En novembre 1879, il avait eu une blennorrhagie, qui amena une orchite à la fin de décembre. Celle-ci dura quinze jours et laissa à sa suite une atrophie de la glande testiculaire elle-même.

Ce fait m'avait frappé par sa rareté ; il y a à remarquer aussi que cet homme n'avait que 22 ans, il rentre donc dans la catégorie de

ceux qui, par leur jeune âge, seraient plus prédisposés à l'atrophie, comme l'indiquait notre collègue M. Berger.

A propos du cas précédent.

M. DESPRÈS. — Il est nécessaire de s'entendre sur la valeur du mot atrophie du testicule. Veut-on dire qu'il y a simplement diminution ou au contraire disparition du testicule? Il y a, en outre, lieu de remarquer que dans l'atrophie le testicule du côté opposé augmente.

Rapport

Sur une communication de M. le Dr Galezowski, intitulée : Extraction à l'aide d'un aimant, d'un morceau d'acier fixé dans la rétine,

par M. PAUL BERGER.

M. le Dr Gabzolewski vous a présenté un malade sur lequel il avait pratiqué l'extraction au moyen d'un aimant, d'une paillette de fer qui avait pénétré dans l'œil et qui était restée enclavée dans la rétine. Voici, telle qu'il vous l'a communiquée, la relation de ce cas pathologique et du procédé opératoire qui a permis d'extraire le corps étranger :

Observation.

Blessure de la cornée de l'iris et du cristallin par un éclat de fer qui s'est logé dans la rétine. Extraction au moyen d'une sonde en aimant. Guérison.

Monsieur L..., âgé de 41 ans, ajusteur mécanicien, demeurant à la Villette, avait reçu en burinant, un éclat de fer dans l'œil gauche ; sa vue se troubla immédiatement et il voyait tomber comme des gouttes d'huile devant l'œil.

Le 21 mars il est venu me voir à la clinique et nous avons pu constater une plaie au bord inférieur de l'iris. A l'examen ophtalmoscopique, on pouvait découvrir une bande opaque dans la partie inférieure du cristallin, occupant presque toutes les couches ; les deux tiers supérieurs du cristallin étaient libres, transparents, de sorte qu'il était facile de reconnaître à l'image renversée, un corps étranger noir, placé au bord d'un vaisseau, et qui était entouré d'une exsudation blanchâtre.

Cet examen a été fait à plusieurs reprises par moi, ainsi que par MM. Parent, Yvert, Chevalier et Despagnet. Nous avons prescrit l'instillation du collyre à l'atropine et l'application de cinq sangsues à la tempe. La nuit suivante, le malade avait beaucoup souffert, l'œil droit était devenu très rouge, surtout dans la partie équatoriale. Nous avons pris la décision, sur les conseils de M. Yvert, de pratiquer l'extraction du corps étranger à l'aide d'une sonde aimantée qui a été construite à cet effet par M. Collin.

Le 23 mars, nous avons procédé à cette opération. Le malade ayant été couché sur le lit d'opérations, nous avons écarté les paupières avec le blépharostat. Après avoir saisi l'œil avec une pince et attiré très fortement dans l'angle interne, j'ai marqué approximativement le point que devait occuper le corps étranger, à peu près à deux centimètres du bord de la cornée, et dans l'espace situé entre les muscles droit externe et le droit supérieur. Avec le couteau de Graefe, j'ai fait une incision de 4 à 5 millimètres, d'avant en arrière, parallèlement aux muscles droits de l'œil. La plaie est devenue immédiatement béante, et le corps vitré commençait à sortir au dehors ainsi qu'une certaine quantité de sang choroïdien. J'ai introduit la sonde aimantée dans le corps vitré et je l'ai promenée autour de la plaie contre la rétine, mais le corps étranger n'est point sorti. Ma première tentative ayant échoué, j'ai engagé M. Yvert de renouveler les mêmes essais; le résultat était encore négatif. Croyant alors que le corps étranger était trop fortement fixé à la rétine, j'ai introduit une petite pince irienne dans la plaie et je l'ai promenée en appuyant doucement sur les parties de la rétine voisines de la plaie, puis j'ai réintroduit encore une fois la sonde aimantée dans la plaie; cette fois là, j'ai eu la satisfaction de retirer la paillette de fer adhérente au bout de la sonde. Ce corps mesure à peine 2 millimètres de diamètre, complètement lisse à la surface. Immédiatement après l'extraction de ce corps, j'ai réuni les deux bords de la plaie avec un point de suture et j'ai appliqué un bandage compressif.

Pendant les premières douze heures, le malade a beaucoup souffert, mais la nuit était calme. Le lendemain la plaie était très injectée, la pupille dilatée par l'atropine et l'œil rouge et endolori. Dès le quatrième jour, les douleurs cessèrent complètement; le sixième jour, la suture scléroticale est tombée toute seule, et à partir de ce moment la rougeur du globe oculaire a commencé à diminuer rapidement.

En examinant le fond de l'œil le neuvième jour, nous avons pu constater avec les docteurs Yvert et Parent, qu'il existait un large épanchement sanguin dans le corps vitré, situé au voisinage de la rétine, et très probablement à l'endroit de la plaie.

9 *avril*. L'épanchement a diminué beaucoup, la papille paraît plus claire, l'opacité du cristallin n'a point augmenté, le malade peut lire les caractères n° 12, ce qu'il ne pouvait pas faire avant l'opération. Toute trace d'inflammation a disparu et son œil peut être considéré comme guéri. Son champ visuel reste libre excepté dans une portion assez limitée en dedans et en bas où il existe un large scotome.

Vous avez pu constater sur le blessé les traces de l'incision scléroticale pratiquée par M. Galezowski. Celui-ci vous a fait voir également le petit éclat d'acier dont il avait pratiqué l'extraction, et l'aimant élégamment construit par M. Collin, au moyen duquel il avait pu l'obtenir : nous ne pouvons donc que féliciter le présentateur du succès opératoire qu'il vient de remporter. Mais la restauration de la vision qu'il a obtenue chez son blessé se maintiendra-t-elle ?

Ce cas est le premier où l'on dut faire usage en France, à notre connaissance du moins, d'un aimant pour cette manœuvre, l'une des plus délicates de la chirurgie oculaire, et cette pauvreté de documents tirés de notre littérature nous a forcé à chercher ailleurs, des faits qui nous permettent d'apprécier l'extraction des corps étrangers perdus dans le vitré au double point de vue des résultats définitifs que l'on peut attendre de cette opération et des procédés qui ont été mis en usage pour atteindre ce but.

I. — A part la thèse de Ballias (les corps étrangers du corps vitré, *thèse de Paris*, 1865) où sont mentionnées quelques-unes des tentatives faites jusqu'alors pour extraire les corps étrangers du corps vitré, l'on ne trouve que peu de détails sur ce point dans les livres classiques, et il faut arriver à l'ouvrage récent de M. Yvert (Traité pratique et clinique des blessures du globe de l'œil, Paris, 1880), pour voir ce sujet traité avec quelque développement. Signalons pourtant l'indication très nettement posée par notre collègue M. Giraud-Teulon dans l'article Corps vitré du *Dictionnaire encyclopédique des sciences médicales* (Paris 1878), de la recherche et de l'extraction des corps étrangers tombés dans le corps vitré, indication déterminée bien plus par la nécessité de soustraire l'œil sain aux dangers de l'ophtalmie sympathique, que par l'espoir de conserver à la vision un organe plus ou moins utile.

A l'étranger cependant, des tentatives d'extraction nombreuses ont été pratiquées ; leurs résultats signalés par leurs auteurs, sont devenus le point de départ de travaux d'ensemble importants et de perfectionnements notables dans le manuel opératoire ; c'est donc principalement en puisant aux sources étrangères que nous avons pu réunir 30 observations d'extraction de corps étrangers du corps vitré. Celles-ci constituent, avec le fait de M. Galezowski, la presque totalité des cas jusqu'à présent publiés et connus.

Le premier exemple d'extraction d'un corps étranger du corps vitré est dû à de Græfe (*Græfe's Archiv.*, vol. III, 2); mais dans ce fait, ainsi que dans deux autres publiés par v. Jager (*Wiener Krankenhausbericht*, 1857 et 1858), le corps vulnérant était resté fixé par son extrémité dans la sclérotique d'où il put être retiré avec des pinces. La simplicité du diagnostic et du mode opératoire,

dans les cas précités, nous engage à ne pas les faire entrer dans une statistique où nous ne tiendrons compte que des corps étrangers perdus en quelque sorte dans le corps vitré.

C'est donc à Critchett (*The Lancet*, 1854, I, p. 358), qu'a été due la première extraction connue d'un corps étranger perdu dans le corps vitré, extraction, d'ailleurs, suivie d'un assez beau succès. Puis Desmarres (*Annales d'Oculistique*, t. XXIII, p. 16), retira un fragment de capsule du corps vitré, mais l'œil, débarrassé du corps étranger s'atrophia lentement et fut perdu pour la vision. Enfin Dixon (*Ophtalmic hospital reports* I, p. 280), répéta, avec plus de succès que Desmarres, l'opération exécutée d'abord par Critchett. Le premier il eut l'idée de recourir à l'application d'un aimant au voisinage de l'œil non pour faciliter l'extraction du fragment d'acier contenu dans le corps vitré, il est vrai, mais pour assurer le diagnostic.

Viennent les ensuite importantes contributions à l'histoire des corps étrangers du corps vitré dues à R. Berlin de Stuttgard. Cet auteur s'attacha principalement à étudier la marche que le corps suivait dans l'intérieur de l'œil, et à démontrer qu'il se réfléchissait presque toujours sur le pôle postérieur, pour venir se fixer dans les parties situées en avant de son point de contact avec ce dernier. Ses tentatives d'extraction, au nombre de 7, relatées dans 4 mémoires successifs (*Zehend. klin. Monatsbl.*, IV, 1876, p. 81 : un cas. — Ueber den Gang der, in den Glaskörperraum eingedrungenen fremden Körper, in *Græfe's*, *Arch.*, XIII, 2, p. 275, 1867 : un cas. — Beobachtungen ueber fremde Körper in den Glaskörperraum, *ibid.*, XIV, 2, p. 275 : trois cas. — *Archives of ophtalmologie de Knapp et Moos*, vol. I, p. 30 : deux cas), furent suivies de résultats défavorables et presque toujours de la perte de l'œil.

Revenant en Angleterre, nous y trouvons deux extirpations pratiquées la première par Sp. Watson (*The Lancet*, 1872, II, p. 598), la seconde par J.-F. Jeafferson (on foreign bodies in the eye, in *Med. Times and Gazette*, 28 mars 1874, p. 342, obs. VI); puis un très beau succès de Schœler (*Opht. inst. rep.*, 1874) qui n'est connu que par la très courte mention qui en est faite dans le compte rendu annuel de Virchow et Hirsch sur les progrès de la médecine. Peu de temps après, en Amérique, G.-T. Stevens, d'Albany, parvint à retirer un corps étranger du corps vitré en le guidant sur une fine aiguille introduite jusqu'à lui, par ponction, au travers de la sclérotique (*Trans. of the amer. opht. Society*, 1875, p. 308).

Ce fut encore à un Anglais qu'il appartint d'avoir le premier mis à contribution l'attraction magnétique pour aller à la recherche du corps étranger métallique et l'extraire. Dans trois cas, William

A. M'Keown, chirurgien de l'hôpital ophtalmologique de Belfast, put retirer au moyen de l'aimant des parcelles de fer ou d'acier perdues dans le vitré (on the use of the magnet in the diagnosis of the presence of steel or iron in the eye, aud in the extraction of thereof, with, illustrative cases; in *the Dublin journal of medical science*, vol. LXII, 1875, p. 201; obs. 1, 2 et 3). Cette ingénieuse innovation dont Dixon avait été le précurseur en quelque sorte, lui qui s'était servi des mouvements imprimés au corps étranger par l'aimant pour en déterminer la situation précise, fut adoptée, depuis lors, par presque tous les opérateurs, et principalement par Knapp et par Hirschberg : c'est elle qu'a mise à profit, en dernier lieu, M. Galezowski.

Knapp, néanmoins ne l'utilisa pas tout d'abord. Dans un premier mémoire, le plus complet qui ait été écrit sur ce point, et où sont relatées presque toutes les observations que nous venons de passer en revue, il cite trois faits qui lui sont personnels : dans deux d'entre eux il s'agissait de fragments de capsule, et la nature du corps étranger ne se prêtait pas à l'application de l'aimant; dans le troisième, c'était un fragment de fer qu'il retira au moyen de pinces introduites par une incision de la sclérotique (the removal of foreign bodies from the interior of the eye, in *Archives of ophtalmology de Knapp et Moos*, 1878, p. 330). Mais déjà en 1879 Hirschberg avait suivi l'exemple de M'Keown dans un des deux cas dont son premier travail sur ce point renferme l'histoire (Glas-Körper Operationen, in *Græfe's Archiv.*, XXII, 3, p. 146). A l'aimant il avait même substitué l'action de l'électro-aimant que nous verrons plus fréquemment employé que le premier dans la suite. Deux extractions suivies de deux insuccès complets terminés par l'énucléation de l'œil l'avaient à cette époque fort découragé, et la relation des faits qui lui étaient personnels était bien faite, suivant son expression, pour calmer « le débordement d'enthousiasme avec lequel on baptise du nom d'opération pratiquée sur le corps vitré les extractions de fragments métalliques simplement implantés dans la sclérotique et n'ayant déterminé aucume issue du corps vitré ».

Aux extractions pratiquées sans l'intervention de l'aimant, il faut encore ajouter les observations de J.-S. Prout (removal of a pièce of steel from the vitreous; préservation of the eyeball and good perception of light, in *Archives of ophtalmology de Knapp et Hirschberg*, juin 1880, p. 197) et de C.-S. Bull (on the removal of foreign bodies from the eye, with four cases, *ibid.*, 1880, p. 79).

Cependant dans un nouveau mémoire (two cases of Remvoal of fragments of iron from the vitreous, in the one with a scleral flap-section, in the other with a magnet; remarks, *ibid.*, 1880, juin

p. 207), Knapp rapportait bientôt deux cas nouveaux où il s'était servi d'électro-aimant, une fois avec succès, infructueusement dans l'autre cas. La même année, G. Fränkel, de Chemnitz, s'était, lui aussi, servi avec beaucoup de succès d'un aimant simple dans le double but de déplacer d'abord, puis d'extraire le fragment de fer perdu dans le vitré (Entfernung eines Eisensplitters aus dem Glaskörper mittelst Scleralschnitt und Magnet, in *Centralblatt für Augenheilkunde*, 18 février 1881). Enfin dans une communication faite au neuvième congrès des chirurgiens allemands, Hirschberg, rapportant deux faits personnels nouveaux où l'électro-aimant lui avait permis de retirer des fragments d'acier du corps vitré, revint sur ce que sa première appréciation pouvait avoir de trop sévère (Ueber Entfernung von Eisen splittern aus dem Angenirnern mit Hilfe des Elektromagneten. *Bericht über die Verhandlungen der deutschen Gesellschaft für Chirurgie Xe Congress*, 1881, et *Centralbl. f. Chirurg.*, 1881, n° 20).

Telles sont les observations d'extraction de corps étrangers du corps vitré que nous avons pu réunir. Il faut y joindre la mention d'une opération de cette nature pratiquée par Hansen, mentionnée dans le *Canstatt's Jahresbericht*, relatée de seconde main, par Knapp et qui est la seule avec celle de Schœler à laquelle, faute d'indication bibliographique précise, nous n'ayons pu directement recourir.

II. *L'extraction des corps étrangers du corps vitré, envisagée au point de vue de ses résultats définitifs et du rétablissement de la vision.* « Un des plus beaux succès de la chirurgie moderne, dit M. Galezowski, dans sa communication, est de sauver l'organe en faisant l'extraction, au moyen d'un aimant, du corps étranger qui a pénétré dans le corps vitré, si ce corps étranger est un fragment de fer ou d'acier. »

Nous sommes pleinement de son avis, mais il s'en faut de beaucoup que la conservation ou la restauration des fonctions visuelles soit toujours la conséquence de l'extraction du corps étranger, même lorsque celle-ci a été faite avec succès; c'est ce que prouve l'examen des trente et une observations que nous avons pu réunir.

Deux fois seulement nous trouvons noté le rétablissement complet de la vision (le cas de Schœler et un cas de Hirschberg).

Le résultat paraît néanmoins avoir été bon encore dans quatre observations (celles de Dixon, de Galezowski, une de Knapp et une de M'Keown). Dans le cas de M. Galezowski, le blessé pouvait, au bout de dix-huit jours, lire du caractère n° 12; toute trace d'inflammation avait disparu, et le champ visuel restait libre, sauf dans une partie assez limitée en dedans et en bas où existait un large scotome. Le malade de M'Keown pouvait, à un pied de dis-

tance, lire le n° 2 de l'échelle de Snellen, au bout de six mois. Celui de Knapp avait, au bout d'un an, une densité visuelle égale à 2/3. Enfin, dans le cas de Dixon, le bon résultat est simplement affirmé par ce terme laconique : « good recovery ». Comme nous verrons dans une autre observation anglaise, celle de Prout, en tête de laquelle nous lisons : « Preservation of the eyeball and *good perception of light* », que la bonne perception de la lumière se bornait à une perception quantitative et que la tension oculaire était diminuée, nous sommes forcés de nous tenir en garde contre des succès annoncés d'une façon aussi sommaire. Nous sommes aussi contraints de faire quelques réserves sur le cas de M. Galezowski, ainsi que nous le dirons dans la suite : classons néanmoins les résultats de ces deux opérations parmi les succès thérapeutiques.

Le rétablissement de la vision fut médiocre dans quatre cas, ceux de Critchett, de Frankel, de Bull et dans une observation de Knapp. Le malade de Critchett, qui fut perdu de vue au bout de dix semaines, avait recouvré une vision moyennement bonne, suivant l'observation. Dans le cas de Bull, au bout de quelques jours, l'acuité visuelle était de 1/3 ; il en était de même après quarante-sept jours chez l'opéré de Fränkel; enfin Knapp, parlant d'après de simples souvenirs, rapporte qu'un jeune enfant, de l'œil duquel il avait retiré un éclat de capsule, et qu'il put suivre pendant quelques années, avait conservé une vision modérément bonne, sans phénomènes sympathiques du côté opposé.

La restauration des fonctions est notée comme tout à fait insuffisante dans quatre autres observations. Dans l'une, due à Knapp, quatre semaines après l'opération, le malade ne pouvait que compter les doigts, tandis qu'après la blessure il pouvait lire le n° 2 1/2 de Snellen et il s'était produit une opacification diffuse du corps vitré. Chez un opéré de Berlin, il n'existait que la perception quantitative de la lumière au bout de plusieurs mois. Celui de Jeafferson présentait une acuité de 1/10 ; celui de Prout, chez lequel cet auteur aurait observé « good perception of light, » ainsi que nous l'avons dit, il n'y avait, au bout de quatre ans, que des perceptions quantitatives de lumière et la tension oculaire était abaissée.

Dans un cas, l'opération dut rester inachevée et l'on dut procéder à l'énucléation immédiate (R. Berlin); pour deux autres (l'un dû au même auteur et l'autre à Hansen), nous n'avons aucun renseignement sur le résultat fonctionnel. Dans les treize derniers, la vision fut absolument et irrémédiablement détruite. Elle est simplement notée comme perdue dans une observation de R. Berlin, dans une de Knapp, dans une de M'Keown, dans celles de Stevens et de Sp. Watson. L'atrophie complète de l'œil est expressément indiquée dans trois faits de Berlin et dans celui de Desmarres.

Trois fois les douleurs, les phénomènes irritatifs et les menaces d'ophtalmie sympathique motivèrent l'énucléation de l'œil débarrassé de son corps étranger (une observation de M'Keown et deux de Hirschberg), et deux fois les mêmes accidents durent être combattus par l'énervation de l'œil (neurotomie optico-ciliaire) chez des opérés de R. Berlin et de Hirschberg.

Ainsi la statistique de trente et une extirpations de corps étrangers du corps vitré nous donne, à côté de deux succès complets, incontestables, constatés au bout de longs mois, quatre succès encore assez beaux, dont deux malheureusement peuvent laisser quelques doutes; quatre cas où le résultat fut passable; quatre autres où il fut manifestement insuffisant, et treize enfin où l'ablation du corps étranger, non seulement ne sauva pas l'œil blessé, mais ne put même toujours (dans cinq cas) mettre l'autre œil à l'abri des dangers de l'ophtalmie sympathique.

Il peut être utile de rechercher les causes de l'insuccès et le mode suivant lequel l'œil s'est perdu dans ces cas malheureux.

Dans quelques cas rares, comme dans un fait publié par R. Berlin, la gravité même du traumatisme oculaire ne pouvait laisser aucun espoir de conserver au blessé un œil utile : il s'agissait, dans ce cas d'une balle de petit calibre qui avait lacéré la cornée et l'iris; l'œil était mou et revenu sur lui-même avant la tentative d'extraction.

La nature du corps étranger ne paraît pas avoir eu une grande influence sur le résultat final. Le plus souvent il s'agissait soit de paillettes d'acier ou de fer détachées d'un marteau ou d'un ciseau, soit d'un éclat de capsule; leurs dimensions variaient de un à six millimètres, leur poids de quelques milligrammes à quatre centigrammes. Or, nous trouvons que le corps le plus volumineux qui ait été extrait du corps vitré (Frankel), a laissé un résultat fonctionnel assez bon, et que fragments d'acier ou débris de capsules se partagent à peu près également les succès et les insuccès.

La voie suivie par le corps étranger pour pénétrer dans le corps vitré n'a pas l'importance que l'on pourrait lui attribuer au point de vue du succès ou de l'insuccès fonctionnel de l'opération. Tantôt en effet le corps étranger traverse la cornée et l'iris (19 cas) et alors assez souvent le cristallin est opacifié en totalité (3 cas) ou en partie (5 cas); tantôt l'agent vulnérant atteint la sclérotique (8 cas) et a respecté les parties antérieures de l'appareil dioptrique. L'examen des cas nous montre le rétablissement complet de la vision pouvant s'effectuer même alors que le cristallin complètement opaque avait dû être extrait (cas de Schœler) : dans cette observation, comme dans celle de Critchett, le diagnostic et l'ablation du corps ne furent possibles qu'après l'extraction de la

cataracte traumatique. L'on a encore, comme dans le fait de Prout, fait suivre l'issue du corps étranger de l'extraction par la curette des portions opacifiées du cristallin partiellement cataracté. Il est néanmoins légitime d'admettre que la blessure de la cornée, de l'iris et du cristallin constituent des complications anatomiques qui assombrissent le pronostic fonctionnel, mais cette opinion se fonde sur des considérations *à priori* plutôt que sur l'examen des faits connus.

Il en est de même des lésions que le choc du corps étranger a pu produire sur les membranes du fond de l'œil; en ce point l'on observe souvent un décollement de la rétine qui se traduit après la guérison par un scotome persistant ou une limitation du champ visuel (Hirschberg, Berlin, Galezowski); ce décollement de la rétine lui-même a pu guérir ainsi que l'observation de Fraenkel le prouve.

Avant de passer à l'examen des conditions qui ont sur le succès définitif l'influence la plus marquée, mentionnons brièvement ce qui a trait à l'âge des malades et à la durée du séjour du corps étranger dans le vitré.

Quoique les meilleurs résultats aient été observés sur de jeunes sujets (12 à 16 ans) l'on ne saurait en conclure que les blessures du corps vitré augmentent de gravité avec l'âge. Un fort petit nombre de blessés dont l'âge est mentionné dans notre statistique, avait dépassé l'adolescence, et, de ceux-ci, les deux plus âgés, ceux de Bull (53 ans) et de Galezowki (41 ans) ont fourni des succès relatifs.

Quant à la durée du séjour du corps étranger, elle fut une fois de 9 mois (Hirschberg), une autre fois de 7 mois (Knapp); dans les deux cas les yeux furent perdus. Mais si, le plus souvent l'extirpation suivie du succès fut pratiquée dans les 24 ou les 48 heures qui suivirent l'action de la cause vulnérante, nous devons cependant compter deux opérations relativement heureuses pratiquées au 25e jour (Fraenkel) et au 38e jour (Bull) après la blessure.

Les circonstances qui ont sur l'issue finale l'influence la mieux marquée sont les phénomènes inflammatoires qui se développent dans l'œil et spécialement dans l'appareil iridochoroïdien soit avant, soit après l'intervention chirurgicale.

La pénétration du corps étranger dans le corps vitré provoque parfois une réaction des plus modérées, mais le plus souvent dès le lendemain se développe une inflammation qui se traduit par des douleurs excessives, de l'injection sous-conjonctivale; puis on voit se développer les phénomènes de l'iritis aiguë qu'accompagne quelquefois la production d'un hypopyon (M'Keown, Bull, Hirschberg) le corps vitré lui-même se trouble et dans les

tentatives d'extraction on le voit coloré en jaune par le pus (Hirschberg). Avec ou sans ces phénomènes d'inflammation diffuse se produit une inflammation circonscrite autour du corps étranger qui tend à l'enkyster dans des adhérences pseudomembraneuses qui se développent autour de lui, ainsi que Desmarres l'a observé le premier. Quand cette inflammation est circonscrite et qu'elle aboutit à la fixation du corps étranger, elle est la cause d'une difficulté nouvelle dans l'opération tentée pour l'extraire (Knapp, Galezowski). Mais l'inflammation diffuse est autrement dangereuse. Dans les observations où elle s'est produite, l'œil a été perdu malgré l'extirpation pratiquée, et l'on ne peut faire d'exception que pour les cas (Critchett, M'Keown, Hirschberg, Galezowski) où l'ablation de corps étranger a été faite très peu d'heures après son développement. L'hypopyon doit particulièrement être considéré comme un pronostic grave et l'on doit compter parmi les cas exceptionnels celui de Bull où une paillette d'acier put être retirée après 38 jours de séjour dans l'œil, alors qu'il s'était produit de l'iritis avec hypopyon, sans que l'organe fût perdu. Il est vrai que la plaie scléroticale était restée béante jusqu'au 38e jour, et peut-être la diminution de la pression oculaire résultant de ce fait pourrait-elle expliquer une terminaison aussi peu en rapport avec la gravité des premiers phénomènes. Dans les six cas les plus favorables, l'inflammation consécutive ou ne s'était pas produite (Schœle, Hirschrberg, Dixon, Knapp) ou était modérée (M Keown, Galezowski).

Somme toute, la perte de l'œil, ou tout au moins de la vision, est le résultat de troubles inflammatoires qui se développent ou se continuent après l'extraction. Non que le plus souvent les manœuvres d'extraction puissent être incriminées: l'irritation qu'elles ont déterminée se calme le plus souvent le 4e jour (Critchett, R. Berlin, Knapp, Galezowski) ou manquent (Desmarres, Dixon, Berlin, Knapp): quand des phénomènes inflammatoires aigus déterminent la suppuration de l'œil c'est qu'il y avait déjà avant menace de panophtalmie; dans une observation de M. Keown il y avait une iridocyclite aiguë avec hypopyon avant l'extraction du corps étranger. Ces cas du reste sont rares et il n'y a que deux observations, une de Hirschberg, et une de M'Keown où la fonte purulente de l'œil ait été notée. Parfois au contraire l'opération n'est suivie d'aucune aggravation de l'état inflammatoire et néanmoins l'œil se perd. Ce fut le cas dans les 11 autres faits qui se terminèrent par la perte de l'œil.

Celle-ci peut être la conséquence d'une iridocyclite à marche lente, qui succède aux premiers phénomènes inflammatoires.

C'est cette complication qui a nécessité l'énucléation de l'œil ou

son énervation dans les cas où cette opération a été pratiquée. Mais dans d'autres observations, l'atrophie graduelle du globe oculaire ou l'opacification lente du corps vitré (Desmarres) sont accusées sans qu'il y ait eu la moindre réaction à la suite de l'opération (Berlin). Un espace de trois semaines à deux mois et demi a suffi le plus souvent pour voir se confirmer cette terminaison fatale, dans des cas où la simplicité des phénomènes qui avaient suivi de près l'opération faisaient augurer le plus heureux succès.

Ces considérations sur les résultats définitifs que donne, au point de vue de la conservation de la vision, l'extraction des corps étrangers perdus dans le corps vitré, nous font voir que cette opération, dont on ne saurait nier le magnifique succès dans des cas malheureusement trop rares, est fort infidèle ; que dans l'immense majorité des cas, si l'on atteint le but opératoire que l'on se propose, l'extraction du corps étranger, — le but thérapeutique, la conservation de la vision, fait défaut ou n'est que fort incomplètement rempli. Nous voyons que l'issue du corps étranger non seulement ne met pas le globe oculaire à l'abri de l'atrophie qui s'en est emparé presque dans la moitié des cas, mais que les menaces persistantes d'ophtalmie sympathique contraignent parfois le chirurgien à recourir à l'énucléation de l'œil ou à la névrotomie ; enfin, que dans les cas les plus favorables eux-mêmes, il faut attendre des mois avant de se prononcer sur la validité du résultat acquis, l'expérience ayant démontré que si la restauration de la vision devient dans quelques cas rares plus complète avec le temps, il est beaucoup plus fréquent de voir l'iridocyclite consécutive et la phtisie oculaire détruire les résultats d'une opération conduite avec un apparent succès. Nous regrettons, par conséquent, d'avoir à formuler une réserve sur l'observation communiquée par M. Galzowski, dont le malade, opéré depuis 18 jours seulement lorsqu'il vous fut présenté, n'était point encore à l'abri de ces complications redoutables.

Peut-on espérer que les récents perfectionnements du manuel opératoire appelleront sur cette opération, dans l'avenir, un jugement plus favorable ? c'est ce que nous allons rechercher en examinant le procédé, d'invention récente, auquel M. Galzowski a eu recours et auquel il a dû son succès.

III. — *L'extraction des corps étrangers perdus dans le corps vitré envisagée au point de vue du manuel opératoire et spécialement de l'emploi des aimants dans cette opération.*

Ce n'est que dans un très petit nombre de cas que le procédé par lequel le corps étranger fut extrait s'est imposé à l'opérateur presque à son insu. Ce fut ainsi que Berlin, en procédant à l'énucléation de l'œil blessé, découvrit la pointe du corps étranger qui

avait traversé la sclérotique vers le pôle postérieur de l'œil et qu'il en pratiqua l'extraction. Ce même chirurgien, incisant, dans un autre cas, un gonflement inflammatoire qui soulevait la conjonctive dans la région équatoriale de l'œil, y découvrit un fragment de capsule qui après avoir pénétré à travers la cornée, l'iris, le cristallin et le corps vitré, était ressorti de l'œil en traversant la sclérotique, mais avait été arrêté par le tendon du muscle droit supérieur de l'œil. Spencer Watson, en pratiquant une iridectomie antiphlogistique sur un malade qui avait reçu un grain de plomb dans l'œil, retira l'agent vulnérant qui après s'être infléchi sur le pôle postérieur de l'œil était venu s'amortir, puis s'enkyster contre l'iris.

Dans quelques autres observations, où le corps était absolument inclus dans le corps vitré, la voie d'extraction était toute tracée: c'était la plaie d'introduction restée béante dont l'exploration fit reconnaître l'existence et la situation du corps étranger, et au travers de laquelle il put être extrait (Knapp et Berlin, 3 cas). Dans un cas, M'Keown dut agrandir l'orifice traumatique pour pouvoir enlever le fragment d'acier et le cristallin qui était opaque.

Mais presque toujours les chirurgiens ont dû se frayer une voie pour arriver jusqu'au corps vulnérant. Ce premier temps de l'opération a beaucoup varié, suivant les conditions de la blessure et aussi suivant les opérateurs.

De Graefe, dans la première opération de cette nature qui ait été publiée, enleva tout d'abord le cristallin par son procédé d'extraction de la cataracte, ce qui lui permit de voir et de saisir le corps étranger avec des pinces introduites par son incision cornéenne. Cette voie d'extraction n'est plus considérée actuellement que comme un procédé de nécessité réservé aux cas où le cristallin a été frappé d'opacité. Il a été depuis lors mis en usage trois fois seulement, par Critchett, Berlin et par Hirschberg, et dans les deux derniers cas l'œil s'est perdu.

Même alors que la cataracte traumatique masquait le corps étranger ou rendait les manœuvres de recherches difficiles, on a parfois préféré avoir recours au second mode d'extraction, à la voie scléroticale. Ainsi Schœler, dans le cas qui fut couronné d'un aussi magnifique succès, commença par pratiquer l'opération de la cataracte; et ce ne fut qu'après, lorsque la transparence rendue aux milieux lui eut permis de voir le corps flottant dans le corps vitré qu'il alla à sa recherche par une incision scléroticale. Prout, quoique le cristallin fût opaque en grande partie, se servit de la même voie pour chercher et saisir l'éclat de ciseau qui avait pénétré dans l'œil, puis il enleva à la curette tout ce qu'il put enlever du cristallin.

Somme toute, dans l'immense majorité des cas, dans 20 obser-

vations sur 30, on pratiqua sur la sclérotique, le plus près du point où l'on supposait que le corps étranger se trouvait placé, une incision pour servir de voie d'introduction aux instruments. Mais cette incision peut être dirigée de diverses façons. Avant que Berlin eût employé une section parallèle au bord de la cornée, située à quelques millimètres en arrière de celui-ci, Desmarres avait pratiqué sur la sclérotique une incision longitudinalement dirigée, suivant un des méridiens, parallèle par conséquent aux bords des muscles droits de l'œil qui l'avoisinent. Si le premier procédé a été suivi par M'Keown, et par Prout dans ces derniers temps, le premier a pour lui le plus grand nombre des opérations récentes; celles de Hirschberg, de Knapp, de Galezowski. Knapp, particulièrement, prit vivement sa défense en faisant observer que l'incision longitudinale a l'avantage de ne point intéresser en travers les fibres radiées de la rétine et les principaux vaisseaux de la choroïde et qu'elle permet une mise au contact plus exacte des lèvres de l'incision après l'extraction. Il nous semble, d'après les observations, qu'elle expose moins que l'incision parallèle à la cornée à l'issue d'une grande quantité de corps vitré, mais qu'elle donne une voie un peu moins aisée pour les recherches; dans plusieurs cas il fut nécessaire de faire bâiller ses lèvres avec des pinces pour voir et extraire le corps étranger. Aussi, dans son plus récent travail, Knapp a-t-il transformé cette incision longitudinale en une petite section à lambeau qu'il juge plus propre à faciliter l'introduction des instruments et l'extraction. Nous dirons tout à l'heure, en effet, que surtout avec l'aimant il arrivait parfois que le corps étranger métallique, quoique déplacé, était arrêté au niveau de l'incision scléroticale par le contact d'une des lèvres de celle-ci.

Jusqu'au moment où M'Keown eut l'ingénieuse idée de mettre en usage l'attraction magnétique pour extraire les parcelles de fer ou d'acier introduites dans le vitré, les explorations et la saisie du corps étranger avaient été faites avec des pinces fines (pinces à iridectomie, pince d'Assalini, pince à canule) avec des crochets mousses ou avec la curette; souvent avec ces divers instruments successivement. Quoique les opérateurs aient cherché à déterminer par l'examen ophtalmoscopique avec le plus de précision possible le point où siégeait le corps étranger, quoiqu'ils se soient aidés de l'éclairage antérieur au cours de l'opération dans tous les cas où celui-ci permettant de percevoir directement le reflet métallique qui traduisait sa présence, ces recherches longues et difficiles étaient souvent conduites un peu au hasard, aussi presque toujours a-t-il fallu des tentatives nombreuses, le corps étranger saisi, déplacé, était parfois perdu de vue et échappait définitivement à l'opérateur comme cela est arrivé deux fois à R. Berlin, qui

dut laisser les opérations inachevées. Ces recherches multipliées n'étaient pas sans influence sur l'inflammation oculaire consécutive et sur l'insuccès fonctionnel de l'opération, même alors qu'elle avait pu être conduite à bonne fin.

Certains chirurgiens eurent recours dans les conditions difficiles à d'avantageuses modifications de l'opération et leur conduite pourrait être imitée dans des cas analogues. Desmarres ne pouvant saisir le corps étranger lui-même, enroula autour de ses pinces un tractus néomembraneux qui traversait le corps vitré et dont l'extrémité aboutissait au fragment de capsule qu'il cherchait à enlever : la traction qu'il exerça sur ces adhérences amena au dehors le corps étranger. Stevens avant de tenter l'extraction, fit pénétrer dans le globe oculaire, à travers la sclérotique une fine aiguille, juste en avant d'un éclat d'acier qui s'était fixé sur la rétine près de l'équateur de l'œil, et dont il avait déterminé la situation à l'ophtalmoscope. Se guidant sur ce conducteur, il put arriver jusqu'au corps étranger qu'il obtint en excisant un petit lambeau de la rétine.

Quoique l'emploi de ces moyens et l'usage de ces instruments puisse et doive rendre encore bien des services, surtout lorsqu'il s'agira de fragments de capsules, de grains de plomb, de corps autres en un mot que les éclats de fer et d'acier, quoiqu'ils aient été mis à profit récemment encore par Bull et par Prout, il n'en est pas moins vrai que l'invention de M. Keown a fait faire un progrès considérable à cette question de thérapeutique oculaire.

L'on sait que Fabrice de Hilden, sur les conseils de sa femme, s'était servi d'un aimant pour retirer une parcelle métallique qui avait pénétré dans la cornée ; que Morgagni chercha, mais en vain, par ce moyen, à extraire d'un abcès de la cornée, un éclat de fer que celui-ci renfermait. Cooper (*The Lancet*, 1859) en introduisant un aimant dans la chambre antérieure en fit sortir un corps étranger analogue, et son exemple fut suivi par Rothmund en 1873. — D'autre part, Dixon avait eu l'idée de solliciter un éclat d'acier perdu dans le vitré au moyen d'un fort aimant approché de l'œil, et le déplacement du reflet métallique lui ayant démontré que c'était bien le corps étranger qu'il avait en vue, le chirurgien put l'extraire avec la pince d'Assalini. Mais personne avant M'Keown n'avait songé à substituer aux recherches faites dans le corps vitré avec des instruments, l'action magnétique sollicitant le corps étranger à sortir de lui-même en quelque sorte des milieux de l'œil.

Ce ne fut pas à la légère et par hasard que l'opérateur irlandais se décida à se servir de l'aimant. Guidé par des considérations théoriques, il s'était livré depuis fort longtemps à des expérimen-

tations sur des yeux d'animaux. Celles-ci lui démontrèrent que si l'aimant était impuissant à attirer un fragment de fer et d'acier au travers des parties encore saines du corps vitré, il possédait une force capable de lui faire traverser l'œil d'une extrémité à l'autre, lorsque le traumatisme en avait rompu les cloisons (I found it would draw metal through broken-up vitreous from one side of the eye to the other... »)

Hirschberg dit avoir répété dernièrement ces expériences (*X^e congrès des chirurgiens allemands.*)

L'innovation de M'Keown ne fut pas adoptée sans opposition : Knapp dans son premier travail sur l'extraction des corps étrangers du vitré lui fut peu favorable. Il paraît aujourd'hui un de ses partisans convaincus, et ses observations jointes à celles d'Hirschberg, de Frænkel, de M'Keown et de M. Galezowski, nous permettent de compter neuf cas dans lesquels l'attraction magnétique a été employée, dont huit avec succès opératoire, c'est-à-dire extraction du corps métallique.

Le matériel instrumental néanmoins n'est plus le même. M'Keown s'était servi d'un aimant simple, tantôt droit, tantôt courbé en fer à cheval dont les branches se terminaient en pointes; tantôt, enfin de pinces aimantées. Knapp et Hirschberg préfèrent avoir recours à l'électro-aimant. Ici encore les instruments et les constructeurs ont varié. Hirschberg a fait fabriquer par le constructeur d'instruments Dorffel un électro-aimant dont la force électromotrice est fournie par un simple élément zinc-charbon; les fils s'entourent en spirale autour d'une tige de fer recourbée et se terminant par deux pointes d'inégales dimensions. Avec cet appareil, Hirschberg peut supporter des poids de 50 et de 100 grammes. Knapp a adopté l'usage d'un instrument analogue, que quelques expériences lui ont fait préférer à l'aimant permanent imaginé par Grüning pour ce but. Ce dernier construit sur le principe de la batterie magnétique par Reynders, de New-York, n'avait encore été mis en expérience que sur des yeux de porc. (E. Gruening : Magnet for the removal of particles of steel and iron from the interior of the eye présenté à l'*Amer. med. Associat.*, 3 juin 1880, analysé in *New-York med. record*, 1880, t. XVII, p. 651 ;—et *New-York med. journal*, 1880, p. 484.)—Ces auteurs, pour justifier la préférence qu'ils ont pour l'électro-aimant, allèguent sa plus grande puissance et la possibilité de développer et de suspendre instantanément sa force attractive. Ces raisons ne nous semblent pas valables : un aimant est toujours assez puissant pour attirer quelques milligrammes de fer ou d'acier, *si le corps qui le pèse est réellement libre dans le corps vitré ;* dans le cas contraire, l'action magnétique la plus énergique serait impuissante. C'est ce que prou-

vent non seulement les expériences de M'Keown, mais l'examen de deux de nos faits, l'un dû à Knapp, l'autre à M. Galezowski. Dans l'un et l'autre, le corps étranger était maintenu contre la rétine par des adhérences inflammatoires dans le premier cas, enclavé dans son épaisseur dans le second. Dans l'un et l'autre, l'introduction répétée de l'aimant ne put l'entraîner qu'après que par quelques contacts directs on fut parvenu à détacher ses connexions et à le libérer.

Les autres observations prouvent surabondamment que l'aimant simple suffit à entraîner un corps étranger libre, et comme la simplicité, la finesse des instruments est la première des conditions requises quand il s'agit de manœuvres aussi délicates, il nous semble qu'il serait préférable de s'en tenir ainsi que M'Keown, Fraenkel, M. Galezowski l'ont fait, à l'aimant simple, surtout à l'instrument élégant et léger construit par M. Collin, d'après les indications de ce dernier, instrument qui. malgré son petit volume, peut aisément supporter un poids d'un gramme et même davantage.

Il ne faudrait pourtant pas croire que même à l'aide de l'aimant l'extraction des parcelles de fer et d'acier du corps vitré soit chose facile. M. Galezowski dut s'y reprendre quatre fois, Hirschberg trois fois, Knapp plusieurs fois également avant d'entendre le bruit de cliquetis métallique (bruit qui manque parfois) annonçant que le corps étranger était venu se fixer sur l'aimant. Puis, nous l'avons dit, au moment où le corps étranger va franchir la plaie sclérotícale, s'il rencontre une de ses lèvres, il peut y rester accroché. Dans quelques cas il a fallu l'en retirer avec des pinces (Knapp). Dans un cas de Hirschberg même, l'action magnétique se montra insuffisante et l'on dut aller chercher le corps étranger avec des pinces après avoir extrait le cristallin opaque.

Ainsi l'attraction de l'aimant tout en fournissant un utile secours aux autres méthodes d'extraction, peut être inefficace ; elle est toujours insuffisante quand le corps étranger est fixé ; elle ne s'applique qu'à un nombre de cas limités, ceux où le corps étranger est constitué par une parcelle de fer et d'acier. En revanche, elle paraît admirablement appropriée à ces derniers, lorsque le corps est libre, flottant dans le corps vitré ; surtout lorsque sa situation exacte ne pourrait être précisée, et que les recherches avec des pinces ou des crochets mousses risqueraient de dilacérer le vitré au hasard et sans résultat. Dans ce cas c'est le corps étranger qui peut aller de lui-même se fixer sur l'aimant introduit dans le vitré à une distance plus ou moins grande de lui.

Quelques mots en terminant sur le diagnostic du lieu de fixation du corps étranger. L'éclairage antérieur, l'examen ophtalmosco-

pique permettent presque toujours de préciser son siège. Quand le cristallin est opaque et qu'on ne peut avoir recours à ces explorations, on arrive à le reconnaître parfois par la sensibilité plus grande de la sclérotique et par l'injection du globe oculaire au point correspondant, mais ces dernières indications sont bien vagues et l'on ne peut guère fonder sur elles le choix du lieu où l'on doit opérer.

Un Américain, Thomas R. Pooley, de New-York, a récemment eu l'idée de faire servir la déviation de l'aiguille aimantée à cette détermination (on the detection of the presence and location of steel and iron foreign bodies in the eye by the indication of a magnetic needle; in *Archives of ophthalmology de Knapp et Hirschberg,* sept. 1880, p. 225). Il a surtout voulu mettre en lumière ce fait que la déviation de l'aiguille aimantée, dont on observe le maximum au point précis où la parcelle de fer est la plus voisine de la surface de l'œil, que cette déviation s'était accrue lorsque le corps étranger lui-même était transformé en un aimant. Pour atteindre ce but, il suffit d'approcher un très fort aimant du point où l'on suppose que le corps étranger est inclus et de l'y laisser quelque temps en permanence. Cette idée avait été suggérée à l'auteur par un précédent travail de M. Alfred Suree, publié en 1844, dans le *Medical Times and Gazette;* il en a vérifié l'exactitude dans de nombreuses expériences, et bien que sa découverte soit déduite de considérations scientifiques un peu abstraites, il nous semble que dans le cas où un fragment d'acier ou de fer perdu dans le vitré ne serait pas accessible aux autres procédés d'investigation, on pourrait, pour en déterminer le siège, avoir recours à un des appareils délicats que Thomas R. Pooley a construits et dont nous ne pouvons malheureusement que mentionner la description et les effets.

Nous conclurons de cette longue analyse à laquelle nous a conduit la discussion du cas communiqué par M. Galezowski que d'après les observations publiées, l'extraction des corps étrangers perdus dans le vitré peut et doit être tentée :

Qu'elle peut être efficace, c'est-à-dire qu'elle peut conserver la vue de l'œil blessé — mais dans des cas fort rares ; mais que le plus souvent elle ne laisse qu'un degré restreint et même insuffisant de vision ;

Que son succès final et le rétablissement des fonctions dépendent : 1) de l'étendue des lésions immédiates des milieux et des membranes de l'œil ; 2) des phénomènes inflammatoires qui se développent et évoluent dans l'œil sous l'influence de l'irritation produite par le séjour du corps étranger ; 3) des troubles de même

nature soit préexistant à l'extraction du corps étranger et persistant après elle, soit tardivement développés qui se traduisent le plus souvent par une iridocyclite entrainant la perte de l'œil;

Que même dans les cas où l'opération ne rétablit pas la vue, elle peut mettre le blessé à l'abri de l'ophtalmie sympathique ; mais que cette sauvegarde n'est pas absolue, et que souvent il a fallu avoir ultérieurement recours à l'énucléation ou à l'énervation de l'œil duquel on avait retiré le corps étranger;

Que ces résultats malheureux sont en trop grand nombre, et que l'apparition des accidents qui marquent cette terminaison fatale est assez reculée souvent pour qu'il faille ne se prononcer qu'avec une extrême réserve sur le résultat d'une opération récente.

Enfin le manuel opératoire lui-même, au sujet duquel nous avons déjà présenté plus haut quelques conclusions, nous paraît avoir bénéficié de l'emploi de l'attraction magnétique exercée au travers d'une incision scléroticale, lorsque le corps étranger est de nature à se laisser attirer par un aimant.

L'observation de M. le docteur Galezowski se trouvant reproduite *in extenso* dans ce rapport, nous n'avons plus qu'à vous proposer d'adresser à l'auteur les remerciements de la Société pour sa très intéressante communication.

Discussion.

M. Despres. Je dirai un mot pour appuyer la remarque de M. Berger, au sujet du peu de temps écoulé depuis l'opération faite au malade de M. Galezowski. Ce n'est pas 18 jours après l'opération que l'on peut affirmer que la guérison existe.

Nous avons l'expérience de l'opération de la cataracte par la sclérotique, elle a donné de mauvais résultats.

J'ai vu un enfant qui avait une plaie de la sclérotique faite par un couteau; il guérit sans complications ; la compression du globe oculaire était effectuée par la paupière supérieure gonflée. Dix-sept jours après l'accident on eût pu croire à la guérison, la vision était conservée, l'enfant lisait.

Mais les plaies de la sclérotique peuvent entraîner une perte de l'œil par atrophie.

Plus d'un an après, cet enfant avait une hémorragie intra-oculaire et en un mois l'œil s'atrophia.

Une plaie chirurgicale faite sur la sclérotique expose aux mêmes conséquences qu'une plaie accidentelle ; il ne faut donc intéresser la sclérotique que dans le cas d'absolue nécessité, et ne le faire pour enlever un corps étranger que lorsqu'il menace d'amener une ophtalmie sympathique.

M. Giraud-Teulon. Je commencerai par féliciter M. Berger de son excellent rapport et par dire que je m'associe à ses conclusions.

C'est avec raison qu'il a recommandé le procédé de M. Paulet pour la recherche exacte du lieu où est le corps étranger, de sa direction.

J'ai assisté un confrère dans l'extraction d'un cysticerque de l'œil; on le voyait bien et quand on voulait le prendre avec la pince, il se trouvait que l'instrument en était à plusieurs milllimètres, parce que l'on ne se rendait pas bien compte de la distance.

Quand le corps étranger est une paillette de fer, c'est un procédé excellent que de rechercher les données de l'aiguille aimantée.

Il est à regretter que dans le cas particulier l'opérateur ait été obligé de faire des recherches avec sa pince, de racler la rétine; ces manœuvres exposent l'œil à des complications; le procédé de M. Paulet eût dû être employé.

Il est nécessaire d'attendre un an et plus pour bien savoir que sera l'état de la vision.

M. Gillette. J'ai relaté dans *l'Union médicale* plusieurs cas extraits des journaux étrangers et du genre de celui de M. Galezowski.

Dans un cas, on pouvait redresser le corps étranger en approchant un électro-aimant de la cornée; le corps retombait quand on éloignait l'aimant.

Les résultats obtenus par les chirurgiens anglais dans l'extraction des corps étrangers de l'œil ne sont pas bons.

Si c'est la première fois qu'en France le procédé de l'aimant est employé pour l'extraction d'un corps étranger de l'œil, il a été déjà mis en pratique pour rechercher les corps étrangers d'autres régions. En 1850, au Gros-Caillou, M. Lancelier s'en est servi pour un corps étranger de la peau.

M. Berger. Dans une observation de Schöller, de 1877, le corps étranger se déplaçait quand on approchait un aimant de l'œil, ce qui a permis de l'enlever plus facilement.

On s'est servi encore de l'aimant pour déterminer la direction de corps étrangers placés dans les tissus; par exemple, pour rechercher une aiguille placée sous la peau, on l'a aimantée en frictionnant la peau avec un aimant; puis le corps étranger une fois aimanté on a pu, par la déviation de l'aiguille d'un galvanomètre connaître la direction du grand axe du corps étranger.

Présentation de malades.

Corps libre du genou droit. — Arthrotomie antiseptique. Guérison rapide avec intégrité complète de l'articulation,

par M. Nicaise.

Dans la séance du 30 mars, j'ai eu l'honneur de vous présenter un malade auquel j'avais pratiqué l'arthrotomie, avec lavage de l'articulation, pour une arthrite aiguë suppurée du genou, et qui avait guéri en conservant les mouvements de sa jointure. Aujourd'hui je vous présente un autre malade auquel j'ai enlevé, il y a quinze jours, un corps étranger du genou et chez lequel la guérison a été complète en quelques jours.

G..., âgée de 24 ans, infirmier, entre le 20 juillet 1881 dans mon service à l'Hopital Laënnec, salle Malgaigne, n° 15.

En janvier 1877, étant alors dans la marine, il tomba, à genoux, du haut d'une vergue sur le pont. Au moment de la chute les cuisses étaient écartées, de sorte que le traumatisme porta principalement sur la partie interne des genoux.

Le blessé ne put se relever et fut transporté à l'hôpital maritime.

Le genou gauche fut plus atteint que le droit ; celui-ci, après quelques jours, avait recouvré son état normal ; il n'y eut de ce côté ni ecchymose, ni gonflement notable.

A gauche, au contraire, le genou devint volumineux, il se fit un épanchement dans l'intérieur de l'articulation, et ce ne fut qu'après 80 jours de traitement, par le repos, les résolutifs, la compression, que le blessé put reprendre son service.

Dix jours après il reçut de nouveau un coup sur le genou gauche, l'hydarthrose se reproduisit et le malade entra encore à l'hôpital où il resta un mois.

C'est à ce moment, pendant ce second séjour à l'hôpital que G... s'aperçut pour la première fois de l'existence d'une petite grosseur qui remuait dans le genou droit ; elle avait à peu près, dit-il, le volume d'une noisette, elle fuyait sous le doigt et d'après ce qu'il raconte, il la rencontrait surtout de chaque côté de la rotule.

A sa sortie de l'hôpital il rentra à bord du navire et conserva du service militaire jusqu'en janvier 1879.

Pendant ce temps il ressentit souvent dans le genou des douleurs vives, subites, qui se montraient pendant la marche et l'obligeaient à s'arrêter. La jambe prenait une position fixe et

il aurait été impossible au malade de s'appuyer sur elle. Puis au bout d'un moment, par suite d'un déplacement, la jambe redevenait mobile et recouvrait sa solidité.

En mai 1881, G... fit pour la troisième fois une chute sur le genou gauche, il survint encore de l'hydarthrose qui céda aux vésicatoires et à 15 jours de repos.

Le 14 juin 1881, il entre à Laënnec, comme infirmier; bientôt le genou gauche se gonfle de nouveau.

A l'entrée du malade dans mon service, je constatai une hydarthrose simple, à gauche, et dans le genou droit un corps étranger mobile et occupant surtout la partie supérieure de l'articulation, passant d'un côté à l'autre au-dessus de la rotule et remontant parfois très haut dans le triceps; il semble que le cul-de-sac supérieur soit dilaté en hauteur.

Le corps étranger est très mobile, douloureux à la pression; douleur qui a pour siège, non le corps étranger, mais les tissus sur lesquels il s'appuie.

Ce corps étranger ne s'accompagne d'aucune autre altération de l'articulation. Il n'y a pas d'épanchement appréciable, pas d'épaississement général ou partiel de la synoviale, rien du côté des os; en un mot le corps étranger est absolument la seule lésion qui existe dans l'articulation.

Il détermine pendant la marche les douleurs vives dont nous avons parlé, lorsqu'il vient s'interposer entre les surfaces articulaires, particulièrement lorsqu'il passe derrière la rotule.

Étant données ces douleurs et la gêne sous la marche, je me décidai à intervenir.

Le 27 juillet je procédai à l'opération. Le malade fut chloroformisé, toutes les précautions de la méthode antiseptique furent rigoureusement suivies.

Le corps étranger fut localisé à la partie supérieure et externe du genou, au moyen d'un tube en caoutchouc, qui maintenu par un aide, comprimait obliquement la face antérieure du genou et empêchait le corps étranger de repasser dans le tendon du triceps.

Je fis une incision verticale de 5 à 6 centimètres à la partie supérieure et externe du genou, au-dessus de la rotule et correspondant à peu près au bord externe de cet os. J'incisai, couche par couche, la peau, le tissu cellulaire, l'aponévrose du triceps, le muscle vaste externe, puis j'arrivai sur la synoviale, au-dessus de laquelle se trouvait le corps étranger, maintenu immobile par le pouce et l'index de ma main gauche.

J'eus soin de n'ouvrir la synoviale qu'après arrêt complet de l'écoulement sanguin qui se faisait au niveau de la section du muscle.

La synoviale incisée je saisis le corps étranger avec une pince à dents de souris, l'extraction fut facile et ne s'accompagna d'aucun écoulement synovial.

Les lèvres de la plaie se rapprochèrent immédiatement, je fis avec du fil d'argent deux points de suture comprenant toute l'épaisseur de l'incision y compris la synoviale, et un point de suture superficielle, pas de tube à drainage, puis j'appliquai le pansement de Lister.

Le membre fut maintenu dans une gouttière.

Il n'y eut aucune réaction ni locale, ni générale; la température ne dépassa pas la normale. — Le malade ressentit seulement quelques douleurs au niveau de la plaie.

Le 30 juillet, c'est-à-dire, après le troisième jour, j'enlevai les points de suture; la plaie était réunie par première intention; il n'y avait ni rongeur, ni gonflement, ni épanchement dans le genou.

Pansement de Lister, le membre est remis dans la gouttière.

Le sixième jour la gouttière est enlevée et il est permis au malade de faire quelques mouvements dans son lit; il se lève le dixième jour et je vous le présente aujourd'hui quinze jours après l'opération. — L'articulation est absolument libre il n'y a pas de raideur articulaire.

Examen du corps étranger. — Il est blanc mat et offre la forme d'un gros haricot; il mesure 3 centimètres de long sur 15 à 16 millimètres de large, et 6 à 7 millimètres d'épaisseur dans sa partie la plus épaisse. L'une de ses faces plus convexe est lisse, très superficiellement mamelonnée, comme recouverte de tissu fibreux, l'autre est plus plane, irrégulière, légèrement granuleuse, dure, peut-être osseuse.

A la coupe on trouve deux couches différentes, l'une plus épaisse comme fibro-cartilagineuse, répondant à la face convexe, l'autre plus mince, plus dure, comme osseuse ou calcifiée, répondant à la surface plane.

L'examen microscopique sera fait.

Quelle est l'origine de ce corps étranger? — Deux opinions seules peuvent être admises : ou bien le corps étranger est une portion détachée des cartilages articulaires lors de la chute faite par le malade en 1877, ou bien il a été formé par une altération de la synoviale, par la transformation d'un repli.

Je suis disposé à attribuer le résultat favorable obtenu dans ce cas à la méthode antiseptique de Lister. Le pansement de M. A. Guérin a donné aussi d'excellents résultats dans les opérations de ce genre; d'autres modes de pansement ont également amené la guérison.

Discussion.

M. Gillette. Le résutat obtenu par M. Nicaise est très beau, mais on en obtient de semblables avec le pansement ouaté; j'ai présenté un malade chez lequel, avec le pansement de M. A. Guérin, j'avais obtenu un succès complet.

M. Desprès. Ce cas est exceptionnel, l'articulation était saine, ce qui constituait une condition favorable.

M. Pozzi. J'ai pratiqué l'année dernière à Saint-Louis l'extraction d'un corps étranger du même genre encore pédiculé. J'incisai au niveau du vaste interne et je trouvai le corps étranger très adhérent à la synoviale; de plus, quand on exerçait des tractions sur lui, le malade non chloroformisé accusait des douleurs extrêmement vives. Je sectionnai le pédicule et un petit vaisseau qui le parcourait donna issue à une hémorragie, de sorte qu'une certaine quantité de sang pénétra dans l'articulation, et j'attribue à cette particularité une influence sur les phénomènes qui ont suivi.

La plaie fut réunie par des bandelettes collodionnées, une vessie de glace fut placée sur le genou, et après vingt-quatre heures j'appliquai le pansement ouaté.

Il survint une arthrite suppurée : j'ouvris largement l'articulation, je plaçai un tube à drainage sous le triceps. La guérison survint et deux mois après le malade fut envoyé à Vincennes, mais il avait beaucoup de raideur articulaire.

La pédiculisation du corps étranger peut donc offrir un double inconvénient, d'abord elle est la cause de douleurs vives, puis au moment de l'opération elle peut exposer à un épanchement intra-articulaire et à la présence du sang entre les lèvres de la plaie, ce qui en contrarie la réunion.

M. Nicaise. Je répondrai à M. Gillette que j'ai eu soin de dire que l'on pouvait obtenir de beaux résultats, dans l'extraction des corps étrangers, par l'emploi d'autres pansements que celui de Lister et en particulier par le pansement de M. Guérin. Mais je pense que, par le pansement de Lister, la guérison est à la fois sûre et rapide; mon malade a été sorti de la gouttière le sixième jour, le douzième il marchait, nous sommes aujourd'hui au quinzième jour et vous pouvez constater l'intégrité de l'articulation, dont les mouvement ont toute leur amplitude.

Quant à l'état sain de l'articulation, cela ne constitue pas une condition favorable, comme le dit M. Desprès; c'est l'opinion

opposée qui est généralement admise, les plaies d'une articulation saine sont considérées comme plus graves que celles qui portent sur une articulation atteinte d'hydarthrose chronique par exemple. C'est ici, comme pour le péritoine; la plaie d'un péritoine sain est plus grave que celle d'un péritoine modifié par la présence d'un kyste de l'ovaire.

L'observation citée par M. Pozzi est très intéressante, car les corps pédiculés sont rares, puis il a fait remarquer les particularités de la douleur et de l'hémorragie par le pédicule. Celle-ci présente un danger, car la présence du sang dans l'intérieur de l'articulation peut être le point de départ d'un nouveau corps étranger, mais la présence du sang entre les lèvres de la plaie n'empêche pas le travail de cicatrisation, à moins, comme l'a dit M. Pozzi, que cet écoulement ne soit continu.

Gonflement énorme des seins chez une femme enceinte,

par M. Ch. Monod.

M. Monod présente une femme enceinte de quatre mois dont les deux seins ont acquis un développement énorme.

Cette femme a déjà eu deux grossesses, et, à chacune, les seins sont devenus très volumineux. Pendant la seconde grossesse, il s'écoulait par le mamelon une abondante quantité de lait, elle était, disait-elle, noyée par le lait.

Aujourd'hui cette femme est enceinte de quatre mois et les seins ont acquis le volume actuel depuis deux mois; l'amaigrissement de la malade est notable.

Quelle conduite faut-il tenir ? c'est l'avis que je demande à mes collègues.

Il n'y a pas à penser à l'ablation des seins, opération dangereuse dans l'état de grossesse; des palliatifs seraient insuffisants. Je crois qu'il faut considérer cette femme comme si elle était atteinte d'un rétrécissement du bassin par exemple et provoquer l'avortement.

M. Desprès. Ce fait est exceptionnel; on n'a rien publié d'analogue.

Cette femme est manifestement disposée aux engorgements de la mamelle et il est à remarquer que sa première grossesse s'est bien terminée, malgré cet engorgement. Je pense donc que l'on doit attendre, et, au lieu de provoquer l'avortement, pratiquer la succion des mamelles.

M. Horteloup. Je pense qu'il faut suivre cette femme pendant quelque temps avant de prendre un parti définitif et, si l'épuisement augmente, provoquer l'avortement, dans un mois environ.

M. Desprès. Cette femme a conservé le sommeil, l'appétit, son épuisement est plutôt apparent que réel; la succion, en débarrassant les seins du lait qui les engorge, permettra d'attendre, et peut-être cette pratique amènera-t-elle l'avortement, comme cela a été conseillé pour obtenir ce résultat.

M. Sée. Je ne suis pas partisan du moyen proposé par M. Desprès; il aurait pour effet d'augmenter l'épuisement de la malade; ce qui cause son dépérissement, ce n'est pas le gonflement des seins, mais l'abondance de la sécrétion du lait; par la succion, on augmenterait cette sécrétion. Il en est ici comme dans l'ascite où chaque fonction affaiblit la malade.

Je conseille donc de faire ce que propose M. Monod.

M. Monod. On trouve trois observations de ce genre dans la thèse de Labarraque, et dans ces faits l'hypertrophie a cédé après la grossesse, d'où m'est venue alors l'idée de provoquer l'avortement.

Dans ce cas, la succion serait difficile, il n'y a pas de mamelon; je dois dire que, dans deux cas, un chirurgien allemand a obtenu un bon résultat de la succion.

En résumé, je vais attendre et suivre la malade, en ayant pour objectif l'avortement, si son état le nécessite.

Le secrétaire,

Nicaise.

Séance du 5 octobre 1881.

Présidence de M. de Saint-Germain.

Le procès-verbal de la séance précédente est lu et adopté.

Correspondance.

La correspondance comprend :

1° Les journaux hebdomadaires publiés à Paris pendant les mois d'août et de septembre;

2° *Bulletin de l'Académie de médecine. — Archives de médecine. — Journal de thérapeutique. — Bulletin de la Société de médecine de Strasbourg. — Revue de chirurgie. — Revue de médecine. — Revue militaire de médecine et de chirurgie. — Revue scientifique de la France et de l'étranger* (août et septembre);

3° *Lyon médical. — Journal de la Société de médecine et de pharmacie de la Haute-Vienne. — Bulletin du Nord. — Journal des sciences médicales de Lille. — Marseille médical. — Alger médical* (août et septembre);

4° *Bulletin de l'Académie royale de médecine de Belgique. — Gazette médicale italienne-lombarde.* — La *Chronique d'ophtalmologie de Cadix.* — La *Gazette de santé militaire de Madrid. — British medical* (août et septembre);

5° Compte rendu analytique du semestre d'hiver 1880-81, par le Dr Parent, de Lille;

6° Eaux minérales de Luchon, par le Dr C. Valder;

7° *Bulletin de la Société anatomique*, tome V, 4e série;

8° Plaies pénétrantes intra-péritonéales de la vessie, par le Dr Vincent, de Lyon;

9° Système antiseptique par le thermo-cautère, par le Dr Grilli, de Livourne;

10° Mémoire sur la déviation conjuguée des yeux et de la rotation de la face dans les lésions bulbo-protubérantielles, par le Dr Guise, de Lyon;

11° Une lettre de M. le Dr Am. Forget, demandant le titre de membre honoraire;

12° De la valeur relative de la taille hypogastrique, par le Dr Bois, chirurgien en chef de l'hospice d'Aurillac. (Renvoyé à l'examen de M. Monod.)

A propos du procès-verbal.

M. Nicaise. Un nouveau fait d'atrophie testiculaire consécutive à l'orchite blennorrhagique m'a été signalé par le Dr Rességuet, chirurgien en chef de l'Hôtel-Dieu de Toulouse.

Il s'agit d'un jeune homme de 20 ans, ouvrier tapissier à Toulouse.

L'atrophie suivit de très près la résolution de l'orchite, et le testicule a été réduit au volume d'un haricot. M. Rességuet fait remarquer que ce jeune homme avait déjà un petit varicocèle de ce côté et, par conséquent, dit-il, une prédisposition.

M. Monod. L'orchite proprement dite, d'origine blennorrhagique,

pouvant encore être contestée, ce fait demande, pour être probant, des détails plus circonstanciés.

M. Nicaise. Comme M. Rességuet m'a communiqué ce fait à la suite de la discussion qui a eu lieu ici sur l'atrophie testiculaire, on doit penser qu'il a employé intentionnellement le mot orchite. J'ai vu, pour mon compte, une véritable *orchite* blennorrhagique suivie d'atrophie.

M. Monod offre à la Société la photographie de la femme atteinte d'hypertrophie des deux mamelles, dont il a parlé dans la dernière séance. On a pratiqué sur elle la succion, pendant qu'elle était à l'hôpital, et sans résultat digne d'être noté. Depuis lors, un suintement léger s'est fait spontanément par le sein gauche. Actuellement, son état est satisfaisant et, comme elle ne souffre pas, elle ne désire aucune médication.

M. Guéniot. Il me semble qu'on peut admettre quelque analogie entre cette hypertrophie mammaire double et la galactorrhée des nouvelles accouchées. Or, un médecin de Bordeaux ayant conseillé, pour tarir la sécrétion lactée et pour atrophier les seins, l'iodure de potassium à la dose de 50 à 60 centigrammes par jour, ou peut se demander si ce traitement ne serait pas de quelque efficacité chez la malade de M. Monod.

Je rappelle que la compression a donné dans des cas analogues des résultats satisfaisants.

M. Monod. Ici, la compression serait tout à fait impraticable.

La lésion à laquelle on a affaire est une hypertrophie générale, assimilable à l'éléphantiasis. Cette assimilation est encore plus admissible dans les cas où l'hypertrophie est précédée par des poussées érysipélateuses ; une malade du service de M. Troisier présentait cette particularité.

M. Verneuil. Dans les régions où l'éléphantiasis est fréquent, les poussées érysipélateuses ont pour siège, non seulement les membres inférieurs, mais aussi le scrotum et les mamelles, où il se développe également.

M. Desprès. Je crois que, dans la thèse de M. Labarraque sur l'hypertrophie des mamelles, il est dit que l'iodure de potassium avait été reconnu inefficace.

M. Monod. Le jour même où M. Pozzi communiquait son observation d'extraction de corps étrangers du genou, j'avais opéré, à ciel ouvert, un malade qui portait un corps étranger pédiculé.

J'ai placé une ligature au catgut sur le pédicule et je l'ai abandonné dans l'articulation. Au bout de quinze jours, le malade était guéri et marchait.

M. Nicaise. La règle est de ne pas faire de sutures après l'arthrotomie quand l'articulation est saine, mais le drainage est indispensable si l'on traite une arthrite purulente et si l'on est obligé de faire dans l'article des injections antiseptiques.

M. Lucas-Championnière. Qu'on ne fasse pas le drainage lorsqu'on s'est contenté de ponctionner l'articulation et d'y injecter un liquide modificateur, cela se comprend, mais, sauf ce cas particulier, où il n'y a pas arthrotomie, le drainage me semble tout à fait nécessaire. MM. Lister, Saxtorph n'ont pas négligé cette précaution; j'ai eu à m'en louer dans un cas qui m'est personnel. Il ne faut pas laisser les drains en place plus de quatre à cinq jours pour qu'il ne s'organise pas des trajets capables de fournir de la suppuration.

Dans l'une des deux observations de corps étrangers du genou publiées par M. G. Meckel, on voit que ce chirurgien n'avait pas placé un drain, malgré la difficulté qu'il avait rencontrée dans l'extraction du corps étranger, que le renouvellement de la sérosité l'obligea à rouvrir la plaie et qu'il en résulta une arthrite purulente.

M. Monod. Le drainage m'a donné un bon résultat dans les deux extractions où j'ai eu occasion d'y revenir.

M. Verneuil. Je me demande si le drainage est bien nécessaire, car j'ai employé le pansement ouaté deux fois sans faire de sutures. Le premier malade, resté trente jours sous l'appareil, n'a pas eu de fièvre un seul instant; le second se levait au dixième jour.

Communications.

Polype pédiculé de la vulve chez une petite fille de huit ans,

par M. DESPRÈS.

J'ai donné récemment des soins à une petite fille de huit ans, chez qui j'ai reconnu l'existence d'une tumeur de la vulve. Elle était placée en avant du méat urinaire et de l'orifice de la membrane hymen et faisait saillie entre les petites lèvres. Elle avait déterminé une hémorragie qui s'était annoncée par une tache de sang sur la chemise de l'enfant et avait été suivie d'un suintement de peu d'importance pendant deux jours.

Les tumeurs de la vulve et les hémorragies vulvaires étant des faits rares chez les enfants, j'examinai avec soin la petite malade et je constatai que la tumeur était une sorte de polype fixé par un pédicule au bord inférieur du méat urinaire.

Quelques jours plus tard, j'en fis la section au moyen d'un petit serre-nœud, mais le pédicule s'étant rompu à sa base, il s'écoula environ une cuiller à café de sang.

Cette tumeur était en réalité un kyste à contenu noirâtre, tapissé par une membrane lisse, offrant de grandes analogies avec les polypes vésiculaires vasculaires décrits par Marjolin. Elle rappelait les tumeurs urétrales des petites filles dont Giraldès avait trouvé la description dans certains auteurs anglais, mais celle-ci était extra-urétrale.

L'existence d'un pédicule la différenciait des varices de l'urètre de la femme, sur lesquelles M. Richet a appelé l'attention.

Elle était née, selon moi, des éléments de la muqueuse du méat.

La cicatrisation était complète au bout de quatre jours.

Discussion.

M. GUÉNIOT. Si la tumeur était implantée au pourtour de l'urètre, je ne m'explique pas l'emploi du serre-nœud. Une ligature eût suffi.

M. FORGET. L'analogie de cette tumeur avec celle qu'on observe chez les femmes étant notoire, l'intérêt de la communication de M. Desprès réside en entier dans l'âge de la malade.

M. DESPRÈS. Les polypes des femmes adultes sont ordinairement multiples et sessiles. Celui de ma petite malade s'étendait du clitoris à la fourchette,

J'ai préféré le serre-nœud au fil pour éviter les tractions sur le pédicule.

Des récidives apparentes de la coxalgie causées par certaines atrophies musculaires,

par M. VERNEUIL.

Je désire attirer votre attention sur certains accidents tardifs de la coxalgie qui n'ont des véritables récidives que les apparences. Il s'agit de la reproduction des attitudes vicieuses chez les enfants qu'on a tout droit de considérer comme guéris. Voici un fait qui me servira de type dans les considérations que j'ai à vous soumettre.

Il y a cinq ans je donnais des soins à un enfant de neuf ans atteint d'une coxalgie que l'absence d'antécédents scrofuleux ou tuberculeux dans sa famille et chez elle-même me permit de regarder comme rhumatismale et par conséquent bénigne. Cette petite fille, après être restée trois mois dans une gouttière de Bonnet, porta un appareil de Bouvier. En somme le traitement fut long, et, au bout de trois ans, il se forma un petit abcès en dehors et en avant du grand trochanter dont la guérison fut complète en quinze jours.

Il y a quinze mois, je déclarai le traitement terminé ; il ne restait que de la raideur articulaire. Cependant comme j'avais constaté un peu de motilité, j'annonçai, comme probable, le rétablissement des mouvements dans une certaine mesure.

Six mois après ce moment, le père ayant remarqué que l'enfant recommençait à boiter, je l'examinai de nouveau et je vis que l'ensellure accompagnée de la flexion de la cuisse sur le bassin, s'était en partie reproduite. La déformation caractéristique de la coxalgie aurait pu faire croire à une vraie récidive, si l'absence totale de douleurs ne m'avait rassuré.

Divers chirurgiens consultés par le père avaient conseillé de ne rien faire. Tel ne fut pas mon avis.

Je me souvins des cas de flexion de la jambe sur la cuisse dus à la paralysie du triceps, que M. Vallat rapporte dans sa thèse, je me souvins aussi de la fréquence de la paralysie des muscles fessiers chez les coxalgiques, et j'arrivai à penser que chez ma petite malade cette paralysie avait pu suffire pour permettre aux fléchisseurs de la cuisse, devenus prédominants, de reproduire la déformation ordinaire, sans qu'il y eût récidive vraie de l'affection articulaire. Dans cette pensée, je donnai du chloroforme à l'enfant, et

au bout d'une minute et demie environ, j'avais redressé le membre sans la moindre difficulté.

Ce résultat était de nature à me confirmer dans mes idées sur la nature des accidents. C'était bien à la prédominance d'action des fléchisseurs qu'il fallait attribuer la récidive de la déformation, et il fallait logiquement en déduire la nécessité de la faradisation des muscles affaiblis. Je recommandai donc instamment d'électriser les muscles fessiers et de faire porter longtemps l'appareil de Bouvier.

Si la paralysie de certains groupes de muscles à la suite des affections du genou est aujourd'hui assez bien connue, il n'en est pas de même à l'égard des maladies de la hanche. Mon but a été d'attirer votre attention sur la possibilité de l'application de ces données à l'articulation coxofémorale.

J'ai vu des coxalgies légères présenter des alternatives de guérison et de récidive apparente. La faradisation des fessiers faisait cesser la claudication. N'est-ce pas la preuve que leur affaiblissement en était la véritable cause ?

L'inégalité d'action des groupes de muscles antagonistes ne fournit-elle pas la clef de certaines attitudes vicieuses et des transformations de ces attitudes suivant les périodes du mal ? Par exemple, lorsqu'on voit l'allongement apparent, l'abduction de la jambe, l'abaissement de la hanche et la flexion permanente, attitude ordinaire de la première période, faire place à l'attitude inverse qui est celle de la deuxième période, c'est-à-dire au raccourcissement apparent, à l'adduction du membre et à l'élévation de la hanche, ne peut-on pas penser que les muscles fessiers et le psoas-iliaque entrés tout d'abord en jeu, dans l'état de contracture, ont été peu à peu frappés d'atrophie, et qu'alors des muscles plus éloignés de l'articulation et plus superficiels, atteints à leur tour par l'inflammation, ont agi en sens inverse sur les leviers osseux ? Et ne peut-on pas déduire rationnellement de cette théorie que la faradisation précoce des muscles fessiers est aussi nécessaire pour prévenir la reproduction tardive des attitudes vicieuses que celle du triceps fémoral pour remédier à la flexion du genou et pour rendre aux puissances extensives de la jambe leur intensité normale ?

Lecture et présentation d'un malade.

M. le Dr Guermonprez donne lecture d'un travail intitulé : *Des résultats éloignés des grands accidents de chemin de fer.*

Ce travail est renvoyé à l'examen d'une commission composée de M. M. Tillaux, Monod et Périer, rapporteur.

La séance est levée à 5 heures 10.

Le secrétaire,
A. Le Dentu.

Séance du 12 octobre 1881.

Présidence de M. de Saint-Germain.

Le procès-verbal de la séance précédente est lu et adopté.

Correspondance.

La correspondance comprend :

1° Les journaux hebdomadaires publiés à Paris.

2° *Bulletin de l'Académie de médecine.* — Les *Bulletins et mémoires de la société de chirurgie.* — *Bulletin médical du Nord.* — *Revue médicale de l'Est.* — *Lyon médical.* — *Journal de médecine et de chirurgie.* — *Revue médicale.* — *Revue médicale de Toulouse.* — *Revue mensuelle de laryngologie.* — *Journal de thérapeutique de Gübler.*

3° *British medical.* — *Annales d'anatomie et de chirurgie de New-York.* — *The Practitionner.* — *Gazette médicale italienne-lombarde.* — *Annales de l'Université de Bruxelles.*

4° *Notions générales de strabisme*, par le Dr Matais, d'Angers.

Communication.

Synovite tendineuse à grains riziformes du poignet et de la paume de la main. — Incision. — Pansement de Lister. — Guérison,

par le Dr Notta, de Lisieux.

Le traitement chirurgical de la synovite tendineuse à grains riziformes par l'incision et la méthode antiseptique ayant été mis à l'ordre du jour de la Société de chirurgie, au mois de mai dernier, par la communication de M. Nicaise, il m'a semblé que le moment était venu pour chacun de nous de faire connaître les faits capa-

bles d'éclairer la question. J'ai attendu jusqu'à ce jour à publier l'observation qui suit afin d'être certain que la guérison était complète et qu'il n'y avait aucune menace de récidive.

Observation. — Cordier, âgé de 48 ans, cultivateur à Hernoivat, près Lisieux, grand, fort, robuste, n'a jamais eu de rhumatismes ni aucune autre maladie que la variole, il y a quatre ans environ. La maison qu'il habite est saine et il couche au premier. Aucun membre de sa famille n'a été atteint de la maladie pour laquelle il nous consulte. Il y a vingt ans, après avoir curé une mare, il eut une *refoulure* dans la main gauche. Elle était située au niveau des articulations métacarpo-phalangiennes; on y passa un petit séton, et, au bout de trois semaines, il était guéri. Depuis, il ne s'en était pas ressenti, lorsqu'il y a quatre ans environ, après avoir labouré, il fut pris de gonflement et de douleur dans la paume de la main gauche. Toutefois, il ne fut pas obligé de suspendre ses travaux, il se borna seulement à prendre un gros gant pour conduire sa charrue. Quand il avait beaucoup travaillé, les douleurs étaient plus vives et pendant les six premiers mois, elles l'empêchaient fréquemment de dormir. Il éprouvait alors du soulagement en plongeant sa main dans l'eau froide. Il y a deux ans, la tumeur du poignet apparut. Enfin, il y a six mois seulement que se produisit la bosselure de la partie médiane et supérieure de la paume de la main. Depuis sept ou huit mois, l'ensemble de la tumeur a beaucoup augmenté de volume et aujourd'hui, nous constatons l'état suivant :

La main gauche présente une tumeur remplissant toute la paume de la main, s'étendant depuis le ligament annulaire du carpe jusqu'au niveau du pli palmaire moyen. Cette tumeur offre à sa partie médiane et supérieure une bosselure du volume d'une petite noix, dont la peau paraît amincie et légèrement bleuâtre. Le reste de la tumeur qui englobe les éminences thénar et hypothénar est sans changement de couleur à la peau qui est forte, épaisse comme chez les hommes qui se livrent à un travail manuel quotidien. A la partie inférieure de l'avant-bras, en avant, au-dessus du ligament annulaire du carpe, on remarque, dans une hauteur de trois travers de doigt, une saillie surtout prononcée en dedans. La peau qui la recouvre est normale. Si l'on presse alternativement sur un point quelconque de la tumeur palmaire ou sur la bosselure qui la surmonte, et sur la tuméfaction de l'avant-bras, on perçoit très distinctement la sensation d'un liquide épais qui reflue d'une tumeur à l'autre avec une espèce particulière de crépitation due manifestement à la présence de corps étrangers hordéiformes. Il y a donc communication entre ces diverses parties de la tumeur. Pas de douleurs spontanées, ni à la pression. Le malade se sert de cette main comme de l'autre pour travailler; cependant il y éprouve de la gêne. Il fléchit et étend bien les doigts à l'exception du petit doigt et de l'annulaire, dont la flexion s'opère avec plus de difficulté.

14 *novembre*. — Le malade est endormi avec le chloroforme. Une bande d'Esmarch est appliquée afin de prévenir l'écoulement du sang. L'opération est pratiquée au milieu du nuage phéniqué et avec toutes

les précautions indiquées par Lister. Une première incision de quatre centimètres pratiquée en dedans de la ligne médiane, à la partie inférieure de l'avant-bras, nous permet de tomber sur le kyste situé au-dessous de la couche superficielle des muscles de l'avant-bras. Aussitôt qu'il est ouvert, il s'échappe un peu de liquide transparent semblable à une solution gommeuse et une grande quantité de corpuscules blanchâtres, arrondis, de la forme et du volume d'une lentille. Quand on les incise, ils sont creusés à leur centre d'une petite cavité. Le doigt introduit dans le kyste en fait sortir un grand nombre et détruit les adhérences de quelques-uns qui tiennent encore à la paroi du kyste et le long des tendons, par l'intermédiaire d'une sorte de frange pseudo-membraneuse.

Une autre incision de 3 centimètres est pratiquée sur la bosselure de la paume de la main et sa cavité est remplie des mêmes corps. Elle est formée par un diverticulum qui communique avec la synoviale des fléchisseurs et qui est situé en partie entre la peau et la face antérieure de l'aponévrose palmaire que l'on voit à nu au fond de la plaie.

Une troisième incision de 3 centimètres est pratiquée au niveau de l'éminence hypothénar, à travers une grande épaisseur de parties molles, et donne issue également à une grande quantité de corps hordéiformes. La masse totale de ces corps aurait pu remplir un grand verre. Après les avoir expulsés de toutes les incisions par la pression et en allant les chercher avec le doigt au fond des plaies, j'introduis dans la synoviale une sonde en caoutchouc et, à plusieurs reprises, je fais une injection avec de l'eau phéniquée forte. L'eau ressort par les deux autres plaies et, une fois la synoviale bien nettoyée, j'introduis par la plaie de l'éminence hypothénar, un drain que je fais sortir par la plaie de l'avant-bras. Un autre drain est placé dans la plaie de la bosselure palmaire, puis des points de suture avec des fils d'argent réunissent les plaies. Pansement de Lister et compression douce avec la ouate de coton.

15 *novembre.* — Vives douleurs dans la main pendant la soirée. Pas dormi cette nuit. Agitation. Il trouve que son appareil est trop serré. Je lève le pansement au milieu de la poussière phéniquée. Je retire le drain qui passait sous le ligament annulaire et qui était trés serré, et je le remplace par deux bouts de drain indépendants, l'un pour la plaie de l'avant-bras, l'autre pour la plaie de l'éminence hypothénar. L'état local est satisfaisant. Pas trace de suppuration. Réapplication du pansement de Lister. Soulagement immédiat.

17 *novembre.* — La nuit dernière a été très bonne. Il ne souffre pas dans le bras et dans la main. 80 pulsations. Appétit. Pansement. Pas de suppuration.

19 *novembre.* — Il va très bien. J'enlève quatre fils métalliques.

22 *novembre.* — Pansement. J'enlève les deux derniers points de suture et les drains. Il n'y a ni suppuration, ni fièvre, ni douleur. Appétit bon.

29 *novembre.* — Il a ressenti pendant la nuit des douleurs dans la main. Un peu de gonflement sur la face dorsale de la main. Les plaies

de la main paraissent cicatrisées. Celle de l'avant-bras n'est pas réunie et se couvre de bourgeons charnus. Il remue bien les doigts de la main sans douleur. Pas de suppuration. Apyrexie.

9 *décembre.* — Les douleurs de la main ont cessé après le dernier pansement. Les plaies ne suppurant pas, paraissent cicatrisées. Nous cessons le pansement de Lister et nous laissons au malade le soin de se panser lui-même. Dès le lendemain, il ressent de la douleur dans la main et le 11 décembre, il vient me voir. Il sort du pus par une des plaies de la main et par celle de l'avant-bras et la paume de la main présente un peu de gonflement.

13 *décembre.* — Il va mieux. Il sort très peu de pus par les plaies, Il ne souffre plus de la main et il a bien dormi. Pansement des plaies avec de l'alcool.

20 *décembre.* — Depuis deux jours, la suppuration a augmenté. Il y a de la douleur et du gonflement dans la main. On reprend le pansement de Lister.

23 *décembre.* — Même état. Faiblesse générale. Anorexie.

30 *décembre.* — Il y a du mieux. Il n'y a presque plus de suppuration. Le liquide que la pression fait sortir des plaies est de la synovie mélangée d'un peu de pus.

8 *janvier.* — Les plaies sont presque complètement cicatrisées ; elles ne laissent écouler par la pression qu'une ou deux gouttes de liquide synovial.

4 *février.* — Les plaies sont complètement guéries. La paume de la main, un peu tuméfiée, présente une certaine rénitence, mais il n'y a pas de fluctuation, pas de sensation d'amidon que l'on écrase. J'applique un appareil ouaté et fortement compressif, en ayant soin d'interposer de l'ouate entre les doigts.

5 *mars.* — On enlève l'appareil. La paume de la main est bien désenflée. Les doigts sont un peu roides. J'engage le malade à se servir de sa main.

20 *mars.* — La paume de la main paraît s'amaigrir, les cicatrices sont déprimées et laissent suinter un peu de sérosité.

15 *avril.* — Les plaies sont complètement cicatrisées et ne laissent plus suinter aucun liquide. Il se sert de sa main.

30 *mai.* — Il va très bien. Les tissus de la main ont repris leur souplesse et leur état normal et il n'y a plus de différence entre les deux mains. Les mouvements des doigts sont parfaitement libres.

L'examen du malade, la soustraction des corps étrangers qui glissaient d'une poche dans l'autre, la nature même de la fluctuation me firent penser qu'il existait peu de liquide dans cette tumeur, et quelle était constituée principalement par une grande quantité de corps hordéïformes. Dès lors le traitement se trouvait tout tracé. Je ne pouvais songer à faire une ponction suivie d'une injection iodée : l'incision seule permettait de débarrasser le kyste des corps étrangers qui l'encombraient. Il était d'ailleurs urgent d'intervenir : deux bosselures de la tumeur présentaient une peau

amincie qui se serait ouverte spontanément dans un temps rapproché. Je n'hésitai donc pas à ouvrir largement le kyste en employant la méthode de Lister dans toute sa rigueur. Les prévisions se trouvèrent confirmées : peu de liquide, mais une quantité énorme de corps hordéïformes s'échappèrent au dehors. Je pus sans inconvénient promener mes doigts dans le kyste, détacher des corps étrangers qui tenaient encore par des fausses membranes soit aux tendons, soit à la paroi du kyste, en un mot je pus faire sa toilette d'une façon complète. Pendant les vingt-cinq premiers jours tous les pansements furent faits sans la poussière phéniquée et il n'y eut aucune trace de suppuration. Estimant que les plaies étaient cicatrisées, je cessai le traitement antiseptique et je permis au malade de se panser lui-même. Immédiatement survint de la suppuration et une inflammation qui se maintint dans des limites modérées bien qu'elle eût envahi toute la gaine synoviale. Cette inflammation n'a été aussi bénigne que parce qu'elle est survenue tardivement et l'on ne saurait méconnaître que nous devons au pansement de Lister d'avoir évité ces complications redoutables qui ont fait si souvent échouer cette opération.

Si l'on ne fait dater la guérison qu'à partir du moment où le malade a eu le plein exercice de sa main, le traitement a eu une durée de quatre mois et demi, durée beaucoup plus longue que dans les observations de MM. Nicaise et Polaillon et qu'il faut attribuer à la suppuration de la gaine synoviale. Cette suppuration était-elle nécessaire pour obtenir la guérison comme le pense M. Desprès; je ne le crois pas si l'on s'en rapporte aux observations précitées auxquelles on peut faire le reproche de ne pas suivre les malades plusieurs mois après la guérison. Quoiqu'il en soit, nous avons obtenu une guérison que l'on peut aujourd'hui regarder comme définitive.

Discussion.

M. Verneuil. Les tentatives de traitement opératoires des kystes à grains riziformes du poignet avaient de si fâcheux résultats, avant l'invention des pansements antiseptiques, que j'étais arrivé, il y a une dizaine d'années, à refuser toute opération. Actuellement les conditions sont changées du tout au tout. J'ai réussi pleinement dans trois cas dont le premier est rapporté dans la thèse d'un de mes élèves. Après avoir fait précéder mon intervention de toutes les précautions de la méthode antiseptique, lavage de la région, purification des instruments, j'incise dans la paume de la main et au-dessus du ligament carpien, et je place un tube spécial dans chacun des points ouverts. La réunion immédiate me parais-

sant avoir ici bien plus d'inconvénients que d'avantages, je me garde de réunir la plaie et je place le membre dans un appareil ouaté. J'ai chaque fois vu survenir la guérison en quinze ou vingt jours. De tels résultats, comparés au passé de la chirurgie de ces kystes riziformes, permettent d'affirmer que, en ce qui concerne leur thérapeutique, la partie est définitivement gagnée.

M. Desprès. J'ai dit du malade que M. Nicaise nous a montré dans le cours de l'année : « Une guérison d'un kyste riziforme obtenue en cinq jours ne peut être une guérison durable. Il y aura récidive. » Au contraire, le malade de M. Notta, ceux de M. Verneuil ayant guéri par suppuration, peuvent être considérés comme délivrés définitivement de leur infirmité.

M. Trélat. M. Desprès n'a raison que partiellement. Sans aller jusqu'à dire que la suppuration est indispensable, je pense que la cavité anormale doit se combler, ce qui implique que la réunion immédiate proprement dite est irréalisable ici. D'ailleurs c'est la guérison de surfaces pathologiques qu'il s'agit d'obtenir. Pour qu'elle fût très rapide, il faudrait pratiquer le grattage de ces surfaces. Si on les laisse se modifier d'elles-mêmes, par suite de la simple incision de la poche, il ne faut pas croire que la suppuration vraie soit un accident nécessaire pour la guérison. L'écoulement peu abondant qui se fait par les tubes est l'indice d'une modification suffisante de la paroi.

Quant au drainage et à la suture, ils peuvent ne pas être indispensables, mais les kystes à grains hordéiformes ne sont pas un bon terrain pour l'examen des avantages ou des inconvénients de la suture.

M. Desprès. A vrai dire, les désordres occasionnés par l'incision des kystes hordéiformes ont cessé à partir du jour où l'on s'est mis à les drainer.

L'incision simple, sans drainage ultérieur, peut être suivie de réunion immédiate, mais le kyste se reproduit rapidement ; ce n'est pas une guérison.

Les surfaces séreuses ont leur genre spécial de suppuration ; s'il s'en écoule tout d'abord du pus bien lié à cet écoulement succède celui d'une sérosité purulente. Il est donc en droit de dire que c'est réellement par la suppuration que la guérison a été obtenue.

M. Verneuil. Le drainage est bien loin d'être aussi inoffensif que l'a dit M. Desprès. C'est après avoir passé un tube de l'avant-bras, à la paume de la main que j'ai vu survenir sur une femme de mon service à l'hôpital Lariboisière des accidents qui ont mis sa vie en danger pendant plusieurs mois.

M. Nicaise. J'ai été frappé de ce que le kyste opéré par M. Notta renfermait beaucoup de grains et peu de liquide. Il serait intéressant de savoir quel était l'état des tendons. Ceux de mon opéré avaient subi une véritable dissociation.

La solution forte d'acide phénique au 1/20me peut déterminer, ainsi que je l'ai vu, des douleurs très violentes; peut-être y aurait avantage à recourir à une solution moins concentrée.

Il est inutile de passer un drain de l'avant-bras à la paume de la main; en mettant simplement un bout de tube dans chaque portion de la poche, on évite la suppuration. Celle-ci, j'en suis convaincu, n'est pas nécessaire pour la guérison.

Mon malade, après avoir présenté pendant quelque temps une fistule, a parfaitement et complètement guéri. Je lui avais suturé ses incisions pour obtenir la réunion immédiate.

M. Trélat. Les pansements étant faits régulièrement après l'opération, il se pourra que la guérison ne soit obtenue que lentement, mais il ne s'écoule pas de vrai pus par les orifices. Un malade traité de cette manière ne peut être comparé à celui à qui, après l'incision, sans drainage on ferait la suture complète et chez qui la réunion des lèvres de la plaie se serait réalisée en vingt-quatre heures. Celui-ci à coup sûr ne pourrait être considéré comme guéri, tandis que le premier l'est réellement et sans suppuration.

M. Lucas-Championnière. Ces malades guérissent sans qu'on puisse dire que leurs plaies ont suppuré.

La réaction et les douleurs, après les injections de solution forte, sont communes aux ouvertures de toutes les séreuses. Je les ai observées au genou, et elles ne m'ont pas détourné d'employer outre la solution phéniquée au 1/20me la solution alcoolique au 1/5me. Aucun accident n'est survenu sur les malades traités de la sorte.

M. Notta. Je répondrai à M. Nicaise que les tendons m'ont paru sains, sauf que des franges membraneuses et des corps hordéiformes y étaient appendus. Je les ai détachés et j'ai injecté dans la poche une solution au 1/20me qui a été bien supportée.

Quant à la façon de placer les tubes, je crois que dorénavant je ferai comme la plupart de mes collègues, c'est-à-dire que je fixerai deux bouts de tube séparés dans les deux portions de la poche kystique.

Les exemples cités par M. Verneuil me font penser qu'on peut obtenir d'excellents résultats sans faire la suture.

Paris. — Soc. d'imp. Paul Dupont (Cl.). 59.10-81. *Le Gérant*, G. Masson.

Lecture.

Contribution à l'histoire de la ténosité crépitante et séreuse (al douloureux) produite par torsion de la main sur l'avant-bras.

par le Dr LARGER.

Le travail de M. Larger est renvoyé à l'examen d'une commission composée de MM. Marjolin, Polaillon et Farabeuf, rapporteur.

BODL:LIBR R PERIODICALS

Communication.

De la meilleure pince employée dans la réduction des luxations pouce.

par M. DESPRÈS.

J'ai réduit jusqu'ici cinq luxations du pouce en arrière : une par la méthode de douceur, trois avec la pince de Charrière, une avec l'instrument de Mathieu.

Dans le dernier cas qui date d'hier, j'ai employé d'abord l'instrument de M. Farabeuf dont la forme rappelle celle d'un davier coudé. Je lui ai reconnu un premier inconvénient : la pression qu'il exerce sur la phalange est horriblement douloureuse. Sans doute on peut supprimer la douleur par le chloroforme, mais ordinairement cet adjuvant n'est pas nécessaire et il vaut mieux s'en passer.

De plus, comme les mors saisissent la phalange latéralement, l'axe de cette dernière ne correspond pas à celui de l'instrument; enfin le manche n'offre pas une prise suffisante.

L'instrument de Lister tient bien dans la main, sa pression n'est pas douloureuse, une vis permet d'arrêter les branches au point voulu. Peu importe s'il a de la tendance à glisser, car ce n'est jamais par des tractions divisées qu'on réduit les luxations du pouce.

Celles que j'ai eu à traiter dataient de deux, de trois et de cinq jours. J'ai toujours réussi.

M. FARABEUF, Je répondrai fort peu de chose à M. Desprès. Dans la construction de ma pince, je suis parti de ceci : pour manœuvrer un instrument, il faut pouvoir exercer une pression efficace sur le membre ou le segment de membre qu'il embrasse. Autrement les tractions amènent forcément des glissements et l'on n'aboutit à rien.

Pour être sûr que mon instrument saisirait bien la première phalange du pouce, j'ai fait faire d'abord une sorte de davier à résection à branches en plomb que j'ai martelées sur un pouce de cadavre, pour leur en donner la forme exacte, et c'est sur ce modèle qu'on a construit l'instrument définitif. J'ai eu soin d'en garnir les branches de caoutchouc afin d'éviter les conséquences des pressions violentes qu'on est quelquefois obligé d'exercer. J'en ai constaté l'innocuité dans un cas de luxation ancienne que je ne suis pas arrivé à réduire malgré de violents efforts.

M. Lucas-Championnère. J'ai réduit quatre luxations du pouce simplement avec la main; mais une fois, ayant affaire à une luxation de trente-cinq jours, je me suis servi de la pince de M. Farabeuf. Les pressions ont eu pour conséquence l'ouverture de l'articulation phalangienne. Évidemment les mors de l'instrument étaient trop petits, M. Collin l'a reconnu. Comme tous les pouces sont loin d'être semblables, il serait bon de construire deux ou trois types à mors plus ou moins grands entre lesquels on choisirait selon les cas.

Je n'ai pas réussi dans ce cas à réduire cette vieille luxation.

M. Desprès. La douleur vaut bien qu'on y prête attention, à preuve l'abandon dans lequel est tombé le très bon procédé de la clef. Les luxations récentes sont quelquefois plus difficiles à réduire que les anciennes. Si on échoue, c'est qu'on néglige la manœuvre préconisée par M. Farabeuf lui-même; or pour cette manœuvre son instrument n'est pas nécessaire.

M. Farabeuf. La cause des insuccès réside encore plus dans la variété de la luxation que dans son ancienneté, réserve faite bien entendu, pour celles qui ont dépassé quinze jours. J'ai cru pouvoir établir une distinction formelle entre celles où le tendon fléchisseur se trouve du côté de l'index, et celles où ce même tendon se déplace vers le bord externe du pouce; dans ce dernier cas, le muscle adducteur est tendu transversalement au-devant des surfaces articulaires.

Cette seconde variété est selon moi irréductible, sauf peut-être tout de suite après l'accident, tandis que la première se réduit facilement, même avec la main.

Élection.

La Société de chirurgie est consultée sur la demande d'honorariat de M. Forget.

Cette demande est agréée à l'unanimité des suffrages.

La séance est levée à 5 h. 15 m.

Le secrétaire,

A. LE DENTU.

Séance du 19 octobre 1881.

Présidence de M. de SAINT-GERMAIN.

Le procès-verbal de la séance précédente est lu et adopté.

Correspondance.

La correspondance comprend:

1° Les journaux hebdomadaires publiés à Paris;

2° *Bulletin de l'Académie de médecine. — Bulletin de thérapeutique. — Lyon médical. — Union médicale de la Seine-Inférieure. — Annales de gynécologie. — Journal des sciences de Lille. — Montpellier médical. — Revue des sciences médicales;*

3° *La Gazette de santé militaire de Madrid. — British medical;*

4° Contribution à l'étude du traitement des kystes synoviaux de la main et du poignet, par M. Faucon, membre correspondant;

5° Leçons de clinique chirurgicale, par le Dr Dubreuil, de Montpellier;

6° De la laparatomie et de la cystorraphie dans les plaies perforantes intra-péritonéales de la vessie, par le Dr Vincent, de Lyon;

7° Note sur le traitement des kystes synoviaux tendineux, par le Dr Faucon, membre correspondant;

8° Un mémoire pour le prix Gerdy, avec épigraphe: *Labor mé sufficit;*

9° Kyste synovial tendineux du poignet; excision; pansement de Lister; guérison, par M. Halmagrand, d'Orléans (rapporteur: M. Nicaise).

Présentation d'un malade.

M. Tillaux montre un jeune homme venu du Canada, où il avait subi une opération pour un sarcome du maxillaire inférieur. Le mal ayant récidivé, le malade a pris le chemin de la France et s'est présenté à M. Tillaux, qui lui a désarticulé la moitié de son maxillaire inférieur.

Le résultat a été excellent. La moitié conservée de cet os a pris une position très favorable pour la mastication. Celle-ci s'effectue avec une régularité et une puissance remarquables.

M. le président, après avoir annoncé la mort de M. Houel, membre honoraire, ancien président de la Société, lève la séance en signe de deuil.

Le secrétaire,

A. Le Dentu.

Séance du 26 octobre 1881.

Présidence de M. de Saint-Germain.

Le procès-verbal de la séance précédente est lu et adopté.

Correspondance.

La correspondance comprend :

1° Les journaux hebdomadaires publiés à Paris;

2° *Bulletin de l'Académie de médecine. — Revue médicale de l'Est. — Recueil d'ophtalmologie. — Revue de médecine. — Revue de chirurgie.*

3° *Bulletin de l'Académie royale de médecine de Bruxelles. — British medical. — Gazette médicale italienne-lombarde. — La Chronique médico-chirurgicale de la Havane.*

4° Un mémoire pour le prix Gerdy ayant pour épigraphe : *Peut-on admettre encore aujourd'hui l'opinion que J. Bell. etc., etc.*

5° Un mémoire pour le prix Gerdy ayant pour épigraphe : *Tout est dit, on ne fait que glaner après les anciens, etc., etc.* (*La Bruyère*).

M. le Président donne lecture du discours suivant qu'il a prononcé sur la tombe de M. Houel :

Messieurs,

Le mercredi 19 octobre dernier, notre collègue Houel nous a été enlevé d'une manière aussi cruelle qu'inattendue.

Agrégé de la Faculté de médecine de Paris, Houel avait autrefois brigué l'honneur d'appartenir au corps des chirurgiens des hôpitaux; mais il fit partie de ce groupe de candidats distingués dont la place était marquée parmi nous, et qui, rebutés par quelques échecs, abandonnèrent la lutte au moment où la victoire semblait devoir leur être rendue plus aisée par les vides nombreux que la mort allait faire dans nos rangs.

Pour n'appartenir point à la Société des chirurgiens, Houel eut cependant l'occasion de montrer dans un grand hôpital les qualités solides qui le distinguaient.

Élève affectionné de Nélaton, celui-ci fit de lui son aide, bientôt son lieutenant, et pendant longtemps Houel, en l'absence du maître, fut chargé du service chirurgical de l'hôpital des cliniques, un des plus importants et des plus actifs de la capitale.

Notre collègue voua à Nélaton une reconnaissance qui ne s'arrêta pas au tombeau, et vous pouvez vous souvenir de la chaleur avec laquelle il défendait son maître, quand il croyait voir dans nos discussions une attaque, si légère qu'elle fût, dirigée contre sa chirurgie.

Une voix plus autorisée que la mienne vous dira les nombreux titres scientifiques de notre collègue, soit comme membre des sociétés anatomiques et de biologie, soit comme conservateur du Musée Dupuytren, admirable collection dont il était l'âme; il ne m'appartient de le considérer que comme membre de notre compagnie.

Plus ancien, par rang de nomination, que la plupart d'entre nous, il n'occupa que tard le fauteuil de la présidence, et je puis affirmer, sans crainte d'être démenti, qu'il mérita cet honneur par les plus rares qualités.

Représentant fidèle de la tradition, d'une exactitude exemplaire, d'une impartialité absolue dans la direction de nos discussions, il savait faire exécuter dans toute sa rigueur le règlement dont le moindre article lui était familier, et se conciliait pourtant, par son extrême urbanité et sa grande bienveillance, la sympathie et l'estime de tous.

Longtemps encore après qu'il eût quitté le bureau, il était consulté par ses successeurs; sa parole faisait loi et sa grande expérience ne se trouvait jamais en défaut, qu'il s'agît d'un précédent à invoquer ou d'une décision à prendre.

Il se savait du reste aimé dans notre compagnie, il assistait avec bonheur à nos séances, et ce dut être pour lui un profond chagrin que de renoncer à y paraître aussi souvent, quand la terrible affection qui le minait depuis longtemps déjà, le contraignit à prendre quelque repos.

Ce repos n'était pourtant pas absolu; car il donna jusqu'à son dernier jour ses soins aux élèves du lycée Saint-Louis, dont il était chirurgien, et c'est pendant son service qu'il fut mortellement atteint.

Ne le plaignons pas, messieurs ; s'il est pour nous une mort enviable entre toutes, c'est celle qui nous atteint sur notre champ de bataille, c'est celle qui nous frappe debout.

Pour moi qui, depuis de longues années déjà, avais reçu de Houel de nombreuses marques de bienveillance, c'est avec un profond sentiment de tristesse que je viens, tant en mon nom qu'au nom de la Société de chirurgie, saluer d'un dernier adieu devant cette tombe ouverte, un ancien président, un collègue aimé de tous, qui fut un honnête homme et un homme de bien.

Rapport

Sur deux observations de taille hypogastrique communiquées par M. le docteur Bois, chirurgien en chef de l'hospice d'Aurillac,

par M. Charles Monod.

M. le docteur Bois, chirurgien en chef de l'hospice d'Aurillac, m'a prié de vous présenter deux observations de taille hypogastrique, recueillies récemment dans son service, et de soumettre à votre appréciation les réflexions auxquelles ces faits lui ont paru donner lieu.

I. — Je résume tout d'abord les deux observations.

1° Dans la première, il s'agit d'un homme de 41 ans entré à l'hôpital au mois d'octobre 1877, chez lequel le cathétérisme fit reconnaître sans difficulté la présence d'un calcul vésical. La pierre parut volumineuse, plus volumineuse qu'elle ne l'était en réalité; elle était engagée dans le col de façon à rendre tout au moins difficile l'introduction d'un instrument quelconque dans la cavité vésicale; enfin la vessie, fortement contractée sur le calcul, mettait pour sa part obstacle à la libre manœuvre des instruments dans l'intérieur de l'organe — conditions diverses qui décidèrent M. Bois à n'avoir pas recours à la lithotritie par les voies naturelles.

D'autre part, cet homme était atteint d'une ankylose de la hanche droite, suite de coxalgie suppurée; la cuisse était fixée dans l'extension et en adduction légère. Le périnée ne pouvait donc être que difficilement exposé; circonstance qui rendait impossible toute tentative de taille périnéale.

La taille hypogastrique s'imposait donc, dans ce cas, comme la seule opération praticable.

Elle fut exécutée le 30 octobre, sans instrumentation spéciale. Une sonde à robinet fut introduite dans la vessie, pour y pratiquer une injection d'eau froide.

Son extrémité, sensible au-dessus du pubis, servit de guide à l'opérateur pour l'incision de la paroi vésicale.

Aucun incident notable ne se produisit. Le calcul fut extrait sans difficulté. Il pesait 25 grammes. Sa partie antérieure, en forme d'éperon, était engagée dans le col dont elle avait épousé la forme.

Un drain fut placé dans l'angle inférieur de la plaie, et celle-ci pansée à l'alcool camphré.

Les suites de l'opération furent des plus simples. La réaction générale fut très modérée; le pouls ne s'éleva pas au-dessus de 90, le premier soir; il était retombé à 72 dès le 3e jour. L'urine s'écoula tout d'abord avec une très grande facilité et en totalité par le drain. Le surlendemain (1er novembre), on introduisit dans l'urètre une sonde en caoutchouc, qui fut laissée à demeure et par laquelle on injecta, dans la vessie, de l'eau tiède qui ressortait aisément par la plaie. Le 4e jour (2 novembre), les deux sondes étant sorties spontanément, celle de l'urètre est seule remise en place. La majeure partie de l'urine continue cependant à sortir par la plaie. Le 4e jour (3 novembre), la sonde urétrale de caoutchouc est remplacée par une sonde en gomme plus volumineuse et bien ouverte. Dès lors presque toute l'urine s'écoule par cette voie. Des injections d'eau tiède sont continuées deux fois par jour pour laver la vessie et la plaie. Celle-ci prend rapidement une teinte rosée et bourgeonne activement. La sonde urétrale est changée tous les deux jours. Le 15 novembre, l'urine cessa de couler par la plaie, qui se cicatrisait rapidement.

Le 18, la sonde urétrale est supprimée, et dans les premiers jours de décembre la plaie était complètement fermée.

En somme, quinze jours après l'opération, l'urine ne sortait plus par la plaie, et au bout d'une nouvelle quinzaine, celle-ci était cicatrisée. Un mois avait suffi pour la guérison.

2° Dans la seconde observation, les choses marchèrent plus rapidement encore. Il est vrai que l'opéré, cette fois, était un jeune garçon âgé seulement de 15 ans. L'âge du malade et l'irritabilité extrême de la vessie empêchèrent M. Bois de songer dans ce cas

à la lithotritie. La taille une fois décidée, le beau succès obtenu précédemment le porta à préférer cette fois encore la voie hypogastrique.

L'opération fut pratiquée le 14 juillet 1881. Elle fut conduite exactement comme dans le premier cas, à cette différence près que, suivant la pratique recommandée par Petersen, un ballon de caoutchouc fut préalablement introduit dans le rectum pour refouler la vessie en avant. Il suffit d'un quart d'heure pour amener au dehors un calcul ovoïde, relativement volumineux, qui pesait 25 grammes et demi.

Une sonde de caoutchouc fut fixée dans l'angle inférieur de la plaie, laquelle fut recouverte d'un pansement simple. Pas de sonde dans le canal; le cathétérisme ne fut même pas pratiqué ni ce jour-là, ni les suivants, l'indocilité du malade le rendant presque impossible.

L'urine s'écoulait tout entière par la plaie, en dehors de la sonde, si bien que celle-ci, reconnue inutile, fut supprimée le 3e jour.

La plaie se rétrécit rapidement. Le 25 juillet, 12 jours après l'opération, quelques gouttes d'urine commençaient à sortir par le canal. La quantité de liquide prenant cette voie augmenta tous les jours. Le 1er août, il n'en sortait plus par la plaie, et le lendemain (17 jours après l'opération), celle-ci était fermée. La guérison était complète.

II. — De pareils faits légitiment les conclusions très favorables à la taille hypogastrique que vous soumet M. le Dr Bois. Pour lui, elle est supérieure à toutes les variétés de taille périnéale. Il lui semble qu'il est temps de « reviser le jugement qui faisait jusqu'à ce jour regarder par la plupart des chirurgiens la taille hypogastrique comme un pis-aller », et il fait appel à la Société de chirurgie pour édifier l'opinion à cet égard.

Les craintes qu'inspirait cette opération seraient imaginaires. Les dangers auxquels elle paraît exposer, et particulièrement la péritonite et l'infiltration d'urine peuvent être, selon lui, facilement écartées. Il suffit, en effet, de maintenir l'index gauche en crochet dans l'angle supérieur de la plaie pour refouler et garantir efficacement le péritoine. L'infiltration d'urine sera, de même, à coup sûr évitée, si l'on s'attache à rendre facile l'écoulement de l'urine; pour cela on maintiendra un drain dans la plaie pendant les premiers jours, on s'abstiendra de toute suture, voire même de tout pansement, pour ne gêner en rien l'issue des liquides.

La question n'est peût-être pas aussi simple que, dans un enthousiasme facile à comprendre, veut bien le dire notre excellent confrère. Nous lui accordons cependant que ses arguments,

appuyés sur des faits aussi heureux que ceux qu'il nous présente, sont loin d'être sans valeur. Il y a longtemps du reste que les défenseurs de la taille hypogastrique, Souberbielle, Belmas, Amussat et d'autres ont cherché à établir sa supériorité par des considérations analogues tirées et de la grande simplicité de l'opération et de son innocuité relative[1].

On a justement fait remarquer d'ailleurs que si la taille hypogastrique a, en France en particulier, si mauvaise réputation, c'est qu'elle n'a guère été mise en usage que dans des cas désespérés, dans ceux, par exemple, où le volume de la pierre rendait toute autre tentative impossible.

Des observations récentes, semblables à celles que M. Bois nous communique aujourd'hui, paraissent, en effet, montrer que l'opération, pratiquée dans des conditions favorables, n'est pas aussi meurtrière qu'on se plaît à le croire, et ne mérite pas la défaveur dont elle jouit encore parmi nous.

Le moment est-il donc venu non seulement de tirer la taille hypogastrique de l'oubli où elle était tombée, mais encore, comme le soutenait Belmas il y a 50 ans, comme l'affirment de nouveau, ainsi que nous le rappellerons dans un instant, d'honorables chirurgiens étrangers, comme vous le demande aujourd'hui M. Bois — de lui accorder la prééminence sur tous les autres procédés de cystotomie?

Telle est la question qui vous est posée. Il vous appartient d'y répondre.

III. — Pour ma part, il m'a semblé que je ne pouvais mieux satisfaire au désir exprimé par M. Bois, qu'en apportant dans ce procès le contingent d'observations qui me sont propres, et en vous invitant à suivre vous-mêmes cet exemple.

C'est après examen des faits, de tous les faits, des revers aussi bien que des succès, que nous pourrons arriver à formuler un jugement équitable.

Mon bilan opératoire est fort loin d'être aussi beau que celui de M. le Dr Bois, mais il porte avec lui son enseignement, et mérite à ce titre votre attention.

1° Ma première tentative fut cependant des plus heureuses et semblait pleine de promesses. C'était l'an dernier (1880), alors que je remplaçais notre honorable collègue et mon excellent maître M. le professeur Guyon, à l'hôpital Necker. Un homme de 63 ans

[1] *Voir* l'important article *Cystotomie* publié par notre collègue, M. le Dr *Chauvel*, dans le *Dictionnaire encyclopédique des sciences médicales*, 1re série, t. XXV.

se présenta dans le service, porteur d'une pierre, que je jugeais volumineuse. Lors d'une première exploration avec un cathéter métallique j'avais eu 5 centimètres de contact et 6 à 7 centimètres à un second examen. La taille me parut indiquée. Je me crus autorisé en raison du volume de la pierre à donner la préférence à la taille hypogastrique. J'ajoute que mon attention avait été depuis longtemps attirée sur cette opération, et je saisissais avec empressement l'occasion de la pratiquer.

Elle fut exécutée le 6 septembre en présence des élèves du service et avec l'aide de mon distingué confrère et ami M. le Dr Bazy. Des expériences sur le cadavre m'avaient démontré l'inutilité de tout instrument spécial pour la recherche et l'incision de la vessie. Je me contentai de faire canneler sur sa concavité une sonde métallique ordinaire à robinet. La sonde devait me servir à introduire dans la vessie une quantité de liquide suffisante pour la distendre; son bec senti au fond de la plaie faite à la paroi abdominale m'indiquerait exactement le siège de la vessie; un bistouri porté sur l'extrémité de l'instrument, et glissant dans sa cannelure ferait à la paroi vésicale antérieure une ouverture régulière, bien placée et dans une étendue telle qu'elle permît l'issue facile de la pierre. L'opération fut conduite de la sorte et ne présenta aucune difficulté spéciale.

Injection dans la vessie de 350 à 400 grammes d'une solution d'acide borique (3 0/0). Incision de la peau sur la ligne médiane dans une étendue de 7 à 8 centimètres. Introduction de l'aponévrotome de Belmas à travers une boutonnière faite à la ligne juste au-dessus du pubis. Section de la ligne blanche avec l'aponévrotome dans une étendue à peu près égale à celle de la plaie cutanée. Après avoir constaté que le cul-de-sac péritonéal ne se montre pas dans le champ opératoire, et après avoir pour plus de sûreté injecté une nouvelle quantité de liquide dans la vessie (100 grammes), j'incise la paroi vésicale en me guidant sur la sonde dans une étendue de 6 à 7 centimètres. Le doigt d'un aide recourbé en crochet et introduit dans l'angle supérieur de la plaie maintient la vessie et protège le péritoine.

La sonde est alors retirée. Extraction sans difficulté, à l'aide des tenettes courbes, du calcul que je mets aujourd'hui sous vos yeux. Il est ovalaire, aplati et ressemble absolument aux galets que l'on rencontre au bord de la mer. Il pèse 130 grammes et mesure: longueur, 69 millimètres; largeur, 55 millimètres; épaisseur, 35 millimètres.

La vessie est lavée avec la solution d'acide borique, puis la brèche faite à la paroi vésicale immédiatement réunie par sept points de suture entrecoupée, placés de telle façon que la mu-

queuse n'est pas comprise dans la suture (suture de Lembert). Les fils en soie phéniquée sont coupés ras et abandonnés dans la plaie. La plaie abdominale est de même réunie par sept points de suture en fil d'argent (2 profonds, 5 superficiels), à l'exception de la partie inférieure, où un espace est ménagé pour l'introduction de deux drains qui parcourent toute la profondeur de la plaie. Une sonde à bout coupé est fixée dans l'urètre et laissée à demeure. L'opération avait été faite sous le nuage phéniqué; le pansement fut celui de Lister dans toute sa rigueur.

Les suites furent des plus simples. Réaction générale très modérée, la température, qui les trois premiers jours ne s'était pas élevée au-dessus de 38°5, tomba le quatrième au-dessous de 38°. Le cinquième jour les sutures profondes sont enlevées; trois jours après on retira les sutures superficielles; la plaie est réunie sauf le trajet du drain. Le même jour on supprime la sonde à demeure, mais on recommande au malade de ne pas uriner seul; le cathétérisme est pratiqué plusieurs fois dans la journée et la nuit, pendant deux jours. Le dixième jour on cesse le cathétérisme, le malade urine seul et facilement. Le quinzième jour il se levait. Le lendemain le drain est définitivement supprimé et il ne reste bientôt plus qu'un petit orifice fistuleux que l'on recouvre d'une plaquette de diachylon.

Cet orifice tardait à se fermer. En l'explorant quelque temps après, on reconnut qu'il conduisait dans une petite cavité suppurante située derrière la paroi abdominale. Une ou deux injections de teinture d'iode y furent pratiquées. Cette simple intervention fut le point de départ d'un érysipèle, à allures d'abord assez bénignes, mais qui, s'étendant progressivement à tout le corps, finit par entraîner la mort du malade 43 jours après l'opération. L'autopsie ne put être faite.

Il ne s'agit évidemment pas là d'un accident relevant du procédé opératoire employé. Ce fait n'en reste donc pas moins de ceux qui peuvent être largement comptés à l'actif de la taille hypogastrique.

On a vu que, dix jours après l'opération, la plaie cutanée était fermée dans presque toute son étendue, et certainement aussi la plaie vésicale, puisque le malade urinait seul à cette époque et sans sonde. Pas un seul instant il n'y eut crainte ni de péritonite ni d'infiltration d'urine.

2° Le résultat était encourageant. Aussi ne s'étonnera-t-on pas que, un autre calculeux se présentant quelques jours après dans le service, et la taille me semblant de nouveau indiquée, j'aie songé cette fois encore à user du procédé qui m'avait si bien réussi.

Le calcul était moins volumineux que chez le précédent malade,

mais remarquablement dur, au point que, saisi dans deux séances différentes entre les mors du lithotriteur, il ne put être brisé. La vessie de plus était très irritable, saignait facilement et supportait mal le contact de l'instrument. Cette raison suffisait à la rigueur pour ne pas renouveler par les voies naturelles des tentatives inefficaces et dangereuses.

La taille hypogastrique fut donc décidée et exécutée le 25 septembre. Je passe les détails de l'opération, qui ressembla exactement à la précédente, à cette différence près que l'aponévrose abdominale incisée, je tombai sur un tissu cellulo-graisseux prévésical épais, que je crus devoir déchirer en partie avec la sonde cannelée. J'insiste sur ce point qui me paraît avoir constitué une faute opératoire, ayant pour sa part influé sur l'issue fatale.

La paroi vésicale, ouverte sur une étendue de 4 centimètres, était épaisse et saignait assez abondamment. Je n'en fis pas moins la suture complète de la vessie. Je réunis également la plaie abdominale, à l'exception de sa partie inférieure, dans laquelle un double drain fut placé.

Le calcul extrait sans difficulté était mamelonné, très dur, sans enveloppe phosphatique, de forme ovalaire, aplati. Il pesait 60 grammes, et mesurait : longueur 60 millimètres, largeur 40 millimètres, épaisseur 25 millimètres.

Le soir de l'opération et le lendemain, l'état général du malade et l'aspect local de la plaie étaient satisfaisants. Le deuxième jour il n'y avait encore aucun symptôme absolument inquiétant ; cependant les urines demeuraient troubles, le malade était sans sommeil et refusait toute nourriture ; la température restait élevée (39°).

Mais dès le 3e jour, la situation devenait décidément grave. La face prit une teinte subictérique. Les urines, simplement troubles la veille, devinrent noirâtres. De plus, une douleur spontanée et à la pression, et un empâtement manifeste se montraient dans la moitié droite de la région hypogastrique. La ligne de suture est gonflée et tendue ; les fils coupés, il s'écoule par la partie inférieure de la plaie une sanie noirâtre assez abondante. La sonde n'a pas cessé de bien fonctionner. Le 4e jour, même état, la sensibilité à la pression de la région augmente. La langue est sèche et noirâtre ; la respiration courte, la température élevée, l'intelligence obscurcie. Mort le 5e jour dans le coma.

A l'autopsie, on ne trouva ni péritonite, ni infiltration d'urine, mais un foyer putride rempli de sanie noirâtre situé derrière le pubis. Latéralement, il s'étendait entre les deux muscles obliques, entre lesquels s'étalait une couche de pus concret. Plus profondément, il occupait le tissu cellulaire sous-péritonéal jusqu'à la hauteur de l'os iliaque.

Les points de suture de la vessie sont en place; mais les bords de la plaie vésicale, simplement accolés, se séparent facilement, aussitôt après l'ablation des fils.

3° Ce malade mourait le jour même où l'on portait sur la table d'opération un troisième calculeux. Cette fois je n'avais pas le choix du procédé opératoire. Le volume considérable du calcul rendait impossible toute autre tentative que la taille hypogastrique.

Vousen jugerez vous-même en considérant, l'énorme pierre que je vous présente aujourd'hui. Elle a la forme d'une grosse poire; ses dimensions sont à peu près celles du poing fermé d'un adulte de taille moyenne. Elle pèse 346 grammes, et mesure : longueur 90 millimètres, largeur 75 millimètres, épaisseur 58 millimètres.

Remplissant absolument la cavité vésicale, elle s'opposait à l'introduction de tout instrument dans la vessie. Ce fut sur la pierre elle-même, parfaitement sensible dans la plaie, que je dus inciser le paroi vésicale antérieure; elle porte encore sur une de ses faces la trace du bistouri. Pour l'extraire, je fus obligé de me servir de tenettes articulées, dont chacune des branches fut introduite séparément, à la façon d'un forceps. La manœuvre ne put s'achever sans un certain degré de déchirure et de contusion de la vessie.

Je n'en tentai pas moins la réunion de la plaie vésicale, mais ne fermai celle de l'abdomen que sur la moitié de son étendue, pour laisser à la partie inférieure libre écoulement à une suppuration qui me paraissait inévitable.

Il n'y eut aucun accident immédiat; mais, comme dans le cas précédent, dès le 3e jour, le ventre devint douloureux en bas et à droite. Les températures restèrent élevées (39,5 et 40°). Les urines rendues par la sonde laissée à demeure, d'abord normales, devinrent rapidement noirâtres et fétides. Enfin, derrière le pubis, s'accumulait un liquide sanieux qui, malgré l'ablation des sutures, n'était qu'incomplètement entraîné par des lavages répétés. Le 5e jour le malade succombait avec tous les signes de l'infection putride aiguë.

IV. — Voilà mes faits, Messieurs. Ils montrent que la taille hypogastrique n'est pas toujours une opération innocente; ils ne sont cependant pas de nature à jeter sur le procédé autant de discrédit que l'on pourrait croire.

Le dernier d'entre eux peut être laissé en dehors de la discussion. Il s'agit là, en effet, d'un cas absolument exceptionnel. Le volume de la pierre rendait l'échec inévitable, quels que fussent le procédé et la méthode employés.

Dans ce fait, du reste, comme dans le précédent, la cause de la

mort a été certainement la formation d'un foyer putride prévésical, dû lui-même, pour une grande part, à la déchirure et à la contusion du tissu cellulo-graisseux qui sépare la vessie du pubis.

L'expérience a, en effet, montré que l'un des plus grands dangers de l'opération réside dans l'inflammation du tissu cellulaire rétro-pubien. Les liquides amassés en ce point, dans une situation déclive qui ne permet pas leur évacuation facile, donnent promptement lieu à des accidents infectieux que rien ne peut conjurer.

Je me suis demandé depuis s'il n'aurait pas été possible de drainer efficacement cette cavité en y faisant pénétrer un tube double dont les extrémités seraient ressorties au-dessous de l'arcade pubienne de chaque côté du ligament suspenseur.

Mieux aurait valu peut-être renoncer d'emblée à toute tentative de réunion. L'excellent résultat obtenu chez mon premier malade, la connaissance de faits semblables et non moins heureux qui se multiplient à l'étranger, l'emploi rigoureux du pansement antiseptique me permettaient d'espérer que la réunion primitive pouvait cette fois encore être obtenue. On a vu comment l'événement a trompé mon attente.

Je doute qu'en pareille circonstance j'adopte aujourd'hui la même ligne de conduite.

La suture de la paroi abdominale, pour des raisons faciles à comprendre et qui se déduisent de ce que je viens de dire, me paraît, en effet, devoir être définitivement rejetée.

Il n'en est pas de même de celle de la vessie, qui, lorsqu'elle peut être pratiquée sans trop de difficultés, reste pour moi une tentative utile et à peu près sans danger, pouvant s'opposer efficacement à l'infiltration des premiers jours.

Une sonde mise à demeure dans l'urètre, ou mieux encore, comme on le soutient en Amérique, le cathétérisme répété, assurera la vacuité de la vessie pendant le temps nécessaire à la cicatrisation de la plaie.

Faut-il, au contraire, comme le recommande M. Bois, tout faire pour faciliter la sortie de l'urine par la plaie hypogastrique, au lieu de ne s'y résigner que comme à un accident fâcheux lorsque la sonde urétrale fonctionne mal et doit être retirée. Dans quelle mesure l'infiltration n'est-elle pas alors à craindre? et ne serait-il pas avantageux, comme on l'a conseillé, pour se mettre à l'abri de cette grave complication, soit de pratiquer en deux temps, à quelques jours de distance, l'incision de la paroi abdominale et celle de la vessie, soit de faire la première avec le thermo-cautère, l'instrument tranchant n'étant employé que pour la section de la paroi vésicale?

Quoi qu'il en soit de ces divers points, qui demanderaient un plus long examen, je suis du moins d'accord avec notre confrère et avec tous ceux qui ont pratiqué la taille hypogastrique, pour reconnaître que l'opération est relativement facile d'exécution et que l'on arrive à éviter presque à coup sûr la blessure du péritoine; que bien mieux que les tailles périnéales, la cystotomie sus-pubienne permet l'extration de calculs volumineux; qu'elle n'expose pas, comme celles-ci, à la blessure d'organes importants; qu'en un mot, trop négligée par nos contemporains, elle mérite dans la pratique chirurgicale une autre place que celle qu'elle y occupe aujourd'hui.

Il semble, au reste, qu'en ce moment même un mouvement important se dessine en ce sens.

Il y a quelques jours seulement, la question était posée devant l'Académie par le professeur Gosselin, à propos de deux intéressantes observations de notre collègue M. Périer[1]. Au dernier congrès de Londres, M. Th. Anger, abordant le même sujet, discutait à nouveau les indications de la taille hypogastrique et exposait les modifications qu'il propose d'apporter au manuel de l'opération.

En Amérique, depuis 5 ans déjà, le Dr Dulles s'est fait l'ardent défenseur de la méthode. Dans une série de travaux publiés dans l'*American* et dans le *New-York medical Journal*[2], il en a fait ressortir les nombreux avantages, et s'est efforcé de montrer à son tour qu'on en avait exagéré les dangers. Il s'appuie, pour soutenir son argumentation, sur l'analyse de tous les faits connus s'élevant, en 1875, au chiffre de 478, atteignant celui de 588 en novembre 1880[3]. Il veut que l'opération soit faite sans aucun instrument spécial, de sorte qu'elle puisse être exécutée par tous et en tous lieux; il admet et recommande la suture de la vessie; blâme enfin l'usage, après l'opération, de la sonde à demeure, le cathétérisme répété étant, selon lui, le seul moyen à la fois efficace et sans péril de donner libre écoulement à l'urine. La mortalité dans la période de 10 ans qui a précédé sa dernière publication n'aurait été que de 10 0/0.

En Allemagne, depuis longtemps déjà (1851), Günther[4], dans

[1] Gosselin. Rapport sur un mémoire de M. le Dr Périer, intitulé : *Deux observations de taille sus-pubienne, avec distension préalable du rectum* (méthode de Petersen). Académie de médecine, séance du 20 septembre 1881. *Bulletin de l'Académie de médecine*, 1881, n° 38; 2e série, t. X, p. 1128.

[2] Dulles. *American Journal of the Medical Sciences*, juillet 1875. *Ibidem*, juillet 1877. *Ibidem*, avril 1878.

New-York Memorial Journal, septembre 1878.

[3] Communication manuscrite.

[4] Günther, *Der hohe Steinschnitt*, Leipzig, Ernst Schäfer, 1851.

un travail trop peu connu, où il réunissait 260 cas, dont 8 personnels, tous terminés par la guérison, cherchait à remettre en honneur la taille hypogastrique.

Tout récemment (1879), le Dr Flury[1], recueillant pour sa thèse inaugurale tous les faits publiés depuis la publication du mémoire de Günther, arrive au chiffre de 79 cas, sur lequel il compte 54 guérisons et 24 morts; ce qui donne une mortalité de 30,3 0/0, proportion relativement faible si l'on considère les circonstances graves dans lesquelles l'opération a été souvent pratiquée.

Je note en passant, dans ce relevé, que dix fois on a fermé la plaie de la vessie par la suture, et que dans ces dix cas la guérison a eu lieu.

A notre tour, nous voudrons prendre parti dans cet intéressant débat, ou du moins chacun de nous tiendra-t-il à apporter ici, soit au sujet des indications et contre-indications de la taille hypogastrique, soit en ce qui concerne la pratique même de l'opération, l'enseignement qui résulte de sa propre expérience.

Nous répondrons ainsi au vœu justement exprimé par M. Bois.

Je vous propose, Messieurs, d'adresser nos remerciements à notre confrère et de déposer son travail dans nos archives.

Discussion.

M. Desprès. Le succès de la taille hypogastrique dépend beaucoup des conditions dans lesquelles on la pratique. J'ai publié jadis dans le *Bulletin de thérapeutique* deux observations de taille hypogastrique de M. Devers de Saint-Jean d'Angely[2], suivies de guérison; les deux opérés étaient de jeunes sujets. Comme en général ce procédé de taille est mis en pratique sur des malades qu'on ne peut opérer autrement, il n'est pas étonnant que les cas de mort soient si fréquents.

Je me rappelle avoir vu guérir dans le service de mon père à Bicêtre, trois sujets à qui il avait fait la taille latérale pour de petites pierres ; en revanche un quatrième à qui il avait fallu pratiquer la taille hypogastrique pour un calcul deux fois aussi volumineux que celui de M. Monod succomba rapidement.

On ne peut pas établir en principe la supériorité de l'une des tailles sur les autres ; et j'ajouterai que la taille hypogastrique ne peut pas réussir, quand il s'agit d'opérer des calculs aussi volumineux que l'un de ceux que nous a montrés M. Monod.

[1] Andreas Flury, *Ein Beitrag zur Geschichte und Statistik des hohen Steinschnitts von* 1851-1878. Inaug.-Abhandlung, Würzburg-Tübingen, 1879.

[2] *Bull. de thérapeutique*, janvier 1877.

Si, au contraire, le sujet n'avait pas dépassé cinquante-cinq ans, si la pierre n'avait que des dimensions moyennes, si les urines étaient claires, je donnerais peut-être la préférence à la taille hypogastrique.

Chez les vieillards, les conditions étant ordinairement mauvaises, on peut dire qu'on fait ce qu'on peut.

M. Le Fort. Comme, en France, on réserve ordinairement la taille hypogastrique pour les mauvais cas, les résultats que nous pouvons produire ne donnent pas une idée exacte de la valeur de l'opération. Ils sont forcément peu encourageants.

Il nous manque une base solide pour apprécier la taille hypogastrique dans les conditions où on l'a pratiquée bien plus souvent à l'étranger qu'en France, c'est-à-dire chez des sujets jeunes et pour des pierres moyennes ou petites.

Communication.

Du traitement des kystes périostiques des maxillaires,

par le Dr Terrillon.

Dans cette courte communication, je désire appeler l'attention sur un point de la pratique chirurgicale qui, sans avoir une très grande importance, peut cependant rendre quelques services. Il s'agit d'une modification apportée au traitement des kystes périostiques des maxillaires, développés à la suite d'une affection du sommet des racines dentaires.

Mais avant de décrire cette modification opératoire, et pour bien faire comprendre son importance, il est nécessaire de donner quelques explications préliminaires et de remonter aux origines mêmes de l'affection, en tenant compte également de ses conséquences ultérieures.

Les kystes périostiques, ainsi que nous l'ont enseigné les travaux de M. Magitot et de ses élèves, reconnaissent toujours pour cause primitive l'altération du sommet d'une racine dentaire. La cavité kystique, contenant le liquide qui résulte de la suppuration du sommet de la racine, se développe lentement en empiétant sur le maxillaire, et bientôt elle se présente sous l'aspect d'une poche plus ou moins spacieuse dans laquelle vient faire saillie la racine malade. Il n'est pas rare de trouver dans le kyste deux racines correspondant à deux dents voisines.

Le kyste périostique ainsi constitué peut suppurer, devenir fistuleux ; mais, quelles que soient les modifications qu'il subisse,

ne peut être guéri que par une opération chirurgicale. Celle-ci consiste dans l'ouverture de la paroi kystique, souvent même dans la résection d'une partie de cette paroi. L'orifice qui en résulte est maintenu béant au moyen d'un tube à drainage approprié, et la guérison se produit lentement par le retrait des parois et l'effacement progressif de la cavité.

Tels sont, en quelques mots, les points essentiels que nous devions rappeler à propos de la thérapeutique de ces kystes spéciaux.

Mais ce n'est pas là ce qui doit nous préoccuper actuellement; il existe en effet un élément qui a, jusqu'à présent, très peu préoccupé les chirurgiens, malgré l'importance que les malades y attachent d'ordinaire: nous voulons parler des dents correspondant au kyste. Celles-ci, en effet, peuvent se présenter sous deux aspects absolument différents, lesquels fournissent des indications spéciales.

Tantôt la dent dont la racine est altérée est en partie détruite; sa couronne réduite de volume, jaunâtre, a l'aspect d'un tubercule irrégulier; ou bien encore la couronne a été en partie creusée par une carie profonde.

Tantôt, au contraire, la couronne est intacte, ou n'a subi que des altérations très légères; c'est le plus souvent, dans ce cas, un changement de coloration qui indique l'altération de sa racine.

Il est évident que, dans le premier cas, le sacrifice de la dent est nettement indiqué, et le malade est lui-même disposé à ce sacrifice. Dans le second cas, au contraire, non seulement le malade désire conserver cette dent qui lui semble intacte, surtout si elle occupe les régions antérieures de l'arcade dentaire, mais le chirurgien, lui aussi, doit désirer cette conservation.

Jusqu'à présent, sauf quelques rares exceptions que j'aurai à signaler plus loin, les dents se présentant dans les conditions qui viennent d'être indiquées en dernier lieu, ont été enlevées au moment de l'opération. L'ablation étant rendue nécessaire par ce fait que la racine malade, faisant saillie dans la poche kystique largement ouverte, entretenait pendant un temps très long la suppuration et empêchait ainsi la guérison en agissant comme un corps étranger.

L'objet principal de ma communication est de démontrer qu'il est, non seulement possible, mais facile de conserver intactes les dents malades dont la couronne n'a subi que des altérations peu marquées. En même temps on verra que la petite opération complémentaire nécessitée par la tentative de conservation de la dent touche à un point de doctrine assez important qui, tout en intéressant spécialement les dentistes, ne doit pas être négligé par les chirurgiens. Il s'agit de mettre en parallèle deux opérations dis-

tinctes conduisant au même résultat, c'est-à-dire à la conservation de la dent, mais par deux procédés assez différents.

Ceci demande quelques explications, qui rendront plus claire l'étude du point tout spécial que nous aurons plus tard à mettre en relief.

Le procédé de conservation proposé anciennement par Alquier (de Montpellier), et remis en honneur par M. Magitot et ses élèves, consiste dans une opération assez complexe, qui comprend trois temps bien distincts: l'arrachement de la dent avec précaution, de façon à ne pas abîmer l'alvéole; la section, au moyen d'une pince coupante, de la portion de racine altérée; la réimplantation de la dent dans sa place primitive. Après un temps variable, la dent ainsi replacée dans sa position primitive reprend sa vitalité, grâce à la soudure ou à la greffe du périoste dentaire avec l'alvéole, dont il avait été violemment séparé. Un grand nombre de succès rapportés par M. Magitot prouvent que cette méthode peut avoir de grands avantages et permet de conserver la dent malade dans de bonnes conditions. Il ne faut pas oublier cependant qu'une des conditions essentielles de la réussite consiste dans le drainage de la cavité résultant de l'ablation de la racine jusqu'à ce que cette cavité soit comblée par la suppuration et le rapprochement des parois. Sans cette précaution, le pus chasserait au devant de lui la dent encore peu adhérente, et la réussite de l'opération serait compromise.

A côté de ce procédé, M. Martin, dentiste de Lyon, en a proposé dernièrement (Association française pour l'avancement des sciences. Congrès d'Alger, 1881) un autre qui consiste à sectionner directement et sur place la racine malade. Pour arriver à ce résultat, il perfore l'alvéole au niveau du point malade et enlève la racine altérée au moyen d'un petit appareil qui a la forme d'un petit trépan. Cette opération, pratiquée plusieurs fois par M. Martin, paraît lui avoir donné jusqu'ici de bons résultats.

La résection sur place, des racines malades est un moyen extrêmement utile pour la conservation des dents dans le cas de kyste périostique, le seul qui doive nous occuper ici. L'observation suivante, que j'ai recueillie sur une de mes opérées, montrera clairement l'utilité qu'on en peut retirer, soit pour la rapidité de la guérison, soit pour la conservation des couronnes saines.

Kyste périostique suppuré et fistuleux du maxillaire supérieur correspondant aux racines des deux incisives du côté droit. — Ouverture large, section sur place des racines malades, drainage. — Guérison avec conservation des deux dents.

Mme X..., âgée de 24 ans, raconte ainsi le début de l'affection qui occupe le maxillaire supérieur. Il y a huit ans environ, à la suite

d'un choc violent avec une cuillère sur la première incisive supérieure du côté droit, elle éprouva une vive douleur. La dent devint légèrement bleuâtre quelques temps après et resta douloureuse. Bientôt survint une fluxion au niveau de la racine, et il y eut un abcès qui se vida et amena un soulagement immédiat. Malgré ce soulagement, Mme X... éprouvait toujours dans cette région, au niveau de l'aile du nez, du côté droit, une sensation de tension peu gênante il est vrai,

Quelques mois après, la seconde incisive prit la même coloration que sa voisine, et, sous l'influence d'un refroidissement, il y eut, à la suite d'un gonflement profond et douloureux qui dura quelques jours, écoulement d'une certaine quantité de pus.

Une fistule succéda pendant assez longtemps à cette ouverture; mais bientôt tout rentra dans l'ordre, à l'exception du sentiment de tension qui persista dans le maxillaire.

Cette première phase avait duré environ dix-huit mois. Depuis cette époque, les accidents inflammatoires avec gonflement, douleur et écoulement du pus, se renouvelèrent environ tous les huit ou dix mois. Une fois l'ouverture eut lieu du côté de la voûte palatine.

Mais pendant ce temps la région se déformait lentement, le gonflement devenait légèrement apparent sous l'aile du nez; enfin une fistule finit par s'établir en permanence assez loin du point malade, puisque le pus s'écoulait au niveau de la première molaire absente depuis longtemps; il suivait un trajet sinueux en avant de la canine qui paraissait saine. Il faut ajouter que, cette fistule s'oblitérant assez souvent pendant quelques jours, la malade éprouvait aussitôt des douleurs sourdes, tensives, dans le maxillaire. Les accidents légers de rétention ne duraient ordinairement que quelques jours, et la fistule, en se rouvrant, donnait issue à une quantité de pus assez abondante. C'est alors que Mme X... vint me consulter pour être débarrassée de cette affection qui déformait légèrement sa figure et qui occasionnait soit un écoulement un peu fétide par la bouche, soit une série de poussées douloureuses.

L'examen me démontra rapidement qu'il y avait, dans l'épaisseur du maxillaire, un kyste correspondant aux racines des deux canines, et faisant une légère saillie dans le sillon gingivo-labial supérieur, et sous l'aile du nez de la partie correspondante de la joue. Avec un stylet filiforme, je pus pénétrer dans le trajet fistuleux qui s'ouvrait au niveau de la place occupée anciennement par la première molaire. Le stylet pénétrait obliquement dans la cavité, dont je reconnus ainsi encore plus nettement la présence. Les deux incisives, bleuâtres, ternes, non cariées, étaient insensibles à la pression et la malade n'éprouvait à la percussion qu'une douleur très minime.

En présence de cette lésion, aucune hésitation n'était permise: il

était nécessaire d'ouvrir largement le kyste par sa paroi antérieure et de le faire suppurer lentement, de façon à permettre le retrait des parois. Une seule chose était embarrassante : la malade désirait beaucoup garder ces deux incisives, qui lui semblaient saines et non douloureuses.

Or, je savais qu'une fois la poche ouverte, j'aurais sous les yeux les deux racines de ces dents dénudées, altérées, et que la nécessité s'imposait à moi ou d'enlever les dents, ou de laisser dans la cavité deux moignons radiculaires servant de corps étrangers et entravant au moins pendant longtemps la guérison. L'arrachement des deux dents, avec section des racines malades et transplantation, me semblait irrationnel dans le cas présent, à cause du voisinage des deux dents, les bords alvéolaires étant difficiles à conserver intacts dans ce cas.

C'est alors que je me décidai à tenter de couper, autant que possible, les racines malades dans les cavités, au moyen d'un instrument spécial, espérant ainsi conserver les dents en place. La certitude qu'une virole de périoste alvéolo-dentaire entourait la racine près du col de la dent m'indiquait assez, d'ailleurs, que la vitalité des dents laissées en place seraient assurée.

Mon plan d'opération étant bien arrêté, je procédai de la façon suivante, avec le concours de mon collègue Ch. Monod. La malade étant endormie avec le chloroforme, je fis avec le thermo-cautère une incision transversale au-dessus des deux incisives, sur la partie saillante du gonflement. Sans être gêné par le sang, je pus ouvrir la poche et suivre le trajet fistuleux. Avec un grattoir, la paroi antérieure en partie osseuse, fut détruite et je trouvai une cavité de la grosseur d'une petite noix, creusée dans l'os par refoulement de la paroi antérieure du sinus maxillaire.

La paroi inférieure était occupée par les deux racines des incisives, dénudées et libres dans la cavité; avec une pince coupante je les réséquai aussi près que possible de la paroi du kyste, de façon à ne plus sentir de saillie à leur niveau. Les deux extrémités ainsi enlevées présentaient les caractères ordinaires de la dénudation par périostite chronique : sommet tronqué, rugueur, aspect jaunâtre, etc.

La racine de la canine était saine et non dénudée, malgré le trajet fistuleux existant en avant d'elle. Je terminai l'opération en plaçant dans l'orifice un tube de plomb fenêtré, dont M. Magitot a conseillé l'emploi en pareil cas. Ces tubes ont, sur ceux en caoutchouc, l'avantage de ne pas s'aplatir ; il suffit de les réséquer de temps en temps, à mesure que la poche se comble, pour que leur extrémité arrondie ne comprime ni n'ulcère la lèvre supérieure. Des

lavages journaliers sont faits par cette canule avec une poire en caoutchouc munie d'un tube assez fin.

Les suites de l'opération furent très bénignes et actuellement les dents sont solides et en très bon état.

Le procédé opératoire ainsi modifié a donc amené une guérison rapide et qui semble assurée, tout en conservant deux incisives qui paraissent saines, sauf un léger changement dans la coloration. Cette même modification à l'opération du kyste du maxillaire a été déjà employée dans quelques cas que je rappellerai en quelques mots.

M. Magitot en signale un dans son premier mémoire sur les kystes périostiques (*Arch. de médecine*, 6e série, t. XX-XXI). Il a pratiqué la section des racines dans un cas analogue (discussion à la Société de chirurgie, séance du 26 octobre 1881).

M. Péan fit également la section du sommet d'une racine dentaire qui entretenait une fistule (cité par M. Martin, *loco citato*). D'autres cas analogues ont peut-être été publiés dans d'autres recueils, mais je n'ai pu les trouver.

D'après ces faits, et en tenant compte surtout de l'observation que je viens de rapporter, il paraît certain qu'on ne devra négliger aucune occasion de conserver les dents saines lorsqu'on aura à traiter chirurgicalement un kyste périostique des maxillaires. Je tenais, par cette communication, à généraliser ce principe qui, jusqu'à présent, n'avait été appliqué que par hasard.

Le manuel opératoire est très peu compliqué par l'adjonction de ce petit point complémentaire. Je ferai remarquer seulement que, si l'on est forcé d'endormir le malade, il est très utile de se servir du thermo-cautère pour pratiquer la section de la gencive et l'ouverture du kyste périostique. Grâce à cet appareil, surtout lorsque la section est faite lentement et avec une chaleur peu intense, on n'est nullement gêné par le sang, qui ordinairement coule en abondance lorsqu'on fait une incision au bistouri dans cette région. Il est donc très facile d'explorer la cavité, de reconnaître la racine malade et de bien choisir le point où elle doit être sectionnée.

Théoriquement, on doit couper la racine exactement au point où cesse la dénudation produite par la suppuration. Or, pour arriver à ce résultat, il suffit d'appliquer la pince coupante le plus près possible de la paroi kystique, dans le point précis où la dent est pour ainsi dire *sertie* dans la paroi.

Je ne discuterai pas ici ce procédé opératoire à propos de la maladie des racines qui ne s'accompagne pas de formation kystique; je me contenterai de signaler à l'attention des chirurgiens l'opération proposée par M. Martin, laquelle semble assez rationnelle. Cependant on peut dire avec M. Magitot (Soc. de chirurgie, séance du

26 oct. 1881) que cette méthode demande encore, pour être jugée, des preuves nouvelles qui peut-être la feront passer plus tard dans la pratique.

Discussion.

M. MAGITOT. L'observation que vient de nous communiquer M. Terrillon est des plus intéressantes. Elle confirme d'abord pleinement un premier point, celui de la pathogénie des kystes périostiques des mâchoires. Elle établit ensuite que la *périostite alvéolaire*, cause initiale de la production des kystes de cette variété, peut reconnaître une autre origine que les altérations organiques des dents, la carie par exemple, puisque dans ce cas, c'est un traumatisme portant sur deux incisives supérieures qui en a été l'occasion. Ces dents étaient donc en apparence tout à fait saines, au moins dans leur couronne. Nous avons, dans nos observations personnelles, souvent constaté ce mécanisme.

En ce qui concerne le traitement, M. Terrillon a eu ici la bonne fortune de pouvoir réséquer directement, à la faveur même des kystes, les sommets dénudés des deux incisives, sans avoir à pratiquer l'extraction des dents et la greffe.

Nous n'avons rencontré dans le cours de nos propres opérations qui se chiffrent aujourd'hui par 107 cas de périostite chronique traités par la résection, que deux exemples dans lesquels nous ayons réussi à pratiquer la section sur place des sommets nécrosés : dans l'un, il s'agissait d'un vaste clapier siégeant à la mâchoire inférieure et au fond duquel la racine d'une dent dénudée fut atteinte aisément par la pince de Lister. Ce fait figure dans notre première série d'observations communiquées à la Société [1]. Dans le second, c'était précisément dans un kyste périostique que la même pratique fut appliquée. Ce cas appartient à une seconde série qui fut communiquée cette année même au congrès de Londres. Ces faits ne sont pas les seuls d'ailleurs et notre collègue M. Th. Anger en a aussi traité un de la même manière ; M. Péan en a opéré un autre à l'hôpital Saint-Louis.

Quant au travail de M. Martin, communiqué au congrès d'Alger et publié dans le *Lyon médical* [1], l'auteur, ainsi que le rappelle M. Terrillon, s'efforce d'ériger en méthode une pratique qui consisterait à aller atteindre directement la racine malade par une incision de la gencive et une trépanation de l'alvéole. Le procédé, à coup sûr ingénieux, n'a été appliqué que dans six cas seulement

[1] *Bulletins de la Société*, 1879, p. 73.
[2] *Lyon médical*, 1881, t. XXXVII, p. 35.

et ceux-ci ne nous paraissent pas avoir été [illegible] temps assez long pour affirmer son efficacité. [illegible] temps a [illegible] une grande importance, et nous [illegible] dans nos opérations d'en suivre les résultats [illegible] mois ou plusieurs années.

Nous faisons d'ailleurs à cette pratique [illegible] préalables :

Comment en effet jugera-t-on par une trépanation [illegible] de l'étendue exacte de la lésion et de la hauteur à [illegible] second lieu, le traumatisme résultant d'une telle opération [illegible] pas plus sérieux que la greffe proprement dite qu'il [illegible] pour avantage de permettre l'appréciation exacte des parties à limiter rigoureusement la section à l'étendue de la région [illegible] sans risquer de rester en deçà ou d'aller au delà? Ensuite le procédé, applicable à la rigueur sur une racine d'incisive [illegible] accessible, le sera-t-il pour une molaire où le déplacement du trépanateur serait considérable? Enfin y a-t-il lieu de [illegible] l'extraction et la greffe, alors que la consolidation est si [illegible] prompte à obtenir, puisque dans notre pratique elle se [illegible] dans une moyenne de temps de douze à quinze jours, sans complication et sans accidents.

Notre statistique actuelle compte *cent sept* opérations [illegible] greffes par restitution après résection et nos insuccès par élimination ou suppuration ne sont qu'au nombre de *huit*, ce qui [illegible] une proportion de guérisons de plus de 92 0/0 [1].

Pour ces diverses raisons nous pensons qu'en dehors des [illegible] comme celui de M. Terrillon et de ceux que nous avons rappelés tout à l'heure, il faut conserver la *greffe par restitution* comme méthode ordinaire et rejeter le procédé de M. Martin, que des observations vraiment rigoureuses et la garantie du temps n'ont pas encore suffisamment consacré.

M. Terrillon. Je suis heureux d'avoir l'opinion de M. Magitot sur l'opération de M. Martin. Le changement de coloration de la dent ou plutôt le retour à une teinte plus normale ne peut prêter au doute. Le fait s'est produit graduellement d'une façon si nette que je puis l'affirmer sans réserve.

[1] *Voir* notre communication au congrès des sciences médicales de Londres, 3 août 1880.

Lecture.

Sur certains faits relatifs à la pathologie de la main (trois cas de doigt à ressort et variété rare de syndactylie).

Ce travail est renvoyé à l'examen d'une commission composée de MM. Nicaise, Marc Sée et Delens, rapporteur.

La séance est levée à cinq heures.

Le Secrétaire,

A. Le Dentu.

Séance du 2 novembre 1881.

Présidence de M. de Saint-Germain.

Le procès-verbal de la séance précédente est lu et adopté.

Correspondance.

La correspondance comprend :

1° Les journaux hebdomadaires publiés à Paris;

2° *Bulletin de l'Académie de médecine. — Archives de médecine. — Revue de laryngologie. — Revue de médecine et de chirurgie militaire. — Gazette médicale de Strasbourg;*

3° *British medical. — Gazette médicale italienne-lombarde. — La Gazette de santé militaire de Madrid.* — Les procès-verbaux de la Société royale de Londres;

4° Un Mémoire pour le prix Demarquay, ayant pour épigraphe : « L'expérience est la pierre de touche des opinions et des systèmes ; »

5° Un Mémoire pour le prix Laborie, intitulé : « Étude sur un cas d'hétéradelphie péracéphalique et ayant pour épigraphe : *Res non verba ;* »

6° Une lettre de candidature pour la place de membre titulaire adressée par M. Chauvel.

Discussion

Sur les récidives tardives de la coxalgie.

(*A propos d'une communication récente de M. Verneuil.*)

M. Th. Anger. Dans l'une de nos dernières séances, M. le professeur Verneuil a appelé notre attention sur les déviations tardives, mais non encore ultimes, selon moi, de certaines coxalgies à forme sèche. Vous vous rappelez que la petite malade de notre collègue, après avoir présenté de l'allongement du membre inférieur dans la première période de son affection, avait vu la cuisse se fléchir peu à peu et prendre l'attitude caractéristique de la coxalgie. Pour expliquer ces deux phases de la maladie, M. Verneuil propose d'admettre que l'allongement apparent est dû à la contracture des muscles fessiers, tandis que la flexion s'explique par leur paralysie, dont profiteraient leurs antagonistes, les fléchisseurs et adducteurs, pour entraîner la cuisse dans la flexion et l'adduction. A l'appui de cette théorie, notre collègue invoque ce fait : qu'il a constaté chez sa petite malade, dans la seconde phase de la maladie, une paralysie des muscles fessiers.

En résumé, nous a dit notre collègue, si cette forme de coxalgie est caractérisée dans sa première période par l'allongement apparent du membre inférieur, c'est à la contracture des muscles fessiers qu'il faut l'attribuer; si plus tard surviennent la flexion et l'adduction de la cuisse, c'est que ces mêmes muscles fessiers, étant paralysés, n'opposent plus de résistance à leurs antagonistes fléchisseurs et adducteurs qui dès lors entraînent la cuisse dans la flexion et l'adduction.

Si M. Verneuil eût entendu limiter sa théorie au cas de la jeune fille en question, je me garderais bien de contester les déductions d'un observateur aussi compétent que consciencieux. Mais il m'a semblé que que notre collègue entendait généraliser sa théorie et l'appliquer à tous les cas analogues. Alors je me suis rappelé certains faits que j'avais observés moi-même et je me suis convaincu que d'autres causes devaient intervenir dans l'explication de ces deux phases de la coxalgie sèche et indolente dont nous a parlé M. Verneuil.

Relativement à l'allongement du membre, que M. Parise croyait réel et expliquait par l'hydarthrose de l'articulation coxo-fémorale,

que d'autres auteurs attribuent à l'existence de fongosités articulaires, mais que M. Verneuil, avec beaucoup de chirurgiens, considère comme apparent et ayant pour cause la contracture des muscles fessiers, je n'aurais rien à ajouter aux discussions qui se sont élevées à ce sujet, si tout récemment je n'avais eu à observer une enfant qui se trouve précisément dans cette première phase de la maladie.

L'enfant est une cliente de notre collègue des hôpitaux, M. Legroux, avec lequel je l'ai observée. Elle a six ans et paraît d'une belle venue. Au mois d'avril dernier, sa mère s'est aperçue qu'elle boîtait légèrement en marchant. Après examen attentif, nous posâmes le diagnostic : coxalgie sèche, indolente du côté gauche.

Au mois de juillet, l'enfant était à peu près dans le même état. Mais, à notre dernière visite, il y a quinze jours, nous fûmes frappés de la différence de longueur des deux membres. Le côté gauche malade dépassait son congénère de 2 centimètres. Tout récemment, je suis retourné seul et par curiosité, revoir cette petite malade. Voici le résumé de mes constatations : l'enfant étant couchée horizontalement, les mouvements de rotation sont moins étendus à gauche qu'à droite; ni déformation, ni gonflement, ni chaleur au niveau de l'articulation; pas d'ensellure. Mouvements spontanés de flexion et d'abduction plus limités à gauche; mouvements imprimés complets à droite, plus limités à gauche. L'enfant se défend dès que l'on force un peu la flexion ou l'abduction. Ce qui frappe surtout, c'est l'allongement du membre. Pour le mesurer, je résolus de placer d'abord les jambes fléchies à angle droit et dans une position bien verticale, sous une sorte de toise, qui me permit de constater à plusieurs reprises que la jambe du côté malade avait un centimètre de plus en longueur que celle du côté sain.

Avec le même procédé, je mesurai également la longueur des cuisses après avoir couché horizontalement l'enfant les cuisses relevées à angle droit sur le bassin : la cuisse malade dépassait également d'un centimètre sa congénère du côté opposé. Je ne voudrais pas affirmer que ce dernier mesurage ait été aussi mathématique et exempt d'erreur que celui des jambes; mais comme il est confirmé par la mesure de la distance qui existe entre l'épine iliaque, antérieure et supérieure, et la base de la rotule, je ne crois pas me tromper en affirmant que la cuisse malade est plus longue que sa congénère d'un centimètre.

D'ailleurs, cette augmentation de longueur réelle est confirmée par la température réciproque des deux membres. Le thermomètre placé successivement, pendant le même temps, d'abord dans

les creux poplités, puis dans les plis de l'aine, a marqué une élévation de température de deux dixièmes de degré en faveur du membre gauche.

La démarche de l'enfant est en rapport avec l'allongement réel du membre gauche. Il y a claudication bien visible sur la jambe droite, que l'examen et les mesures prises nous ont montrée plus courte, quoique intègre dans ses mouvements.

Quant à la contracture des fessiers qui, dans l'opinion de M. Verneuil, serait la cause de l'allongement apparent, nous ne l'avons pas constatée. Le muscle grand fessier n'est ni plus dur, ni plus contracté que celui du côté opposé ; il réagit au moindre attouchement d'un côté comme de l'autre.

Ainsi voilà une jeune fille de 6 ans, qui se présente à notre observation, dans la première période de son affection, avec un allongement trophiqne, non pas apparent mais réel, sans contracture appréciable des fessiers : en concluerai-je que la théorie de M. Verneuil est erronée ? Non assurément. L'observation qui vous a été soumise vaut au moins la mienne : je me crois seulement autorisé, par le fait que je viens de rapporter, à conclure que la théorie de notre collègue est incomplète et qu'applicable à certains cas, en apparence semblables, elle ne saurait l'être à tous.

A cette période de la maladie succède peu à peu une seconde phase caractérisée par la flexion et l'adduction du membre, que M. Verneuil attribue à la rupture de l'équilibre entre les forces musculaires abductrices et adductrices de la cuisse. Notre collègue ayant constaté que les muscles fessiers étaient paralysés, et par conséquent incapables de lutter contre leurs antagonistes, en a conclu que la flexion et l'adduction du membre s'expliquaient logiquement par la rétraction ou la tonicité des fléchisseurs et adducteurs de la cuisse. Certes cette théorie est séduisante par sa simplicité, et je me garderais de la critiquer si l'affection de la jeune malade de M. Verneuil devait s'arrêter à cette seconde période. Mais je crains bien qu'il ne survienne une troisième période pendant laquelle apparaîtront d'abord l'usure réciproque des surfaces articulaires et finalement une luxation ou une subluxation de la tête du fémur sur le sourcil cotyloïdien. Pour annoncer ce résultat, je me fonde sur l'observation de quatre coxalgies de ce genre qui toutes ont abouti ou sont en train d'aboutir à une luxation dans la fosse iliaque.

Avant de vous résumer ces faits, permettez-moi de vous soumettre tout d'abord une observation relative à l'antagonisme des extenseurs et fléchisseurs de la cuisse. M. Verneuil est-il bien sûr que la paralysie des fessiers suffise pour que leurs antago-

nistes fléchisseurs entraînent le membre dans la flexion. Pour moi j'en doute et voici pourquoi.

J'observe depuis six mois une enfant de trois ans qui, il y a sept mois, a été brusquement frappée de paralysie infantile des muscles fessiers. Ces muscles sont atrophiés et ne répondent plus aux excitations électriques. Les fléchisseurs sont intacts et se contractent sous l'influence de la volonté. Or malgré l'intégrité fonctionnelle de ces derniers le membre est resté dans sa direction normale, obéissant, avec une extrême facilité, à tous les mouvements d'extension et d'abduction qu'on lui imprime. Ce fait et quelques autres analogues rapportés par Duchenne de Boulogne dans lesquels il n'est pas question de rétraction des fléchisseurs et adducteurs antagonistes, ces faits, dis-je, s'ils ne permettent pas de conclure contre la théorie de M. Verneuil, nous autorisent du moins à penser qu'à la paralysie des fessiers et à la rétraction de leurs antagonistes doivent s'ajouter d'autres causes, et ce sont elles que je vais maintenant vous signaler dans les quelques observations suivantes.

En 1868, un gros industriel de Saint-Pierre-lès-Calais m'amena son fils, âgé de sept ans environ, me demandant si je ne pourrais pas lui redresser le membre inférieur gauche, qui à la suite d'une coxalgie sèche et indolente s'était peu à peu porté dans la flexion, l'adduction et la rotation en dedans. Il n'y avait à cette époque aucune déformation de la hanche, ni chaleur, ni douleur, ni empâtement inflammatoire autour de l'articulation coxofémorale. Les mouvements imprimés étaient manifestes, mais très limités et l'enfant se défendait dès qu'on voulait les exagérer. Le cas me parut favorable à l'emploi du redressement lent avec le caoutchouc sur lequel je venais de publier un mémoire en collaboration avec mon regrettable ami Legros.

L'enfant fut placé à Neuilly dans l'établissement Duval. L'extension et la contre-extension furent faites avec des tubes en caoutchouc, et, en quinze jours le membre ramené peu à peu et insensiblement dans l'extension.

Ce résultat acquis, il fallut songer à le maintenir. Un appareil inamovible, en immobilisant l'articulation eût favorisé l'ankylose, ce qui allait contre mon but. Je songeai à un appareil qui, tout en maintenant le membre dans l'extension, permit à l'articulation coxofémorale de se mouvoir et à l'enfant de marcher. Dans ce but, je fis confectionner une large ceinture en cuir moulé qui embrassait la moitié inférieure du tronc et la région fessière gauche jusqu'à l'ischion. De cette ceinture descendait en arrière et parallèlement au fémur une tige rigide en acier; à son extrémité était fixée une large bande en caoutchouc qui partant de là allait em-

brasser dans son anse l'extrémité inférieure de la cuisse et l'attirait en arrière. La tension de cette bande élastique avait donc pour but de ramener constamment le membre dans l'extension sans s'opposer d'une façon absolue à l'action des fléchisseurs pendant la marche. L'enfant quitta Paris dans des conditions en apparence excellentes, marchant facilement presque sans boiter, et je comptais sur une guérison solide. Mais peu de temps après, lorsque je le revis, je fus surpris de constater que, malgré la bonne direction du membre, la tête du fémur devenait de plus en plus saillante sur le sourcil cotyloïdien, qu'il y avait *usure et atrophie* réciproque des surfaces articulaires. En moins de deux ans, la tête et le col du fémur disparurent par résorption et une fausse articulation entre le grand trochanter et la fosse iliaque externe s'était établie. Tout ce travail de résorption s'était fait lentement, insensiblement, sans douleur, le jeune homme continuant de marcher et de se développer comme s'il eut été en pleine santé. Certes pendant cette longue évolution, les muscles fessiers se sont atrophiés, mais je ne saurais dire s'ils sont réellement paralysés, n'ayant pas recherché leur contractilité sous l'influence de l'électricité. D'ailleurs l'atrophie ne se borne pas aux muscles fessiers : presque tous les autres muscles de la cuisse et de la jambe sont grêles et moins développés que leurs congénères du côté opposé.

Dans la théorie que M. Verneuil a développée, il a surtout insisté sur la paralysie des muscles fessiers pour expliquer la flexion du membre par la contraction de leurs antagonistes fléchisseurs, mais il me semble qu'il ne nous a pas dit nettement si ces fléchisseurs s'étaient simplement rétractés en vertu de leur tonicité ou s'ils étaient contracturés. La remarque est cependant importante, car dans les paralysies infantiles des muscles fessiers on n'observe la flexion de la cuisse sur le bassin que lorsqu'il y a en même temps contracture des fléchisseurs.

Voici deux faits qui le prouvent péremptoirement. Je soigne en ce moment deux petites filles : l'une âgée de trois ans a été subitement frappée, il y a huit mois, d'une paralysie infantile des muscles fessiers, sans contracture des fléchisseurs. Or les mouvements de la cuisse correspondant aux muscles paralysés sont absolument libres; on porte avec la plus grande facilité le membre dans tous les sens. L'autre âgée de six ans a, depuis son enfance, une paralysie des fessiers à droite et à gauche ; mais en outre elle offre le type de la contracture des fléchisseurs et adducteurs. Les membres sont fortement fléchis de chaque côté et les genoux sont accolés l'un à l'autre au point qu'il est impossible de chercher à les séparer sans provoquer une vive douleur. Les deux pieds de cette petite fille sont dans l'attitude du varus équin ; je ne fais que

signaler ces dernières malformations parce qu'elles n'ont pas de rapport avec la question qui nous occupe en ce moment ; et j'en reviens à ma proposition dont le but est de montrer que la flexion de la cuisse sur le bassin ne saurait se produire sans un certain degré de contracture des fléchisseurs et adducteurs du membre.

Je crois bien me rappeler que M. Verneuil nous a laissé soupçonner l'existence de cette contracture des fléchisseurs et adducteurs chez sa malade ; mais il a passé sous silence la lésion articulaire que j'ai toujours vue jouer le rôle le plus important dans cette variété de coxalgie. L'oubli de ce facteur important tient sans doute à ce que chez sa malade les lésions articulaires ne sont pas encore très manifestes. Mais s'il veut bien suivre la troisième phase de cette affection, il verra très probablement se produire peu à peu et insensiblement l'usure réciproque des surfaces articulaires et finalement une luxation dans la fosse iliaque non pas de la tête du fémur qui s'use et se résorbe en grande partie, mais du col du fémur et du grand trochanter. C'est ainsi, en effet, que les choses se sont passées dans deux de mes observations et qu'elles sont en train de se passer dans deux autres cas que j'observe en ce moment.

Déjà, dans l'observation du petit malade de Saint-Pierre-lès-Calais, je vous ai signalé cette phase terminale de sa coxalgie. Elle a été la même chez une petite fille beaucoup plus jeune que j'ai soignée de concert avec notre collègue M. Lefort.

C'était une enfant de trois ans. Je l'avais guérie par une application de feu d'une tumeur blanche du pied. Pendant sa convalescence au bord de la mer, elle fut prise d'une coxalgie sèche, indolente, avec léger allongement du membre. Puis à l'allongement succéda une légère flexion. L'articulation de la hanche ne présentait aucun autre signe de coxalgie que la diminution de l'étendue dans ses mouvements. A l'époque où M. Lefort fut appelé, la flexion de la cuisse commençait à peine à se manifester. Nous tombâmes d'accord pour faire porter à l'enfant le petit appareil à extension que je vais vous montrer. L'enfant partit en Pologne avec cet appareil ; mais il fut bientôt mis de côté, et la cuisse reprit son mouvement de flexion.

J'ai appris depuis que les parents avaient conduit leur enfant à Berlin, où Langenbeck fit de nouveau l'extension avec des poids. Finalement il se produisit une luxation après usure réciproque de la tête du fémur et du sourcil cotyloïdien. Ces trois périodes de l'affection se sont succédées sans réaction inflammatoire des surfaces articulaires, sans gonflement, sans douleur, sans abcès.

Je suis depuis quelques années deux autres cas du même genre, avec cette seule différence que tous deux ont présenté dans la pre-

mière période de l'affection un abcès de voisinage analogue à celui de la petite malade de M. Verneuil. De ces deux enfants, l'un est maintenant à peu près guéri, mais guéri avec une subluxation du fémur dans la fosse iliaque ; l'autre est en voie de guérison, mais malgré son appareil, je prévois qu'il ne s'en tirera qu'avec une subluxation du fémur que l'on peut déjà prévoir par la saillie que fait en haut et en arrière la tête amincie et atrophiée du fémur.

Chez ces deux enfants, j'ai constaté une atrophie des muscles fessiers et une parésie des fibres musculaires, mais en plaçant un des pôles de la machine électrique dans le rectum près de la grande échancrure sciatique, et l'autre sur les muscles fessiers à l'extérieur, j'ai toujours obtenu des contractions d'ensemble bien évidentes, quoique moins énergiques que celles des mucles du côté opposé.

L'analyse de ces quatre observations de coxalgie sèche et indolente, dont l'évolution est achevée ou près de s'achever, me conduit à interpréter leur pathogénie d'une façon un peu différente de celle de M. Verneuil. Pour lui les différentes phases de cette maladie seraient subordonnées à la contracture, puis à la paralysie des muscles fessiers. Notre collègue ne tient pas assez compte des lésions articulaires, et il ne les fait pas intervenir dans sa théorie. Pour moi, les lésions articulaires dominent l'évolution de la maladie : les contractures réflexes des muscles peuvent bien jouer un rôle, mais en seconde ligne. Si le groupe des muscles extenseurs entre en action dans la première période pour produire un allongement apparent, c'est qu'à ce moment, il n'y a encore ni agrandissement de la cavité cotyloïde ni atrophie de la tête du fémur ; par conséquent, le centre de mouvement de l'articulation coxo-fémorale n'est pas encore déplacé. La première observation que j'ai rapportée prouve, d'ailleurs, que dans certains cas, l'allongement peut être réel et peut s'expliquer par une action trophique exagérée.

Dans la seconde période, à cette exagération de nutrition, succède la résorption et l'atrophie de la cavité cotyloïde d'une part, de la tête fémorale d'autre part. Il en résulte que le centre de mouvement de l'articulation se décentre et se porte en arrière. Les surfaces articulaires dépouillées de leurs cartilages s'usent et se résorbent au niveau des points de pression, surtout lorsque les malades marchent. La tête du fémur, en se portant en haut et en arrière, se rapproche des insertions des muscles extenseurs dont la puissance se trouve amoindrie, au profit de leurs antagonistes fléchisseurs qui peuvent alors agir sur un bras de lévier plus long, et deviennent alors prépondérants. Ainsi s'explique, à mon avis, la flexion du membre succédant à son extension. Je ne nie donc pas

l'influence des activités musculaires antagonistes dans la marche de cette affection; mais je la crois subordonnée aux lésions articulaires qui, dans tous les cas que j'ai observés, ont abouti à une fausse ankylose ayant son siège au niveau ou au-dessus du bourrelet cotyloïdien.

Il me reste, pour en finir, à dire quelques mots du traitement.

M. Verneuil est logique avec sa théorie en conseillant l'emploi de l'électricité pour remédier à la paralysie des extenseurs et abducteurs de la cuisse auxquels seuls il attribue la flexion vicieuse du membre; mais s'il est vrai, comme je le crois, que l'usure et la résorption des surfaces articulaires, puis finalement la luxation de l'extrémité supérieure du fémur dans la fosse iliaque constituent la lésion capitale de la maladie, je pense que le traitement doit avoir pour but non seulement de combattre la parésie des muscles, mais encore d'arrêter la marche de l'usure et de la résorption des surfaces articulaires, puis de s'opposer au déboîtement de l'articulation.

Pour répondre à la première indication, c'est aux pointes de feu que j'ai recours. Le malade étant chloroformé, j'applique sur la région trochantérienne, cent ou cent cinquante pointes de feu. Je retouche chaque pointe quatre, cinq ou six fois, à l'exemple des vétérinaires; je n'emploie jamais de fer assez chaud pour sectionner le derme : aussi, les pointes de feu ne suppurent-elles jamais; mais l'application réitérée du thermo-cautère sur chaque point a pour but d'échauffer les parties profondes, et d'y déterminer un afflux sanguin que je crois très favorable à la modification des lésions articulaires.

En second lieu, je conseil le repos horizontal longtemps prolongé, et parfois j'immobilise le membre dans un appareil ouaté de Burgraeve.

Ces deux moyens m'ont suffi dans un cas de coxalgie au début, pour obtenir une guérison complète.

Mais si la seconde période s'annonce par la flexion de la cuisse, je fais alors porter l'appareil que je vous présente ici.

Déjà je l'ai présenté au congrès de Genève en 1878; mais puisque l'occasion s'offre aujourd'hui de vous en montrer l'application, permettez-moi d'en profiter.

Il a été construit sur mes indications par M. Weber, puis par M. Collin. La partie supérieure, destinée à embrasser le tronc et à y prendre un point d'appui, était d'abord en cuir moulé, comme le représente cette photographie. Mais cette large ceinture avait l'inconvénient de comprimer l'abdomen, et je l'ai fait remplacer par deux petites béquilles reliées entre elles, au niveau de la ceinture, par un cercle en acier qui s'ouvre pour laisser passer le partie inférieure du tronc. A cette ceinture se fixent deux tiges descen-

dantes : l'une mobile en tous sens embrasse la moitié supérieure de la cuisse du côté sain et a pour but d'empêcher l'appareil de se déplacer et de tourner autour du tronc; l'autre descend jusqu'au pied qu'elle embrasse dans une petite guêtre, et s'articule au niveau du pied, du genou et de la hanche, permettant ainsi les mouvements de flexion et d'extension.

L'originalité de cet appareil réside spécialement dans l'articulation qui correspond à la hanche. Cette articulation au lieu d'être verticalement placée, l'est obliquement de haut en bas et de dedans en dehors. Grâce à cette disposition, toute la partie inférieure qui correspond à la cuisse et l'embrasse, au lieu de se fléchir dans un plan vertical, se fléchit dans un plan oblique en avant et en dedans, de sorte que si la cuisse du malade est dans la flexion et dans l'adduction, l'appareil vient embrasser le membre dans cette situation pour le ramener en s'étendant dans l'abduction, l'extension et la rotation en dehors. En outre, en décentrant l'articulation qui correspond à la hanche, c'est-à-dire en plaçant cette articulation au niveau de la base du grand trochanter, l'appareil en s'étendant produit une traction sur le membre et tend à l'allonger en même temps qu'il le ramène dans l'extension, l'abduction et la rotation en dehors. Or, la force vive qui produit ces differents mouvements est représentée par un ou plusieurs tubes en caoutchouc, dont l'extrémité supérieure s'attache à une sorte de levier qui fait corps avec la partie supérieure de l'appareil, tandis que l'extrémité inférieure se tend au niveau du genou.

Je vous ferai remarquer que ces caoutchoucs constituent par leur traction élastique une force permanente qui tend incessamment à ramener le membre dévié dans l'extension, l'abduction et la rotation en dehors. Ils remplissent donc exactement le rôle des muscles fessiers parésiés, par conséquent peuvent lutter contre la rétraction de leurs antagonistes fléchisseurs et adducteurs de la cuisse.

Pour M. Verneuil, l'action de cet appareil ne laisserait donc rien à désirer puisqu'il contre-balancerait l'influence des muscles fléchisseurs et adducteurs auxquels seuls il impute la flexion du membre.

J'ajoute qu'il soutient non seulement le malade pendant la marche, mais qu'il lui permet de s'asseoir. Il est vrai qu'alors il cesse d'agir, les caoutchoucs se plaçant au point mort, mais pour reprendre toute son action dès que le malade se lève ou même dès qu'il garde la position horizontale.

Si bien combiné, si irréprochable que soit cet appareil, je ne pense pas qu'il puisse toujours mettre les coxalgiques à l'abri d'une luxation. L'usure par frottement réciproque des surfaces arti-

culaires plus ou moins dénudées de leurs cartilages d'encroûtement me semble inévitable dans bien des cas, et ce sera toujours là, à mes yeux, la pierre d'achopement du traitement de cette forme de coxalgie.

M. Verneuil. Mon impression, après avoir entendu les considérations développées par M. Anger, est que je n'ai peut-être pas été assez explicite. A la vérité, bien loin de vouloir remettre en question toute l'histoire de la coxalgie, je me suis restreint à un point spécial qui est celui-ci : Il y a des enfants que l'on a toutes les raisons possibles de considérer comme guéris, et chez qui l'on voit survenir lentement, graduellement, la flexion de la cuisse sur le bassin, sans qu'on puisse attribuer le retour de l'attitude vicieuse à une récidive vraie de l'arthrite.

Chez ces enfants, j'ai cru pouvoir mettre la reproduction de l'attitude vicieuse sur le compte de la paralysie ou du moins de l'atrophie des fessiers, et j'ai recommandé pour combattre cette tendance la faradisation des muscles atrophiés. J'ai cité à l'appui de mon dire deux exemples qui m'ont sembló suffisamment probants.

Quant aux lésions articulaires, si je n'en ai pas parlé, c'est que je n'ai jamais pu avoir l'idée de les nier, mais je les écarte comme cause des pseudo-récidives dont j'ai parlé.

Je n'ai pas abordé le traitement de la coxalgie, ni l'analyse des phases de la maladie, parce que tout cela n'avait rien à faire avec mon sujet ; indiquer l'influence de la contracture ou de l'atrophie de certains groupes de muscles sur les attitudes suivant les périodes, ce n'était pas nier l'influence des lésions articulaires, puisqu'il va de soi que ce sont elles qui déterminent par action directe ou indirecte les atrophies et les contractures, en un mot, les attitudes.

J'ai émis une théorie que je crois fondée, j'accepte qu'on en démontre la fausseté, mais il ne faut pas s'éloigner du point spécial que j'ai abordé, sous peine de tomber dans une profonde confusion.

M. Le Dentu. J'ai observé un cas trop semblable à ceux sur lesquels s'est appuyé M. Verneuil, pour que je ne prenne pas part à la discussion. Depuis environ six ans , je donne des soins à une petite fille aujourd'hui âgée de douze ans, que j'ai traitée pendant deux ou trois ans par l'immobilisation au moyen des appareils en silicate et de la gouttière de Bonnet. Comme elle allait toujours de mieux en mieux, j'ai fini par lui laisser la liberté de ses mouvements et par lui permettre de marcher et de courir à son gré.

Au début du traitement, elle n'avait ni ensellure lombaire, ni flexion de la cuisse sur le bassin, mais un peu d'allongement apparent de la jambe malade. Ce fut bien longtemps après les premières atteintes du mal que les reins se creusèrent, que la cuisse se fléchit sur le bassin, que la fesse s'aplatit et que le grand trochanter devint saillant en dehors, sans s'élever vers la crête iliaque. Il est bon de dire que des appareils à haute ceinture abdominale et à pelote postérieure appuyant sur la fesse avaient été portés assez longtemps par l'enfant; on pouvait attribuer à des compressions répétées ou permanentes une partie de l'atrophie des fessiers.

La déformation augmentant, je conseillai à la mère de voir deux autres chirurgiens, afin de savoir s'ils seraient, comme moi, partisans du redressement brusque. Ils émirent tous deux un avis conforme au mien.

Je procédai à l'opération au mois de mars de cette année; ce ne fut pas sans peine que j'obtins le redressement du membre. Il fallut déployer une grande force, et j'eus la sensation très nette de déchirures profondes à la suite desquelles la cuisse put être placée dans sa position normale.

Il est extrêmement important de noter que l'enfant n'avait souffert à aucun moment, pendant la longue période signalée par l'apparition d'une attitude vicieuse, qu'elle n'avait jamais de fièvre, qu'elle n'avait jamais cessé de marcher, que l'état général était excellent, que la croissance se faisait régulièrement, qu'en un mot, sauf l'attitude nouvelle, on ne pouvait saisir chez elle aucun signe de coxalgie; d'où cette conclusion que je n'assistais pas à une vraie rechute, mais à une évolution pathologique n'ayant d'une rechute que les apparences et difficile à expliquer d'une manière satisfaisante.

Je songeai à la rétraction des tissus fibreux situés en avant de l'articulation, et les déchirures que je perçus pendant le redressement me confirmèrent dans la pensée qu'ils avaient dû jouer le principal rôle dans la détermination de l'attitude vicieuse; mais la théorie que M. Verneuil applique à des faits du même genre me rend perplexe, parce que les contractures musculaires ont parfois des conséquences inattendues et que des muscles rétractés que l'on étire par un redressement brusque peuvent bien se déchirer au lieu de s'allonger simplement.

Cependant l'enfant que j'ai opérée a bien guéri après trois mois d'immobilisation. L'axe de la cuisse est tout à fait en prolongation celui du tronc; il n'y a pas de tendance à la reproduction de l'attitude vicieuse, quoique tout appareil ait été supprimé et que les muscles de la fesse soient restés atrophiés relativement aux autres muscles du membre qui ont repris de la vigueur.

Il me semble que si, chez ma petite malade, l'atrophie des fessiers avait été la cause effective de la flexion de la cuisse, l'attitude vicieuse devrait avoir de la tendance à se reproduire, puisque l'atrophie des fessiers a persisté. Je serais heureux de savoir si M. Verneuil croit pouvoir faire l'application de sa théorie au fait que je viens de vous soumettre.

M. Verneuil. La théorie que j'ai émise n'est rien moins qu'absolue. J'ai remarqué qu'à la suite de certaines coxalgies les muscles fessiers s'atrophient, de même qu'à la suite des arthrites du genou c'est surtout le biceps fémoral qui diminue de volume et est frappé d'inertie. Il m'a semblé que cette atrophie, limitée à un groupe de muscles ou prédominante dans ce groupe par rapport aux autres, expliquait bien les pseudo-récidives que j'ai constatées. Je ne vais pas plus loin pour le moment et j'attends de l'observation clinique et du temps la confirmation ou l'infirmation de mes idées.

M. Trélat. De tous les sujets atteints de coxalgie auxquels j'ai donné des soins, deux seulement ont pu être considérés comme totalement guéris, avec disparition de toute trace de la maladie et rétablissement des fonctions du membre, tous les autres ont présenté des altérations articulaires persistantes et tous ont eu des rechutes analogues dans leur évolution à celles dont il vient d'être question. On peut donc dire que la rechute est la règle. Je pourrais citer plus d'un cas où elle a été la conséquence d'un traitement trop court ou d'imprudences de la part des parents.

Il n'y a plus besoin aujourd'hui, comme jadis, pour diagnostiquer une coxalgie, qu'elle se révèle par tous les signes connus; douleurs violentes, attitudes spéciales, allongement ou raccourcissement des membres. Des indices moins évidents doivent suffire ; s'il y a des rechutes d'intensité considérable ou moyenne, il y en a de latentes ; or ces dernières, qui correspondent aux pseudo-récidives de MM. Verneuil et Le Dentu, sont encore pour moi de vraies rechutes dues à la prolongation et à la manifestation tardive de l'arthrite chronique sous une forme insidieuse et relativement bénigne.

M. Ollier. Je demande pardon à la Société de prendre la parole dans une discussion au début de laquelle je n'ai pas assisté et dont j'ignore le point de départ; mais, en me limitant au point que viennent de discuter MM. Verneuil et Trélat, je ne risquerai pas de m'écarter de la question.

Les récidives ou plutôt les accidents tardifs de la coxalgie sont d'une grande fréquence, et lorsqu'il s'agit de coxalgies avec lé-

sions osseuses, même superficielles, on ne peut se flatter d'une guérison définitive que lorsque l'articulation est supprimée par le fait de la soudure du fémur avec le bassin. Tant qu'un certain degré de mobilité existe, les accidents peuvent reparaître et de nouvelles déformations sont à craindre. Tout est subordonné, du reste, au degré de la coxalgie et à l'altération du tissu osseux.

M. Trélat nous parlait, il n'y a qu'un instant, de la rareté des guérisons complètes dans la coxalgie. Cela est parfaitement vrai, et toute coxalgie qui est accompagnée de lésions des cartilages ou des os laisse toujours quelques traces. Il n'y a que les synovites, et en particulier les synovites rhumatismales, qui peuvent être suivies de guérison complète, c'est-à-dire de guérison sans déformation et avec retour complet des mouvements, et encore faut-il que la lésion ait été peu profonde pour ne pas laisser une limitation des mouvements extrêmes. Parmi les faits de guérison complète que j'ai observés, je pourrai citer celui d'un jeune homme qui a pu faire son volontariat après avoir eu une coxalgie légère à l'âge de 7 ans. Mais ce sont là des faits exceptionnels, et ces arthrites légères méritent à peine le nom de coxalgies.

Dans les formes les plus communes, dans celles qui s'observent chez les enfants et durant toute la période de croissance, les choses se passent autrement. Je ne puis entrer ici dans la discussion de la nature de la coxalgie, de son origine histologique, de son siège anatomique et de ses rapports avec la tuberculose; ce sont là des questions d'une très grande importance, au point de vue de la thérapeutique de la coxalgie : c'est même dans la solution de ces questions qu'on trouvera les bases d'une thérapeutique rationnelle; mais je me borne à envisager la coxalgie à marche lente, chronique, non suppurée, c'est-à-dire celle qu'on rencontre le plus souvent et qui fournit de nombreux cas de guérison.

Eh bien, dans ces formes relativement bénignes, la guérison est, pendant longtemps, plus apparente que réelle. Si l'on abandonne trop tôt le malade à lui-même, si on le laisse marcher sans béquilles et sans tuteurs, il se produit des déformations tantôt lentes, tantôt brusques, qui s'accompagnent ou non de douleurs, mais qui doivent toujours être présentes à notre esprit, quand nous avons à porter un pronostic à propos d'un cas de coxalgie.

Les malades sont menacés de ces déformations, non pas seulement pendant quelques mois après la guérison apparente, mais pendant plusieurs années après la cessation de toute douleur. Nous les avons vues se produire même après l'achèvement de la période de croissance, dix ou douze ans après la fin des symptômes inflammatoires apparents.

Il suffit, du reste, pour se rendre compte de l'imminence et de

la fréquence de ces déformations tardives, de réfléchir aux conditions anatomiques dans lesquelles se trouvent les articulations atteintes de coxalgie. Quand les cartilages ont été déjà érodés, détruits ou transformés en tissu vasculaire, ils ne se reproduisent pas : ils sont remplacés par un tissu fibro-chondroïde moins favorable au glissement des surfaces. Mais les mouvements sont aussi limités par l'épaississement et l'induration de la capsule qui a perdu sa souplesse et qui ne peut la récupérer.

Dans les formes ostéopathiques qui constituent la majorité des coxalgies de l'enfance, il se produit, indépendamment des foyers d'ostéo-myélite qui suppurent, une diminution de consistance du tissu osseux qui explique l'usure de la tête et du col, ou bien du bourrelet cotyloïdien, et par cela même favorise les luxations tardives. Le siège primitif de la lésion dans la tête, la portion juxta-épiphysaire du col ou l'acétabulum explique la marche différente des coxalgies et leur gravité plus grande selon les cas ; mais ce qui résulte de ces diverses lésions, c'est une altération persistante ou difficilement curable de l'acétabulum ou de la tête fémorale, lorsque le processus ne se termine pas par une ankylose solide.

Avec ces lésions osseuses il ne peut se former qu'une articulation précaire; la fatigue, la marche, une chute, un refroidissement peuvent amener une nouvelle inflammation ou provoquer sourdement de nouveaux désordres dont le résultat sera un raccourcissement graduel ou une déformation de plus en plus apparente du membre.

Ce travail d'ostéite lente, chronique, se continue longtemps dans une articulation qui a été atteinte de coxalgie osseuse, bien qu'elle n'ait pas suppuré. J'ai suivi, à ce point de vue, un grand nombre de malades pendant plusieurs années, et j'ai été tellement frappé de la fréquence de ces raccourcissements tardifs et de ces déviations consécutives, que je fais continuer l'usage des béquilles pendant longtemps, quelquefois pendant plusieurs années après la cessation de toute douleur.

Toute coxalgie doit être surveillée à ce point de vue, pendant plusieurs années après la guérison apparente, lorsque l'articulation a conservé un peu de mobilité. Je fais exercer des tractions sur le membre malade toutes les nuits; c'est le moyen de corriger l'effet nuisible de la marche pendant le jour. C'est en continuant pendant longtemps ces précautions : béquilles, tractions nocturnes, gouttière, qu'on prévient des déplacements toujours menaçants, je le répète, dans les coxalgies avec lésions osseuses qui ne se sont pas terminées par ankylose.

Quelle que soit, du reste, la nature de la lésion, les conditions d'équilibre et du fonctionnement de l'articulation sont changées

par les troubles de nutrition et de croissance qu'ont subies les portions osseuses qui la constituent chez les jeunes enfants. Quelque puissants que soient les processus réparateurs à cet âge, ils ne peuvent guère reconstituer une articulation pourvue de ses éléments de solidité et de mobilité; et puis, il reste souvent dans le tissu osseux des reliquats des premiers processus morbides que le moindre traumatisme réveille et fait évoluer.

En résumé, les récidives et les déformations tardives sont toujours à redouter après les coxalgies, même après celles qui sont, en apparence, les mieux guéries. Il faut, pendant plusieurs années, surveiller les enfants, inspecter fréquemment leurs membres pour régler l'exercice qu'on doit leur permettre, et les condamner aux appareils de soutien et aux tractions nocturnes pendant plusieurs années au besoin, si l'on veut éviter des déformations progressives, toujours à craindre dans les coxalgies qui ne se sont pas terminées par ankylose.

Il n'est pas toujours en notre pouvoir d'obtenir cette terminaison, et je puis dire qu'elle n'est pas toujours désirable, malgré les avantages qu'elle offre au point de vue de la solidité de la guérison; mais lorsqu'on veut guérir une coxalgie avec lésions osseuses, en conservant des mouvements, il faut beaucoup plus de temps, et on est exposé, pendant longtemps, à des retours d'inflammation et à des déformations consécutives.

Les mêmes conditions se retrouvent après la résection de la hanche, et la terminaison par ankylose est, en général, plus favorable pour les sujets qui ont à mener une vie pénible et à faire des marches prolongées. La reconstitution d'une articulation à la fois solide et mobile est sans doute l'idéal qu'on doit poursuivre, mais qu'on obtiendra rarement quand on opérera pour des lésions osseuses avancées, c'est-à-dire dans des cas où toutes les parties constituantes de l'articulation sont plus ou moins altérées.

M. Verneuil. Les résultats de ma pratique m'autorisent à être beaucoup moins pessimiste que mes honorables collègues; je ne puis reconnaître avec eux que la récidive soit la règle. J'accorde que, sauf quelques cas de coxalgie rhumatismale qui guérissent sans laisser de traces, les formes les plus fréquentes de la maladie entraînent des lésions indélébiles, mais il faut considérer ces lésions comme un reliquat et non comme une prolongation de la maladie. Autrement on ne pourrait jamais dire qu'une coxalgie est guérie. Quand l'enfant ne présente plus ni douleurs, ni difformité, ni attitude vicieuse, on a bien le droit de déclarer que le mal est enrayé, bien que les altérations des os et des cartilages soient en réalité irrémédiables.

M. Trélat parlait à l'instant des rechutes lentes et indolentes comme étant fréquentes. Qu'il y en ait, je le veux bien, mais je les crois très rares ; en tout cas j'en distingue les pseudo-récidives dont le principal caractère est de survenir très tardivement après des guérisons tout à fait complètes en apparence. C'est sur celles-là que devrait porter exclusivement la discussion.

M. Trélat. Par le fait, et en se tenant en dehors des interprétations théoriques, la doctrine de M. Verneuil ressemble beaucoup à la mienne. J'admets des rechutes tardives, M. Verneuil en fait des pseudo-rechutes, mais le fait de la reproduction des principales apparences du mal se retrouve dans nos opinions. Quelle qu'en soit l'explication réelle, il prouve que la coxalgie est d'une lenteur extrême dans son évolution, si bien que ses retours offensifs, qui peuvent ne survenir qu'après plusieurs années, ne manquent pas de causer un vif étonnement.

Je comprends cette évolution comme M. Ollier et je crois avec lui que la condition de la guérison est dans l'ankylose.

M. Ollier. Il faut avant tout, dans la question qui nous occupe, tenir compte du degré de la coxalgie, et je serai alors complètement d'accord avec MM. Verneuil et Trélat.

En insistant sur la fréqence des récidives et le danger des déformations secondaires, j'ai éliminé les synovites rhumatismales superficielles, qui peuvent être suivies d'une guérison complète ; je me suis exclusivement borné aux coxalgies avec lésions osseuses qui entraînent, malgré la lenteur et l'indolence de leur marche, des altérations graves dans les tissus constitutifs de l'articulation.

C'est dans ces coxalgies, qui se rattachent le plus souvent à la tuberculose osseuse, d'après nos idées modernes, que la guérison est longtemps incertaine et précaire, malgré la cessation de la douleur. Il faut se méfier, pendant plusieurs années, jusqu'à la fin de la croissance, et même après des déformations tardives. On prévient ces accidents et ces récidives par des soins appropriés, mais il faut avoir toujours la crainte de les voir apparaître, si on laisse les enfants se livrer sans mesure aux jeux et aux exercices de leur âge.

J'ai vu survenir les déformations et le retour des accidents aigus cinq, six, sept ans après la guérison apparente, et je les ai constatés souvent après une cure thermale entreprise dans le but d'assouplir l'articulation et d'augmenter sa mobilité. Je ne saurais trop m'élever contre l'emploi de ces moyens destinés à compléter la guérison : mouvements passifs, douches, massages ; ils sont on ne peut plus dangereux, et ils amènent des abcès dans les articulations qui paraissent définitivement guéries. Récemment j'ai vu

survenir un abcès dans une coxalgie qui était indolente depuis huit ans; un traitement thermal à Aix, prudemment administré cependant, fut la cause déterminante de cette complication.

Bonnet avait cru un moment au rétablissement des mouvements après les coxalgies, et il cherchait à assouplir les jointures après avoir rectifié la position. Mais c'est là une erreur que Bonnet n'eût pas tardé à reconnaître s'il avait eu le temps de vérifier les résultats de la méthode du traitement qu'il venait d'instituer.

L'ankylose doit être, non seulement respectée, mais recherchée toutes les fois qu'il y a des désordres osseux et qu'il s'agit d'individus obligés de gagner plus tard leur vie par un travail fatigant.

Beaucoup de coxalgies guérissent sans doute avec quelques mouvements, mais, à part les formes rhumatismales et traumatiques légères qui peuvent guérir complètement, les malades conservent toujours dans leurs articulations des germes de récidive et des causes de déformation. Les services que leur rendent les mouvements qu'ils ont conservés, ne compensent pas les dangers auxquels ils restent toujours exposés, quand une nouvelle articulation doit s'établir entre des tissus déjà profondément altérés. Le rôle de la hanche dans la marche et la station, le poids que doit supporter la tête du fémur nous expliquent la fréquence des récidives.

M. Anger. Mon opinion sur la marche de la coxalgie est conforme à celle de MM. Ollier et Trélat, mais le but de ma communication était de répondre à la théorie de M. Verneuil, relativement aux attitudes.

M. Verneuil. Vous avez dépassé les limites où je m'étais renfermé ; car je n'ai traité que deux points : 1° les récidives tardives ; 2° la théorie des attitudes.

M. Anger. Ma réponse a visé surtout ces deux points-là ; elle a visé tout spécialement la théorie des attitudes que nous a exposée M. Verneuil, parce que, à mon avis, les contractures musculaires ne suffisent pas pour en fournir la clef. L'attitude du début, en particulier, l'allongement du membre avec abduction, doit être attribuée à des altérations matérielles du fémur, à un véritable trouble trophique dont le résultat est un allongement réel.

M. Verneuil. Ce fait ne peut jamais être regardé que comme une exception.

M. Anger. En le signalant, j'ai voulu surtout insister sur ce point, qu'il existe, indépendamment des contractures musculaires,

des lésions matérielles articulaires et osseuses dont M. Verneuil ne me semble pas avoir tenu assez de compte.

M. Verneuil. Il résulte de cette discussion que, M. Anger et moi, nous ne comprenons pas la coxalgie de la même façon. M. Anger fait des lésions que je considère comme exceptionnelles la base de sa théorie, et moi je déclare qu'il y a des attitudes vicieuses dans la production desquelles ces lésions n'ont aucune part. En admettant que, sous l'influence d'une irritation portant sur sa partie inférieure, l'angle du col, du fémur avec la diaphyse se redresse, Hüter a émis une théorie de l'allongement vrai qui peut être quelquefois exacte, mais qui n'est pas susceptible de généralisation à toutes les coxalgies. Il en est de même des idées de M. Anger. Il persiste donc un très grand écart entre nos opinions.

Communication et présentation d'une malade.

Tic douloureux du côté gauche de la face et de la langue datant de cinq ans. — Élongation du nerf lingual. — Cessation de tous les phénomènes douloureux,

par M. Le Dentu.

Les cas d'élongation de nerfs se multiplient et des résultats surprenants sont obtenus dans des circonstances très différentes les unes des autres. La névralgie épileptiforme a déjà bénéficié dans quatre cas de cette nouvelle thérapeutique. M. Chauvel rapporte dans son travail récent les observations de Baum (élongation du facial), de Spence et de Walsham (élongation du sous-orbitaire), de Grainger-Stewart (élongation du nerf mentonnier). Je ne sache pas qu'aucun cas d'élongation du nerf lingual ait été publié jusqu'ici. Si j'ai été amené à choisir cette branche du trijumeau, cela tient à ce que la malade avait dans la langue des douleurs intenses, mais j'espérais aussi que cette élongation aurait une action éloignée indirecte, sur les autres branches du maxillaire inférieur. Le fait suivant montre que cette espérance était fondée ; il permet peut-être de penser que l'élongation d'une branche quelconque d'un nerf sur le territoire duquel se concentrent les douleurs de la névralgie épileptiforme, peut mettre fin à ces douleurs. On pourrait même aller plus loin, en s'appuyant sur l'observation de Baum (élongation du facial) et dire : l'élongation même d'un nerf moteur dont les origines sont voisines de celles du nerf sensitif qu'on veut influencer, détermine le même résultat que celle

d'une des branches du nerf sensitif; mais j'ajouterai de suite : si c'est au prix d'une action remontant jusqu'à l'encéphale qu'on obtient ce résultat, on se place dans des conditions peut-être trop périlleuses et il vaut mieux chercher à agir directement sur le nerf malade.

L'opération étant toute récente, je ne vous présente pas la malade comme définitivement guérie; mon but est surtout de vous faire constater les résultats immédiats de l'élongation qui m'ont paru intéressants à cause de leur netteté.

Observation

recueillie par M. Auvard, interne des hôpitaux.

La malade a été réglée à 15 ans, a eu huit enfants et a fait deux fausses couches. Le dernier enfant est venu au monde il y a 25 ans. Ménopause à l'âge de 57 ans.

Elle n'a jamais présenté trace d'accidents syphilitiques ou scrofulo-tuberculeux.

Comme antécédents pathologiques, on ne trouve dans son histoire que deux atteintes d'eczéma aux jambes, pour lesquelles elle a été traitée à l'hôpital Saint-Louis. Elle présente encore à la jambe gauche une plaque d'eczéma. Elle accuse aussi quelques douleurs rhumatismales assez vagues, marquées surtout au niveau des lombes, et qui, à trois ou quatre reprises, l'auraient obligée à garder le lit.

Il y a actuellement cinq ans qu'elle a été prise des douleurs pour lesquelles elle vient se faire soigner. Au début, ces douleurs étaient localisées à la tempe gauche. Elles se présentaient sous forme de crises qui duraient pendant deux à trois jours; à la suite de ces crises il y avait des périodes de calme qui pouvaient aller jusqu'à deux ou trois mois. Pendant les crises les douleurs se présentaient sous forme d'élancements. Elles ont conservé à peu près la même intensité depuis leur début jusqu'au mois de juin dernier.

Depuis le mois de juin, les douleurs sont devenues beaucoup plus fortes, presque continuelles. La malade a été consulter le Dr Dujardin-Beaumetz, à l'hôpital Saint-Antoine, et est entrée dans son service, où elle a été soumise à différentes médications qui n'ont eu qu'une faible action sur sa maladie; seules les injections sous-cutanées de morphine lui donnaient un soulagement un peu durable.

Le Dr Dujardin-Beaumetz voyant l'inefficacité des traitements médicaux, pensa qu'il y avait lieu d'intervenir chirurgicalement, et c'est dans ce but qu'il nous adressa la malade, qui fut admise dans notre salle le 13 octobre 1881.

A l'entrée de la malade nous constatons : douleurs très vives, sous forme d'élancements, occupant toute la région temporale gauche; le conduit auditif interne du même côté est très douloureux. La moitié gauche de la langue et les lèvres, dans la plus grande partie de leur

étendue, mais avec prédominance à gauche, sont douloureuses, spontanément et à la pression.

La malade éprouve presque continuellement des élancements qui occupent les régions mentionnées ci-dessus. Tout bruit un peu intense, les mouvements de mastication, de déglutition exagèrent beaucoup les accès douloureux. Le sommeil, pendant la nuit, est à peu près impossible.

Par la pression au niveau de l'émergence des différentes branches du trijumeau, il est impossible de determiner un point douloureux, on ne retrouve pas les points caractéristiques de la névralgie de la 5e paire. La vue du côté gauche est affaiblie, on ne note aucune autre altération spéciale de l'œil. La région temporale du côté atteint est, dans la plus grande partie de son étendue, le siège d'un eczéma peu intense.

Depuis le moment de son entrée jusqu'au jour de l'opération, on a administré par jour de 3 à 6 grammes d'hydrate de chloral par la voie rectale. Grâce à cette médication, on a pu rendre un peu de calme à la malade et affaiblir les accès qui étaient loin cependant de céder complètement à l'influence de l'agent anesthésique.

En présence de l'inefficacité de tous les moyens médicaux employés, nous nous décidons à faire l'étirement du nerf lingual gauche.

21 *octobre.* — La malade est chloroformisée.

La bouche étant maintenue ouverte par un écarteur, au niveau de la dernière molaire gauche, ou plutôt au niveau de la place qu'elle occupait (la malade a perdu la plupart de ses dents), nous faisons une incision antéro-postérieure ayant un centimètre et demi de longueur environ, et presque immédiatement nous apercevons dans le fond de la plaie le cordon nerveux, qu'il suffit de dénuder légèrement pour l'attirer au-dessus des deux lèvres de la plaie, en le chargeant sur une sonde cannelée à bout recourbé. Le nerf est soulevé perpendiculairement à la surface du plancher de la bouche à une hauteur d'un bon centimètre, de telle sorte qu'il forme une anse d'un peu plus de deux centimètres, puis il est abandonné à lui-même. Au lieu de reprendre sa place primitive entre les lèvres de l'incision, il reste flasque en dehors de la plaie. Nous le faisons alors rentrer entre les lèvres de la plaie et nous appliquons une suture sur les deux bords de la plaie, de manière à préserver le nerf des différents froissements auxquels il aurait été exposé sans cette précaution.

Pendant la journée qui fait suite à l'opération, on observe peu de modification des douleurs. On donne dans la soirée à la malade un lavement de 3 grammes d'hydrate de chloral.

22 *octobre.* — La malade a été soulagée par le lavement qu'on lui a donné dans la soirée, mais l'opération ne semble amener aucune modification dans la topographie et l'intensité de la douleur. On donne à la malade un nouveau lavement de chloral.

23 *octobre.* — Même état. Même traitement.

24 *octobre.* — Les douleurs dans la région temporale diminuent. Quand la malade reste parfaitement tranquille au lit sans excitation aucune, elle n'éprouve plus d'élancements, mais aussitôt qu'elle re-

mue, qu'elle parle, qu'elle essaie de manger, les accès douloureux reparaissent comme par le passé, pour cesser de nouveau après quelques moments de calme.

Nouveau lavement de 3 grammes d'hydrate de chloral.

25 *octobre*. — L'amélioration s'accentue. On cesse complètement la médication chloralisée.

27 *octobre*. — L'amélioration persiste ou plutôt augmente malgré la cessation du chloral. Les élancements, les accès douloureux ont disparu. La malade n'éprouve plus que des douleurs vagues, continues, au niveau de la joue gauche et du côté gauche de la langue, ce qui peut être dû à une légère réaction inflammatoire dans la plaie buccale. La déglutition est devenue assez facile, la malade commence à manger sans craindre les douleurs affreuses que provoquait autrefois la déglutition.

La malade accuse un peu de céphalalgie.

31 *octobre*. — Même état de la malade, qui n'accuse plus que quelques douleurs au niveau de la joue gauche. Le sommeil pendant la nuit est très bon.

On ne note aucune modification du côté de l'œil gauche. La vue y reste simplement affaiblie comme elle l'était avant l'opération.

3 *novembre*. — On enlève la suture qui avait été placée sur la plaie au moment de l'opération. La cicatrisation est à peu près complète.

9 *novembre*. — La malade continue à aller parfaitement. Les douleurs de la joue ont complètement disparu, de sorte que la guérison est complète. Il s'agit de savoir si elle se maintiendra.

Discussion.

M. Th. Anger. Je voudrais savoir si M. Le Dentu a trouvé le nerf normal ou congestionné.

M. Polaillon. Mon avis est que M. Le Dentu peut compter sur la guérison définitive de son opérée. J'ai pratiqué la même opération sur le dentaire inférieur et sur le sous-orbitaire, il y a déjà plusieurs mois, et jusqu'ici la guérison s'est maintenue.

M. Nicaise. Me méfiant beaucoup de l'élongation des nerfs crâniens et particulièrement du trijumeau, j'ai fait des recherches pour découvrir des cas d'accidents survenus, soit à la suite des élongations pratiquées jusqu'ici, soit après la résection du maxilaire supérieur. Bien que je n'aie trouvé mention d'aucun accident, j'ai préféré faire la résection du nerf sous-orbitaire, suivant le procédé de M. Tillaux, à une malade atteinte de tic douloureux de la face ; elle a très bien guéri.

M. Tillaux. M. Nicaise a eu raison de parler de troubles trophiques possibles après la résection du maxillaire supérieur. J'ai vu survenir une fois la fonte de l'œil dans des conditions telles que

certainement elle ne pouvait être attribuée au traumatisme opératoire. L'arrachement du nerf maxillaire supérieur en avait certainement été la cause.

M. Le Dentu. A la question de M. Anger je répondrai que le nerf lingual était d'un blanc légèrement jaunâtre, comme dans l'état normal.

J'enregistre avec plaisir les assurances de M. Polaillon. Elles me donnent grande confiance pour l'avenir de mon opérée. Si je n'ai pas parlé de guérison définitive, c'est à cause du petit nombre de jours écoulés depuis l'opération.

Je pense avec M. Nicaise que les élongations des nerfs crâniens exigent beaucoup de précautions. Un cas de mort tout récent, survenu à l'étranger dans des circonstances que je ne suis pas à même de préciser, ne peut que corroborer ses craintes. Mon excellent collègue a pu d'ailleurs constater que j'avais porté beaucoup de douceur dans les manœuvres. J'ai exercé une traction lente, et peu à peu, sans difficulté, le crochet qui soulevait le nerf s'est trouvé distant de la muqueuse d'un peu plus d'un centimètre. Je m'étais contenté de détruire par traction l'élasticité et la rétractilité du nerf.

M. Tillaux a observé la fonte purulente de l'œil à la suite d'une résection du maxillaire supérieur et il l'attribue à des troubles trophiques. Doit-on en conclure que l'élongation prédispose à cette complication ? Il faut reconnaître qu'il y a loin d'une traction douce et soutenue à l'arrachement violent et brusque du nerf maxillaire supérieur dans le cours d'une résection. Dans ce dernier cas on ne sait pas au juste ce qu'on fait. Combien de fois n'est-il pas arrivé aux opérateurs de mal sectionner le tronc nerveux dans l'orbite et par conséquent d'exercer sur lui des tractions violentes ! Et cependant les accidents du genre de celui qu'a observé M. Tillaux sont rares. On peut donc penser que les élongations sont moins dangereuses que n'est porté à le croire M. Nicaise.

Il a préféré la résection du nerf sous-orbitraire à son élongation ; dans le cas où la névralgie épileptiforme siège dans un département nerveux bien circonscrit, la résection de la branche principale peut suffire, sauf réserve pour les récidives éloignées ; mais lorsque plusieurs des grosses branches de la face sont le siège des douleurs, il est peut-être préférable de recourir à un moyen capable d'agir, non seulement sur le nerf que l'on étire, mais à distance sur d'autres nerfs restés totalement en dehors des manœuvres opératoires.

J'ai fait l'élongation du lingual, d'abord parce que la malade souffrait beaucoup de la langue, et aussi dans l'espoir d'exercer une

action à distance sur les branches temporales. S'il était prouvé que la même opération portant sur le lingual, sans qu'il y eût d'élancements dans la langue, pût toujours guérir le tic douloureux temporal, il ne faudrait pas hésiter à la préférer à la résection du nerf auriculo-temporal, opération que j'ai pratiquée une fois avec un succès complet pendant près de dix-huit mois, mais dont l'exécution offre infiniment plus de difficulté que l'élongation du nerf lingual.

Lecture.

M. Boucheron lit un travail intitulé : *Pathogénie du décollement de la rétine.*

Ce travail est renvoyé à l'examen d'une commission composée de MM. Giraud-Teulon, Berger, Th. Anger, rapporteur.

La séance est levée à 5 h. 30 m.

Le secrétaire,
A. Le Dentu.

Séance du 9 novembre 1881.

Présidence de M. de Saint-Germain.

Le procès-verbal de la séance précédente est lu et adopté.

Correspondance.

La correspondance comprend :

1° Les journaux hebdomadaires publiés à Paris;

2° *Bulletin de l'Académie de médecine.* — *Alger médical.* — *Bulletin de thérapeutique.* — *Gazette d'ophtalmologie.* — *Lyon médical.* — *Revue médicale de l'Est.* — *Revue médicale de Toulouse.* — *Revue médicale.*

3° *Gazette médicale italienne-lombarde.* — *British medical.* — *Mémoires couronnés par l'Académie royale de Belgique.*

4° Un Mémoire pour le prix Laborie, ayant pour titre : Des

suites éloignées de l'ovariotomie, et pour épigraphe : *En toutes choses l'expérience est le véritable guide.*

5° Un Mémoire intitulé : *Polype utérin. — Inversion de l'utérus,* adressé par M. Cauvy, de Béziers, à l'appui de sa candidature au titre de membre correspondant. (Commission : MM. Guéniot, Nicaise et Terrillon).

6° Une lettre de candidature à la place de membre titulaire, adressée par M. le Dr Blum.

7° Sur l'extirpation de l'utérus, par M. Cecerelli, de Florence.

8° Deux Mémoires de M. Morhoy, de Vienne, sur l'emploi de l'iodoforme.

9° M. Forget offre le *Bulletin de la Société de médecine de Paris*, de 1881.

A propos du procès-verbal.

M. Verneuil lit une note sur *un nouveau cas de pseudo-récidive tardive de coxalgie.*

Il s'agit d'un garçon de quatre ans et demi, de bonne constitution, sans symptômes manifestes de scrofule, atteint de coxalgie il y a vingt-deux mois. L'affection était peu douloureuse, la déformation peu prononcée. On place l'enfant dans la gouttière de Bonnet, sans chloroformisation, et on l'y maintient pendant dix mois. Au bout de ce temps on croit la guérison assurée; il n'y a en effet aucune souffrance; le membre malade n'exécute que des mouvements limités et présente un peu de raccourcissement, mais la marche et la station s'exécutent assez aisément. Peu à peu cependant la claudication s'accentue davantage; la cuisse se fléchit sur le bassin et la courbure lombaire fait des progrès. Je suis consulté le 20 octobre 1881, un an environ après la suppression de la gouttière, je reconnais l'attitude vicieuse du membre essentiellement caractérisée par une flexion permanente de la cuisse sur le bassin, allant presque jusqu'à l'angle droit avec l'ensellure de compensation. Du reste, ni abduction ni adduction, ni rotation interne ou externe. Aucun gonflement, nul déplacement articulaire, point de trace d'un travail inflammatoire quelconque ; état général meilleur. Les parents m'affirment que le membre se retire de plus en plus. pour employer leur expression.

En conséquence je conseille de rectifier l'attitude vicieuse à l'aide du chloroforme et de mettre l'enfant dans la gouttière de Bonnet,

jusqu'à ce qu'on puisse le placer dans un appareil en cuir moulé de Bouvier.

Le petit garçon est endormi le 24 octobre. Aussitôt la résolution obtenue, je constate l'impossibilité de redresser le membre et de le porter dans l'abduction, et l'adduction en raison de la contracture du couturier et des adducteurs, peut-être du psoas-iliaque. En revanche, je puis fléchir la cuisse jusqu'à la dernière limite sans provoquer le moindre frottement articulaire, ce qui prouve qu'il n'existe point de lésions osseuses ni cartilagineuses, point d'adhérences intra-articulaires, point d'exsudats inflammatoires.

Je me mis en devoir de corriger la mauvaise situation ; je parvins à distendre les adducteurs et le couturier et à redresser presque complètement le membre. Je gagnai beaucoup, mais je ne pus arriver à l'extension complète et je m'arrêtai, craignant de causer quelques désordres ; on peut espérer que la position ; prolongée dans la gouttière achèvera le redressement.

Élongation du nerf dentaire inférieur pour une névralgie rebelle du trijumeau,

Par M. Polaillon.

J'ai été conduit, à défaut de tout autre moyen qui ait pu soulager une névralgie extrêmement intense du nerf trijumeau, à pratiquer l'élongation d'une de ses branches, le nerf dentaire inférieur, qui semblait être plus particulièrement le siège de la douleur. Cette opération a été suivie d'une amélioration, d'abord, et ensuite, d'une guérison actuellement complète. Elle peut être rapprochée de celle que M. Le Dentu a communiquée dans la dernière séance. Comme l'élongation des nerfs est une question à l'ordre du jour, il n'est pas inutile de faire connaître l'observation qui m'est propre.

Les détails de l'observation qui suit ont été recueillis par M. Richardière, interne, et M. Barbier, externe du service.

Observation. — Le nommé Antoine Périer, âgé de 61 ans, exerçant la profession de journalier, entre le 2 août 1881 à l'hôpital de la Pitié, salle Broca, lit n° 30, pour une névralgie faciale des plus rebelles. Il habite un pays où sont endémiques les fièvres palustres.

Pas d'antécédents de syphilis, de rhumatisme, ni de goutte.

Le début de la maladie remonte à 3 ans, époque à laquelle le patient commence à ressentir des douleurs vagues le long du maxillaire inférieur droit. Depuis lors, les douleurs n'ont pas cessé d'augmenter.

Il y a un mois, en particulier, les accès se sont rapprochés et ont pris une acuité exceptionnelle.

A l'entrée à l'hôpital, on constate que la névralgie affecte le trijumeau droit, dont toutes les branches sont atteintes. Le malade pousse de légers gémissements. Les accès arrivent toutes les cinq minutes, et chacun d'eux dure de 1 minute à 2 minutes 1/2. Pendant la nuit il n'y a pas de sommeil possible, et le malade reste assis sur son lit.

Les accès se produisent en général sans provocation ; mais si l'on fait parler le malade ou s'il fait des efforts de déglutition, ils éclatent tout à coup, ce qui prouve que le nerf lingual participe à la névralgie. De même, la pression aux points d'émergence des nerfs (trous sus et sous-orbitaires, trou mentonier) donne lieu à des accès très douloureux.

L'accès débute par le nerf maxillaire inférieur, mais s'étend bientôt à tout le trijumeau. Le patient fait des contorsions, mais il n'y a pas de contraction ni de contracture des muscles de la face. La partie droite de la langue, les téguments de l'aile du nez et de la partie droite du crâne sont également le siège de douleurs vives, lancinantes, exacerbantes.

Il n'y a pas de trouble de la vue ni de l'odorat.

Pas d'hyperesthésie ni d'anesthésie de la peau.

Depuis trois mois le malade dit n'avoir pas pu dormir.

On ne constate pas la présence des points apophysaires de Trousseau. La pression sur les apophyses des vertèbres cervicales supérieures et sur la protubérance occipitale externe n'occasionne ni douleur, ni accès immédiat.

On ordonne : Pilules de valérianate de quinine, 2 par jour.

Cependant les douleurs augmentent d'intensité et le médicament ne procure aucun soulagement.

9 *août*. — Brom. de potas., 2 gr.

On augmente progressivement la dose du bromure de potassium et on la porte, le 13 août à 8 grammes. Pas de soulagement appréciable.

15 *août*. — 10 grammes de kbr. — Rien. — Pas d'affaiblissement du malade.

16 *août*. — 10 grammes de kbr., 2 grammes de chloral. — Le malade n'a pas dormi et ne paraît pas soulagé. Il est plus abattu et les accès sont plus fréquents.

17 *août*. — 12 grammes de kbr., 3 grammes de chloral pris le soir.

18 *août*. — Le malade a dormi toute la nuit et n'a pas souffert. Il est gai, avoue n'avoir été aussi bien depuis plusieurs mois et paraît moins fatigué que la veille. Au réveil, les douleurs l'ont repris, mais moins violentes, les accès sont moins fréquents ; lui qui ne pouvait parler, raconte à qui veut l'entendre le mieux qu'il ressent. Le caractère de la douleur a d'ailleurs changé : elle est plus diffuse, plus continue et les accès ont disparu, bien que la douleur continue semble plus violente qu'auparavant.

19 *août*. — Il a été très abattu dans la journée du 18 et à la visite

d'hier on prescrit de diminuer progressivement la dose. Le malade a pris hier soir

Kbr. . . 12 grammes.
Chloral. 2 —

La nuit a été moins bonne et les douleurs sont toujours continues, bien que les accès semblent revenir.

20 *août.* — Hier soir.

Kbr. . . 14 grammes.
Chloral. 3 —

Il a dormi toute la nuit, mais depuis son réveil il souffre beaucoup. La douleur est maintenant continue, mais le malade prétend que cette douleur continue est plus violente que ses accès d'autrefois.

21 *août.* — Il a pris :

Kbr. . . . . 16 grammes.
Opium. . . . . 0,40 centig.
Morphine . . . . 2 injections d'un centigr. chaque.

Le chloral a été supprimé.

22 *août.* — Très abattu, il ne voit plus clair.

Kbr. . . . . 10 grammes.
Opium. . . . 0,20 centig.
Morphine. . 1 injection.

23 *août.* — Toute la journée il a été très abattu. Incontinence d'urine et des matières fécales. Il peut à peine parler. Il a dormi. Il souffre moins.

Il ne prend ni bromure, ni opium. A midi, injection avec la seringue de Pravaz.

24 *août.* — 0,05 de morphine. Le soir, café.

Incontinence des urines et des matières fécales. Il a dormi. Il a craché le sang.

25 *août.* — Granules d'aconitine, 2 par jour.

Râles de congestion aux bases des deux poumons. Il crache du sang presque pur. Une injection de morphine.

On augmente les granules de un par jour.

29 *août.* — 6 granules. Plus de crachats sanglants. La névralgie le fait bien plus souffrir depuis quelques jours.

30 *août.* — On supprime l'aconitine.

Kbr. . . 8 grammes.
Morphine 2 piqûres.

31 *août.* — Il souffre beaucoup. Il dort avec les injections de morphine. Le exacerbations ont reparu.

6 *septembre.* — L'état empire de plus en plus. M. Polaillon, qui est revenu de vacances, se décide, en désespoir de cause, à tenter l'élongation du dentaire inférieur.

Opération le 6 septembre.

Deux grammes de chloral sont administrés au malade dans une potion, une demi-heure avant l'opération.

La chloroformisation est rapide et complète.

Je pratique sur la mâchoire inférieure droite une incision en L, dont la portion verticale est située à 1 centimètre en avant du bord postérieur de la branche montante et la portion horizontale à un demi-centimètre au-dessus du bord inferieur de la branche horizontale. Tous les tissus sont coupés jusqu'à l'os. Le périoste est décollé et le lambeau, qui comprend le masséter, est relevé en haut et en dedans. La portion de la glande parotide, qui recouvre le masséter, est relevé en haut. Quelques filets du facial ont nécessairement été coupés, mais la branche temporo-faciale et la branche cervico-faciale n'ont point été intéressées.

J'applique alors une couronne de trépan de 13 millimètres de diamètre à deux centimètres au-dessous de l'échancure sigmoïde et au milieu de l'espace qui sépare le bord antérieur du bord postérieur de la branche montante. J'enlève une rondelle osseuse qui comprend la table externe et une partie du diploé; puis, étant arrivé près de la table interne, je l'enfonce avec précaution en pressant contre elle avec l'extrémité d'une pince. Je retire les fragments osseux, et je suis sur les parties qui sont en rapport avec la face interne de la branche montante du maxillaire inférieur.

Après avoir écarté le tissu cellulaire avec la sonde cannelée, je découvre le nerf dentaire inférieur, qui se présente sous la forme d'un cordon blanc, situé au milieu de la perte de substance faite par le trépan. Je le charge sur un crochet mousse et je l'attire progressivement en dehors, jusqu'à une distance que j'évalue à 1 centimètre 1/2 en dehors de la face externe du maxillaire. Pendant cette élongation, nous n'entendons pas de craquement, mais nous voyons le nerf amincir, et nous avons la notion qu'on ne pourrait pas étirer le nerf davantage sans s'exposer à le rompre.

Au moment où le nerf a été chargé sur le crochet mousse, le malade qui était profondément, endormi, manifesta, par quelques plaintes et quelques mouvements, la douleur excessive qu'il endurait.

Dans l'hypothèse où l'élongation du nerf n'aurait pas suffi pour arrêter les douleurs, et où il aurait fallu recourir à sa résection, je passai sous le nerf un fil de catgut, dont les chefs, sortant à travers la plaie, m'auraient permis de retrouver facilement le tronc nerveux.

La plaie est ensuite suturée (deux fils d'argent sur la portion horizontale de l'incision; trois sur sa partie verticale). Pansement de Lister.

7 *septembre.* — Bonne nuit. La sensibilité cutanée semble conservée à droite comme à gauche. Le pansement est renouvelé. Quand au résultat, le point mentonnier est moins douloureux, mais le lingual est toujours l'origine de douleurs. Cependant le malade accuse un mieux notable. Deux fils sont enlevés.

8 *septembre.* — Le malade ne s'est pas plaint. Les accès ont disparu, il ne reste qu'une douleur continue. Pas de paralysie de la face;

ni anesthesie, ni hypéresthésie de la peau au niveau du trou mentonier. Il y a une gêne de la déglutition qui peut s'expliquer par la profondeur où l'on a pénétré pendant l'opération et où l'on était, en somme, bien près de la paroi externe et supérieure du pharynx.

9 *septembre.* — Bonne nuit. Pas d'accès. Le reste des fils est enlevé. Gonflement assez notable de la joue gauche, sans rougeur et en partie le long du maxillaire inférieur. Le malade n'a pas mal dormi, plus de douleurs lancinantes. Pas de frisson; pas de fièvre. La pression est moins douloureuse au niveau des trous sous-orbitaire et sus-orbitaire. Les mouvements de la langue et du pharynx, quoique gênés encore, sont plus faciles.

10 *septembre.* — Hier, crise douloureuse de 10 heures 1/2 à 11 heures du matin. Cette crise a rappelé tout à fait celle qu'il éprouvait avant l'opération, mais elle en a différé en ce que, dans le domaine du dentaire inférieur, les irradiations étaient moins vives. Dans toute la moitié de la face malade, la pression est douloureuse, même la pression superficielle. Au niveau des trous sus et sous-orbitaires, elle arrache des cris au malade. Sensibilité excessive des téguments qui recouvrent le maxillaire inférieur et de la muqueuse du plancher de la bouche. La mastication et les mouvements de la langue sont douloureux. Injection de morphine.

Le 11 *septembre.* — Fil de catgut résorbé. Pansement. La plaie est réunie complètement. Les douleurs ressenties ont disparu. Le doigt promené sur la joue du côté malade détermine encore une légère douleur.

12 *septembre.* — Ce matin, à 2 heures, crise douloureuse très violente. Le malade, interrogé sur le siège de sa douleur, indique avec précision le trajet du nerf dentaire inférieur. Cette douleur avait un caractère fulgurant et parcourait le nerf de haut en bas. A la visite, il dit ne pouvoir effleurer ses lèvres; en effet, le simple contact de la région amène un accès sous nos yeux, accès qui dure une demi-minute environ. Il y a des contractions réflexes des muscles de la face du côté opposé et en particulier de la partie interne de l'orbiculaire des paupières. Le malade paraît très affecté de son état. Injection de morphine.

13 *septembre.* — Les douleurs sont moins vives et de moins longue durée.

14 *septembre.* — Nouveaux accès. Mais, fait remarquable, c'est que des anesthésiques, qui étaient sans effet avant l'opération, amènent un soulagement marqué. Ainsi, une simple injection de morphine procure une nuit calme.

15 *septembre.* — Rien de nouveau.

16 *septembre.* — Bonne nuit. Il parle bien et paraît content.

17-18 *septembre.* — Continuation du même état.

19 *septembre.* — La pression presque indolore.

20 *septembre.* — Le malade ne souffre plus et veut quitter l'hôpital.

22 *septembre.* — Le malade quitte le service. A ce moment toute douleur a disparu.

Les nouvelles qu'on a reçues depuis son départ mentionnent l'absence de crises; quelques douleurs vagues persistent sur le trajet du lingual.

6 *novembre.* — On nous écrit que l'opéré est dans un état satisfaisant. Il n'a pas ressenti de douleurs depuis 15 jours et il est tout à fait content, parce qu'il peut travailler toute la journée sans fatigue et dormir d'un bon sommeil pendant la nuit. Il ne lui reste qu'un peu de difficulté à ouvrir grandement la bouche, mais cette difficulté va en diminuant et disparaîtra certainement avec le temps.

Ainsi, chez ce malade dont les trois branches du nerf trijumeau, et particulièrement le nerf dentaire inférieur, sont le siège d'une névralgie horriblement douloureuse et revenant par accès, chez ce malade qui n'a pu être soulagé ni par l'opium, ni par le bromure de potassium à haute dose, ni par le chloral, ni par l'aconitine, l'élongation du nerf le plus affecté produit une sédation des douleurs. Les accès douloureux s'éloignent et deviennent plus courts. Les anesthésiques qui, avant l'opération, n'avaient point de prise sur la douleur, produisent avec facilité un effet calmant, et l'amélioration existe non seulement dans le nerf élongé, mais dans toutes les autres branches du trijumeau. Au bout de quelques jours, les crises disparaissent, et il ne reste plus que des douleurs facilement supportables. Enfin, deux mois après l'opération, le patient ne souffre plus. Il peut travailler toute la journée, et son sommeil n'est plus troublé par les souffrances qu'il endurait autrefois. Je ne sais si cette guérison sera durable. Néanmoins j'ai voulu faire connaître ce fait, qui est assurément favorable à l'élongation des nerfs dans les névralgies.

Communications.

Deux observations de taille hypogastrique par la méthode de Petersen,

par M. Perier.

Dans l'avant-dernière séance, à la prière de notre collègue M. Monod, vous avez mis à votre ordre du jour la question de la taille hypogastrique. Je crois de mon devoir de vous communiquer deux observations qui me sont personnelles et qui ont été l'objet d'un rapport à l'Académie, mais comme elles n'ont pas été publiées, j'espère que vous voudrez bien en accueillir favorablement la lecture.

Permettez-moi tout d'abord de nous débarrasser d'une question

de priorité qui préoccupe quelques-uns de nos collègues. M. le Dr Bois en vous présentant ses deux observations, vous a dit que dans la 2e opération il avait refoulé la vessie en mettant un ballon dans le rectum.

Dans cette opération qui est du 14 juillet dernier, M. Bois était assisté du Dr Girou, qui était encore interne à l'hôpital St-Antoine en mars et avril 1881, lorsque je pratiquais à cet hôpital mes deux opérations de taille suivant la méthode de Petersen. Le travail de Petersen a paru pour la première fois le 7 avril 1880 ; déjà le Dr Milliot avait en 1875, au congrès de Lyon, dans un travail intitulé *Méthode opératoire par ballonnement*, indiqué la possibilité de faciliter la taille hypogastrique en distendant le rectum à l'aide d'un ballon insufflé. Petersen au lieu d'air emploie un liquide comme agent de distension du ballon, ce qui permet à l'opérateur de pouvoir mesurer et régler les pressions exercées de dehors en dedans sur les parois de l'intestin (1).

Observation I.

Le premier malade est un homme de 53 ans, qui, le 15 novembre dernier, s'était introduit dans l'urètre un tuyau de caoutchouc d'un calibre répondant au n° 20 de la filière Charrière et d'une longueur de 70 centimètres. Cette longueur ne suffisant pas pour le but qu'il se proposait (suivant lui : combattre une rétention d'urine survenue brusquement après libations) il eut l'idée de raccorder à l'aide d'un petit ajutage en fer blanc un second tube à celui qui était déjà engagé; en voulant retirer le tout, il ne ramena que le tube raccordé et le morceau de fer blanc qui avait servi au raccord, l'autre tube resta dans la vessie.

Une cystite intense ne tarda pas à se déclarer : douleurs continues, ténesme vésical et anal, miction difficile et parfois involontaire, quelques hématuries; crises douloureuses accompagnées de prolapsus rectal.

M. Fourrier, chirurgien de l'hospice de Compiègne, à qui il finit par s'adresser, me l'envoya à l'hôpital Saint-Antoine où il fut admis dans mon service, quatre mois après l'accident. Il présentait alors au plus haut degré tous les symptômes que je viens d'énumérer. Renseignements pris, j'explorai la vessie après y avoir injecté environ 150 grammes d'eau, tout ce que put tolérer le malade. La sonde donne, dans tous les sens, la sensation de frottement contre une substance calcaire.

Il n'y avait pas à essayer de pincer le tube à l'aide d'un lithotriteur; on se fut exposé à ne pas pouvoir dégager l'instrument.

(1) Consultez F. Pétersen. Ueber Sectio alta *Archiv. f. Klin. Chir. V.* Langenbeck, t. xxv, p. 752.

Et C. Langenbuch. — Lithotomie und Antiseptik. *Ibid.*, t. xxvi, p. 28.

Je bornai donc là mon examen pendant lequel il y eut une procidence du rectum saillant au centre d'un énorme bourrelet hémorroïdal. Cette circonstance ne me faisait point augurer favorablement de tentatives d'extraction par la voie périnéale et je me décidai sans hésitation pour la taille hypogastrique, avec la modification qu'y avait apportée le professeur Petersen de Kiel.

Après avoir préparé le malade par des lavages vésicaux à l'essence de Wintergren et par l'administration à l'intérieur de salicylate de soude à la dose quotidienne de 1gr,50 dans le but de rendre l'urine aseptique, je procédai à l'opération le 26 mai.

Après avoir pris les précautions antiseptiques les plus rigoureuses, et le malade étant anesthésié par le chloroforme, j'introduis dans la vessie une sonde métallique à robinet, puis je serre fortement la verge sur la sonde à l'aide de plusieurs tours d'un tube en caoutchouc dont je maintiens les deux chefs à l'aide d'une pince hémostatique. Grâce à ce moyen, le liquide de la vessie ne peut s'échapper autour de la sonde, quelle que soit la pression. J'injecte dans la vessie, tout ce qu'elle peut contenir d'une solution phéniquée tiède à 1 0/0, 250 grammes environ.

J'introduis ensuite dans le rectum un pessaire de caoutchouc que je distends en poussant à l'intérieur 520 grammes d'eau tiède. A mesure que le pessaire se distend on sent manifestement la vessie faire au-dessus du pubis une saillie de plus en plus considérable, en même temps la sonde métallique bascule et son pavillon s'abaisse entre les jambes du malade.

Je pratique alors sur la ligne médiane une incision de quatre travers de doigt dont l'extrémité inférieure répond au bord supérieur du pubis. J'incise la ligne blanche, puis les bords de la plaie étant écartés, j'arrive sur le tissu adipeux pré-vésical. Un petit bourrelet adipeux qui paraît appartenir au cul-de-sac du péritoine est relevé doucement par le doigt d'un aide; j'incise avec précaution les fibres musculaires de la vessie et je vois apparaître dans leur écartement un bourrelet bleuâtre semi-transparent, c'est la muqueuse vésicale. Je l'incise, le liquide contenu dans la vessie s'échappe avec force, j'introduis mon doigt indicateur droit et le repliant en crochet, j'amène aisément au dehors le tube de caoutchouc qui se déroule. Une grande partie des concrétions calcaires qui l'incrustaient, se désagrégent pendant l'extraction et souillent la plaie, que je ne puis même arriver à nettoyer complètement malgré des lavages phéniqués abondants.

L'eau du pessaire rectal étant écoulée et cet instrument enlevé, la vessie abandonnée à elle-même se retire si profondément derrière le pubis que je renonce à en suturer la plaie comme j'en avais eu l'intention. Je me borne à placer dans l'intérieur de cet organe un tube en caoutchouc rouge qui sort par la plaie abdominale et que je maintiens en position en le traversant avec un fil dont les chefs sont fixés à la peau du ventre, à l'aide d'ouate collodionnée. Je suture la plaie abdominale, au-dessus et au-dessous de ce tube que je relie à un siphon dont l'extrémité plonge dans un vase situé sous le lit et contenant de l'eau phéniquée.

Dans le même vase plonge un second siphon en rapport avec une sonde en caoutchouc introduite dans la vessie par l'urètre. Le pansement de Lister est rigoureusement appliqué.

L'opération à laquelle assistaient M. le Dr Fourrier de Compiègne et mes collègues des hôpitaux. MM. Terrier, Championnière, Berger et Bouilly, n'a donné lieu qu'à une perte de sang insignifiante et je n'ai pas eu de ligature à faire.

La première journée fut excellente, le lendemain le fonctionnement des siphons fut assez défectueux. Le troisième jour, le malade commença à être inondé par l'urine qui passait sous le pansement et se répandait dans le lit. Malgré des lavages fréquents et des injections vésicales, je ne pus parvenir à rétablir l'écoulement par les tubes.

Je les enlève le cinquième jour.

Le sixième jour, je coupe les points de suture ; la réunion est parfaite à leur niveau.

Le septième jour l'urine est émise pour la première fois par le canal, le onzième jour la vessie commence à retenir l'urine.

Le surlendemain, treizième jour, les pièces du pansement sont à peine mouillées.

L'orifice se ferme bientôt, puis se rouvre à plusieurs reprises, et la cicatrisation n'est définitive qu'à partir du 24 mai, c'est-à-dire, 28 jours après l'opération.

Dès lors les voies urinaires sont rétablies dans leur parfait fonctionnement, sans qu'il y ait eu au cours du traitement ni retentissement péritonéal, ni l'apparence d'une phlegmasie du tissu cellulaire aux environs de la plaie.

Pendant tout le cours de la cicatrisation, la plaie a été recouverte d'un dépôt phosphatique persistant, qui m'a fait craindre un instant l'établissement d'une fistule. Je noterai aussi que, dès le troisième jour, je fus obligé de remplacer les injections phéniquées par des injections au salicylate de soude, les urines étant devenues noires.

Au point de vue de l'état général, les choses se sont également bien passées, sauf un incident survenu le 16 avril, 20 jours après l'opération, alors que la plaie presque guérie n'était plus recouverte que d'un linge imprégné d'acide borique. Le malade fut changé de lit sans mon autorisation et on fit sans m'en prévenir le nettoyage général de la salle, tout autour de lui, battage de matelas, soulèvement de toutes les poussières.

Le jour même, violent frisson, et plaque érysipélateuse qui resta confinée au pourtour de la plaie, l'état général resta mauvais pendant quelques jours et la fièvre tomba subitement en même temps qu'apparaissait une forte éruption herpétique aux lèvres. C'est le seul trouble général qu'ait présenté le malade au cours du traitement.

La température qui avait été de 39° le soir de l'opération, resta toujours au-dessous de 38°, sauf le sixième et le septième jour où elle dépassa ce chiffre d'un et de deux dixièmes, et du vingtième au vingt-troisième jour où elle atteignit jusqu'à 40° pour retomber brusquement à 37° avec l'éruption d'herpès.

OBSERVATION II.

Le dernier opéré était un homme de 55 ans entré à l'hôpital le 8 mars pour un calcul vésical dont la présence avait amené de graves désordres, avec urines purulentes et hématuries fréquentes. Le lithotriteur explorateur indiquait plus de quatre centimètres pour le calcul qui paraissait en même temps fort dur. Pendant quelques semaines, j'essayai par tous les moyens de remettre cet homme dans un meilleur état de santé sans pouvoir y réussir. Malgré des injections au Winter Green, faites avec les plus grandes précautions, les urines restèrent purulentes, les hématuries persistèrent.

Il fallut intervenir quand même sous peine de voir le malade succomber infailliblement à très brève échéance. Impossible de songer à la lithotritie; la taille périnéale ne paraissait pas beaucoup plus avantageuse, étant donnés le volume et la dureté du calcul. Je me décidai pour la taille sus-pubienne.

L'opération fut pratiquée *in extremis*. Le manuel opératoire fut identique à celui que je viens de décrire dans la précédente observation, avec cette nuance que j'introduisis tout d'abord le pessaire vide dans le rectum, de telle sorte qu'après la distension de la vessie, le pessaire se trouvait déjà en place prêt à être rempli à son tour.

Il n'y eut pas plus d'incident opératoire que la première fois, et aussitôt que la vessie fut ouverte, je pus extraire le calcul avec la simple pince en usage pour l'extirpation des polypes du nez. (C'est un calcul d'urate, de 31 grammes et de 44 millimètres de diamètre maximum.)

Le pansement fut le même que dans ma première observation. Je m'appliquai à mieux établir l'écoulement par les syphons, mais le malade qui ne sortit pas de l'état subdélirant dans lequel il était dès avant l'opération, dérangea l'appareil, en sorte que dès le premier jour l'écoulement se fit librement par la plaie dans les pièces du pansement.

L'état général restant très mauvais, bien qu'il n'y eut aucune douleur, ni aucune inflammation de la plaie, il n'était plus douteux que l'ensemble symptomatique fût la conséquence d'une lésion grave des reins.

En effet, le malade opéré le 20 avril, succombait le 25 et à l'autopsie nous trouvions le rein droit atrophié et kystique, le rein gauche hypertrophié, et présentant plusieurs foyers purulents dont un avait dépassé les limites de l'organe et envahi le tissu adipeux perirénal. Le foie était le siège d'une altération graisseuse très prononcée.

Quant à la plaie de l'opération, elle se présentait dans un état d'intégrité parfaite, il n'y avait pas apparence d'une infiltration purulente, ni même d'une simple phlegmasie du tissu cellulaire environnant, et il est facile de constater que le bistouri est resté à une distance notable du péritoine.

La mort n'est donc pas imputable au mode opératoire, dont l'innocuité se trouve au contraire mise en évidence par l'autopsie.

Comme il résulte des statistiques que c'est bien plus l'infiltration d'urine que la péritonite qui est à craindre à la suite des tailles hypogastriques, je pense qu'il est utile de prendre toutes les précautions possibles pour éviter cette infiltration.

Je pense aussi que les précautions antiseptiques, y compris le salicylate de soude à l'intérieur, ne sont pas non plus à négliger.

Quoique Petersen ait pratiqué la suture vésicale, je n'ai pas cru devoir suivre cet exemple, parce que l'affrontement des lèvres de l'incision vésicale est difficile à obtenir et qu'il peut se produire consécutivement des infiltrations rapides d'urine d'un grand danger.

Discussion.

M. Th. Anger. Pour empêcher la vessie de se rétracter derrière le pubis après sa section, j'ai fait construire un instrument spécial qui a la forme d'une sonde métallique ordinaire au moment de son introduction par l'urètre. Une fois qu'il est en place, on fait sortir du bec, au moyen d'un mécanisme spécial, une sorte de chaîne plate, cannelée sur sa face supérieure, qui vient s'adapter à la paroi antéro-supérieure de la vessie. C'est sur cette large cannelure que le bistouri sectionne le viscère.

Il se pourrait que cette espèce de mandrin articulé ne pût pas se développer dans une vessie petite et rétractée.

Je désirerais savoir si, chez les malades de M. Perier, la prostate était très développée. C'est pour moi une des indications les plus pressantes de la taille hypogastrique.

M. Monod. Dans les trois cas où j'ai fait la suture vésicale, je n'ai pas rencontré de difficultés sérieuses. Le doigt d'un aide placé dans l'angle supérieur de la plaie suffisait pour maintenir la vessie au-dessus du pubis. Chaque fois j'ai placé dans cet angle un premier fil qui servait à la maintenir dans cette position.

Jusqu'ici les résultats de la suture ont été très divers. A l'exemple de Souberbielle, d'Amussat, de Belmas, je pense qu'il est préférable de ne pas la faire.

M. Perier. La distension du rectum soulevait si bien la vessie que je puis dire que je l'avais entièrement sous la main. Un chirurgien italien a pu profiter de cette facilité pour extirper une tumeur de la paroi postérieure. J'aurais donc pu pratiquer sans peine la suture si la chose m'avait paru avantageuse.

Quant à la suture de la paroi abdominale, elle ne pouvait nuire à

l'écoulement de l'urine, car elle n'avait d'autre but que de diminuer l'étendue de la plaie superficielle, et l'écoulement était assuré par une très grosse sonde.

Ulcère tuberculeux de la langue méconnu. — De l'opportunité de l'amputation partielle dans les cas de ce genre;

Par M. Trélat.

L'an passé, à pareille époque, j'étais consulté par un malade atteint d'une ulcération du bout de la langue. Elle occupait environ le quart antérieur de cet organe, occasionnait des douleurs vives, rendait la parole presque impossible et s'opposait à la mastication. Elle n'avait qu'une faible épaisseur; sa surface était parsemée de petits points gris-jaunâtre, comme si le malade avait récemment bu du lait ou mangé des œufs.

Il réclamait l'opération à grands cris; mais comme nous ne trouvions à cet ulcère, M. E. Besnier et moi, aucun des caractères du cancer, nous donnâmes la préférence à un traitement moins radical, et nous eûmes le regret de constater que cet ulcère résistait à toute thérapeutique interne ou externe.

Des mois s'écoulaient et la situation restait la même; sur ces entrefaites une bronchite se déclara, puis une deuxième. Je ne revis plus ce malade et j'appris qu'il avait succombé au mois de mai de cette année.

C'est alors seulement que, me rappelant l'aspect spécial de l'ulcère, tenant compte, d'autre part, de la marche des accidents qui avaient occasionné la mort, je portai rétrospectivement le diagnostic d'*ulcère tuberculeux;* mais il va sans dire que cet ulcère ne présentait pas les caractères très nets de la maladie dans sa forme ordinaire. J'ai trop insisté moi-même sur ces caractères, M. Besnier les connaît trop bien, lui aussi, et sa compétence est trop bien établie, pour que nous ayons à nous reprocher de ne pas avoir su reconnaître le mal. C'est que nous étions en présence d'une forme anormale et qu'aucune circonstance indépendante de la lésion locale n'avait pu jusque-là nous mettre dans la bonne voie.

Il n'en est pas moins vrai que j'ai des regrets de ne pas être intervenu chirurgicalement, de ne pas avoir fait l'amputation de la partie malade. Je me suis demandé, en effet, à propos de ce fait, pourquoi on ne se comporterait pas dans les cas de cette sorte comme à l'égard de certains tubercules de l'épididyme et des abcès froids tuberculeux, lorsque les poumons sont sains. Je me suis rappelé aussi les faits de tubercules de la choroïde qui nous ont

été communiqués dans ces dernières années et à propos desquels on a préconisé l'énucléation de l'œil.

La thérapeutique est tellement impuissante contre les ulcères tuberculeux qu'une mesure radicale, ayant pour résultat certain la suppression des souffrances et de troubles fonctionnels graves, et comme résultat au moins très probable la protection de l'économie entière contre l'infection partie d'un foyer limité, me paraît aussi logique dans l'espèce que s'il s'agissait d'une affection cancéreuse. A l'avenir, je n'hésiterai pas à obéir à une indication que je considère comme formelle et j'opérerai le plus tôt possible.

Discussion.

M. Perrin. L'énucléation de l'œil en cas de tubercules de la choroïde est-elle toujours indiquée? Je ne le crois pas. J'ai vu pendant des années cette lésion bien supportée par les malades et la puissance visuelle peu ou point altérée. Selon moi, l'ablation de l'œil n'est indiquée qu'en cas de poussées inflammatoires qui le compromettent et qui révèlent de la part du néoplasme une activité d'évolution particulière.

Dans des circonstances analogues, j'agirais dans le même sens que M. Trélat. Pour ce qui est de la langue, je pense qu'il n'y a de réserves à faire à aucune période de la maladie.

M. Th. Anger. Je professe exactement les mêmes idées que M. Perrin, en ce sens que je ne proposerais l'énucléation de l'œil que si la vue était compromise; mais il me semble, ainsi qu'à M. Trélat, que l'ablation précoce des foyers tuberculeux doit beaucoup diminuer les chances de généralisation.

Dans le cas que je vous ai fait connaître, la généralisation n'est survenue que quelque temps après l'apparition des tubercules dans la choroïde.

M. Berger. Le curage des ulcères de la langue avec la cuiller tranchante serait peut-être suffisant. Je m'en suis servi pour opérer des épithéliomas, et jusqu'ici la guérison s'est maintenue.

M. Horteloup. Bien des malades atteints de lésions tuberculeuses des organes génitaux me passent par les mains à l'hôpital du Midi. Je n'ai eu qu'à me louer de les avoir opérés, et j'en pourrais citer qui sont restés parfaitement guéris depuis plusieurs années.

M. Le Dentu. On voit même rétrograder après la castration de lésions nettement reconnues des vésicules séminales.

M. TRÉLAT. La thérapeutique des affections tuberculeuses externes subit depuis quelque temps une véritable transformation; cela tient à ce qu'on connaît mieux l'évolution de la tuberculose. On découvre le tubercule plus tôt et l'on arrive tout naturellement à l'idée de la suppression de son foyer primitif.

J'irais même plus loin que MM. Perrin et Anger, en pratiquant l'extirpation même de l'œil qui aurait conservé sa fonction visuelle, et je ne fais de réserves qu'en ce qui concerne un petit tuberculus inerte de la choroïde; dans ce cas, j'attendrais; dans les autres, j'opérerais.

M. Berger propose la cuiller tranchante; il est possible qu'elle suffise; en ce moment je ne vise que le résultat, qui serait la suppression du foyer primitif.

Présentation d'un malade.

OBSERVATION.

Perforation du voile du palais. — Staphyloplastie.

par M. HORTELOUP.

C... 27 ans, couché ch. 9, se présente avec une perte de substance du voile du palais qui, d'après le récit du malade, a été occasionnée par une gomme du voile du palais, survenue quatre ans après le début d'une syphilis.

Il y a deux ans et demi que la perforation s'est produite. Elle est située à la partie médiane du voile du palais, à un demi-centimètre de la base de la luette. La dimension de la perte de substance est environ d'un centimètre de diamètre.

Depuis que ce jeune homme a été atteint de syphilis, il a suivi un traitement consistant en pilules de proto-iodure de mercure et, depuis un an, il a pris environ deux grammes d'iodure de potassium par jour, à diverses reprises.

Les bords de la perte de substance sont blancs, durs et résistants, aussi voit-on qu'il serait difficile de les mettre en contact. La suture a cependant été essayée au mois d'avril, mais le quatrième jour les fils ont déchiré les tissus et on n'a obtenu aucune amélioration.

C... demande à être opéré parce qu'il parle difficilement et parce que tous les aliments liquides passent dans les fosses nasales.

On ne pouvait pas songer à la suture simple, puisqu'elle avait déjà échoué, et d'après l'état tendu du voile du palais, il aurait fallu faire des incisions libératrices.

La luette était en bon état, pas trop volumineuse ; elle n'était pas œdématiée, et en la relevant avec une sonde cannelée, elle venait se

placer directement dans la perforation ; j'eus l'idée de profiter de cette disposition pour oblitérer l'ouverture.

Le mardi, 20 septembre 1881, je pratiquai l'avivement des lèvres de l'orifice, en ne touchant qu'à la partie buccale, mais je ne touchai pas à la portion de muqueuse qui était en rapport avec la base de la luette. Cet avivement qui fut fait comme pour les fistules vésico-vaginales avait environ un demi-centimètre de surface.

Ce premier temps effectué, je saisis avec une pince à griffes toute la muqueuse qui recouvrait la face antérieure de la luette et d'un coup de ciseau je pus la détacher. Le muscle palato-staphylin était à nu.

J'appliquai sept points de suture ; un à l'extrémité de la luette, qui fut relevée et mise en rapport avec le bord supérieur de l'orifice et trois de chaque côté. Les fils introduits à un demi-centimètre de l'avivement ressortaient au milieu. La torsion des fils termina l'opération en accolant exactement et sans aucun tiraillement la luette contre l'ouverture.

Le malade fut mis au lait et aux œufs crus.

Il n'y eut aucune douleur, aucun gonflement des tissus, et le 24 septembre j'enlève les fils; la réunion était complète, sauf à la partie supérieure où l'on aurait pu glisser une sonde cannelée.

Le 4 octobre, je touchai ce petit trajet avec la pointe du thermo-cautère chauffé au rouge sombre et le 15 octobre le malade sortait complètement guéri.

La voix est encore sourde, mais nullement nasale ; le malade ne souffre nullement et ne ressent aucun tiraillement.

Ce petit procédé de circonstance m'a paru intéressant à faire connaître, il est sans aucun inconvénient, car s'il ne réussissait pas du premier coup, il n'aggraverait en rien la situation du malade, soit que l'on tente la suture, soit qu'on réessaye ce procédé autoplastique.

Présentation d'un instrument.

M. le Dr Poulet, de Lyon, fait la démonstration d'un *forceps souple à tractions indépendantes*.

La séance est levée à 5 h. 40 m.

Le Secrétaire,

A. Le Dentu.

Paris.—Soc. d'imp. Paul Dupont, 41, rue J.-J.-Rousseau, 60.12.81. — Le gérant, G. Masson.

Séance du 16 novembre 1881.

Présidence de M. DE SAINT-GERMAIN.

Le procès-verbal de la séance précédente est lu et adopté.

Correspondance.

BODL. LIBR. PERIODICALS

La correspondance comprend :

1° Les journaux hebdomadaires publiés à Paris.

2° *Bulletin de l'Académie de médecine. — Journal de Gubler. — Lyon médical. — Annales de gynécologie. — Journal de médecine. — Tribune médicale. — Revue de chirurgie. — Revue de médecine. — Revue scientifique.*

3° *British medical. — Chronique médico-chirurgicale de la Havane. — Archives italiennes pour les maladies nerveuses. — Gazette du Vénézuéla. — Annales d'anatomie et de chirurgie de New-York. — Gazette italienne-lombarde. — Gazette de santé militaire.*

4° Un mémoire de M. Bourguet, d'Aix, membre correspondant, intitulé : *Formes et variétés du charbon, son mode de transmission et son traitement* (lecture en sera donnée dans une prochaine séance).

5° Un mémoire intitulé : *Kystes dermoïdes et fibromes utérins; gastrotomie*, par le Dr Queirel, de Marseille. (Commission : MM. Monod, Terrillon et Duplay, rapporteur.)

6° Une lettre de candidature au titre de membre titulaire, de M. G. Richelot.

Rapports

Sur une observation de thyroïdectomie communiquée par M. Richelot,

par M. TERRILLON.

M. G. Richelot a lu, dans la séance du 22 décembre 1880, une observation de thyroïdectomie dont le résultat a été la guérison complète de la malade et dans laquelle nous pouvons relever certains détails intéressants.

Au nom d'une commission composée de MM. Delens, Sée et Terrillon, rapporteur, je viens vous rendre compte de ce travail.

Je commencerai par donner un résumé de l'observation, et je la ferai suivre de quelques réflexions sur les points les plus importants.

Observation.

Une jeune femme de 25 ans, Mathilde C..., entra dans le service de clinique de l'Hôtel-Dieu le 28 août 1880, salle Notre-Dame, n° 13. C'était une Savoisienne, pourvue d'un goitre depuis l'âge de 11 ans. D'abord stationnaire, l'hypertrophie thyroïdienne avait pris, entre 15 et 17 ans, d'assez grandes proportions. Plus tard, M. Gosselin l'avait traitée à deux reprises. Il y a 6 ans, ponction et injection iodée sur le côté droit de la tumeur; six jours après, applications successives de caustiques à droite et à gauche, suivies de passage d'un drain et de lavages détersifs. La malade portait, depuis cette époque, deux cicatrices latérales très apparentes et racontait que, après l'ablation du drain, c'est-à-dire au bout d'un mois ou six semaines, il s'était développé un gros abcès au niveau du lobe gauche. Ce dernier accident passé, il y eut une guérison relative pendant trois ou quatre ans, avec difformité persistante.

Rentrée à la Charité pour la seconde fois il y a deux ans, elle avait subi trois ponctions capillaires à quelques jours d'intervalle à la suite desquelles s'était déclaré un gonflement inflammatoire du cou. Depuis lors, elle s'affaiblissait toujours, respirait mal, et, depuis quelque temps, des douleurs dans l'abdomen et des métrorragies étaient venues compliquer la scène.

Lorsque la malade eut été admise à l'Hôtel-Dieu, l'attention fut d'abord attirée sur quelques symptômes alarmants. Il y avait souvent une dyspnée intense et prolongée; les accès se renouvelaient surtout dans les grands efforts; souvent aussi de la dysphagie et des troubles dans la circulation céphalique; la voix était d'une grande faiblesse. A l'examen local, on trouva une tumeur ne dépassant guère la moitié du poing d'un adulte et divisée en trois parties : lobe droit volumineux, large et aplati; lobe gauche peu développé; lobe moyen très dur, saillant et arrondi à la manière d'un kyste. La peau semblait immobile, adhérente. La glande hypertrophiée touchait le sternum; mais en cherchant à la soulever, on ne trouvait pas la preuve d'un prolongement vers le médiastin. On ne savait rien sur l'état des voies respiratoires; on n'en pouvait juger que d'après les troubles fonctionnels.

Une ponction capillaire sur le lobe moyen fit sortir un peu de liquide hématique.

En résumé, on avait affaire à un goitre ancien donnant tous les accidents qui caractérisent la forme suffocante : dyspnée, dysphagie

gie, altération de la voix, troubles circulatoires et nerveux. Les opérations antérieures, sans arrêter le mal, avaient altéré les tissus, peut-être amené des adhérences, des déformations inaperçues; aucun traitement nouveau n'avait chance de réussir. Les symptômes devaient s'aggraver de jour en jour avec l'accroissement de la tumeur et l'altération progressive des voies aériennes qu'on sait aujourd'hui se cacher derrière les goitres et se révéler à l'improviste. On avait donc à choisir entre l'inaction et l'intervention radicale, en se rappelant qu'en présence d'une hypertrophie thyroïdienne à marche envahissante, inaccessible aux méthodes palliatives, attendre c'est compromettre la vie de la malade et le succès de la thyroïdectomie.

L'opération fut retardée par une poussée inflammatoire qui dura du 1er au 8 septembre et qu'avait provoquée sans doute la ponction exploratrice. Pendant une semaine, il y eut de la fièvre, du malaise, de l'inappétence; la dyspnée et la dysphagie s'accentuèrent; la tumeur, augmentée de volume, était rouge, douloureuse et animée de pulsations très visibles. Quand cet orage fut calmé, les battements et la douleur disparus, la peau resta congestionnée, et la tumeur certainement plus volumineuse qu'avant les accidents. Le mal semblait faire des progrès; et comme de nouvelles poussées congestives étaient toujours à craindre, l'opération fut décidée pour le 11 septembre.

L'incision fut pratiquée suivant une courbe à convexité inférieure, commençant au-devant d'une carotide, finissant à l'autre, et rasant la fourchette sternale. La dissection du lambeau fut faite avec le bistouri, car la peau adhérait intimement à la tumeur par un tissu lardacé; vers le bord supérieur, les doigts et la spatule suffirent pour dégager la glande. Pendant ce premier temps de l'opération, quatre pinces à pression continue furent appliquées sur de petits vaisseaux.

En recherchant la thyroïdienne supérieure droite, un gros tronc veineux fut ouvert, mais aussitôt une pince fut appliquée et l'hémorragie d'abord abondante s'arrêta bientôt. Une aiguille de Deschamps introduite sous les tissus permit de placer un fil de soie sur le pédicule des vaisseaux thyroïdiens sans qu'on ait vu ni touché l'artère. La section du pédicule étant pratiquée près de la tumeur, il n'y eut aucune hémorragie par le bout périphérique.

Le pédicule supérieur gauche, disséqué de la même façon, laissa voir l'artère qui fut isolée avec la sonde et coupée entre deux fils de soie.

A ce moment, la tumeur se trouvait assez bien dégagée dans sa moitié supérieure, et on pouvait voir la trachée décrivant une grande courbe latérale intimement adhérente au lobe droit de la

thyroïde par un tissu lardacé. Quelques coups de bistouri et de spatule furent donnés pour juger de la force de ces adhérences qui furent trouvées très dures à la partie supérieure; aussi devait-il y avoir avantage à libérer la trachée de bas en haut.

La thyroïdienne inférieure droite fut vue et sectionnée comme la supérieure.

Dans le dégagement de la moitié inférieure de la trachée, la spatule suffit pour rompre les adhérences, lentement et sans trop d'efforts; mais plus haut, vers le larynx, il fallut disséquer minutieusement avec le bistouri.

A ce moment, la respiration devenue difficile causa une courte alerte, heureusement de peu de durée.

La tumeur ne tenait plus que par son bord gauche. La thyroïdienne inférieure de ce côté ayant été également aperçue et ses battements sentis par le doigt, le pédicule fut lié en masse comme celui du côté droit.

Quant au pédicule supérieur gauche, il fut lié en masse, mais l'artère fut liée seule après isolement.

L'opération terminée, on substitua des fils de catgut à la plupart des fils de soie. Trois de ces derniers furent maintenus hors de la plaie. La perte de sang fut égale à celle d'une amputation de jambe.

La suture du lambeau fut faite exactement avec des fils d'argent, et on ménagea trois orifices, un à chaque extrémité, l'autre immédiatement au-dessus du sternum. L'orifice du côté droit donnait passage à un fil de soie, celui de la ligne médiane aux deux fils inférieurs. Un tube fut placé debout dans chacune des trois ouvertures, et les pièces du pansemert de Lister appliquées avec soin.

L'opération avait duré deux heures, les ligatures définitives, la suture et le pansement ayant à eux seuls demandé trois quarts d'heure.

12 *septembre.* — Nuit tranquille mais sans sommeil. Temp. 38. Dysphagie prononcée.

13 *septembre.* — Temp. 38,4; dysphagie persistante et fort pénible; toux et râclement trachéal. Depuis l'opération, l'aphonie est complète.

Les jours suivants, la température atteint 39 degrés et quelques dixièmes, la toux augmente et une expectoration muco-purulente s'établit. Du 16 au 22 septembre environ, la malade a souffert d'une trachéo-bronchite intense. Elle a commencé à reprendre quelques forces et s'est levée pour la première fois le 24 du même mois.

Voici maintenant quelle a été la marche de la plaie : ni gonflement ni tension dans les premiers jours; le lambeau s'applique

naturellement sur les parties profondes sans tirailler les sutures. Cette absence d'inflammation traumatique permet de retirer deux fils d'argent dès le second jour; il en résulte toutefois que, superficiellement, la réunion immédiate échoue dans ces deux points, les deux lèvres de l'incision restant cependant accolées par leur partie profonde. Le 14 septembre, c'est-à-dire le quatrième jour, tous les fils sont coupés, mais laissés en place; ils sont enlevés successivement le 15 et le 16.

La guérison se fit lentement, mais sans accidents et était terminée cinq semaines après l'opération. Cependant l'aphonie persistait, et au même degré que le premier jour.

Le 25 octobre, l'examen laryngoscopique démontre l'immobilité absolue des cordes vocales, et M. Krishaber, qui examine la malade, conclut à une double section des récurrents.

L'examen anatomique de la tumeur fait voir qu'elle est composée de petits kystes colloïdes multiples avec deux ou trois cavités plus grandes sur la ligne médiane et un stroma fibreux assez épais, mais sans caractère spécial.

Après avoir fait suivre son observation de quelques réflexions, M. Richelot signale un fait de la plus grande importance, que nous aurons du reste à examiner plus tard, c'est le retour du mouvement dans les cordes vocales. En effet, vers le mois de décembre, deux mois environ après la guérison, on put constater quelques légers mouvements. Enfin, le 2 janvier, en se réveillant, l'opérée s'est aperçue, à son grand étonnement, que, lorsqu'elle parlait, sa voix avait un timbre assez net, quoique faible encore. Depuis ce moment, elle parle sans difficulté, et la voix a repris petit à petit sa sonorité presque normale; et cependant aucun traitement n'a été employé pour obtenir ce résultat.

Il est inutile d'ajouter que tous les phénomènes éprouvés antérieurement par la malade ont disparu et qu'elle doit être considérée comme complètement guérie.

L'observation de M. Richelot est donc un exemple nouveau à ajouter aux faits déjà très nombreux de réussite à la suite d'une opération aussi grave et aussi difficile.

Les membres de la Société de chirurgie doivent se rappeler que depuis quelques années un certain nombre d'exemples analogues leur ont été présentés par MM. Tillaux, Ch. Monod et par moi-même. J'ai en effet pratiqué en 1880 une opération analogue chez une jeune fille, laquelle guérit complètement et rapidement.

Il est, du reste, un fait intéressant à noter, c'est la transformation qu'a subie cette opération depuis quelques années. Nous sommes loin, en effet, de l'époque désastreuse où le nombre des

morts, comparativement aux rares succès obtenus, avait fait, pour ainsi dire, condamner cette opération. Malgré la réaction provoquée par les travaux de Brière (d'Yverdun) et de Michel (de Nancy), lequel avait cherché à faire revenir les chirurgiens français sur cette condamnation un peu radicale, nous n'avions eu en France que des tentatives peu encourageantes.

La discussion de 1850 à l'Académie de médecine, dans laquelle Sédillot, Bégin et Velpeau avaient repoussé cette opération, ne pouvait que détourner leurs successeurs d'une entreprise réputée téméraire. Nous voyons même cette réprobation s'étendre jusqu'à l'époque où M. Rochard, discutant ce point intéressant de la pratique chirurgicale dans son livre si remarquable de l'*Histoire de la chirurgie française au* XIX*e siècle*, place encore cette opération au nombre des témérités chirurgicales (1875).

Cependant le succès de Billroth, de Kocher (de Berne), de Bœkel (de Strasbourg) et ceux qui ont été publiés en France depuis quelques années, ont permis de juger plus sainement l'avenir de cette opération. On peut dire qu'elle a subi les vicissitudes de l'ovariotomie, d'abord condamnée par les chirurgiens les plus illustres, et maintenant admise par tous comme une des opérations les moins meurtrières parmi les grandes inventions chirurgicales.

Quelle est donc la cause principale de ce changement dans l'opinion des chirurgiens?

Je crois que c'est aux pansements antiseptiques et aux nouvelles méthodes d'hémostase qu'il faut attribuer ce revirement. Grâce à l'emploi des pinces hémostatiques et grâce aux modifications apportées dans le traitement ultérieur de la thyroïdectomie, nous pouvons agir avec sécurité et obtenir des résultats presque certains et ordinairement très rapides. Nous avons vu, en effet, les opérés de Reverdin, de Monod, de M. Tillaux, et celle dont je vous ai rapporté l'observation, guérir au bout de six, huit, dix à quinze jours. D'autres, au contraire, ont mis plus longtemps pour se rétablir complètement, mais dans ces cas, la guérison a été retardée soit par une hémorragie qui a forcé de désunir la plaie, comme dans un cas de M. Tillaux, soit par le fait d'une ligature profonde faite avec une substance non absorbable ainsi que cela s'est présenté dans l'observation de M. Richelot. Celui-ci, dans le cours de son observation, reconnaît du reste qu'il a été cause principale du retard dans la guérison, parce que, dit-il, il a manqué de confiance dans la résorption du catgut, et il n'a pas osé faire toutes ses ligatures avec cette substance.

Il est bon cependant d'ajouter que M. Richelot aurait pu pratiquer sans crainte toutes ou presque toutes ses ligatures perdues,

avec la soie phéniquée, ainsi que je l'ai fait moi-même; car cette soie ainsi préparée se comporte ordinairement comme le catgut.

On peut donc dire, sans crainte de se tromper que, en présence des succès dont le nombre augmente rapidement, l'ablation du corps thyroïde devient une opération que tout chirurgien doit pouvoir affronter sans craintes trop sérieuses.

Après avoir indiqué à grands traits les résultats actuels de cette opération et fait voir qu'elle entrait de plus en plus dans le domaine de la chirurgie courante, nous devons esquisser rapidement quelles en doivent être les indications. Celles-ci sont de deux ordres distincts ; les unes sont tirées de la menace de certains accidents, principalement du côté des voies respiratoires ou même des voies digestives; les autres sont simplement d'ordre esthétique, et n'ont pour but que de corriger une déformation plus ou moins prononcée.

L'observation de M. Richelot est un exemple très net des indications fournies par les troubles respiratoires qui étaient devenus inquiétants chez cette jeune femme. La plupart des autres observations qui ont été lues devant la Société, rentrent du reste dans le même cadre. Le peu de succès obtenus par les moyens employés antérieurement, tels que injections iodées, administration de l'iode à l'intérieur, constitue encore une indication sur laquelle nous devons insister.

Nous avons vu également le goitre exophtalmique enlevé avec succès, et M. Tillaux nous en a montré dernièrement un exemple particulièrement remarquable.

Quant aux indications fournies par la simple déformation de la région, nous n'en parlerons ici que par comparaison avec les précédentes ; car nous sommes disposés à les repousser d'une façon presque complète à l'exemple d'autres chirurgiens.

Je pourrais m'étendre plus longuement sur tous les détails relatifs à l'ablation du goitre, mais la plupart ont été discutés dans l'excellente thèse d'agrégation de M. Boursier, en 1880, laquelle constitue le travail le plus complet sur cette question. J'ai hâte d'arriver à un phénomène curieux et qui mérite d'être discuté à propos de l'observation précédente. Il s'agit de l'*aphonie* qui a succédé à l'opération et qui, après avoir persisté pendant quelque temps, a disparu presque complètement. Les observations analogues, dans lesquelles la paralysie des cordes vocales a été signalée, ne sont pas très rares. Dans quelques cas même, la voix enrouée, et déjà amoindrie avant l'extirpation de la tumeur, a manqué brusquement après l'opération. La paralysie des cordes vocales, ou n'occupant qu'une des cordes, était devenue complète à ce moment, comme dans l'observation de M. Richelot. J'avais constaté le

même phénomène sur la jeune fille dont j'ai rapporté l'observation en 1880, devant cette Société.

Voyons quelle est la signification que peut avoir ce phénomène. Il est certain qu'après la constatation de cette paralysie, la première idée qui vient à l'esprit est que les nerfs récurrents ont été sectionnés pendant l'opération, la rapidité de l'apparition de l'aphonie ne paraît laisser aucun doute sur ce point. Cependant, le retour de la voix après quelque temps, semble exclure une lésion grave des nerfs du larynx.

Il est vrai que, si on recherche les observations publiées, on trouve que la lésion des nerfs récurrents a été constatée un certain nombre de fois. Nous pourrions citer comme exemple un cas tiré de la pratique de Dupuytren, dans lequel le récurrent fut coupé et lié à droite. Un malade de Billroth aurait eu de accidents mortels par suite de la ligature du récurrent saisi en même temps que l'artère thyroïdienne inférieure. Mais ces faits sont rares, et dans la plupart des observations publiées, on ne mentionne rien de semblable.

Tous les opérateurs, non seulement ont pris des précautions minutieuses pour ne pas atteindre les nerfs récurrents, mais déclarent que certainement ils n'ont pu atteindre ces nerfs, rejetés en dehors de la zone opératoire par le refoulement de la tumeur, et séparés d'elle par des enveloppes fibreuses épaisses.

Malgré cela, la conviction de chacun d'eux a dû être ébranlée en voyant survenir aussi rapidement l'immobilité des cordes vocales. L'espoir au contraire revenait lorsque la voix s'améliorait, et que plus tard sa réapparition permettait de chercher une autre explication.

Voici du reste un fait qui devrait encore éloigner la crainte d'une section nerveuse; c'est que l'immobilité des cordes vocales peut survenir, même dans le cas où le goitre est unilatéral, et où la tumeur a dévié la trachée sans passer au-devant d'elle et sans empiéter sur la région du nerf récurrent du côté opposé. Ma malade se trouvait dans ce cas, et malgré une paralysie des deux cordes vocales succédant à l'opération, elle recouvra la voix cinq à six mois après l'opération. Il est évident qu'ici on ne peut incriminer la section des deux nerfs récurrents. On pourrait tout au plus penser à la possibilité de la blessure de celui qui correspond à la tumeur.

Ajoutons enfin qu'il est difficile d'admettre que les nerfs coupés aient pu se régénérer, se resouder, puisqu'il est probable qu'on aurait eu une ablation d'un morceau de nerf correspondant à la tumeur plutôt qu'une simple section laissant les deux bouts dans le voisinage l'un de l'autre.

Cependant, en présence de ces altérations passagères des cordes vocales, on cherche une explication et j'avoue qu'il est difficile d'en donner une bien nette ; car en admettant même une section suivie d'une régénération complète du nerf, il faudrait supposer que la même lésion s'est produite identiquement des deux côtés, ce qui semble assez peu probable. Il se passe donc là un phénomène spécial qui échappe jusqu'à présent à notre interprétation.

Il est vrai que M. Bruberger (*Deutsche militarische Zeitsch.*, 447, 1876) prétend que l'enrouement ou la diminution de la voix, quelquefois persistante, qui succède à l'extirpation du goitre est le résultat de la section de la branche externe du nerf laryngé supérieur. Mais il n'en donne aucune preuve, et c'est là une simple hypothèse.

Malgré le pronostic favorable de l'aphonie, il faut bien savoir cependant que, chez quelques malades elle semble persister plus longtemps, et même rester permanente. Le professeur Roux signale un cas de ce genre ; nous en trouvons un autre dans le travail de Brière (d'Yverdun) (*Du traitement chirurgical des goitres parenchymateux, et en particulier de leur extirpation.* Lausanne, 1877) ; mais cette persistance nous autorise-t-elle à admettre qu'il y a eu section des laryngés ? Cela est probable mais non démontré, en tout cas. Les opérateurs n'ont signalé aucune altération des nerfs, qui n'ont même pas été vus au fond de la plaie pendant l'opération. Pour résumer cette discussion rapide, nous dirons donc que l'extirpation du corps thyroïde hypertrophié peut être suivie d'une paralysie complète ou incomplète des cordes vocales.

Cette paralysie est le plus souvent passagère ; elle disparaît après quelques mois, en permettant le retour complet de la voix ou laissant seulement une diminution du timbre.

La cause anatomique de cette paralysie passagère n'est pas nettement établie, et même dans le cas où elle persiste (voix faible et enrouée) on ne peut pas toujours incriminer ni la section, ni la ligature des récurrents.

Telles sont les réflexions principales qui méritaient d'attirer l'attention après la lecture de l'observation de M. Richelot, mon intention n'étant nullement de passer en revue tous les points qui touchent à l'extirpation du corps thyroïde, à ses chances de réussite et à ses accidents.

Je propose donc de voter des remerciements à l'auteur ; et comme j'ai donné dans mon rapport l'observation presque complète, je crois inutile de la publier une seconde fois dans nos bulletins, mais elle pourra être déposée dans nos archives.

Discussion.

M. Monod. Je présenterai une malade à qui j'ai enlevé le lobe droit du corps thyroïde. Elle a eu du râle trachéal comme celle de M. Richelot, mais point d'aphonie, et j'attribue cet accident à ce que la trachée avait été mise à nu. Elle était guérie en quinze jours.

Sur un travail de M. Eustache, de Lille, intitulé : *Du traitement de la chute de matrice, par le cloisonnement du vagin. — Modification au procédé du professeur Le Fort.*

par M. Guéniot.

Le travail de M. Eustache est basé sur cinq observations. Dans deux, le procédé de M. Le Fort a été mis en pratique sans succès. C'est alors que M. Eustache a eu recours à certaines modifications qui ont consisté à faire l'avivement sur une largeur de 4 à 5 centimètres et aussi haut que possible en longueur. De plus il a fait les sutures avec des fils de catgut, parce que les fils d'argent sont difficiles à enlever et que ceux de catgut n'ont pas comme eux l'inconvénient de couper quand on les abandonne dans la plaie. Ils se résorbent et on n'a pas à s'en occuper.

Il se peut que dans les deux premiers cas l'insuccès ait été dû à l'indocilité des malades plutôt qu'au procédé employé. Cependant l'une d'elles avait été opérée d'abord par M. Faucon qui lui aussi avait pratiqué l'opération de M. Le Fort.

Des trois autres malades, deux ont été revues six mois après l'intervention, la troisième après un délai moindre. C'est peut-être un peu court pour permettre de conclure. Néanmoins je crois que les modifications proposées par M. Eustache sont dignes de considération, et je vous propose, étant donné l'intérêt que présente le travail de notre savant confrère, de lui adresser des remerciements et de l'inscrire en bon rang sur la liste des candidats au titre de membre correspondant.

Discussion.

M. Desprès. Toutes les opérations ayant pour but de combattre la chute de l'utérus sont inutiles, parce que c'est l'insuffisance du périnée qui permet à l'utérus de sortir du vagin.

Les guérisons momentanées qu'elles semblent procurer sont dues à ce que les opérées portent ordinairement une ceinture et une

pelote périnéale; mais supprimez ces appareils, et vous vous apercevrez que le résultat est nul ou très médiocre. Si ces appareils suffisent à pallier l'infirmité chez le plus grand nombre des femmes, sans opération préalable, il y a des cas où ils sont insuffisants. Alors seulement je fais la suture partielle de la vulve dans le seul but de rendre possible l'application de la pelote périnéale.

L'opération de M. Le Fort est encore une de ces opérations d'élytroraphie que le temps a jugées.

Si la malade présentée jadis par M. Panas portait une ceinture, cela enlève toute valeur à cette observation.

M. Le Fort. Si M. Eustache n'a fait qu'un avivement linéaire, il m'a mal compris. Il suffit de se reporter à l'article que j'ai publié dans le *Bulletin de thérapeutique* et à la figure qui y est annexée pour constater que j'ai recommandé un avivement de 2 centimètres de large sur 6 de long. De là à l'avivement linéaire qu'a fait M. Eustache, il y a loin. Quant à la question des fils, je la crois insignifiante, je ne vois pas d'inconvénient à laisser tomber d'eux-mêmes les fils d'argent.

M. Desprès semble ne connaître avec précision ni l'opération que j'ai précisée, ni les cas où on l'a exécutée. Les procédés de suture du vagin, de la vulve ou du périnée n'ont rien de commun avec ce que je fais; si l'utérus tombe, cela ne tient nullement à l'insuffisance du périnée. C'est quelquefois cet organe lui-même qui entraîne les parois vaginales, parce que ses liens propres sont relâchés, mais souvent c'est une cystocèle qui se produit d'abord, puis les parois vaginales et enfin l'utérus participent au prolapsus.

Quand le vagin a été suturé par mon procédé qui le partage en deux canaux parallèles, la récidive n'est possible qu'à condition que l'utérus passe par un de ces canaux; ce qui du reste peut avoir lieu, je le reconnais.

Il se peut qu'on échoue dans l'exécution d'une opération, parce qu'on s'éloigne des recommandations de celui qui l'a imaginée. J'ai vu une malade opérée par M. Tillaux et à qui mon collègue de l'hôpital Beaujon avait fait un avivement comprenant toute l'épaisseur de la muqueuse, tandis que je recommande expressément de n'aviver que superficiellement.

M. Lucas-Championnière. Après avoir fait une fois l'opération de Sims et avoir constaté au bout d'un an que la guérison s'était maintenue, quoique la malade n'eût pas porté de ceinture, je donnerais la préférence à l'opération de M. Le Fort qui me paraît plus sûre encore.

Les sutures du périnée que j'ai vues au Bureau central, sur un certain nombre de femmes, étaient toutes insuffisantes, parce que

le périnée manque secondairement et que la cause primitive du prolapsus est ailleurs que dans le relâchement de cette région.

M. Desprès. Quand je parle d'insuffisance du périnée, ce n'est pas de la peau qu'il s'agit, mais des plans musculaires et spécialement du releveur de l'anus. Il suffit de pratiquer le toucher rectal chez une femme pour constater que la matrice repose sur ce muscle et sur les orbiculaires de la vulve et de l'anus. Que ces muscles perdent leur tonicité, et l'utérus sort du vagin. Je ne fais la suture de la vulve que pour empêcher la pelote périnéale d'entrer dans le vagin, parce que dans cette position elle n'empêcherait pas l'utérus de passer à côté d'elle et de pendre au dehors.

Pour pouvoir affirmer que les malades ont tiré un réel avantage des opérations ayant pour but de combattre cette infirmité, il faudrait les revoir deux, trois ou quatre ans après ; il faudrait aussi être certain qu'elles n'ont porté ni ceinture, ni pelote périnéale.

M. Trélat. Avant d'être aussi affirmatif, M. Desprès aurait dû aller à la recherche des opérées et constater l'insuccès des opérations qu'elles ont subies. Quant à sa théorie relative au rôle des muscles du périnée, elle n'est pas soutenable, attendu qu'il est surabondamment démontré que l'utérus est maintenu dans sa position par des liens spéciaux situés au-dessus de lui. Le relâchement de ces liens est seul capable de déterminer le prolapsus.

M. Guéniot. Je veux bien que l'absence du périnée enlève à l'utérus un de ses soutiens, mais cela n'empêche pas le cloisonnement artificiel du vagin, base du procédé de M. Le Fort, d'être rationnel et efficace. L'événement a d'ailleurs démontré que cette cloison ne descend pas, n'est pas refoulée par l'utérus. Je reconnais avec M. Desprès que la pelote périnéale est un bon palliatif, mais les résultats de l'opération sont supérieurs.

Lecture.

M. Kirmisson donne lecture d'un travail intitulé : *Remarques sur l'ablation des tumeurs du sein.*

Ce travail est renvoyé à l'examen d'une commission composée de MM. Labbé, Perier, Th. Anger, rapporteur.

Présentation d'un malade.

Hydarthrose rebelle des deux genoux. Arthrotomie antiseptique et guérison.

par M. Nicaise.

On se trouve quelquefois, rarement il est vrai, en face d'hydarthroses rebelles, qui ont résisté à tous les traitements les mieux combinés, à l'immobilisation, aux révulsifs, aux vésicatoires, à la teinture d'iode, aux pointes de feu, à la compression. Contre ces cas rebelles, on a conseillé l'emploi des injections irritantes intra-articulaires et des injections de teinture d'iode, le liquide étant introduit au moyen d'une ponction.

Les progrès que fait la chirurgie grâce aux méthodes antiseptiques doivent nous permettre de guérir plus sûrement ces hydarthroses rebelles, exceptionnelles.

J'ai eu à traiter un cas de ce genre, j'ai employé la méthode antiseptique et j'ai l'honneur de vous présenter le malade.

C'est un jeune homme de 18 ans qui est entré le 15 février 1881, dans mon service à l'hôpital Laënnec, salle Malgaigne, n° 11.

A l'âge de sept ans, à la suite d'un coup sur le genou droit, il eut une flexion de la jambe; celle-ci se redressa peu à peu, pendant que le malade marchait avec des béquilles; au bout de deux ans, celles-ci furent supprimées; les mouvements se rétablirent complètement.

A 14 ans, il eut une hydarthrose des deux genoux, qui n'a jamais disparu complètement depuis; il fut soigné d'abord à Rouen, puis il vint à Paris, séjourna il y a deux ans à l'hôpital Necker, où l'on mit en usage l'immobilisation, les révulsifs, les pointes de feu. Il alla ensuite à l'hôpital Beaujon, puis resta quelque temps sans se soigner.

Le 15 février 1881, il entre à l'hôpital Laënnec ayant une hydarthrose des deux genoux plus considérable à gauche. Il s'agit d'une hydarthrose simple sans ramollissement des surfaces cartilagineuses, sans lésion osseuse, sans œdème péri-articulaire. La synoviale est seulement un peu épaissie, fibreuse.

Le malade est pâle, lymphatique, ni scrofuleux, ni rhumatisant.

Du 17 février au mois de juin, pendant 4 mois, les hydarthroses sont traitées par l'immobilisation, les vésicatoires, la teinture d'iode, la compression. Par moments, l'épanchement diminue un peu, mais bientôt il redevient aussi abondant. De plus, le malade

souffre et la marche est gênée, les mouvements sont moins assurés, les genoux moins solides.

En présence de cette persistance de la maladie, qui dure depuis quatre ans, encouragé par les résultats antérieurs d'incision des articulations et des gaines tendineuses, confiant dans la méthode antiseptique, je me décide à traiter l'hydarthrose par l'arthrotomie et le lavage de la cavité articulaire.

Le 10 juin, je fais une incision sur le genou gauche au-dessus et en dedans de la rotule, le liquide synovial s'écoule au dehors; je fais dans l'intérieur de l'articulation une injection avec une solution phéniquée au 40e, le liquide ressort facilement; un tube à drainage en caoutchouc rouge est enfoncé de deux centimètres dans l'articulation; un point de suture est fait.

La méthode antiseptique est rigoureusement suivie; pansement de Lister; le membre est placé dans une gouttière.

11 juin. Temp. 38°. Le malade accuse des douleurs vives le long de la cuisse et dans l'aine; les ganglions inguinaux sont douloureux et augmentés de volume. Ceci aurait pu faire craindre le développement d'un érysipèle, mais il n'en fut rien.

12. Temp. 37°. Premier pansement. Le deuxième jour, j'enlève le point de suture; le drain est raccourci et replacé.

14. Deuxième pansement, le drain est enlevé.

17. Troisième pansement, la plaie est cicatrisée, il n'y a pas de gonflement, pas de liquide dans l'articulation; l'état général n'a pas été influencé.

Le pansement de Lister est remplacé par un pansement ouaté compressif.

19. Neuvième jour, la gouttière est supprimée, je permets au malade de se mouvoir dans son lit.

20. Dix-neuvième jour, le malade se lève.

Il y eut pendant quelque temps un peu de raideur du genou; celle-ci disparut complètement et vous voyez qu'aujourd'hui, cinq mois après l'opération, le liquide ne s'est pas reproduit et tous les mouvements sont conservés; le résultat est donc excellent.

Le genou droit continua à être malade, malgré l'emploi persistant des traitements habituels.

Le 18 octobre, cédant aux instances du malade qui, depuis longtemps, réclamait une opération semblable à la première, je fis l'arthrotomie du genou droit et je lavai l'articulation avec une solution phéniquée au 40e. Un drain est introduit dans l'articulation, pas de suture. Méthode antiseptique. Pansement de Lister, gouttière.

19. Temp. 37°,4. Le malade se plaint, comme lors de la première opération, de douleurs vives le long de la cuisse et dans l'aine où les ganglions sont douloureux et augmentés de volume. Ces dou-

leurs et ce gonflement disparurent aussi comme la première fois, après 24 heures. Ces phénomènes doivent être attribués sans doute à l'action de l'injection irritante sur les lymphatiques de l'articulation du genou.

20. Premier pansement, le drain est raccourci. Temp. 37°,4, pas d'inflammation locale.

22. Deuxième pansement. Le drain est enlevé.

28. Troisième pansement, dixième jour, la plaie est cicatrisée, la gouttière et le pansement de Lister sont supprimés. Pansement ouaté compressif.

Le malade se lève le quinzième jour.

Aujourd'hui, un mois après l'opération, vous constatez qu'il n'y a pas d'épanchement dans le genou droit; il reste encore un léger empâtement péri-articulaire et un peu de raideur qui disparaîtront dans une ou deux semaines, comme cela s'est passé pour le genou gauche.

J'ai préféré l'arthrotomie à la ponction pour faire dans l'articulation une injection irritante antiseptique.

Quant au résultat obtenu, je l'attribue tout entier à l'emploi rigoureux de la méthode antiseptique et si je n'avais pas eu cette méthode à ma disposition, je n'aurais pas voulu entreprendre une pareille opération sur une grande articulation et je ne conseillerais pas de faire dans des cas semblables l'arthrotromie en dehors des règles de la méthode antiseptique.

Discussion.

M. Sée. Tout en reconnaissant que M. Nicaise a obtenu un résultat satisfaisant, je crois que, malgré l'emploi de la méthode antiseptique, on doit hésiter longtemps avant de pratiquer l'arthrotomie pour de simples hydarthroses. Tout le monde sait que des accidents formidables peuvent être la suite de cette opération. Dans les cas de ce genre, l'application d'une bande de caoutchouc peu serrée, pendant huit ou quinze jours, donne d'excellents résultats.

M. Delens. J'ai vu huit ou neuf fois Chassaignac faire des injections iodées dans des circonstances semblables; je l'ai vu pratiquer l'injection le même jour dans les deux genoux d'une vieille femme, et il n'y a pas eu d'accidents. Une seule fois il s'en produisit, parce que l'injection avait été faite, par suite d'une erreur, dans le genou d'un homme atteint de fracture de la rotule, et ils n'eurent pas une grande gravité.

M. Le Dentu. Je ne prends la parole que pour dire que j'ai traité

deux fois des hydarthroses chroniques par une injection de solution phéniquée au vingtième (méthode de Schede, de Berlin), et que les suites de l'injection ont été dans les deux cas très bénignes.

M. Nicaise. Si je n'ai pas employé la bande de caoutchouc, j'ai exercé une compression soutenue avec la ouate et des bandes en toile.

Je crains plus, pour mon compte, les injections irritantes que l'arthrotomie, car les cas malheureux à la suite de ces injections ne sont pas rares. En tout cas, je considère le drainage comme indispensable, pour que le liquide sécrété par la séreuse après l'injection phéniquée puisse s'échapper au dehors.

M. Sée. Il n'y a aucune analogie entre le mode d'action d'une bande de caoutchouc et celui des bandes inextensibles.

La séance est levée à 5 heures et demie.

Le Secrétaire,

A. Le Dentu.

Séance du 23 novembre 1881.

Présidence de M. de Saint-Germain.

Le procès-verbal de la séance précédente est lu et adopté.

Correspondance.

La correspondance comprend :

1° Les journaux hebdomadaires publiés à Paris ;

2° *Bulletin de l'Académie de médecine.* — *Bulletins et mémoires de la Société de chirurgie.* — *Bulletin de thérapeutique.* — *Lyon médical.* — *Revue médicale de l'Est.*

3° *Bulletin de l'Académie royale de Belgique.* — *La Gazette médicale italienne-lombarde.* — *British medical.*

4° M. Delens offre de la part de M. le Dr Georges Martin, de Bordeaux, une brochure intitulée : *Exophtalmos pulsatile.*

5° Un mémoire de M. le Dr Felizet, chirurgien des hôpitaux, intitulé : *Note pour servir à l'histoire de la trépanation dans*

les fractures du crâne. — (Commission, MM. Berger, Perier, Gillette.)

6° M. Lannelongue offre de la part de M. Combalat, de Marseille, un mémoire intitulé : *De la résection du maxillaire supérieur.* — (Commission, MM. Tillaux, Lannelongue, Polaillon.)

7° M. Fleury, de Clermont, adresse une observation de calcul vésical volumineux. — Taille bilatérale. — Persistance d'une fistule. — (Lecture en sera donnée dans une prochaine séance.)

8° M. Monod présente une photographie d'élephantiasis des membres inférieurs.

Suite de la discussion sur la coxalgie.

M. Trélat. Les discussions soulevées par la communication de M. Verneuil, sur les *récidives apparentes de la coxalgie, causées par certaines atrophies musculaires* (5 octobre), ont été, au moins pour ce qui me concerne, reproduites dans les journaux d'une manière si incomplète ou si bizarre, que je me vois contraint de demander à la Société la permission de lui livrer la rédaction de quelques-uns des points que j'ai abordés.

Les journaux m'ont fait dire que je n'avais vu que deux malades guéris de la coxalgie, parole étrange qui témoignerait ou d'une observation bien exiguë, ou d'une pratique bien meurtrière. J'avais dit que je n'avais vu que deux malades guéris sans déformation et sans troubles fonctionnels; que mes autres malades avaient guéri lentement, plusieurs après des rechutes, et tous avec des déformations et des raideurs plus ou moins accusées.

J'ajoutai que les rechutes étaient extrêmement fréquentes au cours de la coxalgie, qu'il fallait les nommer rechutes, et non récidives, parce que la guérison n'est qu'apparente, et qu'en réalité, la maladie, pour être latente, n'en persiste pas moins, prête à se réveiller à la moindre excitation.

La douleur n'est, dans la coxalgie, ni un phénomène initial, ni un phénomène nécessaire. Elle existe souvent parce que les malades n'ont pas été assez promptement traités, et elle surviendra sûrement chez tous ceux qui ne seront pas traités à temps et correctement.

Je soigne depuis deux ans un petit garçon de huit ans qui n'a jamais souffert. Diagnostiquée à son début, sa coxalgie évolue sans troubles et sans nulles douleurs, et comme l'attitude est bonne, nous arriverons à la guérison probablement avec raideur, peut-être avec ankylose, mais certainement sans déformation notable.

L'été dernier, j'ai observé un fait qui m'a beaucoup frappé. On me fit voir un beau petit garçon de quatre ans, coloré, vigoureux, gai et plein de mouvement ; à la promenade et dans le jardin de ses parents, il marchait et courait sans aucune gêne. Depuis plusieurs mois cependant, on avait remarqué une attitude anormale à de certains moments. L'étude des formes, de l'étendue des mouvements et les mensurations me firent reconnaître la coxalgie.

Le cas était si léger, si parfaitement exempt de douleur que, pour la première fois, je pensai qu'il n'était peut-être pas nécessaire de recourir à la gouttière, et qu'un appareil de soutien, permettant la marche, suffisait. La construction de cet appareil prit du temps, et quand au bout d'un mois, nous voulûmes l'essayer, l'enfant cria et pleura. L'ensellure et la flexion du membre avaient un peu augmenté, et la douleur se produisait dès qu'on voulait redresser la hanche. Je renonçai précipitamment à mon appareil et le petit malade fut placé dans une gouttière où il est encore. Au bout de huit jours, les lombes et la hanche s'étaient spontanément redressés et il n'y avait plus aucune douleur.

Quand on tient compte des faits de ce genre qui sont d'une extrême fréquence, on peut prévoir ce qui arrive souvent. La gouttière corrigeant les attitudes vicieuses et faisant cesser la douleur de la coxalgie au début, on croit avoir amplement satisfait aux indications en maintenant l'enfant (car cela est surtout vrai pour la coxalgie de l'enfance), deux, trois, quatre mois dans sa gouttière. Puis les parents demandent qu'on ne laisse pas leur petit malade s'étioler dans son repos forcé ; il n'y a plus de signes ni de symptômes ; on laisse marcher l'enfant. Cela va ainsi pendant deux, quatre, six mois jusqu'à une rechute qui est à peu près certaine et qui pourra fort bien avoir au début, pour unique caractère, l'attitude vicieuse et les mouvements bornés.

Je ne compte plus les cas de cette espèce pour lesquels j'ai été appelé directement ou en consultation. Chaque fois que j'ai pu suivre les petits malades, j'ai constaté que, quels que fussent les caractères du nouvel accès, qu'on y vît prédominer l'attitude vicieuse, ou la diminution d'étendue des mouvements, ou la douleur soit spontanée, soit provoquée, on ne tardait pas à voir l'ensemble symptomatique se compléter, si on ne recourait pas de suite à l'immobilisation absolue. La rechute prenait un caractère d'évidence incontestable qui forçait la conviction des consultants et celle des parents.

J'ai soigné pendant de longues années un jeune garçon, aujourd'hui âgé de treize ans, et guéri d'une coxalgie avec ankylose dans une bonne attitude. Il avait cinq ans lorsque je le vis pour la première fois, et sa coxalgie était fort légère. Il passa l'hiver dans

une gouttière, et l'été suivant, sans marcher, au bord de la mer. A l'automne il semblait guéri. On le laissa un peu marcher dans l'appartement. L'enfant souffrait si peu, qu'il échappait à la surveillance et en profitait pour gambader et sauter sur les meubles. Après trois mois de ce régime, la cuisse commençait à se fléchir; la mine était moins bonne ; les signes s'accusaient, il fallut revenir à la gouttière. Au commencement du second été, une longue saison à Salins sembla nous faire toucher à la guérison. La rechute de l'hiver précédent nous avait rendus prudents. L'enfant fut promené en voiture, puis on lui donna des béquilles, en le menaçant du retour à sa gouttière à la moindre infraction. Les choses allèrent ainsi sans accident pendant huit ou neuf mois. Nous étions alors dans l'été de la troisième année, à la campagne. Un grand jardin rendait le jeu facile, la surveillance difficile et les béquilles incommodes. Nouvelle rechute offrant les mêmes caractères que la première. Cette fois la gouttière fut gardée un an. Au bout de ce temps, l'enfant ne fut levé avec ses béquilles que sous l'œil anxieux des parents. En dehors de ces marches surveillées, il restait au lit. Dans le cours de la cinquième année, la hanche se raidissait définitivement. La guérison est complète depuis plus de deux ans.

En 1873, je fus consulté par un père veuf, pour son enfant âgé de huit ans. Le petit malade avait eu, dix-huit mois auparavant, une coxalgie traitée par les moyens habituels, puis on l'avait libéré, et depuis un séjour à la campagne il recommençait à se tenir mal et à marcher péniblement. Son père pensait que le système musculaire de son enfant avait souffert de l'immobilité prolongée et il voulait trouver un chirurgien qui conseillât les mouvements, l'exercice, les massages. J'employai pour le convaincre de son erreur, pour lui démontrer que son enfant avait une rechute, et qu'il allait lui faire courir de graves dangers, tout ce que j'avais de conviction professionnelle, de commisération, de sympathie paternelle. Tout fut inutile. Le père emmena son enfant à travers le monde, en Italie, en Allemagne, à la recherche de conseils et de pratiques conformes à ses idées arrêtées.

Cet été j'ai vu des parents de ce malheureux enfant. Après des suppurations prolongées et pas tout à fait taries, il touche à la guérison, avec un membre dévié et raccourci de 15 centimètres !

Voilà, messieurs, au milieu de beaucoup d'autres, des faits qui se sont imposés à mon souvenir. Je me garderai, sans doute, de contester les observations d'un chirurgien aussi habile et aussi consciencieux que M. Verneuil, d'un collègue dont j'apprécie autant que personne les opinions et la pratique. Je suis tout disposé dans l'avenir à rechercher les cas analogues à ceux qu'il nous a com-

muniqués, mais jusqu'ici je ne les ai pas rencontrés, ou pour mieux dire, ce qu'il a nommé récidives apparentes m'a paru constituer des rechutes qui n'étaient que trop réelles.

Je crois d'ailleurs que la pathogénie et l'évolution de la coxalgie sont à revoir. Je crois que la coxalgie des enfants est primitivement une maladie des os, que cette maladie a une marche lente et une durée considérable, qu'elle existe toujours au même degré de menace et de gravité, lors même qu'elle ne se revèle ou ne se traduit plus par ses signes apparents. et que nous commettons une erreur quand nous préjugeons son absence par la disparition de ses épiphénomènes.

Discussion.

M. Verneuil. Je remercie M. Trélat de nous avoir fait connaître les résultats de son expérience personnelle. Moi aussi, j'ai observé des faits semblables à ceux qu'il rapporte, mais ce n'est pas à ces faits-là que j'ai fait allusion. Je répète que je n'ai voulu parler que de guérisons apparentes de coxalgie aiguë suivies, dans un délai plus ou moins long, de l'apparition d'une déformation qui n'est pas la déformation classique de la coxalgie, en ce sens qu'elle est caractérisée par la flexion directe sans abduction ni adduction. Je répète que les jeunes sujets n'éprouvent pas la moindre douleur, qu'ils continuent à jouer et à marcher sans la moindre gêne et que ce sont les parents qui remarquent le changement d'attitude. La déformation survient sans que les signes d'une rechute se montrent; voilà pourquoi je cherche ailleurs que dans une rechute pure et simple l'explication de la déformation.

Je ne m'étonne pas que M. Trélat n'ait pas vu encore de cas semblables à ceux dont j'ai parlé, car il n'y a que très peu de temps que j'ai rencontré les premiers.

M. Marjolin. Les terminaisons de la coxalgie sont très différentes suivant l'époque du mal et sa nature. Que des enfants en apparence guéris marchent trop longtemps, ils peuvent présenter de l'arthralgie; traités à temps, ils reviennent à la santé ; mais que leurs parents les surmènent, alors ont lieu des rechutes d'autant plus graves que les os étaient malades primitivement.

Les parents se font trop souvent illusion en attribuant à la croissance ce qui n'est que les symptômes de la coxalgie au début. Prise à temps, la maladie peut guérir sans rechute, même si les enfants sont nés de parents phtisiques, ce qui est souvent le cas.

M. Trélat. La seule valeur que j'attribue aux pages que j'ai lues à l'instant, c'est d'établir l'existence de coxalgies tout à fait indolentes, capables d'induire en erreur. Si elles ne se confondent

pas avec celles qu'a observées M. Verneuil, il en résulte du moins que la douleur n'est à aucune période un élément nécessaire pour le diagnostic.

Rapports

Sur une observation de M. le Dr Lemée, de Saint-Sever-sur-Adour, intitulée : *Hernie étranglée. — Kélotomie pratiquée après plusieurs tentatives de taxis forcé ayant amené la rupture de la tunique externe de l'intestin, cure radicale obtenue sans excision du sac;*

par M. Perier.

Messieurs,

M. Lemée fut appelé le 4 février 1880, auprès d'un homme de soixante ans, cultivateur, rompu aux fatigues, habituellement de bonne santé, mais porteur de deux hernies inguinales anciennes, difficiles à maintenir par les bandages.

Le 2 février, pour la première fois, l'une des hernies, celle du côté gauche devint irréductible. Le malade, préoccupé de cet accident, fit venir son médecin, qui fit un taxis modéré de 12 minutes, mais comme il n'y avait pas d'autre accident que l'irréductibilité, il n'insista pas et prescrivit des émollients et de l'opium.

Le soir de ce jour 3 février, le malade eut une selle habituelle, mais comme il voulait absolument qu'on réduisît la hernie, il fit venir un spécialiste de l'endroit, qui fit deux séances de taxis, la première d'une heure et demie de durée, la seconde d'une heure seulement, les deux séances séparées par un grand bain, et l'ingurgitation d'une tasse de café. Après de tels efforts, malade et médecin étant exténués, il ne fut plus question de taxis.

Le 4 février, à 10 heures du matin, 5 heures après la seconde séance, le Dr Lemée vit le malade. Il n'avait pas de fièvre, il ne ressentait de douleur qu'au niveau de l'anneau inguinal, il avait rendu quelques gaz par l'anus. Mais le scrotum était distendu et par la hernie et par une vaste infiltration séro-sanguine.

Au récit de ce qui s'était passé, et à l'aspect des parties malades, le Dr Lemée, craignant l'explosion à brève échéance de quelque phlegmasie grave, prit la résolution de traiter cette hernie irréductible comme une hernie étranglée.

Après ouverture du sac, il mit à découvert une anse intestinale de 30 centimètres de longueur, qui présentait sur deux points une déchirure du péritoine en forme de boutonnière, comme on peut le constater sur le dessin joint à l'observation.

Après avoir débridé le collet en trois endroits, il tenta la réduction, mais ne put rentrer que la moitié de l'anse intestinale. Il fit alors trois piqûres sur la paroi distendue, mais l'affaissement de l'intestin ne fut pas immédiat, il n'y eut pas issue apparente de gaz, cependant la réduction se compléta quelques instants après. La plaie fut réunie par trois points de suture profonde, dont un comprenait les parois du sac au niveau du collet en fermant hermétiquement l'ouverture du péritoine. Un drain fut insinué dans l'un des angles de la plaie.

La méthode de Lister fut employée au cours de l'opération et ultérieurement dans toute sa rigueur, et le Dr Lemée lui attribue son succès qui fut complet, car le malade guérit sans aucun accident. Opéré le 5 février, il se levait muni d'un bandage double le 19. Quatre mois après, la hernie inguinale gauche ne s'était pas reproduite, et elle était considérée comme radicalement guérie.

De cette observation qui peut soulever d'assez nombreuses questions, M. Lemée ne veut retenir que deux points :

1° Le taxis forcé n'a pas eu de conséquences graves.

2° La hernie a guéri sans qu'il y ait eu excision du sac.

Il est certain que les manipulations ont été fort violentes, puisqu'il y a eu éclatement de la séreuse péritonéale en deux points. La hernie était irréductible, cela n'est pas douteux, mais cependant la circulation des matières et des gaz n'était pas interrompue ; l'intestin, au début, n'était pas très malade ; il n'avait pas commencé à subir les altérations qui, lorsqu'il est fraîchement étranglé, diminuent rapidement sa résistance et aboutissent par degrés à la perforation spontanée.

Il est probable que si l'étranglement avait été absolu et eût daté d'un certain nombre d'heures, la première séance de taxis eût été plus que suffisante pour crever l'intestin.

Il y avait contusion avec rupture partielle d'un intestin préalablement sain ou à peu près, et les précautions opératoires et antiseptiques prises par le Dr Lemée n'ont pas été étrangères à la bénignité des suites de cette contusion.

Quant à la guérison de la hernie sans excision du sac, je crois qu'il faut attendre plus de quatre mois pour affirmer qu'elle est radicale, surtout si le malade n'a pas cessé de porter un bandage, ce qui est le cas pour le malade du Dr Lemée. Notre confrère se basant sur ce fait et sur un autre analogue de sa pratique, demande s'il est bien nécessaire d'exciser le sac pour obtenir une cure radicale. Je crois que la Société ne me démentira pas si j'affirme que l'excision du sac n'est pas une garantie absolue contre la récidive de la hernie, mais qu'au contraire, la récidive est presque la règle lorsqu'on n'a pas pris la précaution de supprimer

le sac herniaire, et qu'en principe, l'excision du sac doit toujours être tentée à moins de contre-indications particulières.

M. le Dr Lemée vous a déjà présenté un certain nombre d'observations intéressantes et vous l'avez inscrit sur la liste des candidats au titre de membre correspondant national, je vous propose de l'y maintenir en le plaçant dans un bon rang, et de lui adresser des remerciements pour son travail qui serait déposé dans nos archives.

Discussion.

M. Desprès. Je ne puis laisser passer sans protester le fait que vient d'analyser M. Perier. Ni les manœuvres violentes de taxis, ni l'opération ne sont justifiables. Si du moins la hernie avait été adhérente, l'intervention aurait eu un but, mais quand on a à traiter une hernie simplement irréductible, les bains et les purgatifs suffisent au traitement et il faut savoir attendre que la réduction ait lieu, en l'aidant par de très douces manœuvres de taxis faites de temps en temps.

Je me rappelle un garçon d'amphithéâtre de Bicêtre atteint d'une énorme hernie qui devenait irréductible chaque fois qu'il faisait des excès. Mon père se gardait chaque fois de l'opérer ; il est à regretter qu'il n'ait pas été imité par tous les chirurgiens qui l'ont suivi à Bicêtre, car l'un d'eux recourut à l'instrument tranchant et le malade succomba rapidement.

Je proteste donc contre ces manœuvres violentes de taxis prolongées pendant plus d'une heure et contre l'opération elle-même.

M. Perier. Ce n'est pas M. Lemée qui a fait le taxis, mais bien une sorte de spécialiste qui ne craignit pas de soumettre la hernie à des manœuvres violentes de deux heures et demie.

Si M. Lemée est intervenu, c'est parce que l'infiltration sanguine du scrotum lui faisait craindre l'explosion d'accidents inflammatoires graves. Il a pensé pouvoir les prévenir par l'opération, et il faut reconnaître qu'il pouvait être encouragé dans sa tentative par le succès très fréquent de l'opération de la cure radicale des hernies.

M. Trélat. Le blâme absolu de M. Desprès est exagéré. Je comprends le raisonnement du médecin qui, se trouvant en présence d'une hernie malaxée brutalement, opère pour prévenir des accidents inflammatoires probables.

M. Perier vous a parlé incidemment des cures radicales de hernies. Sans doute les opérations de ce genre ne doivent pas être rejetées entièrement ; si une hernie volumineuse reste irrévocablement irréductible, si, même après sa réduction, elle ne peut

être contenue efficacement par un bandage, je trouve dans ces deux circonstances des indications justifiables de l'opération. Mais ce ne sera jamais en présence d'une hernie irréductible depuis peu de jours qu'il faudra y songer, car j'en ai vu bon nombre qui rentraient après une, deux ou trois semaines, sous l'influence des moyens doux auxquels j'attribue, comme M. Desprès, une efficacité suffisante.

M. Perier. C'est également le fond de ma pensée ; j'ai voulu dire simplement que étant donné les succès nombreux de l'opération de la cure radicale, M. Lemée pouvait ne pas reculer devant une intervention que, antérieurement, on aurait pu taxer de téméraire.

Sur une observation d'inversion utérine de M. Chavernac,

par M. Périer.

Messieurs,

M. le Dr Chavernac vous a présenté une observation intéressante d'inversion utérine et vous avez chargé de vous en rendre compte une commission composée de MM. Sée, Farabeuf et Perier, rapporteur.

Il s'agit d'une femme d'une soixantaine d'années qui était accouchée pour la dernière fois à l'âge de 28 ans. Elle avait été de la part de la sage-femme l'objet de manipulations intempestives, accompagnées de violentes douleurs et suivies d'une forte hémorragie. La malade avait cru faire un second enfant et avait éprouvé après ces manœuvres une sensation de plénitude dans le vagin. Depuis lors chaque époque cataméniale avait été accompagnée d'hémorragies profuses qui avaient un peu altéré sa santé sans l'empêcher pour cela de vaquer aux occupations de son ménage. Elle ne croyait pas avoir franchi la ménopause malgré ses 58 ans, car elle avait toujours des pertes qui revenaient par intervalles irréguliers. Depuis quelque temps déjà, elle avait de l'œdème des membres inférieurs.

Un médecin auquel elle s'adressa prit la tumeur pour un polype, la saisit avec des pinces de Museux, l'attira en dehors, en provoquant de violentes douleurs lombaires ; il essaya des mouvements de torsion mais la douleur fut si vive qu'il dut les cesser à l'instant. Une ligature avec un fil écru ciré fut alors jetée sur le pédicule et la constriction fut faite à l'aide d'un serre-nœud. Les douleurs devinrent plus vives que par la torsion, et la femme qui n'était pas anesthésiée demanda à grands cris que l'on arrêtât la

constriction, des nausées et des vomissements se manifestèrent de suite. L'opération fut suspendue, la tumeur refoulée dans le vagin. Une potion opiacée fut prescrite. Ceci se passait le 9 juillet 1867 à 4 heures du soir. Le même jour à 11 heures du soir se manifesta une hémorragie grave qui dura jusqu'à 3 heures du matin. C'est alors qu'on fit appeler le Dr Chavernac qui décrit ainsi l'état dans lequel il trouva la malade à son arrivée 12 heures après l'opération.

Elle était pâle, affaiblie, les yeux hagards, les lèvres violacées. La respiration était rapide, saccadée, le pouls petit, filiforme, précipité; la peau froide inondée d'une sueur profuse. La malade poussait des cris déchirants et d'une voix entrecoupée, se plaignait de vives douleurs dans les reins, les cuisses et dans la jambe gauche qu'elle ne pouvait plus remuer; ce membre en effet était devenu complètement paralysé immédiatement après la ligature.

Sous l'influence des efforts la tumeur était ressortie par le vagin, elle était grosse comme le poing et faisait une saillie de 7 à 8 centimètres hors de la vulve; elle était saignante, turgescente, et d'une couleur rouge lie de vin. Sa surface était sillonnée de rides circulaires et transversales; son sommet était déchiqueté, meurtri, comme dilacéré, le pédicule était uni et rosé. A la palpation elle donnait la sensation d'une cavité dans son intérieur, et en la pressant entre les doigts on arrivait à produire le contact des parois signe qui servit au Dr Chavernac à établir le diagnostic. Le col utérin paraissait presque effacé comme au moment de l'accouchement un peu avant la dilatation complète; entre le col et la tumeur il existait une gouttière circulaire, terminée partout en cul-de-sac, signe certain d'un renversement utérin. Par la palpation abdominale et le toucher rectal on ne rencontrait aucun organe dans la cavité pelvienne, l'utérus n'occupait pas sa place habituelle.

Le Dr Chavernac coupa immédiatement le fil, la tumeur fut refoulée dans le vagin, et des tampons de coton attachés en queue de cerf-volant furent enfoncés un à un dans le vagin, le premier étant imbibé de perchlorure de fer.

Il y eut un calme relatif, les douleurs lombaires cessèrent, mais la malade se plaignit toujours de la jambe gauche. Cependant l'état général ne s'amenda pas, et la malade prise d'algidité croissante succomba le même soir à 10 heures, c'est-à-dire 36 heures après l'opération.

M. Chavernac eut l'autorisation d'extraire la tumeur seulement. Voici comment il décrit la pièce qu'il a présentée d'ailleurs à la Société, et dont je fais passer une photographie.

Le simple examen démontre effectivement une inversion utérine complète. Aussi volumineux dans le haut que dans le bas, cet organe était à son sommet le siège d'une meurtrissure ecchymotique due à l'action des griffes de Museux; en cet endroit la muqueuse était déchiquetée, morcelée et noire et il ne fut pas possible d'y retrouver l'orifice des trompes. Le reste était d'une couleur rose foncée et avait l'aspect de la muqueuse utérine distendue. La partie supérieure était bordée circulairement par le col dilaté et presque effacé. A quelques centimètres en dessous, on apercevait un sillon circulaire peu profond, trace de la ligature. De l'ouverture intra-abdominale émergeaient les annexes de l'utérus enveloppés dans les replis péritonéaux des ligaments larges et dans l'ordre de leur juxta-position normale; c'est-à-dire les ligaments ronds, les trompes et les ovaires. Ces organes paraissaient sains à l'exception d'une assez forte congestion dont ils étaient le siège. L'excavation ne paraissait avoir logé aucune anse intestinale.

Cette observation est suivie d'un travail d'ensemble sur l'inversion utérine ; ce travailtrès bien fait vient malheureusement après ceux de MM. Hue et Chauvel et ne nous en apprend pas davantage sur la question. Je ne puis cependant laisser passer une phrase qui le termine, dans laquelle l'auteur insiste sur l'immense avantage de l'anse galvano-caustique au point de vue de la rapidité d'action. Il semble oublier qu'avec ce moyen on laisse le péritoine librement ouvert ; il est vrai que j'ai été témoin à l'hôpital Saint-Antoine d'une rupture vaginale avec issue des intestins qui a guéri seule et sans accidents; et que récemment encore un praticien de la ville a relaté, dans l'*Abeille médicale*, un arrachement de l'utérus et des ovaires qui a été suivi de guérison ; mais ces exemples ne suffisent pas pour justifier l'emploi de moyens produisant la séparation immédiate des parties. Il est possible que certains cas particuliers puissent être opérés au bistouri, avec suture de la plaie, mais jusqu'à nouvel ordre je crois qu'on devra donner la préférence aux procédés de ligature élastique. C'est d'ailleurs la conclusion principale que donne M. Chavernac dans le récapitulé de son travail.

Je reviens à l'observation qui a servi de prétexte au travail.

S'agit-il bien d'une inversion complète? non, si on s'en rapporte à l'exposé des symptômes, puisqu'il y avait une gouttière, dont la profondeur n'est pas indiquée. Oui, si l'on examine la pièce, mais l'inversion a pu se compléter par les tractions exercées post-mortem pour l'extraire.

L'auteur parle d'une paralysie complète du membre inférieur gauche survenue immédiatement après la ligature. Quelle relation

y avait-il entre cette paralysie et la constriction exercée sur l'utérus ? Il est impossible d'en voir aucune dans tout l'ensemble de l'observation. Est-elle le fait du mode de ligature ? Est-ce un phénomène réflexe ; ou le résultat d'une lésion centrale coïncidente, et qui était plus ou moins imminente ?

On peut se livrer ici aux hypothèses mais on n'a aucun élément de certitude.

Enfin notre confrère a-t-il fait pour le mieux en supprimant la ligature, et n'aurait-il pas dû agir autrement ?

Il est certain que la suppression de la ligature a été suivie de la diminution des douleurs, mais la rémission a été peu de chose et la malade a succombé le soir même.

Il est évident que la constriction exercée par la ligature a été insuffisante et la preuve c'est qu'il est survenu malgré la ligature une hémorragie grave.

La constriction a été insuffisante parce que la malade n'a pas été anesthésiée, et que la sensibilité de la muqueuse est telle que l'opérateur a dû s'arrêter devant la gravité des manifestations douloureuses.

Si la malade avait été anesthésiée, la ligature aurait pu être portée jusqu'à interruption complète de la circulation, il n'y aurait pas eu d'hémorragie, et s'il m'était permis d'en juger par deux opérations où j'ai appliqué la ligature avec un fil de soie (tendu il est vrai par des tractions élastiques), il n'y aurait eu au réveil qu'une douleur qu'on aurait pu combattre par les narcotiques. Mais il s'est présenté ici un fait spécial : la paralysie brusque complète d'un des membres inférieurs, qui ne légitimerait pas cette induction. Sans cette circonstance, je reprocherais à M. Chavernac, et peut-être même le lui reprocherai-je malgré cela, de n'avoir pas endormi la malade pour porter de suite la constriction jusqu'à la mortification des tissus, en complétant ainsi une opération incomplète. Il m'objectera que ce reproche est facile à adresser après coup, je le reconnais volontiers. Je trouve que son observation est à ce point de vue doublement intéressante, en raison de l'enseignement qu'on en peut tirer.

En conséquence, je prie la Société d'adresser des remerciements à l'auteur, de déposer son travail dans nos archives et d'inscrire l'auteur dans un rang honorable sur la liste des candidats à la place de membre correspondant national.

Communication.

Hernie ombilicale étranglée. — Kélotomie le sixième jour. — Pansement de Lister. — Guérison.

Par M. le Dr J. Chauvel, membre correspondant.

M. S..., vétérinaire militaire, âgé de 55 ans, entre à l'hôpital du Val-de-Grâce, le 9 novembre 1881. Cet officier, d'une constitution assez robuste, quoique souffrant depuis longtemps d'une bronchite chronique, porte depuis cinq ans environ une hernie ombilicale. Habituellement non réductible et maintenue par un bandage à pelote concave, la tumeur présente le volume d'une demi-pomme, et entraîne depuis son apparition de fréquentes coliques et des troubles digestifs assez prononcés. Cependant elle n'a jamais été le siège d'accidents inflammatoires. Il y a deux mois, à la suite d'un voyage en chemin de fer, la hernie est rentrée, et depuis cette époque le bandage à pelote concave est remplacé par un bandage à pelote convexe qui maintient assez bien la réduction. Le 5 novembre, au soir, un mouvement brusque est suivi d'une vive douleur ; la tumeur ne peut être réduite par les pressions exercées par le malade, et des vomissements bilieux apparaissent et persistent pendant la nuit, s'accompagnant de coliques violentes.

Le Dr *Sibille*, appelé le lendemain matin, constate au niveau de l'ombilic une tumeur dure, très douloureuse à la pression, sans changement de coloration de la peau. L'intensité des souffrances empêche de pratiquer le taxis. En présence de ces accidents et considérant l'ancienneté de la hernie, son irréductibilité habituelle et le peu de gravité des symptômes généraux, l'étranglement semble peu probable. M. l'inspecteur Perrin, appelé en consultation, conseille, pour combattre les phénomènes inflammatoires, une large application de sangsues, des cataplasmes tièdes en permanence sur le ventre et des lavements purgatifs. Ces derniers amènent le 6 et le 7 novembre, une selle assez abondante, mais sans évacuation de gaz. L'état général se maintient, bien qu'aucune boisson ne puisse être supportée et que les vomissements se reproduisent toutes les deux ou trois heures environ. Aucune tentative de réduction, la tumeur ne s'enflamme pas, elle semble moins sensible à la pression. Le 8 novembre, quatrième jour depuis le début des accidents, la situation semble meilleure, les boissons chaudes sont supportées, les éructations moins fréquentes, mais dans la soirée les vomissements prononcés et les coliques reprennent de nouveau, la nuit est détestable, et sur le conseil de

M. *Perrin*, pour lequel l'étranglement ne fait plus doute, le malade est envoyé à l'hôpital du Val-de-Grâce.

Je le vois le mercredi 9 novembre, à cinq heures du soir. Le transport l'a beaucoup fatigué; les extrémités sont froides, le pouls petit mais peu fréquent; la température axillaire à 35°6. Cependant il n'y a pas eu de vomissements depuis midi et sauf au moment des quintes de toux fréquentes, le patient ne souffre pas trop de sa hernie. Quelques gorgées de thé chaud, quelques cuillerées d'une potion à l'alcoolat de mélisse, et des cruchons d'eau bouillante aux pieds, amènent une réaction plus favorable. A huit heures du soir, la température axillaire est à 36°8 ; le pouls s'est relevé, les mains sont chaudes, et sauf des coliques sourdes, de fréquentes éructations et des envies de vomir, la situation serait assez satisfaisante. La face n'a rien de grippé, les forces sont revenues, l'intelligence complète. Au niveau de l'ombilic, au-dessus de la paroi du ventre, considérablement ballonné dans toute son étendue, fait saillie une tumeur hémisphérique de la grosseur d'une demi-pomme. Cette tumeur n'augmente pas sensiblement dans les accès de toux. La peau qui la recouvre est normale en couleur, peu tendue, et glisse aisément sur la grosseur. Celle-ci, exactement placée sur la ligne médiane, mal limitée en haut et sur les parties latérales, fait en bas une saillie très prononcée, sous laquelle, dans une dépression profonde, se cache la cicatrice ombilicale, transversalement placée et fortement distendue. La hernie est donc probablement une hernie ombilicale *vraie*, les viscères sont sortis par la partie supérieure de l'orifice normal et non par une ouverture accidentelle. Les pressions exercées sur la tumeur ne semblent pas excessivement douloureuses, mais elles provoquent immédiatement des envies de vomir. Sous la peau, mobile comme je l'ai dit, on sent une grosseur limitée par un bourrelet arrondi, très dur ; mais se laissant un peu déprimer à son centre ; sonorité à la percussion dans toute l'étendue ; ni fluctuation, ni crépitation gazeuse. Évidemment il s'agit soit d'une entérocèle pure, soit d'une entéro-épiplocèle étranglée. La persistance des accidents depuis cinq jours n'autorise plus à admettre une inflammation herniaire. Cependant, comme rien ne presse, comme le malade fort intelligent et comprenant sa situation, me prie d'attendre jusqu'au lendemain matin, pour ne pas opérer la nuit, je ne vois aucun inconvénient à céder à son désir.

10 *novembre*. La nuit a été mauvaise. Pas de sommeil, coliques continuelles, éructations et vomissements par accès, aucune boisson n'a été supportée, aucun gaz rendu par l'anus. Même état général et local, température axillaire 37°. A neuf heures, je commence

l'opération avec toutes les précautions de la méthode de Lister. L'anesthésie obtenue, je crois, malgré l'ancienneté des accidents, et tenant compte de leur peu d'intensité, devoir faire un essai de restriction par le taxis modéré. J'exerce seulement quelques douces pressions d'avant en arrière et un peu de bas en haut sur la tumeur. Il se produit un léger gargouillement, mais le gonflement se reproduit aussitôt que je retire les doigts; l'intestin ne rentre pas. Immédiatement je divise la peau sur la ligne médiane, commençant l'incision un peu au-dessus de la tumeur, et la terminant au niveau de la cicatrice ombilicale qui la limite à sa partie inférieure. Un tissu celluleux très mince, à feuillets multiples, est coupé prudemment sur la sonde cannelée. Le doigt peut alors en partie contourner la hernie, et une petite incision transversale du côté droit me permet de l'isoler du tissu cellulaire et d'arriver jusqu'à son pédicule. Ce pédicule est mince, à peu près de la grosseur du pouce, il est profond. A ce moment, je suis arrêté pour savoir si j'ai sous les yeux le sac ou l'intestin, car la sonorité montre qu'il s'agit bien d'une entérocèle. L'index contourne le pédicule de la hernie, pour s'assurer que la constriction n'est pas exercée par l'anneau fibreux normal; en aucun point l'ongle ne trouve un espace libre. Cependant la tumeur est lisse, à surface unie et polie, luisante, de coloration violacée, et offre du côté droit une plaque livide et comme gangrénée. Un petit appendice graisseux est fixé à sa surface, et un sillon qui la sépare en deux lobes, fait penser à la bandelette du colon transverse. Impossible de faire glisser ce tissu sur une tumeur plus profonde. Une incision très prudente, faite en dédolant, montre qu'il s'agit bien du sac herniaire, mais d'un sac épais de plus d'un millimètre, dense, résistant, ne contenant pas une goutte de liquide, et contre la face interne duquel l'intestin est intimement accolé.

Avec des ciseaux mousses, j'incise la poche, puis le doigt achève sa division dans toute son étendue. La hernie est formée par deux anses intestinales, légèrement, très légèrement unies et qui paraissent appartenir à l'intestin grêle. Elles sont d'un rouge violacé, mais sans flaccidité, sans apparence de gangrène ni de perforation. Le doigt constate qu'elles sont fortement serrées par le collet du sac qui forme un bourrelet tranchant, dur comme un anneau fibreux. Des débridements, très légers, sur la partie gauche et supérieure du collet, me permettent de réduire aisément une des anses de l'intestin. Pour faire rentrer la seconde, je dois de nouveau porter le bistouri sur le côté droit de l'anneau constricteur. La hernie réduite, après lavage répété de la poche, je constate que l'orifice herniaire admet facilement l'index. Il n'y a pas de canal, mais un simple trou, arrondi, derrière lequel se voit l'anse intesti-

nale repoussée la dernière. Le toucher prudent montre que les viscères sont bien dans la cavité abdominale.

Devant cet orifice, est une cavité de la grandeur d'un œuf, en partie remplie par le sac herniaire décollé, isolé jusqu'à l'anneau avant sa division. Aucune trace d'épiploon. En présence de la largeur de l'orifice herniaire, de la netteté, de la dureté et de l'inextensibilité de ce tissu manifestement fibreux, il ne me paraît pas possible de tenter le rapprochement de ses bords. Les fils seraient forcément placés en partie dans l'abdomen, et le péritoine compris dans la suture. De plus, en raison du ballonnement du ventre et des accès de toux, il faudrait faire des débridements au pourtour de l'anneau pour amener ses bords en contact, par conséquent affaiblir la paroi ventrale dans son voisinage immédiat. La réussite me semble ici fort douteuse et, après un moment d'hésitation, j'adopte la conduite suivante : Avec des ciseaux courbes, je retranche la plus grande partie du sac herniaire, ne le conservant qu'au pourtour de l'orifice abdominal. Trois points de suture au catgut réunissent les bords de la poche, en avant de cette ouverture qui se trouve ainsi obturée extérieurement. Quelques épingles placées à la partie supérieure de l'incision cutanée en rapprochent les lèvres. Enfin, un tube à drainage est placé dans la cavité grosse comme un marron, laissée à la partie inférieure de la plaie, et ses parois, doucement rapprochées, sont maintenues par un large pansement de Lister et une épaisse couche d'ouate qui fixe un bandage de corps.

L'opération a été bien supportée ; dépression légère, glace à fondre dans la bouche par parcelles et seulement pour apaiser la soif; thé chaud par petites gorgées, potion avec alcoolat de mélisse et un peu d'opium pour calmer les accès de toux. Je dois dire, en passant, que le malade ne veut à aucun prix accepter l'emploi de l'opium, qu'il accuse de lui donner des vomissements. Repos absolu, les cuisses légèrement fléchies et le tronc un peu élevé.

Dans la soirée, abondante émission de gaz par l'anus, pas de vomissements. T. 36°,6. Nuit un peu agitée. Thé chaud alcoolisé, bouillon, glace.

11 *novembre*. — Matin, T. 36°, 1 ; soir, 36°,9. Journée passable. Pas de douleurs ; alimentation légère ; pas de vomissements. Agitation assez vive jusqu'à deux heures du matin, puis sommeil.

12 *novembre*. — Matin, T. 35°,9 ; soir, 36°,6. Pouls calme à 60-65, assez fort, grande faiblesse. Le pansement est renouvelé, les épingles enlevées. Un peu de sang tache la gaze phéniquée, un peu de sérosité louche sort du drain qui sert à laver la cavité du sac avec de l'eau phéniquée forte. Le ventre, toujours ballonné, n'est pas douloureux et la plaie ventrale est presque fermée. Éruc-

tations et gaz par l'anus. Alimentation légère, potages, vins, café, thé. Quelques coliques avec besoin d'aller à la selle; un peu d'agitation. Lavement huileux, selle abondante. Nuit passable.

13 *novembre.* — T. matin, 36°,1 ; soir, 36°,6. Pouls à 65 ; fortes Coliques dans la journée; selle copieuse après deux lavements simples. Rêvasseries la nuit. Toux fréquente sans expectoration ; potion avec sirop de morphine et alcoolat de mélisse pour la nuit. Potages, œufs, vin, café, etc.

14 *novembre.* — T. matin, 35°,9 ; soir, 36°,8.Second pansement, la plaie est réunie en haut; ni rougeur, ni tuméfaction, sérosité purulente; enlèvement du drain; pansement de Lister. L'auscultation montre de nombreux râles sous-crépitants à la base des deux poumons en arrière. La toux est fréquente et sèche. Il y aurait eu des frissons et de la fièvre la nuit. Pouls plein, peu fréquent. Appétit. Régime léger. J'insiste sur les toniques et sur le vin, le malade ayant l'habitude d'en boire en assez grande quantité, et je recommande de l'asseoir dans son lit autant que possible. Potion alcoolisée avec un peu de morphine.

15 *novembre.* — T. matin, 35°,8 ; soir, 36°8. Pouls à 70, un peu fuyant. Affaissement; frissons et chaleurs la nuit. Ventre indolore. Toux fréquente, submatité à la base du poumon droit; râles sous-crépitants fins sans souffle ; gros râles des deux côtés. Alimentation légère mais réparatrice; vin, potion au quinquina. Se lève et reste assis sur un fauteuil. Va bien le soir; selle abondante. Un peu d'agitation la nuit.

16 *novembre.* — T. matin, 36°,1 ; soir, 37°,5. Encore des râles sous-crépitants abondants des deux côtés de la poitrine, à la base. Troisième pansement. Il ne reste plus à combler qu'une cavité admettant à peine le bout du petit doigt et sécrétant un peu de sérosité purulente. Selle le soir. Nuit bonne.

17 *novembre.* — T. matin, 35°,8 ; soir 37°,5. Le pansement déplacé doit être renouvelé. Bon état.

18 *novembre.* — T. matin, 36°,5 ; soir, 37°,5. Pansement renouvelé. Pas de pus. Pendant la toux, saillie au-dessus de la cicatrice ombilicale, au niveau de la plaie. Même état de la poitrine ; potion au sulfate de quinine. Selle naturelle.

19 *novembre.* — T. matin, 36°,1, soir, 37°, 2. Pansement occlusif au diachylon. La nuit, indigestion avec deux vomissements alimentaires. Diète légère.

22 *novembre.* — Va très bien, la plaie, pansée simplement à l'alcool phéniqué étendu, est presque complètement fermée et ne sécrète plus que quelques gouttes de sérosité purulente. L'intestin ne fait aucune saillie au niveau de la plaie, même dans les ef-

forts de toux ; cependant, je crois indispensable de faire porter au malade une ceinture de soutien.

Remarques. — Les dernières discussions de la Société de chirurgie ont prouvé que l'expectation, jadis conseillée par *Huguier* pour toutes les hernies ombilicales étranglées, devait céder sa place à une intervention chirurgicale, même pour les tumeurs de gros volume. J'ai suivi, sans hésiter, cette conduite, et mon malade s'en est fort bien trouvé. Cependant, la longue durée et le peu d'intensité des phénomènes locaux et généraux pouvaient laisser croire à une inflammation du sac, à une péritonite herniaire. L'absence absolue de selles et surtout d'émission de gaz par l'anus, la persistance des vomissements, la dureté de la tumeur sans phlegmasie cutanée, la fréquence de cette marche lente dans les phénomènes d'étranglement dans les hernies ombilicales un peu volumineuses, indiquaient le débridement.

L'observation montre que l'étranglement existait en réalité, qu'il était même très prononcé, pendant qu'aucune lésion ne traduisait la péritonite herniaire. C'est donc un cas de plus à ajouter au nombre déjà très considérable des étranglements ombilicaux à marche lente et progressive. Le débridement multiple nous a parfaitement réussi. Il a permis de faire rentrer les anses intestinales qui, malgré la durée de la constriction, ne présentaient aucune altération profonde.

Je ne discuterai pas si l'étranglement avait lieu par l'anneau fibreux ou par le collet du sac. Ce dernier était évidemment l'agent de constriction, puisque le débridement n'a pu se faire qu'après son ouverture; mais l'adhérence intime du collet à l'ouverture fibreuse de la hernie rendait impossible d'attaquer isolément l'anneau aponévrotique.

J'ai déjà dit les raisons qui m'avaient détourné de tenter l'obturation par suture de cette ouverture aponévrotique. Employée par *Czerny* et nombre de chirurgiens comme méthode de cure radicale des hernies, l'occlusion par suture de l'orifice herniaire doublé ou non du peritoine paraît naturellement indiquée après le débridement et la rentrée de l'intestin étranglé. Ici, la largeur de l'orifice aponévrotique, la tension de ses bords par le ballonnement du ventre, la crainte de voir les sutures déchirer les tissus et provoquer une inflammation péritonéale, m'ont détourné de ce procédé. Pour suppléer à cette réunion, après avoir réséqué largement toutes les parties exubérantes du sac herniaire, j'ai réuni, en avant de l'orifice aponévrotique, par trois points de catgut, la partie du sac conservée. Cette barrière, bien que peu résistante, a contribué sans doute en même temps que l'occlusion partielle de la

plaie extérieure, à empêcher l'issue de l'intestin sous l'influence de quintes de toux répétées.

Je ne dirai rien de l'absence de réaction fébrile, de la marche rapide de la cicatrisation ; les pansements antiseptiques l'expliquent. Je tenais à ajouter ce fait à ceux déjà publiés pour appuyer la thèse soutenue par presque tous les membres de la Société, l'utilité et la nécessité de la kélotomie dans la hernie ombilicale étranglée.

Discussion.

M. Terrier. Je tiens à rappeler que les principes qui ont servi de base à la conduite de M. Chauvel sont ceux qui ont été formulés par mon collègue M. Polaillon et par moi à l'occasion des observations semblables que nous avons communiquées ici.

Certes, M. Chauvel a raison de se déclarer partisan d'une intervention hâtive; on peut même se demander s'il n'aurait pas été plus prudent de sa part d'opérer la nuit même où il a été appelé près du malade.

En ce qui concerne la suture profonde, je ne partage pas ses craintes, n'ayant jamais eu à regretter d'avoir compris le péritoine dans les sutures sur les femmes à qui j'ai pratiqué l'ovariotomie.

M. Berger. Dans la seule opération de hernie ombilicale étranglée que j'aie pratiquée, j'ai dû renoncer à faire la suture de l'anneau, à cause de la tension considérable de ses bords due au développement du ventre.

M. Terrier. Je n'ai pas fait la suture de l'anneau ombilical; j'ai dit seulement que je ne crains par l'action des fils à suture sur le péritoine. Sans doute, il y a à compter avec la tension des parties; cependant on peut se demander si la cessation de l'étranglement n'y mettrait pas fin en permettant l'évacuation des gaz.

M. Polaillon. Dans mes trois opérations de hernie ombilicale, j'ai toujours suturé l'anneau, et j'ai obtenu deux guérisons. Mes opérées étaient, il est vrai, des femmes dont les parois abdominales avaient été relâchées par des grossesses antérieures.

M. Chauvel. L'orifice admettait l'extrémité de mon pouce; de plus, la distension du ventre était telle que j'ai eu peur, en faisant la suture, d'occasionner des déchirures. J'ai été, en outre, arrêté par la crainte de mettre des fils multiples en contact avec un péritoine qui n'était pas sain.

S'il y avait eu urgence, j'aurais opéré le malade la nuit même. Sa resistance et l'absence d'accidents très graves me déterminèrent à attendre au lendemain, et je n'ai pas eu à le regretter.

M. Terrier. Des accidents datant de cinq jours impliquent l'urgence de l'opération.

Le péritoine est loin d'être sain, lorsque, dans le cours d'une ovariotomie, on a à rompre des adhérences avec la paroi abdominale antérieure. Même dans ce cas l'action des fils n'est nullement redoutable. Chez des femmes mortes de péritonite, on ne trouve pas de pus autour d'eux et l'on constate que quarante-huit heures suffisent pour la réunion.

Lecture.

M. Bouilly donne lecture d'un travail intitulé : *Ablation d'un goitre hypertrophique simple. Infiltration purulente du médiastin. — Mort.*

Ce travail est renvoyé à l'examen d'une commission composée de MM. Lannelongue, Marjolin et Nepveu, *rapporteur.*

Présentation d'une malade,

Eléphantiasis des deux membres inférieurs.

par M. Ch. Monod.

Le sujet est une femme âgée de 70 ans, née aux colonies (Guyane hollandaise), d'une mère créole et d'un père hollandais. Habite Paris depuis 40 ans.

La lésion a débuté à droite à l'âge de 18 ans. La malade a eu à cette époque, pendant deux ans, des accès de fièvre, à la suite desquels le membre a commencé à enfler. Il ne paraît pas qu'il se soit produit en même temps des poussées érysipélateuses au niveau des parties malades.

Le progrès du mal a été très lent. Le gonflement, longtemps limité à la jambe, n'a atteint la cuisse que depuis quelques mois. Le pied est aujourd'hui encore intact ; la jambe, énormément tuméfiée forme au coup de pied un gros bourrelet surplombant le pied, qui est de dimensions normales.

Le membre inférieur gauche n'est pris que depuis dix ans. Le gonflement de ce côté est peu considérable. Il occupe surtout la jambe, respecte presque complètement la cuisse, et absolument le pied.

La mensuration donne les chiffres suivants :

Circonférences :	à droite.	à gauche.
Cuisse, partie moyenne.....	56 cent.	49 cent.
Genou.....	52 1/2	40 1/2
Jambe, partie moyenne.....	66	43 1/2
Cou de pied.....	60 1/2	33

La malade affirme que le volume du membre droit aurait été à une certaine époque plus considérable encore, mais qu'à diverses reprises il s'est produit spontanément « par les pores de la peau » un écoulement aqueux abondant, à la suite duquel la tuméfaction a notablement diminué.

Cet écoulement se produit encore actuellement, en moindre abondance, mais d'une façon presque continue. Il se fait un niveau de vastes ulcérations qui occupent le tiers inférieur de la face externe et antérieure de la jambe.

Ces ulcérations se sont formées, il y a quelques mois, à la suite d'une poussée érysipélateuse qui a envahi toute la jambe.

Elles sont aujourd'hui le siège de vives douleurs qui troublent considérablement le repos de la malade et gênent la marche.

Jusqu'au jour où elles ont apparu, la malade avait supporté son infirmité sans en être autrement incommodée. Elle a pu, pendant plus de 40 ans exercer sa profession d'institutrice sans être jamais arrêtée dans ses occupations.

M. Monod insiste sur ce dernier point qui a une certaine importance au point de vue des indications du traitement chirurgical de l'éléphantiasis. En présence des résultats négatifs ou douteux donnés par la ligature de la fémorale, il est intéressant de montrer que l'infirmité liée à l'éléphantiasis des membres inférieurs n'est pas telle qu'elle nécessite absolument une intervention opératoire.

Présentation d'une pièce.

Tumeur érectile kystique congénitale pédiculée simulant un doigt supplémentaire,

par M. LANNELONGUE.

Le diagnostic de beaucoup de tumeurs congénitales est souvent entouré de sérieuses difficultés. Le fait assez insolite que je communique à la Société de chirurgie aujourd'hui ne comporte pas que je cherche à développer la proposition précédente; mais il la confirme pleinement; et à ce titre aussi bien que par les particularités qu'il présente, il m'a paru mériter une place dans nos bulletins.

Le voici : Au mois de juin 1880, on me présenta à l'hôpital Trousseau un enfant du sexe masculin, venu au monde depuis quinze jours et portant à la main gauche une singulière tumeur. Il était du reste bien conformé. Ses parents sont jeunes et ne portent aucune difformité congénitale et on n'en trouve pas non plus chez les grands parents. La grossesse de la mère avait été bonne et l'accouchement eut lieu sans difficulté.

J'ai dit que la main gauche portait une tumeur; cette tumeur était pédiculée et le pédicule s'implantait sur le cinquième doigt à son côté externe, en regard de la première phalange à un demi-centimètre environ de l'articulation métarcarpo-phalangienne. Ce pédicule est un mince cordon de deux millimètres de diamètre environ et long d'un centimètre. Il part de la peau du doigt sans paraître avoir des racines plus profondes; il a une coloration bleuâtre, sa surface externe n'est pas un tégument comparable à la peau ; ce serait plutôt une membrane fibreuse; la consistance en est demi-molle.

Ce pédicule supporte une tumeur olivaire et presque arrondie qu'on ne saurait mieux comparer par son volume et par sa forme, qu'à une cerise qui aurait macéré dans l'eau-de-vie.

Cette singulière tumeur ressemble de prime abord à un doigt supplémentaire; mais on y cherche en vain un ongle où les traces d'un ongle; de plus en la prenant dans ses doigts on ne sent pas dans la profondeur une résistance qui indiquerait la présence de phalanges osseuses ou tout au moins cartilagineuses ; en acceptant cette hypothèse, il y aurait encore à expliquer la formation de ce singulier pédicule qui ne paraît pas constitué par la peau. Nous avons donc rejeté cette hypothèse et pour en faire une autre, nous nous sommes appuyés sur les caractères de la tumeur. La peau de cette tumeur est mince; la tumeur est demi-transparente. De plus, elle n'offre pas de consistance et elle se déforme par la pression. Sur ces caractères, nous avons pensé à une tumeur kystique, à un kyste à cavités multiples.

L'excision de la tumeur a été pratiquée sur le pédicule au niveau de son implantation sur la peau. Immédiatement il s'est écoulé du sang noir; cet écoulement eût été peut-être abondant si on n'avait pas fait de la compression sur la petite plaie.

Dès ce moment, nous avions rectifié le diagnostic précédent et pensé que la tumeur était érectile ; idée qui ne nous était pas venue avant son excision. En effet, une coupe antéro-postérieure de cette tumeur faite de manière à ménager le pédicule pour conserver la tumeur, montre la disposition suivante : A son centre, la tumeur est érectile, à sa périphérie et jusqu'à la peau la tumeur est transformée en lacunes remplies par une sérosité citrine. Ces

lacunes communiquent entre elles, elles sont contiguës au tissu érectile proprement dit. L'examen microscopique a fait voir que le tissu érectile central était constitué par des vaisseaux capillaires dilatés remplis de globules sanguins ; quelques-uns de ces vaisseaux étaient contournés comme s'ils voulaient constituer un glomérule.

Le tissu lacunaire extérieur au kyste n'offrait rien à noter qu'un état aréolaire ; son épithélium n'a pu être examiné. La tumeur présentait en outre quelques particularités. La peau qui recouvre le corps de cette tumeur est plus mince et aréolaire en certains points de sa surface; l'enveloppe extérieure du pédicule est aussi formé par la peau ainsi qu'en témoigne une coupe histologique transversale ; à l'œil nu, on aurait pensé à une membrane fibreuse, et cependant c'est bien la peau très amincie il est vrai, mais possédant encore ses papilles, ses glandes, ses vaisseaux. Dans cette gaine cutanée d'un centimètre de long qui constitue le pédicule, on trouve des vaisseaux, artères et veines avec du tissu cellulaire.

En résumé, cette tumeur est une tumeur érectile ; le tissu érectile a subi sur sa surface la transformation kystique; c'est déjà par ce fait une variété rare de tumeurs érectiles ; le tissu lacunaire kystique se continue d'ailleurs avec le tissu érectile proprement dit.

Mais il est d'autres points qui rendent ce fait intéressant. L'aspect de ce long pédicule qui est d'ailleurs très aminci en un point, aminci de manière à réduire à moins d'un millimètre son diamètre, indique que cette tumeur serait tombée spontanément. La chute naturelle du corps de la tumeur eût amené ainsi la guérison du mal ; c'est là une seconde particularité également digne de quelque intérêt.

Troisièmement, il est tout à fait insolite de voir les tumeurs érectiles en arriver à ce point de ne plus se rattacher au reste du corps que par un fil. D'habitude, même à la naissance, on voit plutôt des taches ou des nœvi que des tumeurs proprement dites. A plus forte raison est-il exceptionnel et insolite de rencontrer une variété conformée sur le type précédent.

Il faut, je crois, pour expliquer l'anomalie de forme, invoquer déjà l'existence de cette tumeur à un âge de la vie fœtale très éloigné de la naissance et admettre une pédiculisation presque immédiate qui s'est accentuée encore par le développement du cinquième doigt.

Cette singulière forme de tumeur et le siège qu'elle occupait au côté externe du cinquième doigt de la main gauche, pouvaient et devaient même faire penser à un doigt surnuméraire, plutôt qu'à une tumeur d'une autre nature, aussi nous ne regrettons pas d'avoir à peu près commis une erreur, et nous avons cru utile, pour le

diagnostic des tumeurs congénitales, la publication de cette observation dans les *Bulletins de la Société de chirurgie*.

La séance est levée à 5 heures et demie.

Le Secrétaire,

A. LE DENTU.

Séance du 30 novembre 1881.

Présidence de M. DE SAINT-GERMAIN.

Le procès-verbal de la séance précédente est lu et adopté.

Correspondance.

La correspondance comprend :

1° Les journaux hebdomadaires publiés à Paris ;

2° *Bulletin de l'Académie de médecine. — Journal de Gubler. — Lyon médical. — Montpellier médical. — Revue médicale française et étrangère. — Journal de médecine de Paris. — Revue militaire de médecine et de chirurgie;*

3° *La Gazette médicale italienne-lombarde. — British medical;*

4° *De la gangrène gazeuse*, par le Dr Daniel Mollière, membre correspondant ;

5° De *l'ostéotomie*, par M. William Macewen, de Glascow. Traduction et notes par M. le Dr A. Demons, de Bordeaux ;

6° *Observation d'entéro-épiplocèle*, par le Dr Vidal, d'Hyères (Commission : M. Le Fort) ;

7° *Fragment de sonde dans l'urètre. Extraction*, par le Dr Turgis, de Falaise (M. Anger, rapporteur) ;

8° *Note sur un cas d'emphysème de l'orbite et des paupières*, par le Dr Baudry, de Lille.

Lectures.

Contribution au traitement antiseptique des phlébites et à l'emploi des solutions de chlorure de zinc;

par M. Demons, de Bordeaux.

Ce travail est renvoyé à l'examen d'une commission composée de MM. Cruveilhier, Nicaise et Terrier, rapporteur.

Traitement du décollement rétinien par la galvano-puncture;

par M. Abadie.

Ce travail est renvoyé à l'examen d'une commission composée de MM. Perrin, Panas et Giraud-Teulon, rapporteur.

Communications.

Note sur un trocart fixateur des kystes de l'ovaire,

par M. Duplouy, de Rochefort, membre correspondant.

J'ai l'honneur de présenter à la Société un modèle de *trocart fixateur* des kystes de l'ovaire dont la construction est des plus simples, le maniement facile et le fonctionnement aussi parfait que possible. Tous les trocarts proposés jusqu'ici, qu'ils soient munis de renflements, de boules insufflées, d'ailettes, de spirales, de griffes ou de pinces extérieures ne permettent guère de compter sur une fixation absolue; la faute n'en est pas aux instruments pour la plupart fort ingénieux, mais bien à la forme de l'ouverture du kyste; il ne s'agit point ici en effet d'une ouverture circulaire, faite comme à l'emporte-pièce, mais bien d'une incisure en forme de boutonnière, dont les deux extrémités ne peuvent guère être liées ni pincées régulièrement sur une canule et laissent facilement passer le liquide kystique; d'où la nécessité de traverser à la fois le kyste et le trocart. C'est le seul moyen d'arriver à une fixation absolue. J'ai, dans ce but, fait pratiquer sur une canule ordinaire, au-dessous du tube latéral de déversement, quatre fenêtres, opposées deux à deux, dans une direction perpendiculaire, assez larges pour être facilement senties avec le doigt; un manchon extérieur en caoutchouc, dont le niveau ne dépasse pas celui du tube métallique, rétablit la continuité de la canule. Il offre une

hauteur d'environ 3 centimètres et il peut être facilement renouvelé.

Cette disposition, qui peut être adaptée à telle ou telle forme de canule, ne gêne en rien le jeu du poinçon.

L'instrument une fois engagé franchement dans le kyste, le poinçon est retiré comme à l'ordinaire ; puis, la poche est amenée avec des pinces à griffes au delà des fenêtres et traversée, en deux points opposés, ainsi que la canule avec une aiguille munie d'un fil très fort ; on répète cette manœuvre à travers les deux autres fenêtres et il ne reste plus qu'à amarrer solidement le tout. Cette petite opération se fait rapidement et avec une grande sûreté, à la condition de ne pas comprimer les parois abdominales et de suspendre provisoirement tout écoulement par la pression du tube entre les doigts jusqu'à ce que le kyste ait été bien lié.

J'estime, et je ne dois pas être le seul, à en juger par la multiplicité des trocarts à fixation, qu'il ne saurait être indifférent d'exécuter sans préoccupation la ponction et l'évacuation des poches ovariques, et qu'au point de vue des suites, si grande que puisse être notre confiance dans les antiseptiques, il y a tout avantage à simplifier la toilette du péritoine en évitant le plus possible l'effusion des liquides. Les instruments les plus simples sont et seront toujours les meilleurs ; c'est à ce titre que je soumets au jugement de mes éminents collègues le trocart que notre habile fabricant M. Mathieu a construit sur mes indications. Je ne tiens point, du reste, absolument à telle ou telle forme instrumentale, et je prie la Société de vouloir bien ne retenir de cette communication que l'idée pratique de la fixation simultanée du kyste et du trocart traversés en même temps. et le moyen très simple de la réaliser en adaptant un manchon de caoutchouc à une canule quelconque largement fenêtrée.

Discussion.

M. Lucas-Championnière. L'instrument de M. Duplouy, quelque ingénieux qu'il soit, ne sera peut-être pas d'un grand secours dans la pratique; car les ovariotomistes actuels, particulièrement Spencer Wells et Keith, se préoccupant peu de la chute d'une petite quantité de liquide dans le péritoine, tendent à simplifier le plus possible l'appareil instrumental.

Un trocart quelconque, d'un volume moyen, peut suffire. Si la paroi est souple, on la fixe avec n'importe quel instrument ; si elle est friable, tous les trocarts, y compris celui de M. Duplouy, peuvent la déchirer. Je ne vois donc pas quel avantage a ce dernier instrument sur les autres ; je lui reprocherai en outre de cau-

ser une certaine perte de temps par la nécessité de passer des fils dans les trous ménagés à cet effet pour la fixation.

M. Polaillon. Avec le trocart de M. Duplouy il doit se produire, comme avec les autres, une ouverture allongée par laquelle le liquide s'échappe à l'extérieur.

M. Duplouy. N'envisageant pas aussi froidement que certains ovariotomistes la chute du liquide dans le péritoine, je pense que les instruments capables d'empêcher cet accident ne peuvent être taxés d'inutiles. J'ai employé celui-ci cinq fois avec avantage. On pourrait s'en servir, même si l'on combinait l'aspiration avec la ponction.

De l'iodoforme comme moyen de pansement de toutes les plaies,

par M. Marc Sée.

Il n'a pas encore été question, à cette tribune, d'un mode de pansement des plaies qu'on a préconisé tout récemment à l'étranger, que j'ai employé fréquemment, depuis environ six mois, avec un succès constant, et qui me paraît devoir remplacer avec avantage, dans bien des circonstances, le pansement de Lister : je veux parler du pansement à l'iodoforme.

Il y a bien longtemps, vous le savez tous, que cette substance a été introduite dans la thérapeutique chirurgicale; mais son usage était demeuré fort restreint. On l'employait presque exclusivement dans le traitement des chancres mous, parfois aussi contre les ulcères phagédéniques, rarement dans d'autres conditions Depuis le commencement de cette année, on s'en est servi non seulement pour panser les ulcères de toute espèce, les plaies anciennes infectées ou non, mais aussi les plaies récentes soit accidentelles, soit résultant d'opérations pratiquées sur les parties molles ou sur le squelette. Un mémoire étendu publié par J. Mikulicz dans les *Archives de Langenbeck* (t. 27, p. 196) donne à cet égard tous les renseignements désirables. Je ne veux, quant à moi, que vous faire connaître ce que j'ai pu observer moi-même.

J'ai commencé à me servir fréquemment de l'iodoforme au mois de mai dernier; depuis cette époque j'en ai fait usage dans les circonstances les plus diverses, et je n'ai jamais eu qu'à m'en louer. Je ne citerai pas les cas qui m'ont paru se prêter plus spécialement à l'application de l'iodoforme; je me contenterai de mentionner plusieurs observations d'abcès ganglionnaire du cou et de l'aine, des plaies et des ulcères profonds, anfractueux, dans

lesquels les liquides s'écoulaient difficilement et étaient devenus septiques, des plaies couvertes d'enduits pultacés, d'exsudations diphtéritiques, des trajets fistuleux se rattachant à des affections osseuses, tuberculeuses. Dans tous ces cas, j'ai vu, sous l'influence de l'iodoforme, la suppuration diminuer et cesser d'être fétide, les plaies se déterger et se couvrir de bourgeons charnus de la plus belle apparence, les cavités se combler, l'inflammation de voisinage disparaître, ainsi que les symptômes de la fièvre, et la cicatrisation faire des progrès rapides. J'ai appliqué également l'iodoforme sur des plaies récentes, à la suite d'extirpations de tumeurs, et j'ai obtenu la réunion immédiate comme avec le pansement de Lister. Il est évident que, dans ces cas, il faut user de toutes les précautions de la méthode antiseptique et ne porter l'iodoforme que sur les téguments réunis par la suture.

Outre la constance des résultats qu'il procure, le pansement à l'iodoforme a le grand avantage d'être d'une extrême simplicité ; il suffit, en effet, de verser la poudre sur les surfaces ulcérées ou traumatiques et de la couvrir d'une toile imperméable pour l'y maintenir. Ce pansement peut être laissé en place plusieurs jours, (2 à 14), suivant la quantité de liquide sécrétée par la plaie ; il ne cesse d'être antiseptique, tant qu'il reste une certaine proportion d'iodoforme non décomposée.

Des objections ont été adressées au pansement à l'iodoforme. La première est relative au prix élevé de cette substance, qui donnerait lieu à une dépense considérable pour les hôpitaux, si elle devait être employée en fortes quantités. Je ne crois pas qu'il faille s'arrêter à cette considération. Outre que l'iodoforme baisserait certainement de prix s'il entrait dans la consommation courante, on peut affirmer qu'aucune administration hospitalière, ni, à plus forte raison, aucun malade aisé ne reculerait devant un léger sacrifice devant procurer une guérison plus rapide ou plus sûre.

On a objecté ensuite l'odeur pénétrante et tenace de l'iodoforme, ce qui, dans certaines circonstances, peut avoir de grands inconvénients. En ajoutant à l'iodoforme quelques gouttes d'essence de lavande, de bergamote, etc., on fait en grande partie disparaître, ou du moins on masque cette odeur.

L'iodoforme, enfin, absorbé en dose notable à la surface d'une plaie, peut devenir toxique et même produire la mort. Les expériences faites sur des animaux et quelques faits observés sur l'homme ne laissent pas de doute à cet égard. Il importe donc de surveiller les malades soumis aux pansements à l'iodoforme, d'en modérer les doses ou même de changer le mode de traitement, dès que se manifesteront les premiers symptômes d'intoxication.

Malheureusement ces symptômes ne sont pas encore suffisamment connus.

Discussion.

M. Desprès. L'iodoforme a le double inconvénient d'être coûteux et d'exhaler une odeur insupportable. J'ai vu des malades changer de médecin pour cette dernière raison. Donc, si une plaie peut être guérie autrement, il faut le rejeter. D'ailleurs, guérit-on plus vite qu'avec les autres moyens ? Je me charge de fermer avec des cataplasmes, et le repos au lit, *en vingt jours*, n'importe quel ulcère, pourvu que ce ne soit pas un ulcère calleux récidivé. Avec le vin aromatique, n'obtient-on pas des succès remarquables ? Qu'on porte ici des statistiques intégrales et nous jugerons.

M. Terrillon. Dans le service de M. Billroth, à Vienne, que j'ai visité cet été, on n'emploie que l'iodoforme pour tous les pansements. L'odeur de ce corps est annulée par l'addition de quelques gouttes d'essence de bergamote ou de menthe. Pour l'appliquer sur les plaies, on se sert de compresses de gaze privée au préalable de son apprêt et malaxée dans de l'iodoforme.

J'ai vu des plaies résultant d'évidements osseux bourrées de cette gaze.

En ce cas, le pansement n'est enlevé qu'au bout de sept à huit jours, et dans cet intervalle on ne constate ni odeur fétide, ni écoulement de liquide.

J'ai vu dans le même service trois femmes qui avaient subi l'extirpation de l'utérus par le vagin. On les pansait également avec la gaze iodoformée introduite dans le vagin.

Je fais en ce moment des essais à Lourcine avec la même gaze. Elle me paraît préférable à la poudre qui n'adhère pas suffisamment aux plaies.

M. Verneuil. L'iodoforme est, selon moi, un des meilleurs topiques à employer contre les chancres mous, les ulcérations scrofuleuses accompagnées ou non de décollement ; mais il a contre lui son prix élevé et sa mauvaise odeur. On peut, paraît-il, la mitiger également par addition de camphre en quantité égale.

A l'encontre de M. Terrillon, j'ai vu la poudre d'iodoforme adhérer aux surfaces cruentées ou suppurantes.

M. Trélat. De nombreux essais dans le cas de plaies exposées et d'ulcères m'ont amené à constater que, sous cette espèce de coagulum noirâtre composé de sérosité, de sang et de poudre d'iodoforme, qu'on voit se former à la surface de ces plaies et de ces ulcères, il se passait quelque chose de comparable à ce qu'on

a appelé cicatrisation sous-crustacée. Comme résultat, on observe des granulations de bon aloi semblable à ce que donne le pansement ouaté, à cela près que la suppuration manque totalement.

Encouragé par mes essais, je tendais à généraliser ce mode de pansement, lorsque la méthode de Lister a mis en nos mains un mode de pansement meilleur encore.

Non content d'employer l'iodoforme en poudre, je l'ai incorporé aux graisses, ce qui ne vaut rien, à la glycérine, ce qui est préférable, à condition qu'on restreigne la quantité de cette substance à ce qui est strictement nécessaire pour donner au mélange la consistance d'une pommade.

Finalement j'ai voulu faire confectionner par le pharmacien de mon service de la gaze iodoformée. N'ayant pas obtenu tout à fait ce que je désirais, je me suis adressé à M. Desnoix, qui n'a réussi qu'en ajoutant à l'iodoforme une très petite quantité d'un soluté de gomme; d'où l'inconvénient de donner à la gaze un peu de raideur. Cette sorte de préparation présente donc certaines difficultés que nous ne devons, du reste, pas regarder comme insurmontables.

En tout cas, sous une forme quelconque, l'iodoforme est certainement aseptique et permet de ne pratiquer que des pansements rares.

M. Desprès. Malgré les déclarations enthousiastes que vous venez d'entendre, je persiste à penser qu'on peut obtenir aussi bien avec n'importe quel autre pansement. Pourquoi faire des emprunts si peu justifiés à l'étranger, quand nous avons en France l'iode qui donnait de si beaux résultats entre les mains de Bazin contre les ulcérations scrofuleuses, dont M. Boinet a généralisé l'emploi à une foule de cas où ses succès sont incontestables, l'iode dont l'iodoforme n'est qu'une contrefaçon, et le pansement par occlusion de Chassaignac au moyen duquel on obtient en un mois la guérison des fractures compliquées des doigts? Quelle substance peut donner mieux que cela? ne réussit-on pas aussi bien avec les moyens qui constituent ce que j'appelle le *pansement sale*, avec les cataplasmes, le linge troué, le cérat et le diachylon, dont nos devanciers vous ont légué la tradition? je me charge de le démontrer par la statistique intégrale de mes observations comparée à celle de mes collègues. J'ajouterai que les nouveaux pansements sont plus économiques que les anciens.

M. Trélat. Moi aussi j'ai été élevé dans le respect du cataplasme, du cérat, du linge troué et du diachylon ; mais, à l'inverse de M. Desprès qui nie le progrès et proclame ses résultats supérieurs à ceux de ses collègues, je recherche dans les nouveaux

pansements ce qui peut constituer un avantage sur les anciens. Est-ce par la statistique qu'on peut comparer sérieusement des plaies de dimensions variables, de siège différent, observées sur des sujets à tempérament et à constitution dissemblables, dont les uns sont robustes et guériraient par tous les moyens, les autres scrofuleux et réfractaires à la thérapeutique? Et cependant, à défaut de la statistique, on trouve dans les nuances d'une observation clinique attentive des éléments d'appréciation et de comparaison. En tout cas, dans une argumentation, de simples dénégations ne peuvent suffire pour annuler des affirmations formelles.

M. Desprès. Les malades sont à peu près les mêmes dans les divers hôpitaux; on peut comparer ceux qui appartiennent à des catégories semblables.

M. Marc Sée. L'action efficace de l'iodoforme, dans le cas de plaies exposées et d'ulcérations, est tellement reconnue que je n'insiste pas. Les plaies profondes, anfractueuses, difficiles à désinfecter bénéficient remarquablement de l'emploi de cette substance. On a même dit qu'elle exerçait une sorte d'action spécifique sur les tubercules, et c'est peut-être pour cette raison qu'on a de si beaux résultats après le râclage des foyers par la curette, suivi de pansements avec l'iodoforme.

On l'a employé également avec succès en injections interstitielles dans les tumeurs blanches fongueuses, sous forme de solution saturée d'éther. J'ai obtenu de bons résultats dans des arthrites fongueuses du genou et dans des fractures compliquées. Alors, pour modérer l'écoulement purulent, j'ai employé un mélange d'iodoforme et de tannin.

Le mécanisme de cicatrisation décrit par M. Trélat ne s'observe donc pas en cas de plaie profonde et anfractueuse; la guérison sous-cutanée est propre aux plaies plates et régulières.

Dans tous les cas, une décomposition lente donne naissance à de l'iode qui exerce une action modificatrice sur les tissus, au fur et à mesure de sa mise en liberté; mais cette action n'est nullement comparable à celle de la teinture d'iode.

Nomination de commissions.

Commission du prix Demarquay : MM. Verneuil, Nepveu, Sée, Th. Anger et Delens.

Commission du prix Laborie : MM. Terrier, Guéniot, Perier, Polaillon et Gillette.

Commission du prix Gerdy : MM. Berger, Desprès, Tillaux, Monod et Terrillon.

Commission du prix Duval : MM. Marjolin, Nicaise, Duplay, Giraud-Teulon et Magitot.

La séance est levée à 5 heures de demie.

Le Secrétaire,

A. LE DENTU.

Séance du 7 décembre 1881.

Présidence de M. de SAINT-GERMAIN.

Le procès-verbal de la séance précédente est lu et adopté.

Correspondance.

La correspondance comprend :

1° Les journaux hebdomadaires publiés à Paris;

2° *Bulletin de l'Académie de médecine. — Archives de médecine. — Revue médicale de Toulouse. — Lyon médical. — Bulletin de thérapeutique. — Revue scientifique de France et de l'étranger. — Gazette médicale de Strasbourg.*

3° *The Practitioner.— Gazette médicale italienne-lombarde. — Gazette de santé militaire de Madrid. — British médical.*

4° Plusieurs brochures adressées par M. Roustan, de Montpellier, à l'appui de sa candidature au titre de membre correspondant.

5° M. Chauvel offre à la Société l'article ORBITE extrait du *Dictionnaire des sciences médicales.*

Rapports

Sur plusieurs observations communiquées à la Société par M. Guerlain, de Boulogne-sur-Mer,

par M. PERIER.

Messieurs,

Vous m'avez nommé rapporteur d'une commission composée de MM. Verneuil, Perrin et Périer, pour vous rendre compte des

observations qui vous ont été adressées par M. le Dr Guerlain, de Boulogne-sur-Mer.

Ces observations sont au nombre de douze, et comme elles traitent de sujets variés, je les ai groupées, autant que possible, suivant l'analogie plus ou moins grande du sujet: quatre observations d'ostéo-périostite; deux d'amputation d'un membre; deux de rétention d'urine suivie d'infiltration; une opération de cancer mammaire par le thermo-cautère; une observation de fracture du crâne; enfin deux observations rares, l'une de macroglossie congénitale, l'autre de myxœdème.

Les observations d'ostéo-périostite offrent un intérêt réel. Deux concernent des individus atteints d'ostéo-périostite du tibia gauche : un marin de 30 ans, et un jeune garçon de 16 ans. Chez le premier, la maladie avait débuté par un accès fébrile grave et une douleur d'épaule remplacée successivement par une douleur de la cuisse, puis de la jambe gauche. Cette dernière seule persista et évolua à la manière des périostites diffuses. Le Dr Guerlain, appelé dix-huit jours après le début de la maladie, et trois jours seulement après la tuméfaction de la jambe, constata un abcès au-devant du tibia, il l'ouvrit en deux endroits et le draina; le tibia était dénudé sur une longueur de 12 centimètres, mais comme les douleurs persistaient, notre confrère appliqua sur l'os quatre couronnes de trépan qui lui permirent d'ouvrir deux abcès intra-médullaires. Il rugina le canal, enleva quelques portions nécrosées de tissu compact et appliqua un pansement phéniqué. Les choses se passèrent aussi bien que possible (sauf quelques crises d'hystérie réelles auquel cet homme était sujet) et, trois semaines après, le Dr Guerlain quittait son malade en bonne voie de guérison. Chez l'autre malade, l'enfant de 16 ans, il y eut une apparition brusque de douleurs dans la jambe gauche et dans le bras droit. Puis, après amélioration passagère, la douleur se fixa dans la jambe gauche en même temps qu'il se déclarait un état général grave ; il se forma un abcès qui fut ouvert. Cinq mois après le malade marchait avec des béquilles, mais trois mois plus tard il avait une nouvelle poussée inflammatoire, qui fut suivie de l'élimination de nombreux fragments osseux. L'os étant ainsi spontanément perforé de part en part, le Dr Guerlain passa un drain à travers l'os, cette opération fut pratiquée en janvier 1878, un an après le début des accidents; trois ans plus tard, en février 1881, le malade a encore un drain à ravers son tibia gauche, ce qui ne l'empêche pas de faire chaque our 8 à 10 kilomètres à pied.

Les deux autres observations d'ostéo-périostite ont trait à des malades atteints, l'un d'inflammation du sinus maxillaire, l'autre d'inflammation de l'os malaire.

Dans le premier cas il s'agit d'une fille, de 14 ans qui, après l'extirpation d'une canine, eut une suppuration du sinus maxillaire gauche. Le Dr Guerlain endormit l'enfant, tailla aux dépens de la muqueuse gingivale un lambeau qu'il releva, et ayant mis à nu la paroi antérieure du sinus, l'ouvrit, évacua le pus, rugina la paroi du foyer et traita son opérée par des injections antiseptiques. Deux mois après, l'enfant se faisait seule ses injections dans un foyer qui ne donnait plus de pus. L'observation s'arrête à ce moment, et nous ne savons pas si l'orifice fistuleux a fini par s'oblitérer.

L'autre malade est un homme de 18 ans, strumeux, qui fut pris, après impression de froid, d'un gonflement œdémateux de la joue et des paupières du côté droit avec douleurs vives. La canine droite, soupçonnée d'être cause du mal, fut extraite sans qu'il en résultât aucune modification de la douleur ni de l'œdème. Cinq semaines après le début, un abcès fut ouvert au côté inféro-externe de la joue, le mois suivant un deuxième abcès fut ouvert au milieu du pli palpébral inférieur. Le lendemain un drain fut passé d'un orifice à l'autre. Le Dr Guerlain dit que ce drain traversait le sinus maxillaire, je dois dire qu'à la lecture de son observation, on ne trouve aucune preuve directe de l'ouverture de cette cavité, et que je serais plutôt tenté de croire que le tube passait derrière l'os malaire. Quoi qu'il en soit, quatre mois après l'opération, le drain fut retiré, et en quinze jours la guérison était complète, sans autre difformité que deux cicatrices enfoncées et adhérentes, il n'y avait eu élimination que de faibles parcelles osseuses.

Suivent deux observations d'amputation, l'une de l'avant-bras, l'autre du bras, pour traumatismes, qui ont parfaitement guéri; la dernière observation présente un point intéressant, il y a eu des accidents emboliques, troubles cardiaques et respiratoires qui n'ont pas eu de suites. Dans les deux cas, le Dr Guerlain a employé la bande d'Esmarch et a eu recours aux pansements phéniqués.

Une 7e observation a trait à une fracture du crâne; le blessé a succombé neuf heures après l'accident, et on n'a pas pu faire l'autopsie, ce qui retire à l'observation la majeure partie de son intérêt.

Dans la 8e observation, il s'agit d'une femme de 39 ans, atteinte de cancer du sein, chez laquelle l'amputation fut pratiquée au thermo-cautère. L'opération fut bien conduite et aboutit à la guérison, mais l'auteur trouve lui-même que la section des téguments a duré longtemps, et qu'une autre fois il devra commencer par les inciser au bistouri; de là à laisser le thermo-cautère complètement de côté pour ce genre d'opération, il n'y a pas loin. Il n'y eut pas moins de six artères qui aient donné du sang, et trois ont dû

être liées; pour les trois autres, les pinces hémostatiques ont suffi. Enfin la cicatrisation a été obtenue en deux mois, et avec le pansement antiseptique, bien fait, il faut au plus moitié moins de temps.

La 9e et la 10e observations sont celles de malades atteints de rétention d'urine, suivie d'infiltration : un homme de 48 ans qui avait des rétrécissements de l'urètre, et un homme de 52 ans, qui n'avait pas eu antérieurement de maladies des voies urinaires. Dans les deux cas, le Dr Guerlain, appelé tardivement, ne put intervenir que le quatrième jour, alors que l'infiltration d'urine avait envahi déjà les parois abdominales et le haut des cuisses. Dans les deux cas, il pratiqua une boutonnière périnéale qui lui permit d'introduire aisément une sonde dans la vessie pour en évacuer le contenu, et qui eut également un bon effet sur la phlegmasie urineuse. Chez un des malades il fit également des incisions multiples sur l'abdomen; ce malade guérit parfaitement après élimination du tissu cellulaire mortifié; chez l'autre malade, celui de 48 ans, atteint de rétrécissements, il n'y eut que l'unique incision périnéale, et la mort survint quatre jours après : il est probable que le Dr Guerlain, qui avait incisé le phlegmon d'infiltration abdominal dans un cas, a eu des raisons pour ne pas inciser, dans l'autre; en tout cas, nous ne pouvons qu'approuver sa conduite en ce qui concerne l'opération de la boutonnière périnéale chez les deux malades.

Il me resterait à analyser deux autres observations : l'une de myxœdème ou cachexie pachydermique consécutive à un traumatisme, l'autre de macroglossie congénitale, mais comme il s'agit d'observations rares, je demanderai à la Société de me permettre d'en faire l'objet d'un rapport spécial, et je la prierai, en attendant, de voter des remerciements à l'auteur, de l'inscrire dans un rang honorable sur la liste des membres correspondants nationaux, et de déposer dans nos archives les observations dont je viens de rendre compte.

Sur un travail de M. Vieusse, médecin-major à l'hôpital de Tlemcen, intitulé : *Contribution à l'étude des fractures des os longs produites par les balles de revolver*,

par M. Le Dentu.

Le travail de M. Vieusse est basé sur deux observations qui ont entre elles beaucoup de rapports. Ce sont deux cas de fracture de l'humérus par balle de revolver, qui ont été suivis de guérison par première intention, ou du moins de guérison rapide sans suppuration.

L'auteur attribue ce résultat à diverses circonstances : au faible calibre des projectiles, à l'immobilisation immédiate du membre fracturé, enfin, et surtout, à ce qu'il s'est abstenu de toute exploration de la plaie. J'ajouterai qu'il s'agissait de plaies à deux orifices, et que, par conséquent, les projectiles n'étaient pas restés dans le foyer de la fracture.

Aucune complication n'étant survenue, les deux blessés ont guéri rapidement.

Vu l'intérêt qui s'attache à ces faits et la nécessité d'insister sur les avantages de la conduite tenue par M. Vieusse en pareille occurence, je vous propose :

1° D'insérer les deux observations dans nos Bulletins ;

2° D'envoyer des remerciements à l'auteur et d'inscrire son nom sur la liste des candidats au titre de membre correspondant.

Ces conclusions sont mises aux voix et adoptées.

Observations.

Observation I. — Le nommé Ghanti ben si Mohamed Drisi s'est blessé au bras droit, le 22 juin dernier, en jouant dans la rue avec un revolver Lefaucheux. La balle, entrée à la partie moyenne de la face interne du bras droit, est venue sortir au même niveau de la face externe, en fracturant l'humérus.

Il entre à l'hôpital de Tlemcen dans le service de M. Krug-Basse, médecin en chef, le lendemain de l'accident.

A la visite du matin, on trouve sur le bras droit et à la partie moyenne de la face interne une petite plaie linéaire de quelques millimètres d'étendue, dont les bords rapprochés paraissent réunis. La face externe présente au même niveau une plaie en tout semblable à la première. Il est facile, en communiquant quelques mouvements à l'humérus, de sentir une mobilité anormale et de la crépitation, signes certains de la fracture de l'os.

Le 24 juin, un appareil silicaté est appliqué sur le membre fracturé, et, par mesure de précaution, deux ouvertures sont ménagées en regard des orifices d'entrée et de sortie du projectile.

Le lendemain, à la visite du matin, le malade dit se trouver très bien dans son appareil ; il a bien dormi toute la nuit et n'éprouve aucune douleur. Les plaies ont le même aspect que les jours précédents ; leurs bords sont souples, ne présentant aucun signe d'inflammation.

Les jours suivants, il ne survient rien de particulier ; les ouvertures faites par le projectile ont le même aspect et ne laissent écouler aucun liquide.

Ce n'est que le huitième jour après l'accident que les plaies changent de nature ; elles prennent une coloration noire dans l'étendue d'un centimètre. Cette coloration, produite par la mortification de la peau, disparaît le quinzième jour, à la chute de l'escharе, pour laisser à sa place deux plaies de même étendue, qui ne tardent pas à se cicatriser.

Dès ce moment, les suites de la fracture furent des plus simples; la cicatrisation des plaies se fit rapidement, et le 26 juillet, un mois après l'application de l'appareil, l'os était consolidé, les plaies cicatrisées, sans que jamais on ait pu observer le moindre écoulement de pus, malgré la plus grande attention apportée par M. le médecin en chef dans cet examen.

Les faits de ce genre ne doivent pas être très rares. Il m'a été donné d'en observer, il y a trois ans, un second exemple qui présente avec le premier la plus grande analogie; aussi en rapporterai-je l'observation abrégée.

Observation II. — C'était aussi par mégarde que l'accident était arrivé. Le coup de pistolet avait été tiré à un mètre de distance; la balle avait pénétré à la partie moyenne du bras gauche et avait fracturé l'humérus. Comme dans l'observation précédente, la fracture était simple; il existait un léger déplacement suivant l'épaisseur de l'os. Les suites de cette blessure n'offrirent aucune complication. Un appareil fut appliqué le deuxième jour après l'accident; le trajet fait par le projectile se réunit par première intention; il n'y eut jamais trace de suppuration, et le trentième jour après l'accident l'os était parfaitement consolidé.

Discussion.

M. Nicaise. Deux ou trois fois j'ai observé des réunions immédiates à la suite de fractures comminutives par armes à feu, une fois entre autres sur un sujet atteint de fracture de cuisse, qui n'a jamais eu d'autre appareil que celui de Scultet. MM. Gosselin et Berger ont cité des faits semblables. M. de Santy, qui vient d'aborder cette question dans la *Revue de médecine et de chirurgie militaires*, discute la question de l'intervention exploratrice. Il pense que les blessés qu'on doit évacuer immédiatement loin du champ de bataille, sont les seuls dont on doive explorer les plaies.

M. Desprès. Mon avis est que l'intervention ne peut être que désastreuse à la suite de blessure par balle de revolver. Elle l'eût été certainement dans les cas suivants :

J'ai guéri rapidement : un sergent de ville qui avait eu la deuxième phalange d'un de ses doigts traversée par une balle; une femme, la maîtresse d'un sergent de ville, à qui ce dernier avait d'un coup de revolver fracturé la clavicule comminutivement; en quinze jours la plaie était cicatrisée; un jeune homme qui avait reçu une balle de 7 millimètres dans l'épigastre; un étudiant qui, avec un projectile de même calibre, s'était blessé le poumon; la balle était restée sous la peau et il y eut de l'emphysème.

Dans les trois derniers de ces cas, la balle demeura dans la

plaie et la présence du corps étranger ne parut pas entraver la guérison.

Une fois j'ai vu une suppuration de quelque importance chez un jeune homme qui avait reçu un coup de feu dans la mâchoire. Le projectile, après s'être divisé en plusieurs fragments, s'était logé dans la région sus-hyoïdienne, et il a été extrait le cinquantième jour du foyer.

D'une manière générale, on doit condamner les recherches de projectiles et l'exploration des plaies simples. Il est toujours temps d'intervenir quand il survient des accidents.

M. Th. Anger. On peut étendre ce précepte aux plaies par projectiles de chassepot. J'ai vu guérir une plaie pénétrante du genou faite par la balle d'un de ces fusils, par l'immobilisation seule.

C'est là, avec l'abstention de toute exploration primitive, une des bases du traitement des plaies par armes à feu. Il importe que l'articulation placée au-dessus du segment de membre fracturé soit aussi bien immobilisée que ce dernier.

M. Verneuil. Je partage les avis qui viennent d'être exprimés. Dans presque tous les cas du même genre que j'ai observés, l'abstention de toute exploration m'a donné d'excellents résultats. Une seule fois, en 1870, j'ai vu un marchand de vins, qui avait par accident reçu une balle de revolver dans le dos, être frappé d'hémiplégie. La moelle avait été coupée en deux.

Un jour, pressé par des instances auxquelles j'aurais dû résister, j'ai cherché dans le pied d'un homme une balle que je n'ai pu trouver et qui est sortie d'elle-même trois mois après.

Les nombreux faits auxquels j'ai fait allusion tout d'abord ont été recueillis par M. Picqué, qui en fera l'objet d'un travail spécial.

M. Terrier. La discussion porte sur deux points. Le premier est celui-ci : les blessures par balles de petit calibre sont-elles moins graves que les blessures par balles de gros calibre? Évidemment oui, mais encore faut-il tenir compte du point où se logent les projectiles. Ainsi, un grain de plomb s'étant glissé entre deux vertèbres cervicales, a pu blesser le bulbe d'un homme à qui j'ai donné des soins.

Le deuxième point touche à une question de doctrine. La recherche immédiate des projectiles de guerre était considérée comme la règle par les anciens chirurgiens militaires. Pendant la guerre de 1870-1871, la conduite inverse a été suivie constamment dans l'ambulance de M. Trélat.

A la même époque, nous avons vu les chirurgions allemand immobiliser tous les membres atteints de fractures avec des appa-

reils en plâtre. Je crois avec M. Anger que c'est un bon moyen de prévenir les complications.

M. Desprès. J'ai vu l'immobilisation dans les appareils posés par les chirurgiens prussiens donner lieu à de la gangrène une fois sur trois.

M. Chauvel. Mon opinion concorde absolument avec celle de nos honorables collègues; mais il faut faire quelques réserves pour certains cas de fracture comminutive produite par les balles de fusil à la distance où elles ont leur maximum de puissance. L'exploration immédiate peut alors être nécessaire, pour établir les indications ou contre-indications de l'intervention opératoire primitive.

M. Le Dentu. La discussion a beaucoup étendu les limites de la question soulevée par M. Vieusse. Il ne s'agit dans ses deux observations que du danger des explorations immédiates dans les plaies par balles de petit calibre, et il attribue à l'abstention qu'il s'est imposée la guérison très rapide de deux blessures de ce genre compliquées de fracture de l'humérus. Comme les balles n'étaient pas restées dans le foyer, M. Vieusse ne soulève pas la question de la recherche des projectiles, mais il est à présumer qu'en pareille circonstance il serait, comme nous tous, partisan de l'expectation.

On a parlé de l'innocuité relative des balles de petit volume. Elle est incontestable. Quant aux individus qui ont le bulbe atteint par un grain de plomb ou la moelle coupée par une petite balle, ils ne représentent que de rares exceptions en regard de tous ceux chez qui les suites des blessures par de très petits projectiles sont bénignes; on doit les ranger dans la classe des prédestinés de la malchance, minorité peu importante qui ne peut avoir qu'un faible poids dans la balance.

Du reste, sur tous les points abordés par mes honorables collègues, je partage leur opinion ; ma pratique pendant la guerre a été la même que ma pratique actuelle, celle de l'expectation, au point de vue des explorations simples et de la recherche des projectiles, sauf les cas d'indications pressantes, telles que hémorragies graves, phénomènes cérébraux, etc., ou de facilité extrême.

M. Th. Anger. Le fait cité par M. Terrier m'en rappelle un que j'observe en ce moment. Un homme que j'ai dans mon service a eu une hémisection de la moelle par un grain de plomb n° 4; et, chose intéressante, il présente de l'hyperesthésie du côté paralysé, et de l'anesthésie du côté opposé.

Sur une observation de M. Halmagrand intitulée : *Kyste synovial tendineux du poignet (ganglion). Excision, pansement de Lister, guérison,*

par M. NICAISE.

Le malade était un homme de quarante ans qui, depuis le mois de février 1881, portait au poignet une tumeur grosse comme un œuf de pigeon. M. Halmagrand en fit l'extirpation le 14 avril 1881 en passant par l'interstice du grand palmaire et du long supinateur. Des adhérences unissaient le kyste au long fléchisseur du pouce.

Le contenu était tout à fait semblable à de la gelée de pomme.

L'opération fut suivie d'un lavage avec la solution forte d'acide phénique; un drain fut mis dans la plaie, après sa suture, et toute la région fut recouverte d'un pansement de Lister.

Trois jours après eut lieu le deuxième pansement, et le drain fut enlevé. La guérison était complète le 2 mai, seize jours après l'opération. Elle se maintenait encore six mois après. Le 8 octobre, il n'y avait ni reproduction du contenu ni gêne dans les mouvements.

Ainsi qu'on le voit, les choses se sont passées aussi simplement que possible. Les suites immédiates de l'opération ont été très bénignes et le résultat obtenu si facilement s'est maintenu jusqu'à ce jour.

Je n'hésite pas à attribuer un aussi heureux résultat à la méthode de Lister, mais je crois qu'il y a lieu de faire quelques réserves relativement à l'emploi des mêmes moyens dans le cas de ganglions synoviaux. L'écrasement, la ponction sous-cutanée suffisent presque toujours et ont l'avantage d'être des méthodes extrêmement simples.

Je vous propose d'adresser des remerciements à M. Halmagrand et d'insérer son observation dans nos bulletins.

Ces conclusions sont mises aux voix et adoptées.

Observation.

Kyste synovial tendineux du poignet (Ganglion). Excision, pansement de Lister, guérison.

Par M. HALMAGRAND, chirurgien adjoint de l'Hôtel-Dieu d'Orléans.

Monsieur R..., propriétaire, demeurant à Orléans, âgé de 40 ans, vint me consulter, au commencement d'avril 1881, pour une grosseur siégeant au poignet droit. Depuis deux mois, cette grosseur avait augmenté de volume dans des proportions assez notables.

M. R... venait donc me demander de l'en débarrasser. Il n'avait remarqué le gonflement de la face palmaire du poignet que dans le courant du mois de février 1880. A cette époque, il ne s'en était pas préoccupé, mais au commencement de l'année suivante, cette grosseur augmenta rapidement de volume et atteignit les dimensions d'un œuf de pigeon.

Elle siégeait à la partie externe de la face palmaire du poignet, son grand axe dirigé parallèlement à celui de l'avant-bras. Sans être douloureuse, elle était cause d'une certaine gêne et de fourmillements dans les doigts. De consistance molle, elle donnait une sensation de fluctuation vague; elle était, du reste, absolument irréductible.

Je pensais avoir affaire à un kyste séreux du poignet. Le 14 avril dernier, j'enlevai donc ce kyste.

Après avoir incisé la peau, je cherchai à isoler la tumeur de la peau. Elle adhérait assez fortement, en certains points, au tissu cellulaire voisin. Développée sur la gaine du tendon du long fléchisseur du pouce, elle débordait le bord supérieur du ligament annulaire entre les tendons du grand palmaire et du long supinateur. J'arrachai en partie le kyste, sauf au niveau de son adhérence au tendon du long fléchisseur du pouce et je l'incisai. Il s'écoula un liquide visqueux, ressemblant assez bien à de la gelée de pomme. Ce liquide ne contenait pas de grains riziformes. La cavité de la poche était lisse. Après l'avoir vidée complètement, je l'excisai dans toute son étendue non adhérente au tendon, et après avoir lavé soigneusement avec la solution phéniquée forte, et avoir placé un drain, je fis un pansement de Lister complet.

Le troisième jour, j'enlevai ce pansement. Il n'y avait pas trace de suppuration, la plaie bourgeonnait : je retirai le drain et fis un pansement semblable au premier, que je renouvelai tous les trois ou quatre jours.

Le 2 mai, la plaie était absolument cicatrisée, sans qu'il se fût produit une goutte de pus.

J'ai revu Monsieur R... le 8 octobre dernier, c'est-à-dire six mois après l'opération. Le kyste ne s'est pas reproduit : la cicatrice est linéaire, non adhérente et ne gêne en rien les mouvements.

Lecture.

M. le Dr Zancarol, chirurgien de l'hôpital d'Alexandrie (Égypte) lit un travail sur quatorze cas de litholapaxie ou lithotritie rapide.

Ce travail est renvoyé à l'examen d'une commission composée de MM. Verneuil, Panas et Guyon, *rapporteur*.

Présentation d'une pièce.

M. Le Dentu montre un liquide puriforme provenant d'une hydrocèle double et constituée en réalité par une émulsion graisseuse.

Nomination de Commissions :

Commission pour l'élection d'un membre titulaire :

MM. Perrin, Nepveu, Lannelongue.

Commission pour l'élection de membres correspondants nationaux :

MM. Trélat, Terrier, Delens, Guéniot et le secrétaire général.

Commission pour l'élection des membres correspondants étrangers et des associés étrangers :

MM. Verneuil, Duplay, Giraud-Teulon, Duplay.

La séance est levée à 5 heures et demie.

Le Secrétaire,

A. Le Dentu.

Séance du 14 décembre 1881.

Présidence de M. de Saint-Germain.

Le procès-verbal de la séance précédente est lu et adopté.

Correspondance.

La correspondance comprend :

1° Les journaux hebdomadaires publiés à Paris.

2° *Bulletin de l'Académie de médecine. — Bulletin du Nord. — Journal des sciences de Lille. — Journal de thérapeutique de Gubler. — Journal de médecine et de chirurgie. — Lyon médical. — Revue médicale de l'Est. — Alger médical.*

3° *British medical.* — *Gazette médicale italienne-lombarde.* — *Journal international des sciences médicales de Naples.*

4° *Bulletin de la Société des sciences médicales de Gannat.*

5° *Journal de la santé* du pays de la Nouvelle-Galles du Sud (1879-1880).

6° Une lettre de M. le professeur Rose, de Berlin, envoyant six thèses qui ont été faites avec des observations prises dans sa clinique de Zurich.

7° M. Lucas-Championnière présente, de la part de M. le Dr Dehenne, une brochure intitulée : *De la sclérotomie.*

A propos du procès-verbal.

Sur un cas d'hydrocèle graisseuse,

par M. Le Dentu.

Je vous ai fait voir, à la fin de la dernière séance, un liquide puriforme, que j'avais extrait des deux tuniques vaginales d'un malade de mon service à l'hôpital Saint-Louis, et je vous ai annoncé quelques détails sur l'histoire clinique de ce sujet.

C'est un homme de 33 ans, d'une bonne santé, vigoureux, n'ayant jamais eu ni scrofule ni syphilis, mais qui a résidé de 1871 à 1873 à la Réunion et à Nossi-Bé en qualité de muletier d'artillerie.

C'est pendant la deuxième année de son séjour dans ces colonies que la tuméfaction du scrotum a commencé à se produire; les deux tuniques vaginales ont été atteintes en même temps, mais le malade n'éprouvait pas de douleurs. Les longues marches donnaient lieu simplement à une sensation de gêne et de pesanteur.

Depuis son retour en France, les bourses ont continué à s'accroître.

Le 18 octobre de cette année, un de mes internes lui fait deux ponctions non suivies d'injections iodées. Le liquide s'étant rapidement reproduit, le malade est admis dans le service.

Il n'y a rien d'anormal chez lui, ni dans les poumons, ni à la prostate; sa santé est excellente.

Les deux tuniques vaginales sont à peu près également distendues. Elles sont uniformes; on constate de la fluctuation et une *transparence obscure* des deux côtés.

Le 7 novembre, une double ponction donne issue des deux côtés à environ 200 grammes d'un liquide ayant tout à fait l'appa-

rence d'un pus très séreux, non grumeleux, par conséquent d'un jaune assez accentué.

Je ne constate pas d'induration des épididymes ni des testicules, mais les deux testicules sont volumineux. Une injection iodée est poussée dans les deux tuniques vaginales.

Examiné au microscope, le liquide offre les caractères suivants : il contient de rares leucocytes et quelques globules rouges, accompagnés de nombreuses granulations.

On n'y trouve pas trace de cholestérine.

Ce qui lui donne son aspect spécial, ce sont des gouttelettes innombrables de graisse qui sont tenues en suspension à l'état d'émulsion ; de là vient sa coloration jaune.

Le malade nous quitta à la fin de novembre en voie de guérison de ses hydrocèles.

Les faits du même genre sont rares. Déjà signalés jadis par A. Cooper, ils semblent avoir passé inaperçus pendant une longue période. Vidal de Cassis décrit, sous le nom de *galactocèle* du scrotum, un cas tout à fait semblable au mien, sauf que le liquide était laiteux. L'épanchement occupait les deux tuniques vaginales. (*Path. ext.*, t. V, 5e édition, 1861).

Demarquay trouva un liquide semblable dans un kyste du testicule ou de la tête de l'épididyme (*Gaz. des hôpitaux*, 1862.)

Velpeau aurait observé un fait analogue, d'après M. Desprès, (*Essai sur le diagnostic des tumeurs du testicule*. Th. Paris, 1860.) Il en serait de même de Fergusson, d'après M. Kocher.

Tels sont peut-être les seuls cas qu'on puisse mentionner en dehors du mien, et ils en diffèrent en ce que le liquide était, non puriforme, mais laiteux.

J'ajouterai que, vers le commencement de l'année, j'ai ponctionné sur un autre sujet deux hydrocèles offrant exactement les mêmes caractères : contenu jaune, séreux, absence de toute lésion du testicule ou de l'épididyme. Je suis convaincu que le liquide n'était, comme cette fois, qu'une émulsion de graisse, et je regrette de ne l'avoir pas fait examiner. Le malade a du reste quitté l'hôpital presque tout de suite après les ponctions.

On doit à M. Debove, notre collègue des hôpitaux, un travail intéressant sur les *épanchements chyliformes des cavités séreuses* (communication à la Société médicale des hôpitaux, séance du 27 mai 1881) et à Mme Perrée une thèse où se trouvent réunies d'assez nombreuses observations d'épanchements pleurétiques et péritonéaux offrant les mêmes caractères que ceux des tuniques vaginales dont il a été question. (*Th. inaug.*, Paris, 1881.)

M. Debove rejette les théories d'après lesquelles ce liquide laiteux serait le résultat de la transformation d'une collection puru-

lente (H. Guéneau de Mussy) ou de l'ouverture d'un gros vaisseau chylifère (théorie qui ne peut naturellement pas être mise en question en ce qui concerne la tunique vaginale), et il admet « qu'il peut se produire dans l'économie, notamment dans les cavités séreuses, de la graisse émulsionnée » dont l'origine est encore inconnue.

Je suis disposé à me tenir dans une réserve aussi prudente que M. Debove, en faisant toutefois remarquer que, pour ce qui est de la tunique vaginale, le séjour dans les pays chauds semble constituer une prédisposition marquée, car le malade de Vidal de Cassis avait été dix ans gendarme aux Antilles, celui de Demarquay était né dans une des Antilles espagnoles, et A. Cooper attribuait au climat de l'Hindoustan une influence incontestable. Comme les affections du système lymphatique sont ordinairement fréquentes sous ces latitudes, on peut se demander s'il ne s'agit pas d'une sorte de transsudation de la lymphe à travers les parois vasculaires devenues anormalement perméables. La lymphe ainsi sortie de ses voies normales subirait ultérieurement une transformation spéciale.

Discussion.

M. Verneuil. Il ne faut pas oublier que, dans les pays chauds, l'éléphantiasis des bourses n'est pas rare et que cette altération des téguments peut être accompagnée de dilatations des vaisseaux lymphatiques superficiels ou profonds. Aussi est-il permis de penser que des dilatations des lymphatiques situés sous la tunique vaginale peuvent, par suite de rupture, être le point de départ des hydrocèles à contenu chyliforme.

Cette hypothèse n'est pas la seule que soulève la présentation de M. Le Dentu. Il résulte des recherches de Manson dans l'Hindoustan que les urines dites chyleuses sont dues à la présence dans les reins des embryons de la filaria sanguinis; M. Barth a résumé dans un article intéressant des *Annales de dermatologie* tout ce qui concerne ce parasite. Il rappelle qu'on en a extrait un tout entier du scrotum d'un homme. Qui sait si le liquide tiré des hydrocèles graisseuses ne renferme pas des parasites de cette espèce, comme les urines chyleuses et comme le sang des sujets qui en sont infestés? Il faut, soit dit en passant, pour trouver ces filaires dans le sang, ne les chercher qu'à partir de la nuit. Il semble que dans la journée ils abandonnent ce liquide pour rentrer dans les tissus et peut-être même dans le système lymphatique.

M. Desprès. Dans le cas d'hydrocèle laiteux observé par Velpeau, le diagnostic avait été: hydrocèle simple. Le liquide fut envoyé à M. Robin, qui n'y trouva que de la graisse.

Il se produit parfois de véritables anévrismes limphatiques sur le trajet des vaisseaux de cet ordre. J'en ai vu un dans l'aisselle que j'ai incisé et j'ai recueilli un verre d'un liquide clair qui ne ressemblait nullement à celui qui nous a été présenté.

M. Le Dentu. Il faudrait admettre chez ces sujets des dilatations de lymphatiques toutes internes, à la surface de la tunique vaginale, sans qu'il y en ait en même temps de superficielles aux bourses ou ailleurs.

Quant à ce qui est de l'origine parasitaire des épanchements chyliformes, je n'ai aucune objection de fond à élever contre cette interprétation, et je me bornerai à faire observer que, parmi les malades ayant présenté des épanchements pleurétiques ou péritonéaux de la même nature, dont M. Debove et Mme Perrée font mention, il n'y en a qu'un qui ait vécu dans la zone tropicale, à Surinam, pendant quelques années.

En admettant donc que la théorie parasitaire puisse être appliquée aux hydrocèles chyliformes, il faudrait démontrer, en outre, que les épanchements chyliformes des autres cavités ont la même origine et que la filaria sanguinis peut se développer même dans la zone tempérée.

M. Nicaise. Il serait important de savoir s'il y a de la cholestérine dans le liquide que M. Le Dentu nous a montré. La présence de ce corps donne lieu à un aspect spécial, et sa production se rattacherait quelquefois, d'après M. Virchow, à la transformation de l'épithélium des séreuses. On peut, en outre, se demander si les granulations trouvées dans le liquide étaient réellement de la graisse.

M. Guyon. J'ai observé, chez une dame atteinte d'une affection cardiaque, une ascite graisseuse. Chez un autre malade, qui avait subi une lésion de l'appareil lymphatique, il s'était formé dans l'aine une collection fluctuante que je ponctionnai deux fois, et chaque fois il s'en échappa un liquide gras. Je pense donc, par analogie, qu'on peut considérer les épanchements chyliformes des cavités séreuses comme provenant d'une lésion de l'appareil lymphatique.

M. Trélat. Trois fois j'ai vu des écoulements de lymphe: une première fois chez un sujet porteur d'un ulcère de jambe, une seconde fois chez un homme atteint de varices lymphatiques du prépuce, une troisième dans un cas de varices scrotales de même nature. Le liquide était transparent, à peine légèrement opalescent.

D'autre part, dans les observations du mémoire de Demarquay,

il est également question de la transparence du liquide. Je ne pense donc pas qu'on puisse établir une analogie complète entre le liquide des épanchements chyliformes et la lymphe pure.

M. Le Fort. La lymphe que j'ai vue s'écouler, dans un cas analogue à ceux de M. Trélat, était transparente, mais se coagulait rapidement.

Je ferai remarquer que le liquide présenté par M. Le Dentu ne graisse pas le papier.

M. Le Dentu. Je répondrai à M. Nicaise qu'il n'y avait pas trace de cholestérine dans ce liquide, et que, à côté des granulations dont la nature n'a pas été déterminée chimiquement, il y avait un grand nombre de gouttelettes de graisse, faciles à reconnaître à cause de leur réfringence. Enfin, à la remarque de M. Le Fort, j'objecterai que les émulsions ne graissent peut-être pas le papier comme la graisse libre.

Rapports

Sur deux observations communiquées par M. Demons, de Bordeaux, intitulées : *Contribution au traitement antiseptique des phlébites*, et *Accroissement d'un chondrome de la face arrêté par une extirpation incomplète*,

Par. M. Terrier.

Messieurs,

M. Demons, de Bordeaux, a lu à la Société de chirurgie une observation intéressante de phlébite suppurée des veines du pli du bras, suite de traumatisme; cette phlébite avait déjà donné naissance à des accidents septicémiques, et elle fut traitée avec succès par le chlorure de zinc en solution.

Voici le résumé de cette observation :

Un marin, âgé de 44 ans, s'ouvrit à droite les veines du pli du bras (médiane basilique et médiane céphalique); l'hémorragie fut arrêtée par la compression, et le blessé fut transporté à l'hôpital Saint-André. Là, l'interne de garde lia les quatre bouts veineux avec du catgut et appliqua un pansement de Lister insuffisant. Il ne paraît pas avoir opéré sous le spray. Quoi qu'il en soit, la plaie resta béante, et dès le deuxième jour la fièvre se montra (38°); les jours suivants, aggravation de l'état général et apparition de frissons; de plus l'état local était mauvais, la plaie était grisâtre, le gonfle-

ment du bras est accusé, la douleur peu marquée, pas de collection purulente appréciable.

M. Demons diagnostique une phlébite suppurée et de l'infection purulente; il pratique une longue incision à la partie moyenne de la face antérieure de l'avant-bras pour rechercher le pus, mais n'en trouve pas. Il se décide alors à ouvrir les veines malades.

Il fait d'abord une incision sur le trajet de chacun de ces vaisseaux et met à nu les quatre bouts veineux. Avec des ciseaux à lames étroites, il ouvre les parois veineuses en les fendant longitudinalement en ayant soin d'obtenir l'hémostase par une compression circulaire faite au-dessus et au-dessous de la plaie. Les parois vasculaires sont friables, épaisses et suppurées, elles renferment un mince caillot gris-noirâtre adhérent; notons que ces altérations sont plus accentuées sur les deux bouts supérieurs, surtout du côté de la médiane céphalique.

Avec un petit fragment d'éponge imbibé d'une solution de chlorure de zinc au 12e, M. Demons enlève les caillots et nettoie avec soin les parois veineuses ouvertes, en allant jusqu'au point où elles paraissent saines. La plaie est également lavée au chlorure de zinc.

La compression enlevée, le bout supérieur de la médiane céphalique donne assez de sang pour nécessiter une ligature de fin catgut, l'écoulement fourni par les autres veines s'arrête facilement par la compression du pansement. Pansement de Lister. L'opération a été faite sous le spray.

Dès lors, l'état général et l'état local s'améliorent et le surlendemain la température descendait à 37°,5 et, malgré une pneumonie intercurrente, le malade put quitter l'hôpital au bout d'un mois.

En résumé, en présence d'une plaie devenue septique, et donnant lieu à des accidents d'intoxication, M. Demons a suivi les principes du professeur Lister, c'est-à-dire qu'il a désinfecté et cautérisé la plaie avec le chlorure de zinc dilué. Grâce à ce procédé et au nettoyage effectué jusque dans les cavités des veines enflammées, les accidents locaux se sont amendés et les accidents généraux ont cessé assez rapidement.

Nous croyons donc que la conduite de notre confrère doit être regardée comme très rationnelle, et nous ne pouvons que l'approuver ici.

Une seconde observation intéressante a été présentée par M. Demons à la Société de chirurgie; il s'agit d'un fait d'enchondrome de la face dont l'évolution paraît avoir été arrêtée par une extirpation incomplète.

Un jeune homme de 24 ans entre à l'hôpital Saint-André le 1er juin 1881, pour se faire traiter d'une tumeur de la face. Dès l'âge

de 16 ans, le malade ressentit des difficultés à respirer par le nez, et, à 18 ans, le Dr Battut, de Toulouse, lui enleva des tumeurs développées dans les fosses nasales. Pendant deux années la guérison fut parfaite, mais les mêmes phénomènes réapparurent, il y eut des épistaxis, un écoulement purulent par les fosses nasales, enfin de petites esquilles sortirent par la narine gauche. La joue se tuméfia très notablement, et cette tuméfaction s'accrut rapidement dans ces derniers temps.

L'examen du malade permet de reconnaître l'existence d'une grosse tumeur, faisant corps avec le maxillaire supérieur et l'os malaire gauches, cette tumeur est dure, légèrement bosselée ; par sa partie inférieure, elle fait saillie dans le sillon gingivo-labial et déprime, à gauche, la voute palatine et l'arcade dentaire; les dents sont mobiles. Cette masse a envahi la fosse nasale gauche qu'elle obstrue, de plus un lobe de la tumeur fait saillie vers l'angle interne de l'orbite.

En raison de l'accroissement rapide du mal, et quoique redoutant l'existence d'un prolongement vers la base du crâne, M. Demons se décida à opérer le malade.

Le patient, endormi par le chloroforme, une incision légèrement courbe est faite de la tête du sourcil à l'apophyse zygomatique, en suivant le bord inférieur de l'orbite. Une seconde incision portée sur la ligne médiane divise verticalement le dos du nez et la lèvre supérieure. Le lambeau ainsi délimité est disséqué, puis, ayant détaché les os propres du nez, M. Demons voulut faire la résection du maxillaire supérieur.

La diffusion de la tumeur, ses prolongements multiples, la destruction des parties osseuses voisines de la masse morbide, ne permirent pas cette résection. Le chirurgien chercha alors à énucléer la néoformation, sans plus de succès ; il se décida à en pratiquer l'évidement à l'aide d'une forte gouge, évidement d'autant plus facile que la masse était peu résistante et à peine vasculaire. Il put ainsi creuser rapidement une vaste cavité, dont les parois sont d'ailleurs encore constituées par du tissu morbide. En haut, on atteignait la base du crâne, en arrière l'apophyse zygomatique ; quoi qu'il en soit, M. Demons crut devoir arrêter là son intervention pour ne pas s'exposer à de grands accidents. Réunion des bords du lambeau disséqué. A part un écoulement sanguin assez abondant les premiers jours, l'opération ne présenta aucune suite sérieuse, et on obtint la réunion par première intention du lambeau, sauf vers l'angle interne de l'orbite.

Cette tumeur, qui n'était autre qu'un enchondrome lobulé, né probablement du maxillaire supérieur, n'a pas repris sa marche envahissante ; la cavité creusée par la gouge s'est un peu rétrécie,

est devenue rosée et ses parois paraissent s'être ossifiées. L'exophtalmie a disparu, la mastication et la phonation restent gênées et l'opéré, dont l'état général est parfait, réclame un appareil prothétique.

Ajoutons que l'opération date de six mois.

En terminant, M. Demons se demande si cette sorte d'état stationnaire persistera, ou bien si la néo-formation ne s'accroîtra pas de nouveau?

Comme à notre confrère de Bordeaux, il nous paraît difficile de résoudre cette question; et même en s'appuyant sur ce qu'on sait de l'histoire des enchondromes en général et de celle des enchondromes du maxillaire supérieur, nous inclinons fort à craindre la récidive de la tumeur, comme cela s'est produit dans un certain nombre de cas où l'ablation avait été complète : tels sont les faits de Heast (*Lancet*, vol. I, p. 588, 1868) et de Sanderson (*Canstatt's Jahresbericht*, Bd. II, s. 361, 1870), cités par le professeur F. Guyon dans le *Dictionnaire encyclopédique des sciences médicales* (2e série, t. V, p. 467, 1872).

Quoi qu'il en soit, l'ablation incomplète a donné dans ce cas un temps de répit assez notable au malade, alors que sa vie paraissait menacée par l'accroissement du mal. Nous espérons que M. Demons voudra bien compléter l'histoire de ce fait intéressant.

Je vous propose de déposer ces deux observations dans vos archives, et d'adresser des remerciements à l'auteur.

Discussion.

M. Desprès. La première observation de M. Demons démontre simplement que l'interne a eu tort de lier les veines blessées; il a ainsi provoqué le phlegmon. La flexion du bras avec une légère compression eût suffi pour arrêter l'hémorragie. C'est ce que j'ai vu à la suite de nombreuses saignées que j'ai faites jadis dans le service de M. Nonat et qui n'ont jamais été suivies de phlébite. Le pansement de Lister n'a du reste pas empêché les accidents de se produire.

Quant à l'infection purulente, le frisson qu'a eu le malade ne la démontre pas. C'était sans doute l'indice du phlegmon qui commençait. Les débridements font tomber la fièvre en pareil cas; c'est en somme à cela que se réduit l'intervention de M. Demons.

M. Terrier. M. Desprès procède volontiers par axiomes dans la discussion; c'est ainsi que, selon lui, la ligature des veines doit être rejetée. Or, ce n'est pas l'avis de notre collègue, M. Nicaise, qui a défendu la ligature des veines, ce n'est pas non plus celui de beaucoup de chirurgiens. Qui de nous n'a eu l'occasion de por-

ter des ligatures sur des veines ouvertes? Je n'ai jamais eu à me repentir, pour mon compte, d'avoir agi de la sorte.

M. Demons, après avoir incisé les veines enflammées, en a lié une qui donnait du sang, et cela n'a pas empêché son opéré de guérir.

Pour emprunter un exemple à la médecine vétérinaire, la saignée de la jugulaire détermine assez souvent une variété de phlébite ulcéreuse et hémorragique. J'ai vu ouvrir en pareil cas la jugulaire suppurée et lier la veine au delà du foyer, et cela sans le moindre inconvénient. Je pense donc que la ligature des veines peut être faite aussi bien que celle des artères, attendu que le processus d'oblitération est le même dans les deux circonstances.

M. Desprès se demande s'il y avait réellement de l'infection purulente. Je suis assez porté à le croire d'après la marche des accidents, et aussi en m'appuyant sur la pneumonie dont le malade a été atteint dans sa convalescence et qui a bien pu être de nature pyhémique ou du moins septique.

Enfin je ne puis admettre que l'opération de M. Demons soit assimilée à un simple débridement, car c'est après avoir incisé les couches sous-cutanées, où il n'a pas trouvé de pus, qu'il a procédé à la recherche des veines et les a ouvertes dans une certaine étendue.

M. Desprès. M. Terrier ne dit-il pas dans le Manuel de Jamain qu'il a revisé et complété, que c'est autour des veines que l'inflammation se développe? Or, M. Demons a eu affaire à quatre phlébites externes. S'il n'a pas trouvé de pus dans les tissus qu'il a incisés, c'est que c'était trop tôt. Il lui eût suffi de rouvrir la plaie pour arrêter tous les accidents.

Si MM. Ollier et Nicaise ont dit que la ligature des veines était admissible, c'était dans le cas d'hémorragie.

Il m'est arrivé, à moi comme aux autres, d'en faire en pareille circonstance, sans provoquer d'accidonts; mais il n'en reste pas moins vrai qu'en général il vaut mieux recourir à une douce compression, ou simplement à la flexion du coude, lorsqu'il s'agit d'une blessure des vaisseaux veineux qui passent en avant de l'articulation.

M. Le Fort. Si la ligature d'une veine superficielle dans une plaie simple est inutile, il n'en est pas de même lorsque la compression ou une position spéciale donnée au membre ne suffit pas pour arrêter l'hémorragie; alors la ligature devient indispensable et je la pratique sans crainte.

Pour ce qui est du diagnostic de l'infection purulente, je pense que le frisson est loin d'être un signe d'une valeur absolue. Il en faut un

que je considère comme indispensable, c'est la cessation de la suppuration à la surface de la plaie. Or, je doute fort qu'un sujet qui aurait présenté ce signe puisse guérir.

M. Terrier. Je n'avais pas à discuter le traitement de l'interne de M. Demons, mais à exposer la façon dont M. Demons à mis fin à des accidents d'endophlébite incontestable. La température étant retombée à 37° après l'intervention, l'influence de cette dernière n'est pas douteuse. Je n'ai pu affirmer que le malade était déjà atteint d'infection purulente proprement dite, mais j'ai parlé de septicémie, et j'ai dit que la pneumonie avait peut-être été de nature septique.

S'il est vrai que la pyohémie caractérisée ne rétrocède pas, il n'en est pas de même des accidents qui se rattachent à la septicémie, et j'ai vu des malades qui avaient eu des frissons répétés de nature très douteuse, revenir à la santé.

Je dois ajouter que M. Demons n'a fait qu'une ligature sur les veines qu'il a ouvertes, et qu'il s'est contenté de comprimer les autres.

M. Le Fort. Je n'ai fait de réserves que relativement à la guérison de la pyohémie franche, mais j'ai vu, moi aussi, guérir des malades qui avaient eu plusieurs frissons, et chez qui la suppuration ne s'était pas tarie.

Les conclusions du rapport de M. Terrier sont mises aux voix et adoptées.

Sur une observation de M. le docteur Turgis, relative à l'extraction d'un fragment de sonde brisé et arrêté dans la partie membraneuse de l'urètre,

par M. Th. Anger.

L'extraction des corps étrangers de l'urètre ne comporte, vous le savez, aucune méthode générale. Aucun procédé spécial n'est applicable à tous les cas. Lorsque le chirurgien se trouve en face d'un cas de ce genre, il s'inspire de la situation de ce corps dans l'urètre, de sa mobilité, de sa nature, pour imaginer le meilleur moyen de l'extraire. Aussi les chapitres consacrés à ce sujet dans les livres classiques, ne font-ils que mentionner les procédés inventés dans tel ou tel cas particulier et couronnés de succès.

L'observation de M. le Dr Turgis ne mérite pas seulement de

fixer l'attention à cet égard ; si je ne me trompe, elle sera le point de départ d'un petit perfectionnement sur lequel j'insisterai lorsque je vous aurai lu la courte observation de notre confrère.

Observation.

Fragment de sonde dans l'urètre. — Extraction.

par M. Turgis, de Falaise.

Les corps étrangers de l'urètre se présentent très rarement à l'observation, du moins dans la contrée où j'exerce, puisque dans ma pratique déjà longue, je n'en ai rencontré que trois cas, et encore, sous cette dénomination, je comprends 2 calculs de l'urètre chez 2 enfants, l'un de 5 et l'autre de 4 ans.

Ces calculs étaient enclavés dans la fosse naviculaire; à l'aide d'une pince, j'essayai de les enlever, mais le calibre de l'urèthre, le méat, n'étant pas en rapport avec leur volume, je renonçai à une extraction forcée, afin d'éviter des déchirures inévitables.

Je fis une incision de 5 à 6 millimètres de longueur partant du méat et s'étendant dans la direction du frein. La guérison fut aussi rapide que l'extraction avait été facile.

Le troisième cas que j'ai l'honneur de présenter à la Société de chirurgie s'est offert à mon observation dans les conditions suivantes :

M. L..., âgé de 76 ans, habitait la campagne; il avait éprouvé plusieurs congestions cérébrales, ces congestions avaient laissé un peu de paresse de la vessie, qui allait parfois à une rétention complète d'urine.

Appelé à lui donner des soins, j'arrivai facilement à le faire se sonder lui-même avec des sondes de gros calibre, qu'il fixait quelquefois et laissait à demeure pendant plusieurs jours.

Dans une nuit de l'an 1878, trois ans après le début des premiers accidents, je fus de nouveau appelé auprès de lui.

Je le trouvai en proie à de vives souffrances; il n'avait pas uriné depuis 30 heures; la vessie était fortement distendue, sa forme globuleuse se constatait de visu.

Connaissant de vieille date le canal de mon malade, je pris une grosse sonde pour pratiquer le cathétérisme.

La sonde alla bien jusqu'au-dessous de la symphyse, mais au moment où j'en abaissais l'extrémité pour pénétrer dans la vessie, e fus arrêté net. Je retirai la sonde, j'en essayai une autre de plus petit calibre; elle ne put passer.

J'examinai alors l'urètre, qui ne me présenta rien de particulier jusqu'à quelques millimètres en avant de l'anus, là il prenait tout à coup la forme d'un cylindre dur résistant; ces caractères se continaient dans toute l'étendue du canal accessible au toucher rectal.

J'interrogeai alors le malade qui m'avait déclaré d'abord n'avoir pu

se sonder depuis bientôt deux jours; l'avant-veille, il avait retiré une sonde à demeure qu'il avait gardée pendant 15 à 20 jours.

Je demandai que cette sonde me fût présentée; la femme du malade, âgée comme lui, me déclara l'avoir jetée dans la cheminée.

Je retrouvai en effet au milieu des cendres, non la sonde, mais un fragment de sonde.

Le diagnostic était fait, la sonde était rompue dans l'urètre.

Sans plus attendre, je me décidai à l'enlever immédiatement. Je plaçai le malade sur le bord du lit, couché sur le dos, le siège un peu élevé et les jambes écartées.

J'introduisis l'index de la main gauche dans le rectum et je comprimai en haut, sous la symphyse, le cylindre résistant formé par l'urètre, pour bien l'immobiliser.

Un centimètre environ avant la terminaison de l'induration urétrale, je passai mon tenaculum à travers la peau, l'urètre, la sonde, etc., le canal ainsi fixé et j'avais besoin qu'il le fût ainsi, puisque pour aide, je n'avais que la bonne vieille qui pouvait à peine m'éclairer.

Trois millimètres environ au-devant du tenaculum, je fis une ponction à l'aide d'un bistouri droit et quand je fus certainement sur le corps résistant formé par la sonde, je continuai cette ponction par une incision d'un centimètre.

Il s'écoula un peu de sang; j'écartai les lèvres de la petite plaie et j'aperçus l'extrémité de la sonde. Je la saisis avec une pince; je dégageai mon tenaculum et le fragment de sonde fut facilement enlevé. Il est joint à l'observation.

Je passai immédiatement une sonde que je fixai après que la vessie eut été vidée.

La petite plaie fut lavée à l'eau-de-vie et recouverte d'un peu de charpie pendant 15 jours, et deux fois par jour le même pansement fut fait, et au bout de ce temps, le malade était guéri. Un mois plus tard, il mourait d'hémorragie cérébrale.

L'intérêt de cette observation gît dans l'heureuse idée qu'a eue M. Turgis de fixer la sonde dans l'urètre avec un tenaculum. Tous les auteurs ont conseillé, dans des circonstances analogues, de faire introduire le doigt d'un aide dans l'anus pour fixer la sonde contre le pubis et l'empêcher de se déplacer pendant que le chirurgien pratique la boutonnière au périnée. Notre confrère, à défaut d'aide, s'est servi d'un tenaculum qu'il a plongé immédiatement au-devant de l'anus dans l'épaisseur du périnée, de façon à atteindre la sonde, la traverser et la fixer ainsi solidement au-dessous du pubis.

La vieille femme qui l'aidait eût été incapable de maintenir solidement le corps étranger contre le pubis en introduisant le doigt dans l'anus, mais elle pouvait très bien maintenir le tenaculum en place. Aussi la suite de l'opération, c'est-à-dire la boutonnière

périnéale et l'extraction de la sonde, n'a-t-elle présenté aucune difficulté.

L'emploi momentané du tenaculum n'a été suivi d'aucun accident, comme il était facile de le prévoir. L'infiltration urineuse n'est pas à craindre, puisque l'instrument ne fait aucune perte de substance à l'urètre.

En effet, le trajet suivi par la pointe de l'instrument se refermant, l'urine ne trouve aucune porte ouverte à son infiltration dans les tissus.

On conçoit d'autre part que l'emploi du tenaculum pour fixer les corps étrangers de l'urètre susceptibles d'être traversés par la pointe de l'instrument offre sur le doigt d'un aide des avantages très réels. Le corps étranger, ainsi transpercé par la pointe du tenaculum, est bien plus solidement fixé qu'il ne le serait par le doigt d'un aide, si intelligent et si attentif qu'il soit.

En second lieu, la région sur laquelle agit le chirurgien étant profonde et étroite, la présence de la main d'un aide gêne la manœuvre des instruments beaucoup plus que ne peut le faire un tenaculum. Je crois, pour ma part, que la substitution du tenaculum au doigt constitue une bonne pratique que l'on pourrait même étendre à d'autres corps étrangers que les sondes.

Ce n'est pas la première fois que M. Turgis adresse à la Société des faits intéressants de sa pratique.

Depuis quelques années, il vous a soumis successivement l'observation d'un décollement avec large plaie de l'épiphyse inférieure du tibia chez un garçon de 14 ans.

Puis vient une section presque complète de la verge par un rasoir, pour laquelle il fit la suture du pénis avec un plein succès, au point que le membre reprit toutes ses fonctions génitales et urinaires.

L'an dernier, c'était l'extraction d'une tasse à chocolat du rectum d'un individu qui se l'était introduite quatre jours auparavant.

Si vous joignez à ces titres scientifiques la grande honorabilité de notre confrère, vous n'hésiterez pas, je l'espère, à inscrire son nom sur la liste des candidats au titre de membre correspondant.

Communication.

Sur certaines altérations du chloroforme ; sur les accidents qui en résultent et quelques moyens d'y remédier.

par M. J. LUCAS-CHAMPIONNIÈRE.

Dans toutes les études sur le chloroforme et sur l'anesthésie, les chirurgiens, sauf un peut-être, semblent avoir tenu trop peu de compte de l'état de pureté du chloroforme.

On dit bien d'une manière générale qu'il faut de bon chloroforme pour pratiquer l'anesthésie, mais, en réalité, on ne s'assure guère de la qualité de celui que l'on emploie.

Je disais qu'un seul chirurgien avait nettement indiqué la nécessité du chloroforme pur, c'est le professeur Sédillot. C'est à lui, en effet, que l'on doit la formule : *le chloroforme pur bien donné ne tue jamais.*

Il ne s'est pas contenté, du reste, d'une approximation ; il a décrit avec soin les qualités du chloroforme pur, d'après M. Hepp, pharmacien en chef de l'hôpital civil de Strasbourg, et de plus il affirme que M. Hepp fut toujours attentif à lui donner du chloroforme parfaitement pur.

D'après lui, la toxicité de certaines huiles essentielles serait évidente. (Voir *Contribution à la chirurgie* et *médecine opératoire.)*

M. Sédillot fut longtemps seul à insister sur cette pureté de l'agent anesthésique. Dans le remarquable traité d'Anesthésie chirurgicale de MM. Perrin et Lallemand et dans l'article *Anesthésie* du *Dictionnaire des Sciences médicales*, de M. Perrin, la pureté du chloroforme est en quelque sorte mise de côté : témoin cette phrase du traité précité : « En thérapeutique, la pureté des produits est toujours d'une grande importance ; pour ce qui concerne le chloroforme, en raison des accidents inattendus qui sont venus compromettre son administration, on a souvent exagéré ce principe. »

Plus tard, M. Maurice Perrin, à l'Académie, fait un amendement à ce précepte dangereux (1878). Cette communication à l'Académie constitue une des plus intéressantes publications sur ce sujet : l'auteur tend à admettre que le chloroforme est souvent impur aujourd'hui et qu'il est devenu un agent beaucoup moins fidèle et dangereux « peut-être depuis l'élévation de l'impôt sur l'alcool ».

Depuis longtemps j'ai été amené, par une observation quotidienne, à faire des réflexions du même ordre ; et si je les expose aujourd'hui, bien que l'étude chimique du chloroforme ne soit pas

encore tout à fait satisfaisante, c'est que je pense que nous sommes en présence d'une situation grave, de nature à faire des victimes plus ou moins nombreuses et peut-être à compromettre pour jamais l'usage de l'anesthésique le plus précieux que l'on ait encore découvert.

Deux faits dominent, selon moi, la question que je veux exposer: d'une part, il existe une idiosyncrasie, une disposition individuelle de sensibilité aux agents anesthésiques, et, d'autre part, il y a une irrégularité d'action du chloroforme due à sa composition. Il faut avoir ces deux conditions bien présentes à l'esprit pour apprécier d'une façon convenable les faits que nous allons étudier.

Tous les individus ne sont pas des réactifs identiques pour le chloroforme: certains sont susceptibles à l'excès, disposés aux arrêts de respiration, à la syncope. Si le chloroforme est pur, vous les endormez, avec peine, mais vous réussissez à franchir la période difficile ; s'il est impur, vous ne les endormez pas, ou ils sont menacés de succomber. Cependant tel autre, qui n'a pas la même idiosyncrasie, présente peu ou point de difficultés pour le même chloroforme, et pas d'accidents mortels surtout.

Voilà comment le prétendu bon chloroforme qui a, dit-on, endormi cinquante malades, sans accidents, peut tuer le cinquante et unième à l'improviste.

Il n'est pas nécessaire du tout que le mauvais chloroforme tue toujours, ni qu'il soit impropre à l'usage ; nous l'allons démontrer, espérons-nous, et nous espérons aussi démontrer l'urgence qu'il y a à n'employer que du bon chloroforme.

Bien des fois, depuis plus de vingt ans, j'avais remarqué l'irrégularité des chloroformes.

Il y avait des époques où le chloroforme n'endormait plus, où il fallait des périodes énormes pour l'anesthésie.

Certaines fois il était manifeste que la respiration s'embarrassait avec une facilité inconnue jusque-là. D'autres fois le chloroforme déterminait des phénomènes bizarres de refroidissement, des frissons d'une violence extrême.

Le premier malade sur lequel j'observai ce phénomène, d'une façon frappante, fut un homme d'une trentaine d'années auquel j'avais fait l'ablation d'hémorroïdes avec l'écraseur linéaire, à l'hôpital temporaire (Hôpital Laennec), en 1875. J'allais quitter l'hôpital une demi-heure ou trois quarts d'heure après l'opération, lorsque la sœur me fit dire qu'elle ne pouvait réchauffer mon opéré.

J'allai immédiatement au lit où cet homme avait été reporté, et je le trouvai en proie à un frisson d'une intensité effrayante, ana-

logue aux plus violents frissons que l'on observe quelquefois chez les femmes immédiatement après la délivrance.

Nous restâmes près de lui à frictionner ses membres, à placer des boules d'eau chaude, de l'ouate chaude autour de lui. Il se réchauffa très lentement et passa la journée très abattu. Lorsque je le revis dans la soirée, il était bien. Rien dans la suite n'entrava la guérison.

Ma première pensée avait été que ces troubles violents, subits, après l'opération, résultaient du lancement dans la circulation de quelque caillot déplacé; mais la bénignité des suites ne s'accordait guère avec cette explication et j'y réfléchissais tous les jours, lorsqu'un incident me donna l'explication du phénomène.

J'opérai un jeune homme en pleine santé, auquel j'enlevai un lipome sous-cutané au voisinage de l'omoplate. La chloroformisation n'avait pas paru particulièrement difficile; l'opération avait duré quelques minutes à peine, mais un violent frisson se produisit au réveil sur la table d'opération. Le malade fut reporté dans son lit et le frisson se renouvela.

La violence de l'accident n'était pas la même que pour le précédent malade, mais le refroidissement fut encore persistant. Le malade guérit sans aucun autre incident.

Cette fois l'opération ne prêtait à aucune supposition autre; mon attention fut attirée sur le chloroforme dont nous avions un très grand flacon qui avait maintes fois servi et qui était presque épuisé par ce malade. Les opérations étaient peu communes; cependant je pus faire une enquête sur quelques malades encore présents, et la religieuse, les infirmiers et les malades me signalèrent plusieurs opérés dont quelques-uns avaient été très difficiles à réchauffer.

Comme nous étions assez mal organisés dans cet hôpital, qui devait être provisoire, on avait admis que les malades s'étaient refroidis dans la salle d'opération. La supposition était injuste : la salle était petite, bien chauffée; il était impossible de la maintenir.

J'attribuai les accidents au chloroforme. Il ne nous restait qu'une petite quantité de notre provision qu'on ne put retrouver.

M. Barnouvin, pharmacien, demanda à la pharmacie des hôpitaux du chloroforme récent. Plusieurs opérations furent pratiquées la semaine suivante et rien de pareil ne put être observé avec ce nouveau chloroforme.

Livré à cette époque à l'existence nomade des chirurgiens du Bureau central, je fus mis dans l'impossibilité de poursuivre des recherches sur ce sujet, mais je n'oubliai pas ces cas, et bientôt un nouveau champ d'expériences s'ouvrit devant moi.

J'avais déjà pratiqué chez les femmes en couches, surtout en ville, ce que l'on appelle la chloroformisation à la reine, en France, ce qu'il faudrait appeler simplement : anesthésie des femmes en couches, anesthésie toute spéciale qui permet d'envisager d'une façon particulière les phases de la chloroformisation.

Lorsque je devins chirurgien de la maternité de l'hôpital Cochin en 1878, je donnai à l'expérimentation de cette méthode une large extension à l'hôpital et en ville.

Un mot de cette méthode fera mieux comprendre pourquoi je disais que ce champ d'expérience était tout nouveau.

Lorsqu'on fait l'anesthésie absolue, pour la chirurgie, le problème est d'arriver le plus rapidement possible à l'insensibilisation et à la résolution musculaire du patient.

Par des procédés plus ou moins brutaux on franchit les effets primitifs des inhalations chloroformiques, on perd de vue, on supprime en quelque sorte ces effets primitifs. Aussi dans l'étude physiologique du chloroforme les a-t-on totalement oubliés, d'autant plus que cette étude a été complétée par des recherches sur les animaux, le chien en particulier, réactifs absolument différents de l'homme pour le chloroforme.

Dans l'anesthésie obstétricale, il faut, par des inhalations lentes, progressives, prolongées, amener l'individu à un état d'insensibilité très complet et très distinct de celui du sommeil profond. En agissant avec cette lenteur on dissocie l'action du chloroforme, et on met en relief à un haut degré la sensibilité individuelle au chloroforme. Certaines femmes sont absolument anesthésiées, pour des heures, avec des doses minuscules, d'autres ont besoin d'une dose un peu élevée ; d'autres, enfin, offrent une véritable résistance à l'insensibilité, et pour elles une chloroformisation plus complète est nécessaire.

Il est facile de mettre ces différences individuelles en relief dans les services où beaucoup de ces chloroformisations sont pratiquées, et on note aussi que certaines femmes supportent mal le chloroforme qui leur donne aisément des suspensions respiratoires.

En même temps que j'observai ces faits, je fus amené aussi à constater que les qualités propres du chloroforme jouaient un rôle important dans ma pratique particulière ; quand je prescrivais du chloroforme au hasard des pharmacies au voisinage desquelles j'étais placé, il m'arrivait d'employer des doses énormes pour un médiocre effet, quelquefois la demi-anesthésie devint absolument impossible : je puis citer le fait d'une cliente qui, à deux reprises, avait subi la demi-anesthésie avec un plein succès et chez laquelle avec un flacon en vidange il fut impossible de l'obtenir. Je pus

toutefois par quelques doses sidérantes déterminer l'anesthésie totale. Ainsi le chloroforme impur, encore propre à l'anesthésie chirurgicale, n'est plus propre à l'anesthésie obstétricale ou demi-anesthésie. Il y a peut-être là une explication pour certaines irrégularités d'action peu comprises ?

En rentrant cette année dans la chirurgie générale à l'hôpital Tenon, muni de cette double expérience, je me retrouvai en présence de chloroforme dont l'action me montra des incidents, des irrégularités, de véritables accidents.

Je dirai avant tout que je prête la plus grande attention à l'anesthésie qui n'est jamais faite que par moi ou un aide sur lequel je suis assuré de compter, et qu'à la première alarme j'emploie, sans tarder, l'inversion et la respiration artificielle par pressions latérales sur le thorax.

J'avais remarqué que l'anesthésie était souvent longue, ennuyeuse, avec vomissements, mauvaise respiration, réveil difficile, lorsque le 5 juillet dernier j'opérai une femme de 30 ans pour la cure radicale d'une énorme hernie inguinale. Au cours de l'opération, l'anesthésie durant déjà depuis quelque temps, la respiration s'arrêta brusquement. L'inversion fut faite, avec pression latérale sur le thorax, et j'eus le bonheur de rappeler à la vie, après quelques minutes de respiration artificielle, cette femme qui avait déjà la lividité du cadavre.

Le chloroforme fut emporté à la pharmacie, et l'on m'affirma qu'il était pur.

Le 17 août, je voulus endormir un homme de 18 ans, atteint de tumeur blanche du pied, et je ne pus jamais y parvenir; au bout de quelques inhalations il cessait de respirer, et si l'on poursuivait il prenait une teinte bleuâtre caractéristique, et je dus à plusieurs reprises faire faire l'inversion et la respiration artificielle. Le réveil fut accompagné des phénomènes de réfrigération les plus bizarres ; la journée entière fut pénible.

Le lendemain, accidents très analogues chez un garçon de 17 ans dont je voulais trépaner le tibia. Non seulement je n'obtins pas de sommeil anesthésique, mais je faillis le perdre à deux reprises différentes. Reporté dans son lit, il eut des tremblements des plus violents, de la réfrigération des extrémités, et de la stupeur toute la journée.

Cependant deux jours après, m'étant muni de chloroforme, que j'avais toute raison de croire pur, je fis bien l'anesthésie de ce malade et lui trépanai son tibia. Le réveil fut parfaitement naturel et rapide.

Je voulus endormir le premier malade, de nouveau, ce jour-là, avec ce même chloroforme, mais il offrait une véritable résistance

à l'anesthésie; je l'opérai sans anesthésie complète. Mais il n'avait présenté aucun phénomène grave, et le réveil fut parfaitement simple.

Le chloroforme, avec lequel ces deux nouveaux accidents s'étaient présentés, fut examiné avec les réactifs ordinaires et considéré comme pur. Cependant M. Yvon qui l'examina trouva que son point d'ébullition était modifié. Il pensa qu'il devait contenir quelques impuretés impossibles à définir, mais qui lui furent encore décelées par l'examen avec une solution de permanganate de potasse.

Je réfléchis alors à ce chloroforme altéré, je me rappelai certains incidents de ma pratique en dehors de l'hôpital, et je voulus m'informer de ce qui ce passait chez mes collègues. J'appris alors que si le cri d'alarme poussé à l'Académie par M. Perrin n'avait pas eu d'écho, ce n'était pas faute d'observations analogues. Je citerai d'abord mon ami, M. Berger, qui avait vu des incidents fâcheux nombreux, et ne voulait plus donner que du chloroforme d'une certaine marque, le chloroforme Adrian qui a une réputation méritée de pureté. M. Trélat, M. Le Fort, M. Terrier avaient constaté que les chloroformisations devenaient pénibles; M. Lannelongue avait constaté le même fait *chez les enfants*. Puis, fait plus grave, coïncidence importante, il y avait eu en trois mois depuis lors 4 morts dans les hôpitaux de Paris où les morts par le chloroforme sont très rares.

M. Le Dentu à Saint-Louis, M. Félizet à Lariboisière, M. Delens à Tenon, M. Blum à Beaujon ont chacun, dans ce trimestre, perdu un sujet. Sans doute il faut tenir compte dans chacun de ces cas des dispositions de l'individu, des circonstances de l'accident; mais la coïncidence est frappante avec les menaces que nous avons observées, et je puis ajouter que si je n'avais pas été *excellemment secondé* par mes internes cette année, au moins un, si ce n'est deux de mes patients, aurait succombé.

Et cependant tous l'affirment, le chloroforme était toujours d'une pureté qui ne laissait rien à désirer. N'est-ce pas le mode d'essai qui est insuffisant? N'y a-t-il pas des procédés plus parfaits à employer? Enfin le chloroforme ne peut-il subir des altérations secondaires, conservé comme il l'est dans les plus mauvaises conditions à l'hôpital et ailleurs.

En réalité l'examen d'un grand nombre d'échantillons de chloroforme pris à l'hôpital, dans les pharmacies de Paris, en province, a montré à M. Yvon que beaucoup de chloroformes couramment employés étaient défectueux. Dans le cours de ses recherches, parmi ses procédés d'examen, il en a employé un très pratique, l'essai par une solution alcaline de permanganate de potasse, qui au con-

tact avec un chloroforme contenant une petite quantité de matières organiques, tourne presque instantanément du rouge au vert. Je ne m'étends pas sur ce mode d'essai, très précieux, mais qui demande une application intelligente et mesurée.

Il est certain, après ces examens, que les chloroformes médiocrement purs sont communs dans le commerce. Il est possible et probable que la fabrication actuelle avec des alcools impurs y soit pour beaucoup. Il y a probablement à cette impureté une série de raisons industrielles. Enfin le mode de conservation doit y être pour beaucoup.

Quoi qu'il en soit, le réactif proposé par M. Yvon est aussi un excellent moyen de purification à ajouter à ceux employés, et M. Yvon nous a remis une bonne quantité de chloroforme redistillé après contact avec la solution de permanganate de potasse.

Or, la preuve physiologique est plus remarquable encore que la preuve chimique. Avec ce chloroforme, la pureté se traduit tout d'abord par une odeur suave, qu'aucun de ceux que nous avons examinés ne présentait.

Puis, le sommeil est plus facile, plus rapide, les quantités de chloroforme consommé diminuent beaucoup. Les nausées et vomissements sont plus rares ; le réveil est facile. Les troubles respiratoires sont moins communs et point redoutables. En un mot nous sommes délivrés d'une grande partie de nos soucis, et il est probable qu'avec ce chloroforme purifié à fond par un procédé très simple, les dangers de mort sont réduits au minimum possible.

Et ce que je dis là n'est pas l'expérience d'un jour; voici trois mois que je poursuis ces expériences à l'hôpital, j'ai endormi hommes, femmes, hystériques, ivrognes endurcis, enfants. J'ai donné le chloroforme à des femmes en travail pour la demi-anesthésie et j'ai constaté qu'avec ce produit pur j'arrivais facilement, sans inconvénients, à d'excellents résultats. Le détail en est fort long à exposer et, ceci dit rapidement, j'arrive à mes conclusions. Pour une raison d'origine industrielle, le chloroforme est aujourd'hui souvent d'une pureté médiocre, redoutable pour le chirurgien et pour l'opéré.

Il est désirable que l'on perfectionne ses moyens de purification. L'examen et le traitement par le permanganate de potasse, ajoutés aux autres moyens, donnent d'excellents résultats; nous les signalons.

Il est nécessaire que la conservation du chloroforme soit partout exécutée avec plus de soin.

Je tiens à répéter qu'il s'agit là d'une question très générale; si j'ai parlé du chloroforme hospitalier plus souvent que d'un autre, c'est que je me suis plus souvent servi de celui-là, mais en réalité c'est

sur la production et la purification du chloroforme en général qu'il faut appeler l'attention. Enfin, pour bien comprendre toute l'importance de cette étude, il ne faut pas oublier que le danger n'est pas, comme on le croit quelquefois, que le chloroforme tue pour toutes les opérations, mais qu'il y a certains prédisposés qui sont tués par un chloroforme que l'on croit pur, parce qu'il a endormi sans mortalité d'une façon régulière un nombre plus ou moins considérable de patients.

A propos du travail précédent.

M. Perrin. Je n'entrerai pas aujourd'hui dans la discussion du travail de M. Lucas-Championnière; je tiens seulement à dire aujourd'hui que ce n'est pas du chloroforme fourni par le ministère de la guerre que j'ai parlé dans mon travail communiqué à l'Académie, mais du chloroforme des pharmaciens de la ville.

Communication avec présentation d'une pièce,

Sur le manuel opératoire de la colotomie lombaire,

par M. Trélat.

J'ai eu deux fois, cette année, l'occasion de faire la colotomie lombaire pour des cancers du rectum. Je l'ai proposée à un troisième malade et je regrette de ne l'avoir point pratiquée chez deux autres dont je conserve le souvenir.

J'estime que cette opération est spécialement applicable aux individus atteints de cancer du rectum inaccessible, ou mieux, impossible à dépasser par nos moyens d'exploration, déterminant déjà des phénomènes d'obstruction caractérisés, sans que toutefois la constitution ni la santé du malade soient trop fortement atteintes.

Ces indications, cette triple indication, à savoir : inaccessibilité, accidents caractérisés, conservation de la santé, se rencontre surtout chez les malades jeunes ou adultes, et semble plus rare chez les vieillards.

La colotomie lombaire est supérieure à l'entérotomie inguinale, parce qu'elle est extra-péritonéale, parce qu'elle porte toujours sur un point déterminé de l'intestin, parce que ce point laisse intacte

et conserve la fonction de la plus grande étendue possible de l'intestin, parce que, grâce à cette situation, le régime des selles peut être régularisé et que, par suite, la présence de l'anus lombaire devient compatible avec les exigences d'une vie active.

Je n'invoque pas ici les arguments statistiques. On sait en effet que la gravité opératoire est à peu près égale dans les deux cas et que, malgré les apparences, ils ne nous renseignent pas sur la survie probable à la suite de chaque opération. Dans ces conditions, je me borne à signaler les faits incontestables qui me paraissent établir la supériorité de l'anus lombaire gauche.

La discussion pourra s'ouvrir sur l'utilité, l'opportunité et les indications de la colotomie lombaire. Sur ces points, je viens d'exprimer mon sentiment d'une manière aussi laconique que possible. Je vous demande la permission d'appeler seulement aujourd'hui votre attention sur le manuel opératoire de l'opération. Celui-ci n'est pas sans présenter quelques difficultés et on ne saurait trop en préciser la marche et les différents temps. J'avais éprouvé quelques-unes de ces difficultés sur mon premier malade que j'opérai le 31 mai dernier, qui vient de succomber, et dont je vous montrerai tout à l'heure l'anus artificiel, tandis que la dernière opération, que j'ai faite il y a quinze jours, a été accomplie dans tous ses temps avec la plus parfaite régularité. La malade est aujourd'hui en très bonne situation.

Je préconise pour l'incision des parties molles le tracé proposé par Bryant et Allingham : mais leur description manque de clarté, je l'ai précisée avec exactitude.

Voici les règles de ce manuel opératoire :

Avant l'opération, il faut se garder d'évacuer l'intestin par des purgatifs ou des lavements. Anesthésie complète. Décubitus abdominolatéral droit ; un coussin dur sous le flanc droit pour faire bomber le flanc gauche.

On trace alors une ligne qui, partant de l'épine iliaque antérieure et supérieure, se dirige, en contournant le flanc, vers l'angle formé par la douzième côte et la masse sacro-lombaire. L'incision sera faite sur cette ligne. Pour en déterminer le point précis, on élève à deux centimètres en arrière du milieu de la crête iliaque, c'est-à-dire de l'espace compris entre les deux épines iliaques, l'antérieure et la postérieure, une ligne parallèle au bord externe de la masse sacro-lombaire. Cette seconde ligne croise obliquement la première. Leur intersection sera le milieu de l'incision, à laquelle on donnera quatre ou cinq centimètres (suivant l'épaisseur des parties profondes) au-dessus et au-dessous, en suivant le tracé de la première ligne ; cette incision aura donc huit ou dix centimètres de longueur totale.

On traverse le tissu cellulo-adipeux sous-cutané quelquefois très épais. On rencontre les fibres du grand dorsal en haut de la plaie, celles du grand oblique en bas. On les divise dans toute l'étendue de la plaie. Au-dessous d'elles, on ne trouve plus qu'un assez mince feuillet aponévrotique représentant l'aponévrose commune au petit oblique et au transverse. C'est à ce moment qu'on aperçoit une ou deux branches nerveuses obliques en bas et en dehors. On les évite par la dissection, et si le bord externe du muscle carré lombaire, qui se présente alors, fait saillie dans la plaie et gêne l'opérateur, on le fait relever en dedans par un crochet mousse et au besoin, on le sectionne transversalement dans l'étendue convenable de 10 à 15 millimètres.

On est alors sur la graisse qui entoure l'intestin. Cette graisse est relativement jaune, tandis que l'intestin est relativement blanc, blanc rosé, blanc grisâtre, mais pas jaune comme la graisse, ni rouge comme la fibre musculaire. Cette graisse peut être incisée avec précaution ou mieux dilacérée avec la pince et la sonde cannelée. Bientôt on voit un tissu différent par la couleur et la résistance : c'est l'intestin. S'il est plein de matières, ce qui est la règle, on le reconnaît à sa sonorité, à son bruit hydra-oérique, aux masses fécales qu'on sent à travers les parois. S'il est vide, ainsi que je l'ai trouvé dans une dernière opération, on le reconnait à sa couleur, à sa souplesse, au glissement de ses deux épaisseurs saisies entre les doigts, enfin à ce que sa surface non revêtue du péritoine n'est pas brillante et laisse deviner un aspect fibroïde dû à la présence des fibres intestinales transverses.

Si par bonheur, on aperçoit l'une des bandes longitudinales, la constatation n'est que plus parfaite, mais on sait que le plus souvent ces bandes, dont l'une est antérieure et les deux autres sont supéro-interne et antéro-externe, échappent à l'opérateur et ne pourraient être amenées à l'extérieur que par des délabrements inutiles et dangereux. On fera donc bien de s'arrêter aux caractères que j'ai énoncés : couleur, souplesse, glissement, ou présence des gaz et des matières fécales. Et cela avec d'autant plus de confiance que l'opération aura été plus conforme aux préceptes précédemment exposés, préceptes qui conduisent de point en point sur l'intestin et nulle autre part.

A partir du moment où l'intestin est définitivement reconnu, et pour éviter l'issue prématurée des matières fécales et la souillure de la plaie, je procède de la manière suivante qui pourrait parfaitement et avec plus de motifs et plus de profit être appliquée à l'entérotomie inguinale.

Je commence par placer une anse de soie phéniquée à chaque extrémité du futur anus. Chacune de ces anses traverse l'intestin

de dehors en dedans, puis de dedans en dehors en comprenant deux ou trois millimètres des tuniques intestinales. Ces anses placées sur le même méridien de l'intestin, c'est-à-dire sur la même parallèle à son axe, sont distantes de 30 à 32 millimètres. Elles servent à attirer l'intestin vers la plaie cutanée et à l'y fixer provisoirement. Elles sont confiées à des aides.

Entre elles et sur la ligne qu'elles déterminent, on place trois ou quatre points de suture de chaque côté. Trois m'ont suffi dans mes deux opérations. L'aiguille traverse la paroi intestinale de dehors en dedans, puis de dedans en dehors. On la porte alors sur la lèvre cutanée de la plaie qui est traversée de la profondeur vers la superficie. Une manœuvre identique est reportée du côté opposé en faisant pénétrer l'aiguille par le même trou sur la paroi intestinale. Cette petite manœuvre n'offre point de difficultés, l'intestin étant bien fixé par les deux premières anses.

Quand les trois ou quatre points de suture ont ainsi été disposés de chaque côté, on exerce sur leurs chefs une légère traction et on voit s'ouvrir chacun des doubles trous d'entrée des fils. Il est alors aisé, soit avec un bistouri mousse, soit avec des ciseaux, d'ouvrir l'intestin dans la longueur de 3 centimètres, en passant entre les anses de soie de droite et de gauche. Immédiatement et pour chaque point incisé, la traction exercée sur l'anse amène la face externe de l'intestin au contact de la peau où elle est définitivement fixée; de belle sorte que l'ouverture de l'intestin et sa fixation au tégument sont pour ainsi dire simultanées et qu'il n'y a pas possibilité d'épanchement des matières fécales dans la profondeur de la plaie.

En somme, cette manière de faire la suture entéro-cutanée est facile et réalise complètement l'indication. Je l'ai exposée en détail parce qu'aucun auteur[1] n'a donné de description de ce temps si important de l'opération. Tous répètent qu'il faut éviter l'issue prématurée ou inopportune des matières fécales, mais ils n'en donnent pas le moyen, et il est aisé de comprendre que chaque

[1] En exposant cette communication à la Société dans la séance du 14 décembre, j'avais seulement consulté les auteurs récents de médecine opératoire et le livre d'Ad. Richard qui exposait le procédé de Nélaton. Depuis ce moment, M. le Dr Ch. Nélaton a appelé mon attention sur la description donnée par son père dans la première édition de son *Traité de pathologie chirurgicale* Cette description, accompagnée de mauvaises figures, est de tous points identique à celle que j'ai donnée. J'ai donc réinventé la suture de Nélaton. Il faut espérer qu'a l'avenir, sous le couvert du maître et de l'élève et de l'expérience réputée de l'un et de l'autre, ce mode de suture pas sera dans les ouvrages didactiques et dans la pratique chirurgicale.

opérateur s'est tiré de ce mauvais pas comme il a pu et très variablement suivant les circonstances.

Dans une dernière opération, j'ai fait la suture des parties molles en deçà et au delà de l'anus, mais, malgré toutes les précautions de pansement, comme il est impossible de maintenir aseptique une plaie voisine d'un anus artificiel, la réunion profonde ne s'est pas effectuée et il a fallu enlever la suture au bout de peu de jours. Je crois que le mieux est de se borner à placer un point de suture métallique sur la peau au-dessus et au-dessous de l'anus pour éviter le tiraillement de l'intestin et à laisser ouvert le reste de la plaie. Ce point de suture remplace les anses de soie qu'on avait placées en premier lieu.

Le pansement est fait avec du coton hydrophile trempé dans l'eau phéniquée à 25 pour mille recouvert du coton hydrophile sec, d'un taffetas gommé, de larges couches d'ouate ordinaire et d'un bandage de corps. Lavages fréquents; pansement renouvelé au moins deux fois par jour et chaque fois qu'on constate l'issue des matières fécales. Au bout de cinq jours, on enlève les derniers fils de suture. Les quinze premiers jours demandent beaucoup de soin.

Voici maintenant quelques détails sur la pièce que je vais vous présenter. L'observation du malade est consignée en entier dans la thèse inaugurale du docteur Diard sur la *Colotomie lombaire en France*, novembre 1881.

C'était un jeune homme de 22 ans, malade depuis quinze mois, ayant subi une opération inutile à la marge de l'anus à l'automne de 1880. A son entrée dans mon service, en mai 1881, il était maigre, pâle, d'aspect cachectique et il éprouvait de vives souffrances dans le rectum, surtout pendant et après l'émission des selles. Le toucher révélait une volumineuse tumeur épithéliale, mamelonnée, ulcérée, adhérente et dépassant de tous côtés les limites du doigt.

Je pratiquai la colotomie lombaire gauche chez ce malade le 31 mai dernier. Il a succombé le 11 décembre à un cancer du foie. A mon jugement, sa vie a été prolongée de quatre ou cinq mois. En août et septembre, il vaquait librement dans l'hôpital et aidait les infirmiers dans leur service. Même dans ces derniers temps, le malheureux jeune homme souffrait de sa région hépatique, mais il bénéficiait toujours de son anus artificiel par lequelles matières fécales passaient librement et à heures assez régulières.

De temps à autre, la muqueuse intestinale s'invaginait à travers l'orifice, mais on la réduisait avec facilité par la simple pression de la main. L'étendue de l'anus artificiel s'était accrue depuis un mois, très probablement par suite de l'amaigrissement qui était extrême.

A l'autopsie, nous avons trouvé un énorme cancer du foie caractérisé par le volume de l'organe et quatre ou cinq masses jaunes grosses comme le poing. Une de ces masses, située au niveau du bord antérieur, adhère à la paroi abdominale.

Le lobe inférieur du poumon droit présente un petit noyau d'invasion récente.

Il n'y avait pas de péritonite, pas de cancer intestinal autre que celui du rectum, ni de cancer mésentérique ou hépiploïque.

Je mets sous vos yeux le rectum, l'S iliaque et le côlon descendant sur lequel siège l'anus artificiel.

Le rectum est presque entièrement occupé par une tumeur ulcérée, rongée pour ainsi dire, qui règne sur une hauteur de 12 à 13 centimètres. Au-dessus, l'S iliaque est parfaitement saine, et nous arrivons à la partie inférieure du côlon descendant.

L'anus artificiel, vu par le côté péritonéal, se présente sous la forme d'une large adhérence de l'intestin à la paroi abdominale. Cependant cette adhérence est limitée rigoureusement au contact opératoire. Il n'y a autour d'elle ni brides, ni fausses membranes, aucun vestige d'un état inflammatoire ancien ou récent.

Du côté extérieur ou cutané, l'anus artificiel laisse voir l'ouverture ovale du tégument qui se continue de toutes parts avec la muqueuse intestinale, figurant un large infundibulum directement ouvert dans l'intestin. C'est une sorte de grande fistule stercorale sans éperon, ouverte sur le côté du tube intestinal.

Elle mesure aujourd'hui 5 centimètres, tandis qu'elle n'en avait pas 4 lors de sa constitution. J'ai précédemment indiqué la cause probable de cette différence.

Présentation d'un malade.

Anévrisme artérioso-veineux de l'orbite. Communication de l'artère carotide interne avec le sinus caverneux ;

par M. Berger.

Raynaud, Sylvain, âgé de 26 ans, fut attaqué, le 2 octobre 1881, par plusieurs individus qui lui portèrent (à ce qu'ils ont affirmé depuis) un coup violent sur la tempe droite, avec une pierre enveloppée dans un mouchoir. Il perdit connaissance aussitôt et ne reprit ses sens qu'au bout d'une dizaine de minutes. Il existait alors, au niveau de l'apophyse orbitaire externe, à droite, une plaie dont

on voit encore la cicatrice, longue de 3 à 4 centimètres ; les paupières étaient le siège d'un gonflement énorme, et la vision de l'œil droit était absolument perdue.

Dès le lendemain, le malade se plaignit d'un bruissement continu qui depuis ne fit qu'augmenter avec des renforcements qui lui rappelaient le tic-tac d'une horloge : il y avait, en outre, de la céphalalgie surtout dans la moitié droite de la tête. Les jours suivants, il moucha et surtout il rendit d'une manière continue, par l'expuition, une assez grande quantité de sang ; il est à noter qu'il n'avait reçu aucun coup important à la poitrine et qu'il n'avait certainement pas de fracture de côte.

Les troubles fonctionnels, douleurs et bruits perçus par le malade, ne faisant qu'augmenter, la vision restant perdue, la tuméfaction des paupières, qui avait d'abord diminué, ayant fait place à une exophtalmie réelle, le malade alla consulter M. le docteur Abadie, qui voulut bien le confier à mes soins. Il entra à l'hôpital de la Charité, salle Sainte-Vierge, à la fin de la permière semaine de décembre.

Etat actuel, signes fonctionnels. — Perte complète de la vision à droite; les phosphènes sont complètement abolis. Le blessé perçoit continuellement dans le côté droit de la tête un bruissement avec renforcements isochrones au pouls : ce bruissement s'exagère la nuit et l'empêche de dormir. Les douleurs de tête qui siègent principalement du côté droit sont également plus prononcées la nuit.

Signes physiques. — Il existe une exophtalmie notable à droite. Cette exophtalmie est directe. Les paupières, la supérieure surtout, paraissent tuméfiées, et celle-ci présente une coloration violacée manifeste ; néanmoins l'occlusion de la fente palpébrale est encore possible. Il ne paraît pas y avoir non plus de chute de la paupière supérieure.

Le sillon conjonctival est diminué; la conjonctive fait une saillie rouge, assez peu notable encore, au niveau du grand angle de l'œil. La région surcilière, vers son extrémité interne, présente également une saillie assez notable.

Il n'y a pas de déviation du globe oculaire ; les mouvements des yeux sont associés dans toutes les directions.

Ces saillies ne sont pas animées de battements visibles à l'œil. Les doigts placés sur la surface des paupières et comprimant le globe oculaire n'en perçoivent pas non plus. Ces battements deviennent néanmoins manifestes : 1° au niveau de l'œil, quand on le comprime avec un sthétoscope, on voit alors celui-ci soulevé par des pulsations isochrones au pouls ; 2° au niveau de la tumeur de la région surcilière, où on les perçoit avec les doigts.

Les doigts appliqués sur la partie la plus saillante de la tumeur surcilière, mais très légèrement, perçoivent un *thrill* très doux et presque continu.

L'*auscultation*, pratiquée au niveau de l'œil, fait entendre un bruit de souffle continu, très fort, mais assez doux, avec renforcement correspondant à la systole cardiaque. Ce souffle s'entend également au niveau de la tumeur de l'arcade surcilière ; il se propage en s'atténuant vers la tempe droite. Il n'existe pas sur le trajet des vaisseaux du cou.

La compression de la carotide droite fait immédiatement diminuer très notablement l'exophtalmie et le volume de la tumeur surcilière. Elle supprime les battements et le thrill, et quand elle est complète, elle fait cesser le souffle ; incomplète, elle laisse persister un souffle continu en supprimant les renforcements. Lorsqu'elle est prolongée quelques instants, elle cause du malaise et de la lipothymie ; le malade se sent sous l'imminence d'un évanouissement. La compression de la carotide gauche est sans influence sur la tumeur.

État de l'œil. — Injection des veines conjonctivales ; cornée normale ; iris moyennement dilaté, insensible à la lumière. Milieux normaux.

L'examen ophtalmoscopique montre une congestion intense de la choroïde, une atrophie manifeste de la papille du nerf optique et une dilatation des veines de la rétine, qui, lorsqu'une compression légère est exercée sur le globe oculaire, présentent des battements.

M. Berger ne croit pouvoir rattacher ces désordres qu'à une communication entre l'artère carotide interne et le sinus caverneux droit, résultant de la blessure de ces vaisseaux par un fragment osseux détaché de la base du crâne. Il demande à ses collègues quelle ligne de conduite il convient d'adopter : Faut-il s'adresser à la compression de l'artère carotide ? Peut-on espérer une guérison par ce moyen, ou se bornera-t-il à préparer le malade à la ligature de ce vaisseau ? Ou bien ne vaut-il pas mieux surveiller les progrès de l'affection et attendre ?

NOTA. — Le malade, peu de jours après, a quitté l'hôpital de la Charité et n'a plus reparu.

M. Lannelongue fait observer qu'avant de faire subir à ce malade une opération grave, comme la ligature de la carotide primitive ou interne, il faudrait attendre un peu.

La séance est levée à 6 heures 15 minutes.

Le secrétaire,

A. Le Dentu.

Séance du 21 décembre 1881.

Présidence de M. de Saint-Germain.

Le procès-verbal de la séance précédente est lu et adopté.

Correspondance.

La correspondance comprend:

1° Les journaux hebdomadaires publiés à Paris;

2° *Bulletin de l'Académie.—Bulletins et mémoires de la Société de chirurgie. — Manuel médical. — Annales de gynécologie. — Revue médicale. — Bulletin de thérapeutique. — Journal de la Haute-Vienne.*

3° *Bulletin de l'Académie de médecine de Belgique. — Gazette de santé militaire de Madrid. — British medical. — Gazette médicale italienne-lombarde. — Archives d'anatomie et de chirurgie de New-York.*

A propos du procès-verbal.

Discussion sur les altérations du chloroforme.

M. Berger. M. Lucas-Championnière a attiré votre attention sur des accidents assez fréquents qu'il avait observés dans le cours de l'anesthésie chloroformique ou après elle, accidents

qu'il attribue à la mauvaise qualité du chloroforme qui est mis à notre disposition dans les hôpitaux, ou à son altération. Je pense comme lui que l'agent anesthésique, tel que nous l'employons dans les salles d'hôpital, n'est que rarement à l'état de pureté que nous sommes en droit d'exiger, et qu'il en résulte des inconvénients et même des dangers lors de son administration. Examinant à ce point de vue le chloroforme qui sert aux opérations à l'hôpital de la Charité, je l'ai trouvé tellement variable dans quelques-uns de ses caractères physiques et dans ses effets, que, depuis quelque temps, lorsque je prévois que l'anesthésie devra être prolongée ou difficile, comme dans les opérations sur la face, je préfère avoir recours au chloroforme que nous fournissent les pharmaciens de la ville.

Le caractère qui fait tout d'abord reconnaître le chloroforme impur ou altéré, est son odeur qui n'est plus l'odeur suave caractéristique, mais qui prend à la gorge et saisit l'olfaction d'une manière assez désagréable, rappelant l'impression produite par l'inhalation de l'acide acétique.

Lorsqu'on examine la compresse dont on s'est servi pour l'administrer, on trouve assez souvent, après l'évaporation complète du chloroforme, une tache à contours foncés, dont on détermine également la formation en versant une goutte de l'anesthésique sur une feuille de papier blanc et en la laissant évaporer ; mais ce sont principalement les effets que détermine son inhalation qui révèlent la qualité défectueuse du produit par les différences qu'ils présentent avec les phénomènes de l'anesthésie chloroformique normale.

Les perturbations que j'ai eu l'occasion d'observer appartiennent aux premières périodes de l'anesthésie, à celle des premières inhalations et au stade de l'agitation chloroformique ; j'ai très fréquemment pu les prévoir, simplement en respirant les vapeurs du chloroforme que j'allais administrer.

Les malades, même lorsqu'on emploie un chloroforme parfaitement pur, se défendent presque toujours un peu contre son administration ; mais, en graduant convenablement celle-ci, en rapprochant très lentement la compresse sur laquelle on verse le chloroforme, en augmentant avec précaution les doses et surtout en faisant de nombreuses intermittences (2 inspirations au moins sur 10 en général), on voit promptement la respiration se régulariser, avant même que l'excitation chloroformique ne se manifeste.

Il en est tout autrement lorsque le chloroforme provoque cette sensation désagréable que je considère comme la preuve de son altération.

Quelque soin que l'on mette à ne l'approcher que graduellement

de l'orifice des voies respiratoires, on voit à chaque inhalation la respiration se suspendre pour ne reprendre qu'après un intervalle de 8, 10, 15 secondes et même davantage. Ces pauses respiratoires se continuent, même alors que le sujet a perdu connaissance, même pendant la période d'excitation, la respiration ne se faisant en quelque sorte que par saccades séparées par de longs intervalles. Cette modification du rythme de la respiration a des inconvénients et des dangers.

Elle me paraît ne pouvoir être rapportée qu'à un reflexe d'arrêt provoqué par l'excitation des nerfs laryngés : cette excitation n'est pas sans péril, puisque c'est à elle que l'on rapporte la syncope primitive que l'on voit parfois se produire au début de l'anesthésie.

La respiration ne se faisant que par saccades, le malade n'absorbe que fort lentement le chloroforme et ce n'est parfois qu'au bout d'un temps assez long et après une période d'excitation prolongée, qu'il arrive à la tolérance marquée par la résolution musculaire complète.

Mais le danger principal de cet état de choses réside dans l'insuffisance de la respiration qui se traduit par des phénomènes d'asphyxie commençante, congestion et même cyanose de la face, dilatation des veines qui, au niveau du creux sus-claviculaire, présentent des battements isochrones au pouls.

Ces phénomènes d'asphyxie, qui ne se dessinent pas toujours d'une manière complète lorsque le sujet est arrivé à la période de tolérance, sont d'autant plus inquiétants qu'ils sont accrus par la gêne qu'apporte à la respiration l'hypersécrétion bronchique. Celle-ci, que l'on observe presque toujours dans l'anesthésie chloroformique, m'a semblé s'accroître encore lorsque l'on faisait usage d'un chloroforme doué de propriétés particulièrement irritantes.

Quoique je n'aie jamais vu se produire d'accidents plus sérieux dans ces conditions, cette insuffisance de la respiration m'a toujours donné des craintes : d'abord parce que les phénomènes asphyxiques que présente le malade peuvent le prédisposer à l'asphyxie irrémédiable et complète qui peut se produire par le fait de la surcharge chloroformique portant son action sur le centre respiratoire du bulbe; ensuite parce que la gêne de la circulation et la réplétion du cœur droit par le sang veineux peuvent amener la fatigue, l'insuffisance et favoriser l'arrêt du cœur en syncope, si l'action du chloroforme, poussée trop loin, vient atteindre le centre cardio-moteur. Sans même prévoir les malheurs d'aussi loin, l'expérience démontre que l'administration du chloroforme, lorsqu'elle est mal réglée à son début, reste toujours difficile.

La perturbation apportée aux phénomènes initiaux de l'anesthésie rend beaucoup plus incertaine l'observation de ses périodes ultérieures.

Tels sont les principaux troubles que j'ai vu se produire, lorsque j'ai fait usage du chloroforme de nos salles d'hôpitaux, troubles auxquels j'ajouterai des vomissements survenant parfois dès le début des inhalations. Il est juste de dire que très souvent l'administration du chloroforme s'est faite sans difficultés et sans inconvénients dans les mêmes conditions, et que, d'autre part, j'ai vu des accidents analogues se produire même avec le chloroforme le plus pur. Néanmoins ces effets fâcheux m'ont paru incomparablement plus fréquents avec le chloroforme présentant l'odeur désagréable et particulière, que renferment trop souvent les flacons mis à notre disposition à l'hôpital, et j'ai pu fréquemment annoncer qu'ils allaient se produire, après avoir jugé par ce seul caractère de la qualité du chloroforme que j'allais employer.

Faut-il dire que le chloroforme que la pharmacie centrale livre aux hôpitaux soit de mauvais chloroforme? Je suis bien convaincu du contraire; et pourtant la mauvaise qualité de celui dont nous nous servons est prouvée par les caractères que j'ai énoncés et, de plus, par l'emploi des réactifs, de celui de M. Yvon, et même du nitrate d'argent qui, à plusieurs reprises, y a déterminé sous nos yeux la formation d'un précipité incontestable de chlorure d'argent.

C'est que, du moment où la pharmacie des hôpitaux le produit, à celui où on l'emploie, se placent trop d'intermédiaires: on le transvase dans des récipients où il séjourne souvent des mois entiers exposé à l'action de la lumière, au contact de l'air renouvelé à tous les emprunts que l'on fait subir à la provision de chloroforme qui doit servir aux besoins de l'hôpital. Arrivé dans la salle, il est souvent mélangé aux restes plus ou moins altérés que renferme le flacon du service, flacon mal bouché, en verre incolore, transporté sans précaution d'une main à l'autre. Qu'y a t-il d'étonnant à ce qu'un produit chimique assez instable s'altère dans ces conditions? De là la très grande variabilité que nous observons dans les effets de ce chloroforme, tantôt bon parce qu'il vient d'être renouvelé, tantôt mauvais parce qu'il a séjourné longtemps en dehors de toutes les précautions que nous prenons en ville pour avoir un produit pur et chimiquement défini.

Si donc je pouvais obtenir ce qui, sur ce point important, me paraît le strict nécessaire, je demanderais que le chloroforme, vérifié avec soin à la pharmacie centrale des hôpitaux, fût livré, non plus dans des flacons de 6 à 10 litres de capacité, mais dans des fioles de 200 grammes de contenance au plus, en verre coloré, soigneu-

sement bouchées et fermées avec une baudruche solidement attachée au goulot de la bouteille. J'exigerais en outre que dans chaque service le flacon de chloroforme employé fût surveillé avec soin, conservé dans une armoire fermée, à l'abri de la lumière, et remplacé fréquemment, dût-on perdre un peu du liquide qu'il renfermerait.

Permettez-moi d'ajouter que, lors même que, par les précautions qui me semblent nécessaires, on serait arrivé à mettre à notre disposition un agent anesthésique irréprochable, les variations individuelles et celles qui résultent des états pathologiques feraient toujours au chirurgien une loi de se guider constamment pendant son administration sur l'observation rigoureuse de ses effets physiologiques.

M. Maurice Perrin. Le temps ne m'a pas permis, à la fin de la dernière séance, de faire les remarques qui m'avaient été suggérées par la communication de M. Lucas-Championnière sur les effets du chloroforme. Je ne saurais trop applaudir à la bonne pensée qu'a eue notre collègue, en appelant de nouveau l'attention sur cette importante question de pratique, parce que depuis longtemps déjà j'ai été frappé moi-même de l'insuffisance et des irrégularités de la chloroformisation.

M. Lucas-Championnière a eu grandement raison de signaler le changement qui s'était opéré dans mon esprit à ce sujet. Dans mon *Traité d'anesthésie*, qui date de 1860, je n'attribuais qu'un rôle très secondaire à la pureté du chloroforme pour expliquer ces accidents graves, soudainement mortels, qui survenaient de loin en loin, parce qu'en dehors de ces cas imprévus, tout à fait exceptionnels, la marche de l'anesthésie était rapide, régulière, progressive. Depuis lors, les choses me paraissent avoir changé. L'exception est devenue la règle. Les chloroformisations se montrent plus laborieuses; elles sont parfois interminables; elles provoquent régulièrement des vomissements, non seulement pendant la durée des inhalations, mais encore pendant plusieurs heures et même plusieurs jours après; elles provoquent un état durable d'anéantissement des forces, de faiblesse du pouls et d'embarras gastrique qui ne s'observait que rarement autrefois. J'ai cru opportun, en 1878, d'appeler l'attention de l'Académie sur cette situation, en mettant en cause cette fois la mauvaise qualité du chloroforme. Mes collègues chirurgiens m'ont appris qu'ils étaient satisfaits de leurs chloroformisations : ce qu'ils attribuaient à la bonne préparation du chloroforme fourni par l'administration, ainsi qu'aux soins qu'ils avaient de se pourvoir de cet anesthésique chez un pharmacien de leur choix. Pourtant, MM. Marc Sée et Guyon

ont dit avoir observé un certain nombre d'accidents semblables à ceux que je signalais, qu'ils étaient disposés à attribuer, M. Guyon surtout, à une certaine prédisposition des sujets.

Je crois que ce serait faire fausse route que de retomber dans le vague des prédispositions et des idiosyncrasies. Je doute moins que jamais que la différence dans les effets observés provienne surtout de différences dans l'état de pureté, de fraîcheur et de bonne conservation des chloroformes. Si je ne me défiais pas autant des erreurs de jugement causées par de simples coïncidences, je dirais que j'en ai eu la preuve directe. Chez les mêmes malades qui m'avaient donné auparavant des chloroformisations très médiocres, j'ai retrouvé, avec du chloroforme purifié, fraîchement préparé, mes bonnes chloroformisations d'autrefois. La purification avait consisté à traiter par le procédé de M. Regnauld les échantillons achetés dans un certain nombre de pharmacies en renom, et qui tous se coloraient en rouge brun sous l'action de l'acide sulfurique.

Mais il paraîtrait, d'après les observations de M. Lucas-Championnière, recueillies, je pense, dans les services hospitaliers, que le chloroforme de l'administration expose aussi à de nombreux mécomptes. Il a même été fait, au cours de sa communication, une allusion discrète à un certain nombre de cas de mort par le chloroforme dans les hôpitaux de Paris. Ces faits passent à peu près inaperçus aujourd'hui ! La question des accidents dus aux anesthésiques est si vieille ! elle aura bientôt 40 ans ! Mais du moment qu'il s'agit du bien-être et même de la vie de nos opérés, ne s'impose-t-elle pas toujours à la sollicitude du chirurgien ? Toutefois, il importe beaucoup de préciser le but à atteindre. J'ai été surpris d'entendre M. Lucas-Championnière rappeler une sorte de maxime formulée jadis par un maître éminent en chirurgie, M. Sédillot, qui professait que le chloroforme pur et bien administré ne tuait jamais. Je n'accepte pas et je n'ai jamais accepté cette proposition de M. Sédillot. J'ai toujours pensé, d'ailleurs, que cet esprit si perspicace était moins absolu qu'il ne voulait le paraître ; qu'il avait forcé la note, comme on dit, pour montrer l'extrême importance qu'il attachait à une bonne administration de l'agent anesthésique.

Quoiqu'il en soit, nous devons rester aujourd'hui dans les limites de la vérité stricte. Je ne crois pas m'en éloigner en déclarant que l'état anesthésique, provoqué soit par le chloroforme, soit par l'éther, expose à des dangers de mort subite : dangers fort éloignés, sans doute, mais incontestables, quelles qu'aient été les précautions pour assurer une bonne administration. Ces dangers, ainsi que je pense l'avoir démontré depuis longtemps, ne

sont pas liés à une absorption excessive de l'agent anesthésique, c'est-à-dire à un véritable empoisonnement, mais bien à des troubles dans les fonctions du cœur, à un état syncopal primitif ou secondaire, auquel expose la période d'excitation initiale ou terminale de l'anesthésie.

Il importerait beaucoup que cette loi de physiologie pathologique fût nettement acceptée, d'un commun accord, parce qu'elle est la sauvegarde de notre indépendance médicale contre des ingérences illégitimes.

J'ai été surpris d'entendre notre collègue avancer, sans donner d'explications, que les chirurgiens anglais administraient mal le chloroforme. Je croirais volontiers que sa parole a été au delà de sa pensée, d'autant plus que nos confrères d'outre-Manche ont, pour la plupart, remplacé le chloroforme par l'éther, depuis que la justice anglaise les oblige à comparaître à propos de chaque cas de mort par le chloroforme. Fort heureusement, nous n'en sommes pas là, et nous pouvons continuer à rechercher à loisir et en pleine sécurité, tant chez l'homme que chez les animaux, les moyens de réduire au minimum les chances d'accident.

A ce propos, je crois avoir entendu M. Lucas-Championnière dire que le chien était un mauvais réactif physiologique. Qu'il me permette de lui dire que, sur ce point, je suis d'un avis tout opposé. Pendant sept années environ, je me suis occupé sans relâche de l'action physiologique de l'alcool et des anesthésiques. Je n'ai pas eu de collaborateur plus patient, plus commode, plus tolérant que le chien. C'est à ce point que j'ai pu tenir bien souvent, pendant des séances de 2, 3 et 4 heures, les mêmes sujets dans le même état de tolérance anesthésique, sans leur faire courir de risques et surtout sans remarquer les accidents imprévus qui s'observent chez l'homme. S'il restait quelques doutes sur ce point dans l'esprit de notre collègue, je me permettrais de lui rappeler que Claude Bernard ayant repris, au collège de France, quelques années après moi, cette question des anesthésiques, n'avait, chez les mammifères, recours qu'à des chiens.

Mais, d'ailleurs, si je ne me trompe, cette question de l'action physiologique des anesthésiques me paraît, aujourd'hui, un sujet bien épuisé.

M. Guyon. Dans la discussion qui a eu lieu à l'Académie, j'ai dit qu'avec le même chloroforme on voyait les vomissements se produire surtout chez les femmes et les enfants.

M. Sée. Dans le cours de la même discussion je me suis déclaré satisfait du chloroforme des hôpitaux; depuis lors mon opinion n'a pas changé, si bien que je me demande si c'est bien à l'impureté

du chloroforme qu'il faut attribuer les accidents. Je n'ai guère observé que des vomissements et des nausées qui se prolongent quelquefois un certain temps.

Quoi qu'il en soit, je trouve la communication de M. Lucas-Championnière intéressante et je pense, comme lui, que le chloroforme n'est jamais trop pur.

M. Farabeuf. Trois points principaux se dégagent du travail de M. Regnauld : 1° les plaintes contre le chloroforme sont périodiques ; 2° l'administration fabriquait jadis son chloroforme elle-même ; actuellement elle contrôle et purifie celui qu'elle achète aux fabricants en grand.

Je me demande si elle continue à purifier et si elle ne se borne pas à contrôler.

3° M. Regnauld recommande l'épreuve du papier. Ce dernier devra rester sec, une fois le chloroforme évaporé, et il faut que l'odeur de ces vapeurs soit la même à la fin de l'épreuve qu'au commencement.

M. Perrin a dit que la question physiologique était vidée ; cependant ne doit-on pas attribuer une réelle importance aux publications de M. Paul Bert, qui sont venues après celles de Claude Bernard ?

M. Perrin. M. Farabeuf fait-il allusion aux travaux de M. Paul Bert sur le protoxyde d'azote ?

M. Farabeuf. M. Paul Bert s'est occupé récemment du chloroforme.

M. Desprès. Le chloroforme des hôpitaux m'a toujours paru excellent ; c'est de celui-là que je me sers de préférence. D'ailleurs n'est-il pas impossible d'avoir du chloroforme rigoureusement pur ? Les qualités chimiques de cet agent anesthésique n'ont, à mes yeux, qu'une importance secondaire. Le même chloroforme, pur ou impur, peut causer des accidents chez un sujet et n'en pas causer chez un autre. C'est ce que j'ai vu une fois avec Nélaton que j'assistais dans une opération. L'opérée eut une syncope, et elle avait respiré le même chloroforme que des malades de l'hôpital qui, le matin même, n'avaient pas présenté d'accidents.

Depuis que j'ai perdu un malade dont j'avais confié la chloroformisation à un de mes élèves et qui a mis une heure à mourir, je commence toujours la chloroformisation moi-même ; je crois donc que les accidents sont dus souvent, sinon toujours, au mode d'administration. Si les Anglais et les Américains en voient se produire si fréquemment, cela tient à ce qu'ils donnent le chloroforme brutalement.

Les Anglais donnent actuellement la préférence à l'éther, beaucoup par crainte des tribunaux; mais, en réalité, l'éther est peut-être plus dangereux.

Il est bien inférieur, selon moi, au chloroforme; celui-ci est un bon anesthésique répondant à tous les besoins. L'ivresse du chloroforme est comme celle du vin; provoquée à petits coups, elle produit son effet sans danger.

M. Tillaux. Quel que soit le chloroforme employé, on aurait tort de sonner la cloche d'alarme à propos du chloroforme actuel des hôpitaux. Il me paraît se comporter exactement comme celui d'il y a vingt ans. Ne voyait-on pas alors des sujets réfractaires, d'autres qui vomissaient, d'autres qui présentaient des menaces d'asphyxie ou de syncope, sans qu'on pût incriminer autre chose que la susceptibilité spéciale de ces sujets? N'observons-nous pas aujourd'hui la même variabilité de phénomènes?

N'ayant jamais vu mourir un seul opéré, ni entre mes mains, ni entre les mains d'un collègue, je me demande si l'agent anesthésique qu'on nous livre est si mauvais qu'on le dit.

Ces réserves faites, je suis actuellement d'avis que le chloroforme n'est jamais trop pur; mais, je le répète, il est bon qu'on sache bien que les accidents dépendent avant tout des sujets, et en second lieu de la manière dont on les endort.

M. Le Fort. Parler des cas de mort par le chloroforme, c'est sortir de la question; il s'agit surtout des inconvéniente du chloroforme. Les vomissements incessants, comme j'en ai vu ce matin même à une opérée de M. Tillaux, sont un de ces inconvénients.

Le chloroforme des hôpitaux provient, comme celui de M. Yvon, d'une fabrique de Lille où on le tire sans doute de l'alcool de betterave. La différence dans les effets du chloroforme de la ville, par rapport à celui des hôpitaux, vient sans doute de ce qu'on en envoie dans ces derniers de grandes quantités qui s'altèrent peu à peu. Il y aurait donc avantage à mettre à la disposition des chirurgiens des tubes qui en contiendraient une trentaine de grammes et qu'on ouvrirait au fur et à mesure des besoins du service.

Il y a trente-deux ans, j'avais conseillé d'expédier ce liquide aux médecins de l'armée d'Afrique dans des tubes hermétiquement clos. J'ai encore chez moi un de ces tubes. Je prierai M. Regnauld d'en examiner le contenu. Nous saurons ainsi si ce mode de conservation est réellement bon.

M. Lucas-Championnière. Je n'ai pas plus attaqué le chloroforme des hôpitaux que celui de la ville. Ce dernier est tout aussi souvent impur que l'autre, et quand il ne l'est pas, cela tient, ou à ce

qu'il a été rectifié, comme celui de M. Yvon, ou à ce que le fabricant a livré un produit possédant les qualités requises. Si M. Regnauld prenait soin jadis de contrôler et, au besoin, de purifier celui qu'il recevait du fabricant, je ne suis pas certain que la même précaution soit prise par son successeur.

Évidemment les accidents ne dépendent pas uniquement de l'impureté du chloroforme, à preuve que le même chloroforme, parfaitement supporté par un ou plusieurs sujets, peut en tuer rapidement un autre; mais quand il m'est démontré qu'il me faut bien moins de chloroforme pur pour produire l'anesthésie que de chloroforme impur, quand un pharmacien propose un réactif nouveau, plus sensible et plus digne de confiance que les autres, pourquoi repousser, comme le fait M. Desprès, la proposition de vérifier toujours le chloroforme dont on se sert et de n'employer autant que possible que du chloroforme pur?

A cette condition, le chloroforme, employé avec la prudence que nous y mettons en France, restera le meilleur des anesthésiques. Les Anglais, et surtout les chirurgiens de Londres, en donnent de si grandes quantités d'emblée qu'il n'est pas étonnant qu'ils aient bien plus d'accidents que nous. Il s'en faut qu'ils recourent aussi souvent à l'éther que le disait M. Desprès; je n'ai pas vu employer une seule fois cet agent pendant le séjour que j'ai fait en Angleterre.

Spencer Wells donne la préférence au bichlorure de méthylène, pensant que cette substance donne lieu moins souvent aux vomissements; or, je la lui ai vu employer trois fois, et les trois malades ont vomi.

Le chloroforme est donc supérieur à tous les autres anesthésiques, mais il y a tout avantage à en avoir de très pur, à l'administrer avec beaucoup de précautions, à le conserver auparavant à l'abri de l'air et de la lumière et à perfectionner les modes de conservation en usage dans les hôpitaux.

Si j'ai avancé que le chien était, à l'endroit du chloroforme, un mauvais réactif physiologique, c'est que le préparateur de Cl. Bernard lui-même m'a dit jadis que beaucoup de ces animaux succombaient avant même le commencement des expériences. Le chien est donc très sensible à cet agent anesthésique.

M. Perrin. Il me semble, ainsi qu'à M. Le Fort, que M. Tillaux a un peu déplacé la question en parlant des morts par le chloroforme; car M. Lucas-Championnière s'était surtout attaché à signaler les inconvénients des chloroformes impurs relativement à l'irrégularité de l'anesthésie et aux vomissements.

M. Lucas-Championnière. Telle a été en effet ma pensée, mais

tout en adoptant l'axiome de Sédillot: « *Le chloroforme bien donné ne tue jamais* », je n'oublie pas que Sédillot lui-même ajoutait: « *Tout individu à qui on donne du chloroforme est sur le point de mourir* », ce qui signifie, en résumé, que l'on doit manier avec beaucoup de prudence un agent d'anesthésie aussi puissant.

M. Perrin. J'ajouterai à mon tour que, d'une manière générale, lorsque les précautions connues ont été prises, la mort par le chloroforme ne peut pas être imputée aux chirurgiens.

Rapport

Sur un travail de M. Combalat, professeur de clinique chirurgicale à l'Ecole de Marseille, intitulé : *Mémoire sur la résection du maxillaire supérieur, suivi de quatre observations,*

par M. Polaillon.

Messieurs,

Vous avez chargé une commission composée de MM. Tillaux, Lannelongue et Polaillon, de vous rendre compte du travail de M. Combalat sur la résection du maxillaire supérieur. Je me hâte de vous présenter ce rapport, afin que l'auteur, qui ambitionne de devenir un de nos membres correspondants, puisse offrir un nouveau titre à nos suffrages.

Après avoir rapidement exposé l'historique de cette opération, M. Combalat discute s'il est opportun d'endormir le patient. Heyfelder, Sédillot, Chassaignac, Maisonneuve conseillent d'avoir recours à l'anesthésie seulement pour la dissection du lambeau. D'autres chirurgiens, tels que Fergusson et Denonvilliers, la rejettent complètement. Mais, en 1870, M. Verneuil fit voir que l'on pouvait endormir complètement les malades jusqu'à la fin de l'opération. Pour cela il suffit d'empêcher le sang de faire irruption dans le larynx en obturant l'orifice postérieur des fosses nasales avec un tampon de charpie, et de pratiquer en dernier lieu les incisions qui pénètrent dans la bouche. M. Combalat a suivi cette règle dans une de ses observations. Mais il juge avec raison qu'il n'est pas nécessaire, pour une ablation du maxillaire supérieur, même totale, de pratiquer la trachéotomie préventive, dans le but d'interrompre toute communication entre les voies respiratoires et le champ de l'opération, afin d'administrer le chloroforme par la plaie trachéale.

M. Combalat montre aussi que la ligature préventive de la carotide, pour se mettre à l'abri d'une hémorragie, doit être aban-

donnée, car les artères superficielles, liées au fur et à mesure qu'on les intéresse, ne donnent jamais lieu à une perte de sang inquiétante, et les artères profondes, telles que la sous-orbitaire, la ptérygo-palatine et la palatine supérieure, déchirées plutôt que coupées dans le dernier temps de l'ablation du maxillaire, versent ordinairement peu de sang. On n'a affaire le plus souvent qu'à une hémorragie en nappe. La compression avec une éponge suffit à l'arrêter ; mais si l'écoulement se faisait en jet par les artères profondes, il serait facile de les lier ou de les cautériser au fer rouge. A ce point de vue, une pratique excellente consiste, avant de luxer le maxillaire, à séparer le voile du palais du bord postérieur de la voûte palatine non pas avec le bistouri, mais avec le thermocautère porté au rouge sombre.

M. Combalat est partisan de l'incision interne, soit seule, soit combinée avec une incision horizontale : celle-ci, parallèle au bord inférieur de l'orbite, divise la paupière, tandis que l'incision verticale, partant du grand angle de l'œil, descend sur les côtés du nez, contourne l'aile du nez jusqu'à la sous-cloison et divise la lèvre supérieure sur la ligne médiane. D'une manière générale, je ne partage pas les préférences de notre confrère pour l'incision interne, et je n'accepte pas, pour l'incision externe, les reproches qu'il formule contre elle. Lorsqu'on fait partir l'incision externe de la commissure labiale pour la faire remonter par un trajet légèrement concave en avant, jusque sur la face externe de l'os malaire, on évite le canal de Sténon, on réduit le plus possible l'étendue de la section des téguments et par suite on dissimule, autant que possible, les traces de l'opération. Si l'incision externe entraîne la section d'un certain nombre de filets du facial, ces nerfs se cicatrisent avec les lèvres de la plaie, et la paralysie ne persiste pas. L'incision interne me paraît laisser à sa suite une difformité plus grande. Mais la disposition de la tumeur et l'avantage d'opérer longtemps en dehors de la bouche obligent quelquefois d'y avoir recours. M. Combalat est d'ailleurs trop bon clinicien pour se montrer exclusif, et dans ses quatre opérations, il a eu recours deux fois à l'incision externe et deux fois à l'incision interne.

En étudiant les divers moyens de séparer le maxillaire des os voisins, M. Combalat passe successivement en revue l'emploi de la gouge et du maillet, de la scie à chaîne et des cisailles. Avec à peu près tous les chirurgiens de nos jours, il donne la préférence aux fortes cisailles pour sectionner d'un seul coup l'apophyse montante et la voûte palatine. Il pense aussi que les cisailles suffisent le plus souvent pour couper l'os malaire. Ce n'est que dans les cas où cet os résiste et présente une dureté assez grande pour

faire craindre de produire des éclats osseux, qu'il vaut mieux recourir à la scie à chaîne.

Les observations de notre confrère de Marseille prouvent une fois de plus combien l'ablation du maxillaire supérieur, malgré l'énormité du délabrement, offre un pronostic bénin. Aucun accident n'est venu entraver la guérison de ses opérés. Toutefois, dans deux cas où la résection avait été totale, l'œil, privé du plancher orbitaire, s'était déplacé en bas et en dehors, puis s'était enflammé, la cornée s'était ulcérée et l'œil avait fini par se détruire. M. Combalat attribue cet accident au défaut de protection de l'œil déplacé, et il pense qu'on pourrait le prévenir en suturant les paupières et en laissant subsister la suture pendant plusieurs mois, afin de donner le temps au tissu inodulaire de se former et de remplacer le plancher de l'orbite. Assurément, cette précaution, dont M. Combalat a la priorité, peut être utile dans certains cas. Mais il y a des cas où, malgré la protection complète du globe oculaire, la fonte purulente de cet organe ne pourrait être évitée. C'est lorsque le nerf maxillaire supérieur, mal sectionné dans sa branche sous-orbitaire, est arraché à son émergence du ganglion de Gasser pendant l'ablation du maxillaire supérieur. Le ganglion de Gasser peut alors être désorganisé de telle sorte que la branche ophtalmique ne remplissant plus ses fonctions, il en résulte des troubles trophiques du côté du globe oculaire et par suite sa fonte purulente. Dans une discussion récente, qui a eu lieu dans le sein de la Société (séance du 2 novembre, p. 799), l'un de vos commissaires, M. Tillaux, a cité un exemple de fonte purulente de l'œil, qu'il a attribuée à des troubles trophiques consécutifs à une résection du maxillaire supérieur. Comme M. Combalat n'a pas mis à exécution son idée de suturer les paupières dans le cas de déplacement de l'œil, on peut rester dans le doute sur l'efficacité de cette mesure de précaution, et considérer, jusqu'à nouvel ordre, la phtisie de l'œil comme dépendant d'un arrachement des nerfs trophiques.

Voici, en terminant, le résumé des observations de M. Combalat :

Observation I. — Un homme de 45 ans, porte une tumeur carcinomateuse du maxillaire supérieur gauche. Le mal a débuté, il y a un an, au niveau de la seconde incisive, par une légère tuméfaction qui a envahi rapidement tout le bord alvéolaire et une partie de la voûte palatine. La surface alvéolaire de la tumeur est ulcérée. Les ganglions sous-maxillaires gauches sont sensibles au toucher et un peu volumineux.

La santé générale du malade est excellente.

L'ablation totale du maxillaire supérieur fut décidée et pratiquée pendant la chloroformisation. Au préalable, ainsi que le conseille M. Verneuil, l'orifice postérieur de la fosse nasale avait été oblitéré avec une petite éponge attachée à un fil.

Un lambeau externe fut limité par une incision horizontale suivant le bord inférieur de l'orbite et une incision verticale partant du grand angle de l'œil et venant gagner le bord libre de la lèvre supérieure. Le nerf sous-orbitaire fut mis à nu et réséqué. Le maxillaire fut détaché, à ses trois points de connexion, avec de fortes cisailles; puis le voile du palais ayant été séparé avec un bistouri, l'os fut saisi avec un fort davier et extrait par un mouvement combiné de torsion et de traction. Les surfaces saignantes furent cautérisées au fer rouge. Le lambeau fut suturé.

Un mois après l'opération la guérison était parfaite. Mais l'œil n'était pas recouvert d'une manière complète par la paupière inférieure renversée en dehors. Il en résulta une kérato-conjonctivite suivie de perforation de la cornée et d'atrophie de l'œil. Le tout s'était produit sans trop de souffrance.

Au bout de deux ans le malade mourut de cachexie cancéreuse avec récidive dans l'os malaire et l'os frontal.

Observation II. — Une femme, de 50 ans, portait un carcinome du maxillaire supérieur droit ayant évolué d'une manière rapide. Les ganglions sous-maxillaires étaient sains.

Pendant la résection, la patiente fut soumise à l'anesthésie tant que dura la dissection du lambeau. Incision externe partant de la commissure labiale et venant aboutir au milieu de l'os malaire. Le lambeau est relevé sur la joue droite. Le nerf sous-orbitaire est réséqué. L'os est isolé avec de fortes cisailles, puis luxé de haut en bas. L'os malaire présentant des points altérés fut détaché au niveau de l'apophyse orbitaire externe. Cautérisation des points saignants avec le thermocautère. Suture du lambeau.

Le lendemain de l'opération la conjonctive devint rouge. Cinq jours après l'inflammation s'en empara, en même temps que la paupière se renversa de plus en plus en dehors. La cornée s'ulcéra peu à peu et finalement l'œil fut perdu.

Cependant, au bout d'un mois, la malade était complètement guérie de son opération.

Le mal récidiva dans le frontal cinq mois après et la malade mourut.

Observation III. — Un homme, âgé de 32 ans, est affecté, depuis 3 ans, d'un fibrome du maxillaire supérieur droit.

Résection partielle du maxillaire en conservant le plancher orbitaire. Incision externe curviligne.

Guérison sans accidents du côté de l'œil.

Depuis plus de dix ans la guérison se maintient.

Observation IV. — L'observation quatrième a pour titre : *Résection partielle des deux maxillaires supérieurs; guérison.*

Comme les observations de ce genre sont rares, nous rapportons *in extenso* celle de M. Combalat :

La nommée Paille (Virginie), âgée de vingt-cinq ans, née à Lorgues (Var), est entrée à l'Hôtel-Dieu, salle Sainte-Catherine, n° 12, le 16 mai 1879, présentant une déformation de la face produite par une tumeur du volume d'une orange.

Il y a dix-huit mois, la nommée Virginie avait eu, à la mâchoire supérieure du côté gauche, une grosseur du volume d'un pois siégeant au niveau et au-dessus de l'avant-dernière molaire. C'était en novembre 1877. Cette tumeur augmenta de volume petit à petit, sans déterminer la plus légère douleur. Au mois de septembre 1878, elle avait acquis le volume d'un œuf de poule. Elle gênait la malade qui se décida à consulter le docteur Blanc, de Draguignan, et à se la faire extirper par ce praticien à l'aide de l'écraseur de Chassaignac. L'opération datait à peine de deux mois quand la récidive eut lieu. La tumeur acquit dans l'espace de six mois le volume actuel.

Le mal débuta durant le cours d'une grossesse par une névralgie dentaire. Mariée depuis sept ans, elle a eu trois enfants, le plus jeune a dix mois. Elle a toujours joui d'une bonne santé. Virginie n'a pas eu de rhumatisme, ni de maladie herpétique, encore moins d'affection syphilitique.

Le père et la mère fort âgés jouissent d'une parfaite santé. La malade ne se rappelle pas avoir reçu de coup ni fait de chute sur la face. Elle avait depuis longtemps une dent cariée, dont elle souffrait de temps en temps, et surtout pendant sa grossesse; elle était tombée, nous dit-elle, par morceaux, au point qu'il n'en restait que les racines. C'était la seconde molaire.

Actuellement, la tumeur a le volume d'une grosse orange : elle est située à la partie médiane du maxillaire supérieur, s'étendant de la troisième molaire, d'un côté, à la molaire correspondante du côté opposé, en formant une saillie arrondie qui occupe toute la voûte palatine et tout le rebord dentaire. Les dents sont toutes mobiles quoique tenant encore. La tumeur offre une coloration rosée. Elle est lisse au toucher, sans bosselures, d'une dureté assez grande en certains points, d'une élasticité évidente sur d'autres, et présentant une fausse fluctuation sur certains points. Les douleurs

sont peu vives ; la mastication est très pénible et la respiration fort gênée, les fosses nasales étant obturées par le refoulement de la tumeur.

Le nez, les cartilages des ailes du nez, la sous-cloison et la lèvre supérieure, qui ne présentent aucune altération pathologique, sont fortement relevés en haut par la saillie exagérée de la tumeur au niveau de l'os incisif. Cette déformation donne au visage l'aspect d un groin de cochon.

Les ganglions de la région sous-maxillaire sont sains.

La santé générale est bonne. La malade est anémiée ; elle dort bien et mange peu à cause de la gêne qu'elle éprouve pour mastiquer les aliments.

L'absence de ganglions, de teint cachectique, de douleurs lancinantes, l'âge de la malade, le volume de la tumeur, son développement rapide, sa récidive sur place, me firent éloigner toute idée de carcinome; elle ne présentait pas non plus cette crépitation parcheminée, signe de l'amincissement de l'os pouvant faire croire à une tumeur kystique ; la peau ni la muqueuse ne présentaient une vascularisation anormale au voisinage de la tumeur. Celle-ci manquait de la dureté et de l'élasticité du chondrome. La marche avait été plus rapide, et son siège différent. La tumeur en outre avait récidivé sur place. Elle n'avait pas non plus cette égalité de consistance, cette dureté, cette indolence, cette marche du fibrome; elle ne ressemblait en rien à une exostose.

Son élasticité évidente, sa fausse fluctuation sur certains points, le siège du mal à son début au voisinage d'une dent cariée, la récidive de la tumeur sans altération de la santé générale, la consistance dure dans quelques points, me firent admettre un fibrosarcome central du maxillaire supérieur.

La malade fut soumise pendant un mois à un traitement tonique, fer et quinquina, afin de combattre chez elle l'anémie. La veille de l'opération je fis extraire l'avant-dernière molaire de chaque côté.

Le 4 juin 1879, l'opération fut pratiquée au milieu d'une nombreuse assistance avec le concours de mes collègues, les professeurs Chapplain, Soget, Gaumel, Vidal et de plusieurs docteurs.

La malade couchée dans le décubitus horizontal, le dos un peu relevé, la tête soutenue par un plan résistant, est soumise à l'action du chloroforme et maintenue sous l'influence de celui-ci pendant toute la durée du premier temps, c'est-à-dire de la dissection des deux lambeaux.

Une première incision horizontale, part de l'angle externe de l'orbite, sectionne la paupière inférieure au niveau du rebord orbitaire et se dirige ainsi de dehors en dedans jusqu'à la racine du nez. Une seconde incision verticale part de ce point, longe l'apophyse

montante du maxillaire, suit le pourtour de l'aile du nez, vient en suivant l'orifice de la fosse nasale au voisinage de la sous-cloison et descend obliquement vers le bord libre de la lèvre. Une incision semblable est tracée sur la joue du côté opposé. Les parties molles sont détachées du maxillaire à droite et à gauche jusqu'au niveau du repli que forme le sillon alvéolo-génien. Les vaisseaux sont liés ou tordus au fur et à mesure qu'ils sont ouverts. La lèvre n'est sectionnée qu'en dernier lieu, ainsi que le repli fibro-muqueux qui de la joue se porte sur le rebord alvéolaire. La malade se réveille petit à petit. Les deux lambeaux complètement séparés du maxillaire simulent deux auvents qui sont portés en arrière et maintenus dans cette position à l'aide de pinces hémostatiques appliquées sur chaque moitié de la lèvre et confiées à des aides. Chaque aile du nez, ainsi que le petit lambeau qui fait suite à la sous-cloison, est séparée de l'orifice des fosses nasales, avant de procéder au second temps de la résection partielle des deux maxillaires supérieurs.

2e *temps*. Je me sers pour exécuter ce temps, d'abord d'une scie à main, à lame mince et solide ; je sépare par un trait de scie la portion inférieure des maxillaires du plancher de l'orbite correspondant, en suivant une ligne horizontale qui passe au niveau des fosses sous-orbitaires, au-dessus des cornets inférieurs et à la racine de l'apophyse montante des deux maxillaires. La section osseuse est ainsi continuée dans cette direction d'avant en arrière jusqu'à la tubérosité maxillaire droite et gauche, au niveau d'une ligne qui correspond à l'avant-dernière molaire, extraite la veille de l'opération. Je me sers ensuite des cisailles de Liston, fortes et à mors longs, pour sectionner la voûte palatine. Les deux extrémités de l'incision transversale sont réunies au rebord alvéolaire correspondant par une section verticale, et un troisième coup de cisaille détache d'une façon définitive l'apophyse palatine des deux maxillaires. Ce temps-là s'exécute d'une façon rapide. L'ablation des maxillaires produit aussitôt une vaste cavité, qui rend l'aspect de la malade repoussant. L'écoulement de sang est peu abondant; il se fait en nappe. L'exploration du tissu osseux est faite avec minutie et par mesure de précaution le thermocautère est appliqué sur les surfaces réséquées.

Je mets, pour soutenir les lambeaux, une grosse éponge neuve lavée dans l'eau phéniquée, dans le creux laissé par l'ablation des maxillaires ; un fil ciré qui la traverse, la maintient en place en venant prendre son point d'appui sur le bonnet de la malade en passant par l'orifice des fosses nasales.

Je procède ensuite au 3e temps, à la réunion des lambeaux, en me servant de la suture entrecoupée pratiquée avec du fil d'argent. J'ai recours à la suture entortillée pour la réunion des deux lam-

beaux de la lèvre avec le petit lambeau médian à base supérieure qui continue la sous-cloison.

Avant l'opération j'avais fait prendre l'empreinte de la voûte palatine, et dès le second jour je remplace l'éponge par une pièce provisoire en gutta-percha. Cette pièce se fixe en arrière par deux crochets à la dernière dent de chaque côté. En avant, elle prend un point d'appui sur la lèvre supérieure; et, à l'aide d'un fil d'argent qui part du milieu de cette pièce en avant, elle prend un point d'appui sur le front de la malade, le fil d'argent venant se fixer sur une épingle piquée au bonnet de la malade. Cette pièce obture ainsi la cavité qui faisait communiquer la bouche avec les fosses nasales.

La tumeur enlevée comprend les deux maxillaires à l'exception du rebord orbitaire et de la portion qui supporte la dernière molaire. Elle est du volume du poing; elle est partout recouverte d'une couche amincie de tissu osseux. Ses parties fluctuantes incisées présentent une matière grisâtre, ramollie, mêlée d'un peu de sang et elle a l'aspect gélatiniforme sur d'autres points. La limite périphérique de la tumeur est très nette; la section en arrière a porté sur des tissus sains. Au microscope on constate les éléments propres au sarcome. Parmi les cellules, les unes sont sphériques, les autres irrégulières avec prolongements multiples; elles possèdent, certaines, un ou plusieurs noyaux sphériques, d'autres, plusieurs noyaux ovalaires. Ces noyaux sont très nets dans l'eau additionnée d'acide acétique; les cellules sont disposées les unes côte à côte, d'autres sont séparées par une substance amorphe, il y en a qui sont encadrées par du tissu conjonctif disposé en faisceaux entre-croisés en sens divers. Tels sont les résultats microscopiques fournis par la tumeur examinée par le professeur Laget.

La malade n'a pas trop perdu de sang, vu la rapidité d'exécution, néanmoins, elle a besoin d'être soutenue par des excitants, tant la syncope est menaçante. Elle est pâle, froide, le pouls est petit. Elle est transportée avec précaution dans son lit fortement chauffé et prend toutes les dix minutes une cuillerée à soupe d'une potion contenant 10 grammes d'acétate d'ammoniaque, 40 grammes de cognac et 60 grammes de sirop de quinquina.

Jusqu'à deux heures la malade a été dans un état de faiblesse alarmant. Après, la peau se réchauffe, le pouls se relève, etc.; le soir, à huit heures, P. 108, T. 38.9. La peau est sèche et chaude, la figure est rouge, la malade est agitée, je prescris la potion suivante en place de la première : alcoolature d'aconit 2 grammes, sirop diacode 40 grammes dans un julep gommeux de 120 grammes; limonade, sirop de groseille, glace, telles sont les boissons prescrites et prises à l'aide d'une tasse à bec portant à son extrémité un tube en caoutchouc de dix centimètres de long ; les

liquides tombent ainsi directement dans le pharynx et leur déglutition s'opère d'une façon suffisante pour n'avoir pas besoin de me servir de la sonde œsophagienne introduite par les fosses nasales.

5 *juin*. La nuit a été sans sommeil, la soif assez vive; la peau est moins sèche, le pouls moins rapide, P. 92, T. 38; bouillon, eau rougie, continuation de la potion. La journée est bonne. Soir, P. 88, T. 38.5; déglutition des liquides pénible; julep avec dix centigrammes d'extrait thébaïqne à prendre en trois fois dans le courant de la nuit à une heure de distance.

6 *juin*. La malade se sent assez bien. P. 112, T. 39,9; le sommeil est léger pendant la nuit, malgré la potion opiacée; lavages répétés de la cavité buccale avec de l'eau fraîche additionnée d'eau phéniquée de la solution faible de Lister dans la proportion d'un quart, continuation de la glace en petits fragments comme les jours précédents, vin de quinquina; potion avec deux grammes de chloral pour la nuit en remplacement de l'extrait thébaïque. Soir, P. 105, T. 39.

7 *juin*. J'enlève les épingles de la suture entortillée et je les remplace par une suture sèche collodionnée. La nuit est bonne. P. 106, T. 38.9. Lavages phéniqués dans la bouche avec un irrigateur, la tuméfaction de la face qui avait été assez marquée a totalement disparu; lait, bouillon, la déglutition est moins douloureuse. Soir, P. 105, T. 38,7.

8 *juin*. Journée bonne; la veille, sommeil satisfaisant durant la nuit. Les fils de la suture entrecoupée sont enlevés. P. 100, T. 38,2; potages, bouillon, lait; je fais supprimer la potion à l'aconit et à la digitale, continuation de la potion au chloral. Le soir, P. 104, T. 38,4; les souffrances pour avaler les liquides ont cessé complètement.

9 *juin*. L'état général est satisfaisant, la nuit très bonne, les souffrances presque nulles, P. 100, T. 38; les lavages phéniqués sont remplacés par des irrigations d'eau alcoolisée, je prescris une potion contenant 3 grammes d'extrait mou de quinquina et 20 grammes d'alcool à prendre dans la journée. Potage, œufs, lait, vin de Bordeaux. — Soir : P. 104. T. 38,2.

9 *juin*. Souffrances modérées, facies excellent, P. 90, T. 37,9; La malade réclame une plus grande quantité d'aliments. Volaille et poisson pour les deux repas de la journée. — Le soir : P. 95. T. 38.

11 *juin*. — La nuit a été calme; néanmoins la malade a moins bien dormi que la nuit précédente. Elle accuse des douleurs vives dans le ventre. Elle n'est plus allée à la selle depuis le jour de l'opération. Coliques vives. P. 95. T. 38. Je fais administrer un lave-

ment purgatif qui procure une selle copieuse et en même temps la cessation des coliques.

La température, le soir, est la même que le matin.

12 *juin.* — La cicatrisation des lambeaux est complète des deux côtés. La réunion s'est faite par première intention. Les cicatrices sont peu apparentes. La nuit a été meilleure que la précédente : le pouls est à 90. T. 37,9. — Le soir : P. 96. T. 38. Les aliments sont avalés sans trop de difficulté, leur digestion s'opère bien et la malade réclame de se lever.

13 *juin.* — P. 88. T. 37,8. Nuit bonne. Selles régulières.

14 *juin.* — P. 82. T. 37,5.

15 *juin.* P. 80. T. 37,5. La malade commence à se lever quelques instants auprès de son lit. Même régime que les jours précédents. Continuation du quinquina. Je prescris en outre 30 grammes de la solution de phosphate do fer à prendre en deux fois tous les jours. Une cuiller à midi et une cuiller le soir dans l'eau et le vin on mangeant.

16 *juin.* — P. 82. T. 37. L'appareil en gutta-percha est enlevé afin d'examiner le travail de cicatrisation du côté des os. L'aspect des surfaces osseuses est excellent et les bourgeons charnus très développés. Lavage de la cavité charnue avec l'eau alcoolisée. La suppuration est presque nulle. Les matières visqueuses, gluantes, qui, dès le principe, s'écoulaient en bavant de la cavité buccale, ont sensiblement diminué. L'appareil est mis après le pansement.

18 *juin.* — Pouls normal, appétit très soutenu, sommeil excellent; la malade ne souffre pas et elle n'éprouve qu'un peu de gêne dans la mastication. Viandes rôties. Vins généreux. Fer et quinquina, telle est la prescription.

28 *juin.* — Tous les jours, l'appareil provisoire en gutta-percha est enlevé pour être nettoyé et les lavages alcoolisés agissent plus directement sur les surfaces osseuses, bourgeonnantes et à la veille d'être cicatrisées.

25 *juin.* — La malade prend de l'embonpoint. Non seulement elle se lève, mais elle commence à sortir de la salle et à se promener sur la galerie. Les fonctions de nutrition s'exécutent d'une manière normale.

27, 29, 30 *juin.* — Le travail de cicatrisation est complet du côté des os, la malade jouit d'une santé excellente, son facies se colore, elle engraisse et n'a plus de malaises; la mastication se fait mieux.

7 *juillet.* — L'appareil provisoire en gutta-percha est remplacé par un dentier artificiel, la pièce remplace la voûte palatine, prend son point fixe en arrière sur la dernière molaire de chaque côté; une arête vive subdivise la fosse nasale en deux cavités secondaires

et continue en avant la cloison du nez. La lèvre supérieure le refoule en arrière et le maintient dans une immobilité parfaite; la malade reste encore huit jours dans l'hôpital afin de pouvoir juger de la valeur de l'appareil et d'y faire apporter telle modification jugée nécessaire; la voix n'est presque pas nasillarde, les liquides ne peuvent pénétrer dans les fosses nasales et les aliments solides sont triturés et déglutis sans difficulté.

J'ai revu la malade un an après jouissant d'une bonne santé, et ces jours derniers, c'est-à-dire plus de deux ans après l'opération, la malade, d'après ce que m'écrit son mari, ne s'est jamais mieux portée.

Discussion.

M. Nicaise. La fonte de l'œil, dans l'un des cas de M. Combalat, ne doit pas passer inaperçue. On se rappelle que, dans une des séances précédentes, j'ai signalé la possibilité des troubles du côté de l'œil, après la résection du maxillaire supérieur, et j'ai fait des réserves, à cette occasion, par rapport à l'élongation des nerfs crâniens.

Comme le sous-orbitaire tient solidement par ses rameaux superficiels, il est important de le sectionner avec soin dans l'orbite. M. Combalat avait-il pris cette précaution?

M. Tillaux. Quoique membre de la commission dont M. Polaillon est rapporteur, je ne suis pas de son avis relativement aux avantages de l'incision oblique externe de Velpeau; elle donne moins de commodité pour la résection que celle de Nélaton et elle laisse une cicatrice beaucoup plus visible. Je ne l'accepterais, à la rigueur, que pour les ablations partielles.

M. Combalat a tort de penser qu'il pourra toujours sectionner l'os malaire avec des cisailles. Cet instrument expose à causer des fractures avec éclats multiples; la scie à chaîne lui est bien supérieure, même quelquefois pour la section de l'apophyse montante.

M. Polaillon. Si je n'ai pas cité M. Nicaise à côté de M. Tillaux, c'est que les remarques de M. Tillaux relativement aux troubles oculaires, après la résection du maxillaire supérieur, avaient plus directement trait à la question que les craintes exprimées par M. Nicaise par rapport aux élongations de nerfs crâniens.

M. Combalat a spécifié que la dissection des téguments de la joue ne suffit pas pour dégager entièrement le nerf, et qu'il fallait le couper avec soin dans l'orbite.

Il n'a pas été exclusif pour le choix du procédé, mais il le fait dépendre de la forme de la tumeur.

Quand on peut faire l'incision externe courte, quand on a suturé avec soin ses deux lèvres, la déformation est nulle ou assez peu marquée pour qu'elle ne se révèle pas à trois ou quatre pas de distance.

Enfin, M. Combalat recommande la scie à chaîne pour la section de l'os malaire.

Les conclusions de M. Polaillon sont mises aux voix et adoptées.

Consultation.

M. Chauvel demande à ses collègues leur avis sur la conduite à tenir dans le cas suivant ;

Coup de pied de cheval sur la région pariétale gauche. — Convulsions épileptiformes des muscles du cou, du membre supérieur et du thorax du côté droit ; troubles moins prononcés dans le membre inférieur droit. — Céphalées intenses dans la moitié gauche de la tête, avec troubles visuels temporaires. — Opportunité de la trépanation ?

Bien que la trépanation des os du crâne ne soit pas, par elle-même, une opération redoutable, lorsqu'elle est pratiquée avec les précautions antiseptiques ; bien que l'intervention chirurgicale, dans des accidents analogues à ceux que je viens de résumer en tête de cette observation, ait donné souvent des résultats encourageants, j'ai tenu à connaître l'avis de la Société de chirurgie, dans le cas particulier actuellement confié à mes soins.

D..., 31 ans, gendarme à la compagnie de Seine-et-Marne, entré dans mon service, salle 14 *bis*, n° 16, hôpital militaire du Val-de-Grâce, le 20 novembre 1881. Pas de syphilis, bonne santé habituelle. En juin 1880, en faisant le poil à son cheval, D... reçoit sur la région pariétale gauche un coup de pied qui le renverse par terre (il était en ce moment accroupi près de l'animal), mais sans qu'il perde connaissance. Il peut se relever immédiatement et continuer son travail. Le cuir chevelu ne présente ni plaie, ni ecchymose, aucune trace du traumatisme ; aussi, l'accident passe presque inaperçu.

Cinq ou six jours après ce coup, le blessé ressent quelques fourmillements dans le bras et la main droite, le côté droit de la tête et de la poitrine, avec une sensation pénible d'engourdissement dans les mêmes parties. Cet état dure deux à trois minutes, puis disparaît complètement. Il se reproduit tous les quatre à cinq jours. Il en est de même pendant trois à quatre mois. Alors, tous ces accidents cessent, et le malade peut continuer son service.

Au mois de juillet 1881, le blessé est pris, dans la nuit, d'une véritable attaque épileptiforme, avec perte de connaissance et secousses convulsives dans le bras droit et le côté droit de la tête. Ces parties sont agitées de mouvements involontaires qui persistent pendant quinze à vingt minutes et s'effacent graduellement. Le 15 septembre, une crise plus violente se produit dans la journée, et cette fois les secousses musculaires se propagent jusqu'au membre inférieur, quoique très peu prononcées. Les attaques devenant de plus en plus fréquentes, ce militaire est envoyé le 24 octobre à l'hôpital de Provins. Pendant son séjour dans cet établissement, les crises se répètent tous les trois ou quatre jours. L'une d'elles, plus forte, s'accompagne d'une perte absolue de connaissance; dans les autres, le malade garde toute son intelligence et constate que les convulsions sont absolument limitées au côté droit du corps (tête, membre supérieur, et plus rarement membre inférieur). En dehors de ces attaques, le blessé se plaint depuis quinze jours de violents maux de tête, surtout pendant la nuit, et d'un trouble dans la vision de l'œil gauche. Il est évacué sur l'hôpital du Val-de-Grâce à la fin de novembre, les traitements mis en usage, frictions excitantes, vésicatoires sur le crâne, iodure et bromure de potassium n'ayant donné aucun résultat.

État actuel (20 novembre 1881). — D... présente toutes les apparences d'une bonne santé, quoiqu'un peu affaibli par son séjour à l'hôpital, la longue durée de ses souffrances et les inquiétudes que lui donne sa situation. Il est marié et père de famille. Aucune trace de syphilis. Marche facile, naturelle, les yeux ouverts ou fermés, aucun trouble apparent de la station et de la locomotion. La sensibilité cutanée et la force musculaire sont les mêmes des deux côtés du corps; aucune atrophie des membres droits, tous les mouvements s'exécutent normalement.

En examinant avec soin le cuir chevelu, je constate que presque toute la région pariétale gauche est douloureuse à la pression. Cependant il existe un point de quelques centimètres carrés de surface au niveau duquel le patient accuse constamment une souffrance plus vive; c'est là que le coup aurait porté. On ne voit à ce niveau ni plaie, ni cicatrice, ni enfoncement osseux, et cependant le doigt a la sensation vague d'une dépression légère, résultat probable de l'empâtement qu'a pu laisser à sa suite l'application répétée de vésicatoires volants. Toutefois, l'impression du doigt ne persiste pas, et la douleur provoquée ne s'accompagne d'aucune crise convulsive, d'aucune contraction musculaire de la face, du cou ou du membre supérieur droit.

La situation de ce point douloureux est déterminée à plusieurs reprises, elle reste toujours la même : 1° à 15 millimètres en arrière d'un plan vertical passant par le bord antérieur des conduits auditifs externes; 2° à 3 centimètres en dehors et à gauche de la ligne médiane; 3° à 15 centimètres au-dessus de l'orifice du conduit auditif externe gauche; 4° à 17 centimètres 1/2 en arrière de l'arcade sourcilière gauche, sur un plan vertical antéro-postérieur.

Reportant sur deux têtes d'adultes les mesures précédentes, nous

avons constaté qu'elles s'appliquaient exactement sur le crâne d'un sujet de 43 ans, qu'elles étaient, au contraire, un peu trop grandes pour le crâne d'un homme de 23 ans. Prenant seulement pour repères la ligne médiane antéro-postérieure et le plan vertical passant par l'ouverture des deux conduits auditifs externes, nous avons, chez ces deux sujets, appliqué une couronne de trépan au point ainsi déterminé, puis, la dure-mère crucialement incisée, nous avons marqué à l'encre la partie du cerveau mise à découvert. Dans ces deux expériences, nous sommes exactement tombé sur la circonvolution pariétale ascendante gauche, un peu en arrière de la scissure de Rolando et à deux centimètres environ en dehors du bord supérieur interne de l'hémisphère cérébral correspondant. Dans les deux cas, la partie moyenne de la circonvolution pariétale ascendante, c'est-à-dire la région qui correspond, d'après les recherches modernes, au centre moteur du membre supérieur droit, répondait exactement à la plaie osseuse de la couronne de trépan.

L'examen de la vision, tant monoculaire que binoculaire, pratiqué le 21 novembre, ne décèle aucune altération de cette fonction. Pas de strabisme ni de diplopie, acuité et champ visuel normaux; pas de lésion des membranes profondes ni des surfaces optiques; les couleurs sont nettement perçues, rien n'explique les troubles de l'œil gauche éprouvés par le malade.

Le bromure de potassium n'ayant été administré jusqu'ici que d'une façon irrégulière et à doses fort minimes, nous nous décidons à en tenter de nouveau l'emploi, combiné avec les toniques et les révulsifs sur le tube intestinal. D... ayant eu une légère attaque convulsive, le 23 novembre, le bromure de potassium est ordonné à la dose de 4 grammes et rapidement porté à 8 et jusqu'à 12 grammes par jour. Jusqu'au 13 décembre, malgré le développement d'une légère angine et la fréquence des maux de tête, tout se passe bien; mais dans la nuit du 13 au 14 décembre se produit une crise convulsive que le médecin de garde est appelé à constater. Nous extrayons de son rapport les renseignements suivants :

« Averti de l'approche de l'accès par une sensation de fourmillement dans l'épaule et le bras droits, le malade se lève et prévient l'infirmier de la salle. Il ne perd pas connaissance et ne jette aucun cri. Le bras et l'avant-bras sont le siège de contractions cloniques, de mouvements rythmés de flexion et d'extension ; la main, largement ouverte, est en supination ; la sensibilité est intacte. L'engourdissement s'est propagé au membre inférieur droit et à la fesse, mais sans mouvements convulsifs des muscles de ces parties. Les secousses s'apaisent au bout de dix minutes et disparaissent bientôt. Le lendemain matin, le malade ne se plaint pas de fatigue, mais d'une céphalée persistante du côté gauche et d'un peu de trouble dans la vue. En s'éveillant, il a vu double pendant quelques minutes. Malgré le bromure de potassium, les maux de tête ont en effet reparu depuis plusieurs jours. L'appétit disparaît, la langue est chargée, l'haleine fétide ; de temps en temps un vomissement peu abondant de liquide glaireux ou légèrement bilieux. Des

onctions belladonées, un vésicatoire morphiné, des sinapismes ne parviennent pas à diminuer ces céphalées gauches qui, d'abord passagères, deviennent peu à peu continues. Le malade les attribue au bromure qui révolte son estomac ; l'usage en est suspendu.

15 *décembre.* — Rien de spécial dans la motilité et la sensibilité comparées des membres supérieurs. L'affaissement se prononce. Pouls et température normales. L'examen des yeux écarte les soupçons d'une parésie des muscles; le champ visuel est normal, l'acuité intacte. Aussi, grande est notre surprise de constater, par l'examen ophtalmoscopique des deux côtés, mais surtout du côté gauche, l'aspect objectif de la neuro-rétinite ou névrite optique par stase (boursouflement du disque papillaire dont les limites sont diffuses et très élargies ; dilatation variqueuse des veines, amincissement des artères; disparition, par places, des vaisseaux inférieurs dans les tissus nerveux des hémisphères. Rappelons qu'à notre premier examen, les membranes profondes de l'œil ne présentaient pas de lésion. Suspension du bromure. Purgatifs salins.

17 *décembre.*— Hier, fourmillement dans le membre supérieur droit, mais sans convulsions. Une diplopie temporaire est relevée par le malade, elle ne persiste jamais longtemps. Dans la journée, attaque épileptiforme, vers trois heures et demie, elle dure une dizaine de minutes. D... reste affaissé, la céphalée persiste et à quatre heures et demie, au moment où je le vois, le malaise indéfinissable qu'il éprouve me fait prévoir une nouvelle crise. La température est normale, le pouls vers 90, les battements du cœur sont réguliers et sans bruits anormaux, les pupilles sensibles à la lumière, la vision bonne. Le malade se lève pour prendre un bain de pied sinapisé. Bientôt commencent les secousses convulsives limitées exactement aux muscles du côté droit du cou, de l'épaule et de la paroi thoracique droite; elles se répètent toutes les deux à trois secondes au moins, amenant l'inclinaison de la tête et la rotation de la face, le soulèvement du scapulum et des côtes, l'abduction et l'adduction alternatives du bras et de l'avant-bras. Pendant toute la durée de la crise, 4 à 5 minutes, les doigts restent immobiles, la main est en demi pronation, l'avant-bras légèrement fléchi. Le membre inférieur droit ne participe pas aux convulsions. Les papilles sont régulières et contractiles, la sensibilité cutanée intacte, l'intelligence parfaitement conservée. Dans la soirée, une nouvelle crise a lieu et dure 8 à 10 minutes.

19 *décembre.* — La situation reste la même. Céphalée continue dans la moitié gauche de la tête avec exagération des souffrances par la pression, au niveau du point indiqué sur la partie postérieure du pariétal, sans gonflement ni œdème. La puissance musculaire et la sensibilité sont à peu près les mêmes des deux côtés; cependant les mouvements des doigts sont moins libres du côté droit et la main est légèrement gonflée et violacée. La diplopie transitoire alléguée par le malade ne peut être retrouvée à l'examen. L'acuité visuelle est excellente, le champ de la vision normal, et cependant les signes de la névrite optique sont de plus en plus prononcés. Embarras gastrique,

perte d'appétit, inquiétude sur sa poitrine, il ne quitte plus le lit se disant trop faible.

21 *décembre*. — Pas de crise nouvelle. Céphalées persistantes. Diplopie passagère, l'acuité visuelle est un peu plus faible qu'à l'entrée, 15/30 au lieu de 15/20. Odeur urineuse prononcée, cependant pas d'incontinence. Faiblesse dans les membres inférieurs. Un peu d'hébétude dans le regard, sans paralysie musculaire.

Dans de telles conditions, la pensée d'une intervention chirurgicale, d'une trépanation des os du crâne, s'est naturellement présentée à notre esprit. Déjà nos confrères de l'hôpital de Provins avaient fait pressentir sur portrait, l'utilité et la nécessité de cette opération. Les indications du trépan sont-elles nettes; sont-elles urgentes? Telles sont les deux questions sur lesquelles je serais heureux d'obtenir l'opinion si autorisée des membres de la Société.

En faveur d'une lésion limitée au côté gauche de la tête, dans la région pariétale postéro-supérieure, siège du traumatisme primitif, plaident la douleur plus vive à ce niveau et la localisation des convulsions épileptiformes. Le début non immédiat des accidents, leur aggravation tardive, l'absence de plaie, d'enfoncement, de dépression des os, permettent-ils de rejeter absolument l'hypothèse d'une fracture de la table interne avec compression du cerveau par des fragments déplacés, l'idée d'un épanchement sanguin entre les os et la dure-mère, d'une collection purulente locale sus ou sous-méningienne, tous accidents auxquels la trépanation peut porter remède? je ne le crois pas. Sans doute, la nature mal définie d'un premier accès, les troubles visuels avec névrite optique double, les vomissements, la torpeur intellectuelle et physique, que nous constatons aujourd'hui, peuvent, avec la marche irrégulière et l'aggravation progressive des phénomènes morbides, nous faire redouter une extension des lésions cérébrales bien au delà du siège du traumatisme et de la douleur. S'il en était ainsi, l'intervention chirurgicale deviendrait plus qu'inutile, elle serait une source de dangers.

Est-il permis de temporiser encore, est-il une médication nouvelle à tenter? Telle est notre seconde question. Le bromure de potassium a complètement échoué. Faut-il revenir à l'iodure potassique à doses progressivement croissantes, malgré l'insuccès de cette médication déjà essayée? Faut-il recourir aux mercuriaux, aux purgatifs, aux altérants, avant d'intervenir chirurgicalement? L'état actuel du malade, la dépression physique et morale qui le mine, me font craindre le développement d'accidents cérébraux contre lesquels la chirurgie resterait forcément impuissante. Je n'ai pas hâte d'intervenir, mais j'ai peur de laisser passer le mo-

ment favorable, le moment où les altérations sont encore assez circonscrites pour que la trépanation soit ou ait chance d'être curative.

Discussion.

M. Tillaux. Si M. Chauvel veut agir chirurgicalement, il n'y a que la trépanation de possible. Le bromure et l'iodure de potassium ne peuvent rien ; peut-être les accidents sont-ils dus à une esquille, à un épanchement de sang, à un abcès; si la vie est compromise, si les crises se rapprochent, il convient de trépaner.

M. Lannelongue. Je conclurai comme M. Tillaux. Les accidents tiennent à de l'encéphalite chronique peut-être suppurée. Si la suppuration est collectée, il y aura moyen par là de vider le foyer.

Il serait bon que la température fût prise au niveau des points où l'on suppose qu'existe la lésion ; en tout cas la douleur devra servir de guide à l'instrument.

Il y a malheureusement une ombre au tableau, ce sont les accidents rétiniens.

M. Sée. La netteté du siège de la douleur me fait pencher vers la même opinion. Peut-être les points malades sont-ils superficiels et facilement accessibles.

L'emploi de la méthode de Lister a rendu ces sortes d'opérations moins dangereuses.

Lecture et présentation d'un malade.

M. Guermonprey lit un travail sur un cas de fracture du grand os.

Ce travail est renvoyé à l'examen d'une commission composée de MM. Perrin, Sée et Tillaux, rapporteur.

Présentation d'un malade.

M. Nicaise présente un malade auquel il a enlevé, au moyen du thermocautère et de la curette tranchante, un épithélioma de l'avant-bras largement adhérent au cubitus.

Observation.

Epithélioma pavimenteux de l'avant-bras gauche. Ablation avec le thermo-cautère,

par M. NICAISE.

Un homme de 65 ans entre dans mon service à l'hôpital Laennec, le 19 septembre 1881, pour un épithélioma de l'avant-bras gauche ayant débuté il y a 3 ans, par un petit bouton ; il y a dix mois, la lésion avait les dimensions d'une pièce d'un franc ; aujourd'hui elle se présente sous la forme d'une ulcération circulaire située entre le radius et le cubitus.

L'ulcération présente des bourgeons durs, résistants, elle est recouverte d'un enduit blanchâtre, concret, de mauvaise odeur, les bords sont formés par la peau indurée ; ils sont obliques et se continuent avec les parties voisines ; l'ulcération repose sur un fond induré, immobile, adhérent aux parties profondes, aux muscles et au cubitus.

Les ganglions épitrochléens et axillaires sont intacts. L'état général est bon.

Le 7 *octobre* 1881. Le malade étant endormi, j'applique la bande d'Esmarch, puis j'enlève l'ulcération avec le thermo-cautère en sectionnant à 1 centimètre au-delà des parties malades.

L'épithélioma envoyait quelques prolongements entre les muscles, ils furent abrasés avec la curette de Volkmann. Le cubitus était aussi infiltré ; toutes les parties malades furent réséquées avec le ciseau et le maillet.

Pansement avec de la tarlatane imbibée de solution phéniquée au 40e ; la cicatrisation marche régulièrement, par granulation.

Le 15 novembre, pour activer le travail de cicatrisation, il est fait sur la plaie six greffes dermo-épidermiques qui deviennent autant de centres de formations cicatricielles.

Aujourd'hui, plusieurs de ces cicatrices centrales sont réunies et la cicatrisation est presque complète.

L'épithélioma avait débuté par un bouton, dit le malade ; il n'y avait pas de psoriasis comme dans le cas de M. Tillaux, ni d'eczéma comme dans la maladie de Paget.

La séance est levée à 6 h. 15 m.

Le Secrétaire,
A LE DENTU.

Séance du 28 décembre 1881.

Présidence de M. de SAINT-GERMAIN.

Le procès-verbal de la séance précédente est lu et adopté.

Correspondance.

La correspondance comprend :

1° Les journaux hebdomadaires publiés à Paris;

2° *Bulletin de l'Académie de médecine. — Lyon médical. — Journal de thérapeutique. — Compte rendu des travaux de la Société médicale de Toulouse.— Revue médicale. — Revue médicale de l'Est. — Revue d'ophtalmologie.*

3° *British medical. — Gazette médicale italienne-lombarde.*

4° Une observation d'anévrisme de l'artère pédieuse, par le Dr Cauvy, candidat au titre de correspondant. (Renvoyée à la commission.)

5° M. Trélat offre à la Société une thèse : *Traitement de l'inversion utérine chronique*, par le Dr Audige.

A propos du procès-verbal.

M. TILLAUX. M. le professeur Regnauld m'a prié de rappeler à la Société de chirurgie qu'il avait jadis fait remettre à chacun de ses membres une brochure où il indique avec soin les moyens de contrôler le chloroforme et d'acquérir toute sécurité au point de vue de sa pureté.

M. FORGET. Au cours de la discussion qui eut lieu en 1851 dans cette enceinte à propos du chloroforme, Sédillot étonna plusieurs d'entre nous par cette affirmation absolue, que le chloroforme bien administré ne tue pas. Je crus devoir protester contre cette proposition et Huguier se joignit à moi dans cette circonstance.

L'année suivante, en 1852, je renouvelais cette protestation dans l'*Union médicale* dans un article où je traitais la question à fond, et où j'arrivais à cette conclusion que le chloroforme le plus pur peut donner la mort, même quand il est bien administré. Outre que je m'étais personnellement livré à une étude attentive de cet agent anesthésique, j'avais assisté aux expériences de

Ludger-Lallemant. Simonin de Nancy, à la suite de ses intéressants travaux, conclut dans le même sens.

Il importait de prémunir les chirurgiens de l'avenir contre une sécurité trop grande née d'une confiance aveugle dans l'axiome de Sedillot ; c'est ce que j'ai tâché de faire. Je dépose sur le bureau la brochure où sont résumées mes idées.

A propos de la communication de M. Trélat sur la colotomie lombaire.

M. Tillaux. Comme M. Trélat, je suis partisan de la colotomie lombaire dans le cas de cancer du rectum ou de l'S iliaque et surtout de rétrécissement non cancéreux.

J'ai fait venir ici un jeune homme à qui j'ai pratiqué cette opération le 21 mars 1879. Il était atteint d'une rectite chronique et d'un rétrécissement fibreux qui avaient provoqué plusieurs fois la formation d'abcès et de fistules multiples. Depuis 1867, époque du début de tous ces accidents, jusqu'en 1879, ce malade a subi des opérations de diverses sortes (débridements de fistules, dilatation du rétrécissement, cautérisations au thermo-cautère), qui n'ont pas empêché la maladie de s'aggraver. C'est pourquoi je lui ai proposé de lui faire un anus artificiel.

J'avais songé tout d'abord à décoller le rectum en avant du coccyx et à en attirer la portion saine jusqu'à la peau où je l'aurais suturée, à la façon d'Amussat dans le cas d'imperforation anale ; mais des adhérences solides s'opposèrent à l'exécution de cette tentative et je me rabattis sur l'opération de Callisen.

J'arrivai sur les muscles au moyen d'une incision verticale parallèle au bord externe de la masse sacro-lombaire, point de repère qu'il importe de rechercher avec soin. Je remarquai chemin faisant que les fibres du carré crural avaient quelque ressemblance avec celles de l'intestin et qu'il pouvait en résulter une certaine indécision. Comme suture, j'ai eu recours à celle de Nélaton.

Les résultats immédiats de l'opération furent très bons. Un grand soulagement survint rapidement, et, au bout de peu de jours, le malade commença à éprouver le besoin d'aller à la garde-robe du côté de l'anus artificiel. Il avait le temps de remonter du jardin de l'hôpital Beaujon dans les salles avant que les matières fissent issue à l'extérieur, excepté toutefois lorsqu'elles étaient liquides.

Il a malheureusement contracté une pleurésie six jours après

l'opération, et les efforts répétés de toux ont occasionné un prolapsus de la muqueuse intestinale qui a persisté depuis lors.

M. Desprès. Depuis dix-huit ans que je suis chirurgien des hôpitaux, je n'ai jamais eu l'occasion de faire l'opération de l'anus artificiel pour un rétrécissement du rectum. Toutes les fois que j'ai pu atteindre le point rétréci avec le doigt, j'ai toujours réussi à passer des sondes et à faire de la dilatation.

Il y a quinze jours, ayant été appelé auprès d'un malade atteint d'accidents d'étranglement dont la cause n'avait pas été reconnue, je sentis très haut avec le doigt quelque chose d'anormal; cela m'engagea à introduire la main entière dans le rectum et j'arrivai ainsi à passer un doigt dans un rétrécissement cancéreux que cette exploration m'avait permis de reconnaître.

Cela suffit pour provoquer l'évacuation des matières. Des bains achevèrent le traitement et le malade se rétablit.

Quand un malade est atteint de cancer, c'est-à-dire d'une maladie qui doit fatalement entraîner la mort, où est l'utilité de l'opération?

Je ne discute pas l'indication qui a guidé mes collègues dans leur intervention, mais je déclare que je n'ai jamais rencontré cette indication. Le malade de M. Tillaux rendait des gaz avant l'opération; je crois que j'aurais essayé de la dilatation qui m'a toujours donné un bon résultat.

M. Trélat. J'ai fait venir ici la malade que j'ai opérée il y a un mois. Quoiqu'elle soit encore un peu faible et que cette première sortie ait pu la fatiguer, vous pouvez juger du bon état dans lequel elle se trouve.

Elle porte une tumeur pelvienne qui comprimait le rectum au point de s'opposer au passage des matières. Depuis que l'anus artificiel lombaire a été établi, elle a recouvré la santé. Ses forces reviennent rapidement et les fontions du nouvel anus s'accomplissent parfaitement.

M. Labbé. Je me joins à M. Trélat pour proclamer les avantages de la colotomie lombaire. Dans un mémoire que j'ai lu à l'Académie de médecine en 1879, j'avais rassemblé des cas d'anus artificiels dans la fosse iliaque et dans la région lombaire, et la comparaison des deux séries de faits établissait selon moi un avantage marqué du côté de l'opération de Callisen, que les Américains et les Anglais ont très fréquemment pratiquée depuis quelques années.

Sans doute l'extirpation des cancers du rectum est préférable quand les lésions s'y prêtent, mais la récidive est presque la règle

après quelques mois, et si je puis citer une de mes opérées chez qui, après six ans, elle n'avait pas encore eu lieu, et qui mourut dans le service de M. Lancereaux d'une maladie toute différente, je dois dire que, dans tous les autres cas, j'ai vu le mal se reproduire à une époque variable après l'opération.

La colotomie lombaire offre une ressource précieuse en pareile circonstance. Elle offre le triple avantage de supprimer l'obstruction intestinale, de faire cesser les douleurs et de retarder la marche de la maladie. Quand il s'agit de procurer aux malades un sursis de plusieurs mois dans des conditions très supportables, il me semble qu'il n'est pas permis de leur refuser les bénéfices d'une opération incontestablement palliative.

Une seule fois dans ces derniers temps j'ai fait l'anus artificiel iliaque à un homme qui avait déjà subi deux opérations d'extirpation d'un cancer rectal, mais c'est parce que, ayant été appelé en toute hâte hors de Paris auprès de ce malade qui présentait des accidents d'obstruction, j'étais mal aidé et mal outillé, et par conséquent dans de mauvaises conditions pour pratiquer une opération délicate comme la colotomie lombaire.

Elections.

La Société procède à l'élection des membres du bureau pour l'année 1882.

Pour la présidence : 34 votants, majorité absolue, 18.

Au premier tour, M. Léon Labbé obtient 18 voix, M. Giraud-Teulon 16.

M. Léon Labbé est élu président.

Vice-présidence : 31 votants, majorité absolue, 16.

M. Guéniot obtient 24 voix, M. Desprès 5, M. Sée 1, M. Desormeaux 1.

M. Guéniot est élu vice-président.

M. Nicaise est nommé premier secrétaire par 29 voix, M. Périer second secrétaire par 16 voix contre 14 données à M. Terrier.

M. Terrier est maintenu dans ses fonctions d'archiviste et M. Berger dans celles de trésorier.

Comité secret.

A cinq heures, la Société se forme en comité secret pour l'audition du rapport de M. Nepveu sur les titres des candidats à la place vacante de membre titulaire.

La séance est levée à 6 heures.

Le Secrétaire,
A. Le Dentu.

TABLE DES MATIÈRES.

A

Pages.

Abcès froids et tuberculose osseuse. par M. Lannelongue. 1
Abcès du tibia. Trépanation. Guérison, par M. Trélat. 241
Abcès froid d'origine costale transformé en kyste séreux, par M. Le Dentu 491
Abcès séreux sus-périostique correspondant à la troisième côte, par M. Nicaise. 492
Abcès séreux sus-périotique, etc. — Discussion. 494
Abcès froids transformés en kystes (suite de la discussion). 500
Abcès froid de la région de l'omoplate à contenu muqueux. Guérison, par M. Terrillon. 500
Abcès froids transformés en kystes (suite de la discussion). 519
Accidents de chemins de fer (des résultats éloignés des grands —), par M. Guermonprez. 745
Acide phénique (note pour servir à l'histoire de l' —) et à ses premières applications en chirurgie, par M. Boinet 351
Acide. — Discussion sur cette communication. 361
Amputation de l'avant-bras, par M. Guerlain. 248
Anévrismes artériels (note sur la compression élastique appliquée au traitement des), par M. Poinsot, de Bordeaux 42
Anévrismes spontanés du membre inférieur. — Trois observations, par M. Combalat. 194
Anévrisme. — Rapport sur ce travail par M. Polaillon 194
Anévrisme traumatique de l'arcade palmaire superficielle. — Hémorragie par une collatérale. Acupressure, par M. Pozzi. 237
Anévrisme. — Rapport sur cette observation, par M. Monod. 232
Anévrisme fémoral (observation d' —), par M. Combalat. 408
Anévrisme fémoral guéri par la ligature de l'iliaque externe (autopsie d'un —), par M. Combalat. 431
Anévrisme. — Rapport sur ce travail, par M. Polaillon 429
Anévrisme artérioso-veineux de l'orbite, par M. Berger. 899
Anévrisme de l'artère pédieuse, par M. Cauvy. 930
Angiomes pulsatiles (de l'extirpation des —), par M. Richelot. 168
Angiomes. — Rapport sur ce travail, par M. Terrillon. 634
Angiomes. Observations de M. Richelot 637

Pages.
Antiseptique (système —) par le thermo-cautère, par M. Grilli. . . . 740
Anthrax (du traitement de l'—), par le procédé du curage, par M. Le Fort. 303
Anthrax (discussion sur le traitement de l' —). 308
Anthrax (traitement de l' —), par M. Forget. 369
Appareil d'immobilisation en plâtre, en cas de mal de Pott, par M. Redon. 472
Arthrite aiguë suppurée du genou. Arthrotomie. Guérison avec conservation des mouvements, par M. Nicaise. 306
Arthrotomie. — Voy. Corps libre du genou hydarthrose, arthrite purulente.
Articulations (considérations sur les —) tarso-métatarsiennes au point de vue de l'amputation de Lisfranc, par M. Tillaux. 318
Articulations. — Suite de la discussion sur cette communication. . . . 328

B

Bande de caoutchouc vulcanisé (de quelques usages de la —) dans les affections chirurgicales, par M. Marc Sée. 511
Bec-de-lièvre rare chez un monstre exencéphalien, par M. Lannelongue. 483
Bec-de-lièvre (opération de —), par M. Facieu. 230
Bec-de-lièvre. — Rapport sur cette opération par M. Lannelongue . . . 230
Bétulalbine et acide bétulalbique, par M. Ferray. 518
Biceps (rupture du —), par M. Le Fort 517
Bras artificiel de Thumara 561
Broca (éloge de —) lu à la Société anatomique, par M. Ch. Monod. . . 409

C

Cal vicieux de la clavicule, par M. Delens 452
Calcul vésical volumineux; taille bilatérale, persistance d'une fistule, par M. Fleury 833
Cancer du sein (opération d'un —) chez une femme enceinte de trois mois, par M. Polaillon 417
Cautérisation (de la—) dans les affections intra-thoraciques, par le Dr Antonin Martin 1
Charbonneuses (discussion sur le traitement des affections —). . . . 182
Charbonneuses. — Suite de la discussion. 213
Charbon (formes et variétés du —), son mode de transmission et son traitement, par M. Bourguet, d'Aix. 817
Chirurgie (quelques faits de —), par M. Simonin. 351
Chloroforme (sur certaines altérations du —), par M. Lucas-Championnière. 887
Chloroforme. — Discussion 902
Chloroforme. — Suite de la discussion 930
Chondrome de la face (accroissement d'un —) arrêté par une extirpation incomplète, par M. Demons 878
Chondrome. — Rapport sur ce travail, par M. Terrier. 878

Pages.
Chute de matrice (traitement de la —) par le cloisonnement du vagin. — Modification du procédé de M. Le Fort, par M. Eustache 428
Clavicule. — Voy. Cal.
Clinique chirurgicale (leçons de —), par M. Dubreuil. 755
Clinique ophtalmologique , par M. Abadie 368
Col utérin (amputation du —). Modification au procédé ordinaire, par M. Paquet. 328
Colotomie lombaire (sur le manuel opératoire de la —), par M. Trélat. 894
Colotomie. — Discussion. 931
Colotomie lombaire (opération de —), par M. Tillaux 931
Compte rendu analytique du semestre d'hiver 1880-1881, par M. Paquet. 740
Compte rendu des travaux de la Société de clinique pendant l'année 1880, par M. Polaillon. 59
Concrétions muqueuses de la partie postérieure des fosses nasales, par M. Vérité 339
Concrétions. — Rapport sur ce travail, par M. Duplay 339
Contribution à l'étude de l'influence des états constitutionnels sur la marche des grands traumatismes, par M. Marchand. 247
Corps étrangers; observations diverses. Rapport par M. Verneuil . . . 97
Corps étranger de l'œil extrait au moyen de l'aiguille aimantée, par M. Galezowsky. 327
Corps. — Observation 715
Corps. — Rapport sur cette observation, par M. Berger. 715
Corps étrangers du genou; extraction. Guérison, par M. Heurtaux . . 164
Corps libre du genou droit. — Arthrotomie antiseptique. Guérison, par M. Nicaise. 734
Corps thyroïde (extirpation du —), par M. Périer. 564
Corps thyroïde (sarcome du —) ayant donné lieu à tous les symptômes du goitre exophtalmique. Ablation de la tumeur. Mort par généralisation du néopolasme, par M. Tillaux 698
Coup de pied de cheval sur la région pariétale gauche; convulsions épileptiformes, par M. Chauvel. 923
Cours théorique et pratique de chirurgie, par M. Burgrœve. 337
Coxalgie récente, cavité tuberculeuse de la tête du fémur, par M. Lannelongue. 9
Coxalgie (des récidives apparentes de la —), causées par certaines atrophies musculaires, par M. Verneuil 714
Coxalgie (discussion sur les récidives apparentes de la —). 778
Coxalgie (suite de la discussion sur la —) 801
Coxalgie (suite de la discussion sur la —) 833

D

Désarticulation de la hanche par la méthode ovalaire antérieure. Pansement antiseptique ouvert. Guérison, par M. Verneuil. 626
Désarticulation du genou, par M. Polaillon 348
Déviation conjuguée des yeux et rotation de la face dans les lésions bulbo-protubérantielles , par M. Guise 740
Discours de M. Tillaux, président, à la séance annuelle 75
Dyspepsie gastro-intestinale; de l'entérite chronique, par M. Baraduc . 428

E

Pages.
Eaux minérales de Luchon, par M. C. Valder 740
Élection d'un membre titulaire. 350
Élection d'un membre honoraire 755
Élections de commissions 865
Élection d'une commission pour l'examen des titres des candidats à une place de membre titulaire. 267
Élections du bureau pour 1881 9
— — 1882. 933
Élection de quatre membres correspondants nationaux 35
Éléphantiasis des membres inférieurs, compression avec la ouate et le caoutchouc ; guérison, par M. Anger. 519
Éléphantiasis des deux membres inférieurs, par M. Ch. Monod. . . . 851
Éloge de Léon-Clément Voillemier, par M. Horteloup 75
Élongation du nerf sciatique, par M. Blum 57
Élongateur des nerfs, par M. Gillette. 533
Élongateur (crochet) des nerfs, par M. Nicaise 539
Élongation du nerf lingual pour un tic douloureux de la face; guérison, par M. Le Dentu 795
Élongation du nerf dentaire inférieur pour une névralgie rebelle du trijumeau, par M. Polaillon. 802
Entérectomie. — Voy. Intestin.
Entérectomie dans le cours d'une kélotomie. Mort, par M. Perier. . . 137
Entéro-épiplocèle (observation d' —), par M. Vidal, d'Hyères. 855
Épididymite blennorrhagique. Anatomie pathologique et pathogénie, par M. Terrillon. 119
Épididymite. — Suite 155
Épithélioma de la langue, par M. Lamarre. 133
Épithélioma de l'avant-bras, par M. Nicaise. 928
Érectile (tumeur —) kystique congénitale pédiculée, simulant un doigt supplémentaire, par M. Lannelongue. 852
Estomac (résection de l' —), par M. Ceccherelli. 318
Étranglement de l'intestin grêle par un diverticule adhérent à la paroi abdominale antérieure. Laparotomie. Guérison, par M. Cazin. 210
Étranglement herniaire (sur un cas d' —) compliqué d'algidité et suivi de mort. Congestion pulmonaire et néphrite parenchymateuse, par M. Verneuil 411
Exophthalmos pulsatile, par M. G. Martin 832
Exostose épiphysaire de l'extrémité inférieure de l'humérus, par M. Poulet. 151
Exostose. — Rapport sur cette observation, par M. Verneuil 151

F

Fièvre consécutive aux plaies cavitaires, par M. Jeannod. 280
Foie. — Voy. Kystes.
Forceps Tarnier (Essais pratiques du dernier modèle du —), par M. Wasseige. 308
Forceps. — Rapport sur ce travail, par M. Polaillon. 522

Pages.
Forceps simple à tractions indépendantes, par M. Poulet 316
Fracture non consolidée. Présentation d'un malade, par M. Verneuil. . 145
Fracture du bras. Observation par M. Guerlain. 248
Fractures de l'extrémité inférieure de la jambe par adduction forcée du pied, par M. Dieu. 429
Fractures des os longs par balles de revolver, par M. Vieusse. . . . 866
Fracture. — Rapport sur ce travail par M. Le Dentu. 866
Fracture du grand os, par M. Guermonprey 928

G

Gangrène gazeuse (de la —), par M. Daniel Mollière 855
Gastrotomie, par le Dr Tempesti, de Pise. 17
Gastrotomie, par le Dr H. Petit 92
Gencives (Extrait du Dict. encycl. des Sc. médicales), par M. Magitot. 535
Genou. Voy. Arthrotomie, corps étrangers, désarticulation, hydarthrose.
Glaucome (guérison du —), par la sclérotomie équatoriale, par M. Nicati 622
Glaucome. — Rapport sur ce travail, par M. Giraud-Teulon. 619
Goitre exophtalmique avec phénomènes graves de suffocation, par M. Tillaux. Extirpation. 407
Goitre hypertrophique simple (ablation d'un —). Infiltration purulente du médiastin. Mort, par M. Bouilly. 951
Greffe cutanée (un cas de réparation de la partie interne des paupières au moyen d'une —), par M. Meyer. 350
Greffe. — Rapport sur ce travail, par M. Ch. Monod. 647
Greffe. — Observation de M. Meyer. 676
Greffe par transplantation d'un lambeau taillé dans la peau du dos, combinée avec la blépharorrhaphie, pour la cure d'un ectropion, par M. Berger 678
Grenouillette sus-hyoïdienne (contribution à l'étude de la —), par M. Dieu. 429
Grenouillette. — Rapport sur cette observation par M. Delens. . . . 456
Grenouillette. — Observation. 462
Grenouillette (discussion sur le traitement de la —) 458
Grenouillette. — Suite de la discussion. 475
Id. Id. 498
Id. Id. 518

H

Hanche. *Voy.* Désarticulation.
Hématocèle pariétale du scrotum avec épanchement dans la tunique vaginale, par M. Desprès. 341
Hermaphrodisme (nouveau cas d' —), par M. Magitot 443
Hermaphrodisme. — Discussion sur cette communication. 448
Hernie étranglée (congestion pulmonaire comme cause de mort dans la —) par M. Verneuil. 523

Pages

Hernies inguinales étranglées (deux opérations de cure dite radicale de —). Modifications du manuel opératoire, par M. J. Reverdin . . 268
Hernie inguinale étranglée. Kélotomie pratiquée après lusieurs tentatives de taxis forcé. Cure radicale obtenue sans excision du sac, par M. Lemée.
Hernie. — Rapport sur ce travail par M. Perier. 837
Hernie ombilicale étranglée. Considérations cliniques, par M. Terrier. . 17
Hernie ombilicale étranglée. Observations par M. Polaillon 29
Hernie ombilicale étranglée. Discussion. 53
Hernie ombilicale étranglée, par M. Cazin, de Boulogne 92
Hernie ombilicale étranglée. Opération. Guérison, par M. Chipault. . . 134
Hernie ombilicale étranglée. Kélotomie le sixième jour. Guérison, par M. Chauvel 814
Humérus. Voy. Exostose.
Hydarthrose rebelle des deux genoux. Arthrotomie antiseptique et guérison, par M. Nicaise. 829
Hydrocèle graisseuse ou chyliforme, par M. Le Dentu 874
Hystérectomie par la région sus-pubienne, par M. Beauregard. 614
Hystérectomie. — Rapport sur ce travail, par M. Horteloup. 610

I

Iliaque externe (sur la ligature de l' —), par M. Farabeuf 282
Installation du bureau. Allocution de M. de Saint-Germain 92
Intestin grêle (résection de deux mètres de l' —), suivie de guérison, par M. Kœberlé 99
Intestin. — Voy. Étranglement.
Intestin grêle (occlusion de l' —) par brides et adhérences péritonéales. — Laparotomie. Guérison, par M. Jeannel. 248
Inversion utérine chronique (traitement de l' —), par M. Audige . . . 930
Iodoforme (emploi de l' —), par M. Morhoy. 261
Iodoforme (de l' —) comme moyen de pansement de toutes les plaies, par M. Marc Sée. 858
Iris (kystes de l' —), par M. le Dr Masse, de Bordeaux. 185
Iris. — Rapport sur ce travail, par M. Giraud-Teulon. 185

K

Kéloïde (traitement d'une —) par les scarifications, par M. Vidal. . . 128
Kélotomie (opium après la —), par M. Le Fort 420
Kystes. — Voy. Iris, ovaire, foie.
Kyste à contenu huileux, par M. Gillette 560
Kystes de l'ovaire, ovariotomie. Deux observations, par M. Combalat. . 248
Kyste multiloculaire de l'ovaire droit. Ovariotomie. Guérison, par M. van der Bach. 337
Kyste de l'ovaire. Accidents produits par la torsion du pédicule. Ovariotomie. Guérison, par M. Duplay. 347
Kyste d'une partie de l'utérus et de l'ovaire, par M. Wasseige. 453
Kyste de l'ovaire (note sur un trocart fixateur des—), par M. Duplouy. 856
Kyste dermoïde canaliculé de la bouche, par M. Nicaise. 498

Pages.
Kyste dermoïde du plancher de la bouche, par M. Combalat. 505
— Rapport sur ce travail par M. Polaillon 504
Kyste développé aux dépens d'une dent malade et remplissant la cavité du sinus maxillaire, par M. Berger 422
Kyste du petit doigt, par M. Le Fort 547
Kyste hydatique du foie. Ouverture avec le thermocautère, par M. Chauvel 249
Kystes périostiques des maxillaires (du traitement des —), par M. Terrillon 769
Kyste sanguin du corps thyroïde traité par l'électrolyse, par MM. Berger et Onimus 324
Kyste synovial tendineux du poignet; excision, pansement de Lister. Guérison, par M. Halmagrand 755
— Rapport sur ce travail, par M. Nicaise 871
— Observation de M. Halmagrand 871
Kystes synoviaux (contribution à l'étude du traitement des —) de la main et du poignet, par M. Faucon. 755

L

Langue. — Voy. Épithélioma.
Langue (ulcère tuberculeux de la —), par M. Trélat 813
Laparotomie. — Voy. Étranglement.
Laparotomie et cystorraphie dans les plaies perforantes intra-péritonéales de la vessie, par M. Vincent. 755
Ligament large (anatomie et pathologie). Présentation de pièces, par M. Lebec 133
Ligature. — Voy. Iliaque externe.
Lipome du plancher de la bouche, par M. Ch. Monod. 365
Listérisme (du —) par un de ses opposants, par M. Ceccherelli. . . . 351
Lithotritie rapide ou litholapaxie (quatorze cas de —), par M. Zancarol. 872
Luxation congénitale du tibia en avant, par M. Lucien Hebon 230

M

Macrodactylie éléphantiasique, par le Dr Cazin (de Boulogne). 147
Main (sur certains faits relatifs à la pathologie de la —), par M. Blum. 777
Maladie de Ménière (considérations sur la —), par M. Émile Ménière . 453
Maladies des femmes (Manuel pratique des —), par M. Eustache. . . 420
Mamelle (des tubercules de la —), par M. Dubar. 351
Manuel de dissection des régions et des nerfs, par M. Auffret. 535
Matrice. — Voy. Chute.
Matrice (du traitement de la chute de —) par le cloisonnement du vagin; modification au procédé de M. Le Fort, par M. Eustache . . . 826
— Rapport sur ce travail par M. Guéniot 826
Maxillaire supérieur (tumeur du —). Résection. Guérison, par M. Paquet 329
Maxillaire supérieur (de la résection du —), par M. Combalat. 833
— Rapport sur ce travail, par M. Polaillon. 912
— Observations de M. Combalat. 914

Pages.
Maxillaire inférieur (résection du —), par M. Tillaux 755
Membres. — Voy. Éléphantiasis.
Mémoires et observations de M. Trombetta 400
— Rapport par M. Nicaise 400
Moignon d'amputation circulaire de la cuisse datant de neuf ans ; présentation d'un malade, par M. Desprès. 367
Morcellement (du —) des gros polypes utérins, par M. Pozzi 282
Mort de M. Houel 756
Discours prononcé sur sa tombe par M. le Président 757
Muscles. — Voy. Pseudo-hernie, rupture, tumeur musculaire.

N

Nerfs. — Voy. Élongation, résection.
Nerfs (de l'élongation des —), par M. Scheving. 498
Nerf sciatique poplité interne (excision du —) dans une étendue de quinze centimètres. Guérison, par M. Sée 531
Névralgie sous-orbitaire avec tic douloureux. Résection du nerf. Guérison, par M. Terrillon. 126
Névromes cicatriciels sur un moignon de désarticulation de l'épaule, par M. Duplouy 301
Nivellement sous-périosté d'un cal irrégulier dans une fracture de jambe. Réunion par première intention, par M. Poncet 258
Nomination de M. Simonin comme membre honoraire (proposition). . . 35
Élection 57
Nomination de commissions 862
— — 873

O

Observations diverses, par M. Guerlain. Rapport sur ces faits, par M. Perier. 863
Œdeme malin des paupières, par M. Bréchemier 175
— Rapport sur cette observation, par M. Delens 175
Ombilic (Extrait du *Dict. encyclop. des Sc. médicales*), par M. Nicaise. 518
Œil. — Voy. Corps étrangers, déviation.
Omoplate (Extrait du *Dict. encyclop. des Sc. médicales*), par M. Chauvel. 498
Orbite (emphysème de l' —) et des paupières, par M. Baudry. 855
Orbite (Extrait du *Dict. encyclop. des Sc. médicales*), par M. Chauvel. 863
Ostéomyélite juxta-épiphysaire à dix-huit ans ; fistules pendant quarante-un ans ; fièvre hectique ; mort, par M. Nicaise 565
Ostéotomie du fémur pour le redressement d'un genu valgum, par M. Beauregard. 287
— Rapport sur ce travail, par M. Terrillon. 287
Ostéotomie (de l' —), par M. William Macewen. Traduction et notes, par M. Demons 855
Otorrhée purulente (traitement de l' —), par le Dr Ménière 92
Ovaires. — Voy. Kystes, sarcome, tumeurs.
Ovaire (kyste de l' —), par M. Millot-Carpentier. 498
Ovaires (tumeurs solides des —), par M. Nicaise. 554

P

Pages.
Pansement des plaies (du —), par M. Séjournet 280
— Rapport sur ce travail, par M. Terrier 280
Paraplégie (observation de —) survenue à la suite de l'irritation produite par un calcul de l'urètre, par M. Dieu 5
Rapport sur ce travail, par M. Sée 5
Parotide (ablation totale de la —), par M. Polaillon. 128
Pénis (des plaies du —) par armes à feu, par M. Forget 466
Paupières. — Voy. Œdème.
Perforateur du crâne, par M. Witkonsky. 337
Perte immédiate et unilatérale de la vue à la suite des traumatismes du crâne et de la face, par M. Chauvel. 542
Peste en Turquie, par le Dr Tholozan. 1
Phlébite (contribution au traitement antiseptique des—), par M. Demons. 856
— Rapport sur ce travail, par M. Terrier 878
Phlegmon diffus du membre inférieur gauche occasionné par des injections de morphine très multipliées, par M. Trélat. 240
Poignet. — Voy. Kystes.
Polype naso-pharyngien muco-fibreux enlevé par l'écraseur linéaire, par M. Linon 480
— Rapport sur cette observation, par M. Delens 480
Polype naso-pharyngien détruit en une séance par deux flèches de chlorure de zinc. Persistance de certains symptômes, par M. Le Dentu. 515
Polype granuleux du rectum, par M. Paquet 328
Polypes. Article du *Nouveau Dictionnaire de médecine et de chirurgie pratiques*, par M. Heurtaux 497
Pouce (de la meilleure pince employée pour la réduction des luxations du —), par M. Desprès. 753
Précis de manuel opératoire, par M. Farabeuf. 210
Prix Laborie. Rapport sur les mémoires présentés, par M. Berger. . . 36
Prix Duval. Rapport par M. Delens 14
Prix Laborie. Choix de la question pour 1881. 127
Prix de la Société (proclamation des —) 91
Prolapsus utérin. Présentation d'un malade, par M. Desprès. 442
Prostate. — Voy. Voies urinaires.
Pseudarthrose de la jambe. Présentation d'un malade, au nom de M. Verneuil. 307
Pseudarthrose de l'humérus. Résection. Guérison, par M. Houzel. . . 209
Pseudo-hernie musculaire (note sur deux cas de —), par M. Farabeuf. 473

R

Résection du genou, par M. Le Fort. 532
Résection antiseptique du genou, par M. Jules Bœckel 571
Restauration de la sous-cloison des fosses nasales. Nouveau procédé, par le Dr Demons, de Bordeaux. 17
— Rapport sur ce travail, par M. Terrier 300
Rétine (pathogénie du décollement de la —), par M. Boucheron 800
Rétine (traitement du décollement de la —) par la galvano-puncture, par M. Abadie. 856

Pages.
Revue militaire, par M. Delorme. 409
Rupture partielle et hernie du jambier antérieur, par M. Larger. . . . 247
— Rapport sur ce travail, par M. Farabeuf. 293
Rupture ancienne du muscle moyen adducteur, par M. Bousquet. . . 428
— Rapport sur cette communication, par M. Farabeuf. 453
— Observation de M. Bousquet 454

S

Sanatorium (création d'un —), sur la plage d'Hyères, par le Dr Vidal. . 714
Sarcome des ovaires, par M. Polaillon 557
Sclérotomie. — Voy. Glaucome.
Sclérotomie (de la —), par M. Dehenne. 874
Séance annuelle. 57
Sein. — Voy. Cancer, squirrhe.
Sein (récidives des cancers du —), par M. Desprès. 541
Sein (remarques sur l'ablation des tumeurs du —), par M. Kirmisson. 828
Seins (gonflement énorme des —) chez une femme enceinte, par M. Ch. Monod. 738
Septicémie (article du *Dict. encyclop. des Sc. médicales*), par M. Chauvel. 42
Serpents venimeux (Extrait du *Dict. encyclop. des Sc. médicales*), par M. Viaud-Grand-Marais. 498
Service de santé de la Compagnie inter-océanique de Panama, par le Dr Antonin Martin. 1
Sonde œsophagienne laissée en place quarante-six jours, par M. Krishaher 133
— Rapport sur ce travail, par M. Lannelongue. 220
Sonde œsophagienne (alimentation par la —), pendant plus de cinq ans, par M. Brunet. 351
Speculum ani, par M. Nicaise 568
Squirrhe du sein récidivé seulement après neuf ans, par M. Desprès. . 532
Statuts et règlements des maîtres chirurgiens d'Orléans au XVIIe siècle, par M. Patay 210
Strabisme (notions générales de —), par M. Malais 746
Surdité chez les employés de chemins de fer, par M. Terrillon. . . . 549
Synovite tendineuse à grains riziformes du poignet et de la paume de la main. Incision. Pansement de Lister. Guérison, par M. Notta. . . 746
Synovite tendineuse à grains riziformes. Incision. Traitement antiseptique. Guérison, par M. Nicaise. 402
Synovite tendineuse à grains riziformes et synovite sèche, par M. Nicaise 409
Syphilis tertiaire congénitale (sur quelques cas de —), par M. Lannelongue 370
— Discussion sur cette communication. 392
Syphilis héréditaire (discussion sur la —). Suite. 396
Syphilis congénitale (suite de la discussion sur la —). 409
Syphilis tertiaire congénitale et tardive, par M. Surmay. 535

T

Taille hypogastrique, par M. Bois 333
Rapport sur deux obrervations de taille hypogastrique de M. Bois, par M. C. Monod 753

Pages.
Taille hypogastrique (de la valeur relative de la —), par M. Bois. . . 740
Taille hypogastrique (deux observations de —), par la méthode de Petersen, par M. Perier. 807
Taille vésico-vaginale (instrument pour la —), par M. Le Dentu. . . . 207
Température des articulations à l'état normal et pathologique, par M. Redard. 145
Températures locales (essai sur les —) dans les affections chirurgicales par M. Parizot. 477
Ténosite crépitante et séreuse (contribution à l'étude de la —) produite par la torsion de la main sur l'avant-bras), par M. Larger. 753
Testicule (contribution à l'étude de l'hématocèle traumatique du —), par M. Ch. Monod. 261
Testicule (atrophie du —), deux cas, par M. Poncet. 279
Testicule (de la contusion du —) et de ses conséquences, par M. Terrillon 685
Testicule (atrophie du —), consécutive à l'orchite blennorrhagique, par M. Nicaise 714
Thyroïdectomie. — Voy. Corps thyroïde, goitre.
Thyroïdectomie (observation de —), par M. G. Richelot. 818
— Rapport sur ce travail, par M. Terrillon. 812
Traité clinique des maladies des Européens aux Antilles, par M. Bérenger-Féraud. 308
Traité de pathologie externe (t. VI., fasc. 3), par MM. Follin et Duplay. 453
Transfusion du sang, par M. Roussel 408
Trépanation (note pour servir à l'histoire de la —) dans les fractures du crâne, par M. Félizet. 832
Troubles intellectuels provoqués par les traumatismes du cerveau, par M. Azam 308
Tumeur blanche du genou gauche; sarcome myéloïde du maxillaire supérieur gauche chez un sujet de onze ans. Amputation de cuisse, puis résection du maxillaire. Guérison, par M. Trélat. 406
Tumeur musculaire de la cuisse. Observation, par M. Larger 93
— Rapport sur ce travail, par M. Farabeuf 93

U

Urètre. Faits récents de dilatation rapide de l'urètre chez la femme, par M. Simonin (de Nancy). 2
Rapport sur ce travail, par M. Terrillon 2
Urètre (corps étrangers de l' —), par M. Poncet. 434
— Discussion sur cette communication. 440
Urètre (calcul de l'—) chez un enfant de deux ans, par M. Lannelongue. 488
Urètre (calcul de l' —) développé depuis vingt ans dans la région spongieuse du canal. Urétrotomie externe, par M. Fleury 630
Urètre (fragment de sonde dans l' —), extraction par M. Turgis . . . 855
— Rapport sur ce travail, par M. Th. Anger 883
— Observation de M. Turgis 884
Urétrotomie (deux observations d' —), par M. Guerlain 242
Utérus. — Voy. Inversion.
Utérus (kystes dermoïdes et fibromes de l' —). Gastrotomie, par M. Quereil. 817

Pages.
Utérus (sur l'extirpation de l' —), par M. Ceccherelli 801
Utérus (polype et inversion de l' —), par M. Cauvy 801
Utérus (inversion de l' —), par M. Chavernac 840
— Rapport sur ce travail, par M. Perier 840

V

Vésico-vaginale. — Voy. Taille.
Vésico-vaginale (fistule —), par M. Follet 518
Vessie. — Voy. Calcul.
Vessie (plaies pénétrantes intra-péritoneales de la —), par M. Vincent. 740
Vision (la —) et ses anomalies, par M. Giraud-Teulon. 684
Voies urinaires (leçons cliniques sur les maladies des —), par M. F. Guyon. 92
Voies urinaires (Traité des maladies des —), par MM. Voillemier et Le Dentu, t. II. Mal. de la prostate et de la vessie. 420
Voile du palais (perforation du —). Staphyloplastie, par M. Horteloup. 815
Voillemier (éloge de —), par M. Horteloup 75
Voyage scientifique (note sur un —), par le Dr Fort. 42
Vue. — Voy. Perte.
Vulve (polype pédiculé de la —) chez une petite fille de huit ans, par M. Desprès 743

TABLE DES AUTEURS.

A

Abadie, 368, 856.
Anger (Th.), 150, 180, 183, 193, 217, 267, 316, 332, 348, 426, 440, 449, 477, 478, 480, 505, 519, 520, 778, 794, 798, 812, 814, 869, 870, 883.
Audige, 930.
Auffret, 535.
Azam, 308.

B

Baraduc, 420.
Beauregard, 287, 428.
Bérenger-Féraud, 308.
Berger, 36, 143, 180, 213, 240, 246, 257, 324, 327, 422, 427, 441, 443, 527, 678, 696, 712, 715, 733, 814, 850, 899, 902.
Bernard, 97.
Bezzi, 97.
Blum, 777.
Bœckel (Jules), 571.
Boinet, 213, 218, 316, 326, 363, 365, 383.
Bois, 362.
Boucheron, 800.
Bouilly, 851.
Bourguet, d'Aix, 817.
Bousquet, 428, 454.
Bréchemier, 175.
Brunet, 351,
Bureau, 97.
Burgrœve, 337.

C

Cauvy, 801, 930.
Cazin, 147, 210.
Ceccherelli, 318, 351, 801.
Chauvel, 42, 249, 258, 498, 542, 844, 850, 855, 863, 870, 923.
Chavernac, 840.
Chipault, 134.
Combalat, 194, 248, 408, 429, 431, 453, 833, 914.
Cruveilhier, 4.

D

Dehenne, 874.
Delens, 14, 175, 183, 326, 452, 461, 480, 541, 831.
Delorme, 409.
Demons, 17, 300, 855, 856, 878.
Desormeaux, 320.
Desprès, 3, 53, 56, 119, 136, 142, 148, 149, 169, 174, 175, 182, 183, 213, 218, 219, 232, 255, 256, 291, 292, 312, 319, 322, 326, 329, 331, 334, 341, 346, 347, 363, 367, 394, 396, 399, 404, 407, 409, 410, 414, 415, 425, 441, 442, 443, 458, 460, 476, 478, 499, 501, 504, 521, 528, 530, 532, 540, 541, 542, 610, 632, 633, 645, 647, 684, 696, 697, 715, 732, 737, 738, 739, 741, 743, 751, 753, 754, 768, 826, 828, 839, 860, 861, 862, 868, 870, 876, 881, 882, 909, 932.

Dieu, 5, 429, 462.
Dubar, 351.
Duboué, 712.
Dubrueil, 755.
Dumas, 97.
Duplay, 55, 339, 347, 348, 393, 453, 479, 633.
Duplouy, 301, 856, 858.

E

Eustache, 420, 428, 826.

F

Facieu, 230.
Farabeuf, 93, 127, 145, 174, 184, 210, 240, 282, 285, 286, 293, 299, 320, 322, 363, 367, 452, 478, 627, 629, 753, 754, 909.
Faucon, 755.
Félizet, 832.
Ferray, 518.
Fleury, 631, 833.
Follet, 518.
Follin, 453.
Forget, 369, 458, 466, 477, 528, 740, 743, 753, 930.
Fort, 42.

G

Galezowsky, 327, 715.
Gillette, 1, 460, 533, 542, 560, 629, 633, 682, 733, 737.
Giraud-Teulon, 144, 185, 194, 553, 619, 625, 684, 733.
Grilli, 740.
Guéniot, 442, 645, 741, 743, 826, 828.
Guerlain, 163, 248, 328, 863,
Guermonprey, 745, 928.
Guise, 740.
Guyon, 92, 341, 877, 908.

H

Halmagrand, 756, 583.
Hebon, 230.
Heurtaux, 164, 328, 497.
Horteloup, 75, 172, 175, 395, 610, 697, 698, 739, 814, 215.
Houzel, 209.

J

Jeannel, 248.
Jeannod, 0.

K

Kirmisson, 828.
Kœberlé, 93, 99, 116.
Krishaber, 133.

L

Labbé, 145, 245, 311, 314, 363, 408, 459, 550, 690, 982.
Lannelongue, 1, 9, 13, 126, 127, 149, 155, 220, 229, 230, 245, 370, 397, 399, 409, 449, 483, 488, 490, 494, 852, 902, 928.
Larger, 93, 247, 293, 753.
Lebec, 133.
Le Dentu, 38, 207, 305, 326, 332, 420, 449, 459, 491, 496, 502, 515, 517, 627, 633, 682, 697, 711, 787, 795, 799, 814, 831, 858, 862, 865, 866, 870, 874, 877, 878.
Le Fort, 142, 298, 303, 305, 307, 416, 419, 420, 502, 516, 517, 521, 529, 532, 541, 547, 561, 565, 570, 610, 625, 769, 827, 878, 882, 883, 910.
Lemée, 837.
Linon, 480.
Louvet-Lamarre, 133.
Lucas-Championnière, 322, 323, 341, 361, 365, 395, 406, 416, 486, 514, 529, 541, 742, 752, 754, 827, 857, 887, 910, 911.

M

Macewen (William), 855.
Magitot, 424, 426, 443, 451, 535, 775.
Malais, 746.

Marchand, 247.
Marjolin, 13, 149, 305, 315, 836,
Martin (Antonin), 1.
Martin (Georges), 832.
Masse, 1.
Ménière (Émile), 92, 453.
Meyer, 350, 676.
Millot-Charpentier, 498.
Mollière (Daniel), 855.
Monod (Ch.), 232, 261, 267, 332, 363, 365, 409, 425, 449, 647, 685, 698, 710, 738, 739, 740, 741, 742, 758, 812, 826, 851.
Morhoy, 801.

N

Nepveu, 681.
Nicaise, 304, 306, 307, 400, 402, 406, 409, 419, 492, 498, 503, 514, 518, 539, 554, 559, 565, 568, 570, 714, 734, 737, 740, 741, 742, 752, 798, 829, 832, 860, 863, 868, 877, 922, 928.
Nicati, 498, 622.
Notta, 746, 752.

O

Ollier, 789, 793.
Onimus, 924.

P

Paquet, 328, 329, 332, 335, 749.
Parizot, 147.
Patay, 210.
Perier, 137, 144, 553, 559, 564, 807, 812, 837, 839, 840, 863.
Perrin, 285, 286, 321, 346, 407, 416, 441, 814, 894, 906, 909, 912.
Petit (Henri), 92.
Poinsot, 42.
Polaillon, 29, 59, 118, 194, 328, 329, 340, 341, 348, 405, 417, 429, 472, 486, 505, 522, 557, 561, 798, 802, 850, 858, 912, 922.
Poncet, 258, 278, 434, 441, 451.
Poulet, 151.
Poulet (de Lyon), 816.
Pozzi, 237, 282, 448, 450, 452, 457, 515, 787.

Q

Queirel, 817.

R

Redard, 145.
Redon, 472.
Reverdin, 268.
Richelot, 163, 637, 818.
Roussel, 408.
Roustan, 863.

S

De Saint-Germain, 92, 146, 757.
Scheving, 498.
Sée (Marc), 4, 5, 8, 143, 155, 174, 243, 256, 292, 298, 299, 304, 305, 308, 316, 415, 452, 460, 461, 490, 511, 514, 515, 521, 531, 541, 711, 739, 831, 832, 858, 862, 908, 928.
Séjournet, 280.
Simonin, 2, 35, 42, 351.
Surmay, 535.

T

Tempesti, 17.
Tereiser (Jose), 147.
Terrier, 17, 56, 171, 280, 300, 850, 851, 861, 869, 878, 881, 883.
Terrillon, 2, 4, 119, 127, 129, 155, 172, 174, 287, 292, 449, 500, 502, 549, 554, 634, 647, 685, 698, 769, 776, 818, 860.
Tholozan, 1.
Tillaux, 57, 126, 173, 246, 257, 292, 298, 304, 314, 318, 323, 333, 407, 408, 410, 440, 450, 451, 460, 479, 553, 565, 627, 633, 646, 713, 756, 798, 910, 932, 928, 930, 931.

Trélat, 34, 55, 127, 141, 145, 146, 150, 154, 172, 174, 183, 184, 217, 219, 229, 232, 240, 241, 246, 282, 285, 286, 299, 301, 313, 346, 347, 394, 406, 410, 414, 415, 442, 449, 458, 461, 477, 519, 529. 646, 751, 752, 789, 793, 813, 815, 828, 833, 836, 839, 860, 861, 877, 894, 932.
Trombetta, 351.
Turgis, 855, 883.

V

Valder, 740.
Van der Bach, 337.
Vérité, 339.
Verneuil, 33, 97, 143, 145, 146, 151, 155, 219, 227, 229, 244, 254, 255, 257, 307, 315, 362, 392, 411, 414, 415, 419, 443, 458, 475, 477, 478, 499, 501, 514, 518, 521, 523, 528, 530, 626, 629, 630, 645, 646, 741, 742, 744, 750, 751, 787, 789, 792, 794, 795, 801, 836, 860, 869, 876.
Viaud-Grand-Marais, 498.
Vidal, 128.
Vidal, 714, 855.
Vieusse, 866.
Vincent, 740, 755.
Voillemier, 420.

W

Wasseige, 308, 453, 522.
Witkowsky, 337.

Z

Zancarol, 872.

ERRATA

—

Pages

261. Le travail intitulé : « Contribution à l'étude de l'hématocèle traumatique du testicule », dont l'auteur n'est pas indiqué, est de M. Ch. Monod.

698. Au lieu de « guérison » à la suite de la thyroïdectomie, lire « mort par généralisation du néoplasme ».

753. Au lieu de « avec l'instrument de Lister », lire « avec l'instrument de Lüer et Charrière ».

753. Au lieu de « tractions diverses », lire « tractions directes ».

777. Le travail intitulé « Sur certains faits relatifs à la pathologie de la main », dont l'auteur n'est pas indiqué, est de M. Blum.

Société d'imp. Paul Dupont. Paris, 41, rue J.-J.-Rousseau. 61.12.81. Le Gérant : G. MASSON